

DIAGNÓSTICO DEL SÍNDROME DE TÚNEL DEL CARPO CON ULTRASONOGRAFÍA DE ALTA RESOLUCIÓN

**Dr. Juan Pablo Arismendy Muñoz
Dr. Andrés Eduardo Guerrero González**

**UNIVERSIDAD TECNOLÓGICA DE PEREIRA
FACULTADA DE CIENCIAS DE LA SALUD
ESPECIALIZACIÓN EN RADIOLOGÍA E IMÁGENES DIAGNÓSTICAS
PEREIRA
2018**

**DIAGNÓSTICO DEL SÍNDROME DE TÚNEL DEL CARPO CON
ULTRASONOGRAFÍA DE ALTA RESOLUCIÓN**

Dr. Juan Pablo Arismendy Muñoz

Dr. Andrés Eduardo Guerrero González

**Trabajo de grado presentado como requisito para optar el título de
Radiólogo.**

Asesores

Dr. Oscar Vallejo Giraldo. Especialista en Radiología.

Dr. José William Martínez. Doctor en Epidemiología.

**UNIVERSIDAD TECNOLÓGICA DE PEREIRA
FACULTADA DE CIENCIAS DE LA SALUD
ESPECIALIZACIÓN EN RADIOLOGÍA E IMÁGENES DIAGNÓSTICAS
PEREIRA
2018**

Nota de aceptación:

Firma del presidente del jurado

Firma del jurado

Firma del jurado

Pereira, ____ de _____ de 2018

DEDICATORIA

Dedicamos este trabajo a los familiares y amigos que permitieron alcanzar este importante logro en nuestra formación médica, principalmente a nuestros padres que han sido el pilar fundamental, tanto en la formación académica como en la personal, siendo siempre un apoyo en los momentos más difíciles de nuestras vidas.

También lo dedicamos a nuestros maestros que día a día nos han enseñado el arte de la medicina y de la radiología, quienes con paciencia han resuelto cada una de nuestras dudas y nos permitieron lograr la mejor calidad en el aprendizaje teórico y práctico.

Además, dedicamos esta investigación al programa de Radiología e Imágenes Diagnósticas de la Universidad Tecnológica de Pereira y al grupo de médicos y especialistas que la conforman.

AGRADECIMIENTOS

Queremos dar nuestros más grandes agradecimientos a las personas que intervinieron en el desarrollo de este trabajo de tesis, ya que el compromiso, la responsabilidad, la disciplina y el sacrificio en esta investigación no fue solo de los autores, sino que hace parte de un gran trabajo en equipo. Queremos agradecer especialmente a nuestro asesor epidemiológico el Dr. José William Martínez, quien nos guio para un adecuado desarrollo metodológico de este proyecto y a nuestro asesor teórico el Dr. Oscar Vallejo Giraldo, quien nos guio en la parte radiológica a través de su experiencia y formación académica.

Asimismo, agradecemos a la institución de imágenes diagnósticas Radiólogos Asociados S.A.S y a todo su personal, en especial a los Doctores Jorge Iván Ospina y Blas Cárdenas, por darnos su apoyo y además permitirnos hacer uso de sus instalaciones y equipos, instrumentos indispensables para la realización de este trabajo.

Finalmente, agradecemos a los Doctores Mauricio Cortez, médico laboral y Diego Orozco, cirujano plástico, por su colaboración invaluable al permitirnos obtener la información necesaria para nuestro trabajo de tesis, facilitándonos la materia prima, sin la cual este trabajo no hubiera sido factible.

TABLA DE CONTENIDO

	Pág.
1. Introducción.....	9
2. Planteamiento del problema.....	12
3. Objetivos.....	14
3.1. Objetivo general:.....	14
3.2. Objetivos específicos:.....	14
4. Marco teórico.....	15
5. Metodología.....	23
5.1. Variables.....	23
5.2. Criterios de inclusión.....	24
5.3. Criterios de exclusión.....	24
5.4. Tamaño de muestra.....	24
5.5. Definición de casos.....	24
5.6. Recolección de información.....	25
5.7. Procesamiento de la información.....	26
5.8. Plan de análisis.....	26
5.9. Impacto ambiental.....	27
5.10. Declaración bioética.....	27
5.11. Conflictos de interés.....	28
6. Análisis.....	29
7. Discusión.....	39
8. Conclusiones.....	43
9. Recomendaciones.....	45
10. Bibliografía.....	46
11. Anexos.....	50

LISTA DE TABLAS

	Pág.
Tabla 1. Características generales casos / controles.....	30
Tabla 2. Medidas del área del nervio mediano casos / controles.....	34
Tabla 3. Sensibilidad y especificidad de las medidas del área del nervio mediano.....	38

LISTA DE FIGURAS

	Pág.
Figura 1. Ultrasonografía de nervio mediano bifido.....	29
Figura 2. Hallazgos clínicos.....	32
Figura 3. Estudio ultrasonográfico positivo para síndrome de túnel del carpo.....	33
Figura 4. Estudio ultrasonográfico negativo para síndrome de túnel del carpo.....	33
Figura 5. Diagnóstico del síndrome del túnel del carpo por ultrasonografía.....	35
Figura 6. Curva ROC para el área del nervio mediano a nivel del hueso pisiforme.....	37
Figura 7. Curva ROC para la diferencia del área del nervio mediano.....	37

1. Introducción

El túnel del carpo es un espacio estrecho fibro-óseo que inicia desde el pliegue de flexión proximal de la muñeca y termina en la base del tercer metacarpiano. Está limitado por los huesos del carpo y el ligamento transversal del carpo, el cual se inserta en los huesos escafoides, pisiforme, trapecio y ganchoso, convirtiendo el arco palmar en el túnel carpiano. Nueve tendones de los músculos flexores superficiales y profundos de los últimos cuatro dedos y el flexor superficial del pulgar, junto con el nervio mediano atraviesan este túnel, en ocasiones acompañados por la arteria mediana persistente. El nervio mediano es el componente más superficial, es un nervio motor y sensitivo. Dorsal a este, se encuentran los tendones del flexor superficial y profundo del índice y en su cara lateral el flexor superficial del pulgar. El lugar más estrecho se encuentra situado a 2-2,5 cm distal a la entrada, donde los huesos del carpo forman un estrecho y profundo canal, y donde además el ligamento transversal se hace más grueso (Demircay, 2011); (Katz , 2002).

El síndrome del túnel del carpo (STC) es el conjunto de síntomas asociados con una compresión localizada del nervio mediano en la muñeca, siendo esta la neuropatía por atrapamiento más frecuente (Werner, 2002) afectando hasta un 3% de la población general, con mayor incidencia en mujeres entre la cuarta y sexta década de la vida (Oteo-Alvaro, 2016). En pacientes con STC hay aumento de la presión en el túnel del carpo de 32 -110 mmHg (presión normal 2-31 mmHg). Los cambios de presión se ven favorecidos por la flexión y extensión de la muñeca y la flexión de los dedos (Gelberman, 1981). Las presiones elevadas intermitentes o sostenidas del túnel del carpo altera la circulación microvascular en el nervio mediano y conduce a alteración en los potenciales de acción, engrosamiento del tejido conectivo, desmielinización local y en última instancia daño axonal (Ettema, 2004).

Las causas que conllevan al aumento de la presión en el túnel del carpo con el posterior desarrollo del STC son múltiples. Idiopático alcanza un 80% de los casos, asociada a factores intrínsecos, extrínsecos y por sobreuso asociados a trabajos repetitivos. Existen factores neuropáticos de base como la diabetes, hipotiroidismo, alcoholismo, obesidad, fármacos, déficit nutricional y de vitaminas, entre otros, que afectan directamente el nervio sin modificar la presión del canal (Ettema, 2004).

El diagnóstico de STC se establece actualmente por la combinación de síntomas y signos físicos clínicos (S 77,3% - E 92,8%) asociado a estudios de

electrodiagnóstico (S 80.2% - E 78.6%), los cuales tienen una sensibilidad combinada de 77.6% y especificidad combinada de 86.8% (Fowler, 2011). Los síntomas dependen de la gravedad de la enfermedad, inicialmente se presenta como parestesias o disestesias en el territorio dependiente del nervio mediano, afectando clásicamente los tres primeros dedos y la cara radial del cuarto dedo, aunque puede extenderse el dolor en toda la mano, incluso ascender hasta el cuello (Padua, 2016).

Las ayudas imagenológicas ofrecen una alternativa adicional para el diagnóstico de STC. Con la Resonancia Magnética (RM) es posible evaluar el tamaño, forma e intensidad de señal del nervio mediano y las demás estructuras que conforman el túnel del carpo. El nervio mediano se evalúa mejor a nivel del hueso pisiforme, donde su diámetro es 1,6 a 3,5 veces mayor que a nivel de la articulación radio cubital distal. El aplanamiento del nervio mediano en pacientes con STC es evaluado en resonancia magnética comparando el diámetro del nervio a nivel del gancho del hueso ganchoso y la medición de este a nivel del radio distal. Con la RM es posible valorar también la intensidad de señal nerviosa que se encuentra aumentada en las secuencias de supresión grasa o STIR ponderadas en T2 y el arqueamiento del ligamento transversal. (Bordalo-Rodrigues, 2004) Sin embargo, la sensibilidad y especificidad de todas las secuencias de RM para el STC son bajas (Sensibilidad 23-96%, especificidad 39-87%), por esto la RM no juega un papel crucial para la evaluación clínica del STC (Andreisek, 2006).

La ultrasonografía de alta resolución (US) es un método imagenológico no invasivo que se ha estado implementando en el diagnóstico del STC, es de fácil realización, con ahorro de potenciales costos al sistema de salud cuando es indicado por el especialista, ahorro de tiempo para el paciente y mejora la satisfacción de este por presentar menos molestias para su realización (Koyuncuoglu, 2005); (Fowler, 2013); (Liao, 2015). Además ofrece datos adicionales como la presencia de otras alteraciones en el túnel del carpo que están ocasionando síntomas similares al STC o compresión del nervio mediano tales como gangliomas, schwannomas, hamartomas lipofibromatosos, abscesos, arterias medianas persistentes trombosadas o tofos gotosos. (Cartwright, 2012) La medición ecográfica de un corte transversal del nervio mediano a nivel del hueso pisiforme es el hallazgo más sensible y específico para el diagnóstico del STC utilizando un punto de corte mayor de 10 mm². Fowler et al (2011) describen en su meta-análisis una sensibilidad del 77.6% y una especificidad del 86.8%. S. Klauser et al (2009). plantean valores de la normalidad para el nervio mediano entre 6.1 a 10.4 mm², para disminuir la variación interindividual de la medida normal del nervio, realizaron la medición del área axial del nervio mediano en el túnel del carpo y en el tercio proximal del músculo pronador cuadrado en el antebrazo para así definir el aumento de volumen de cada individuo, logrando definir una diferencia entre la medida proximal y distal de 2 mm²,

obteniendo una sensibilidad del 99% y especificidad del 100% con este método (Klauser, 2009).

Por este motivo fue importante realizar un estudio en nuestra población para conocer cuál es el área normal del nervio mediano en pacientes sanos mediante ultrasonografía y establecer un punto de corte por este método para el diagnóstico de síndrome de túnel del carpo en los pacientes sintomático y las características epidemiológicas.

2. Planteamiento del problema

El síndrome del túnel del carpo es la mononeuropatía periférica por atrapamiento más frecuentemente encontrada en la práctica clínica. Aunque el atrapamiento afecta parcialmente al nervio, puede generar consecuencias físicas, psicológicas y económicas considerables (Padua, 2016).

La causa principal del STC es el aumento de la presión en el túnel del carpo. En los estadios tempranos, generalmente no se encuentran cambios morfológicos significativos en el nervio mediano, con síntomas neurológicos intermitentes que pueden ser reversibles. En los episodios prolongados de elevación de la presión en el túnel del carpo se presenta desmielinización del nervio mediano y síntomas severos, constantes, con posterior isquemia prolongada, daño axonal y disfunción del nervio que puede ser irreversible (Katz, 2002).

Varias condiciones clínicas pueden estar asociadas con síndrome del túnel del carpo, como el embarazo, artritis inflamatorias, fractura de Colle's, amiloidosis, hipotiroidismo, diabetes mellitus, acromegalia y el uso de corticoesteroides y estrógenos. Las actividades repetitivas con las manos y las muñecas condicionan el desarrollo de la neuropatía; algunas ocupaciones tienen alta incidencia de síndrome del túnel del carpo, en este grupo se incluyen principalmente a los manipuladores de alimentos, manufactura y empleados de la construcción (Newington, 2015).

Para lograr un diagnóstico del STC, se utilizan una serie de datos clínicos, hallazgos al examen físico y ayudas diagnósticas, que en conjunto alcanzan una alta sensibilidad y especificidad (Fowler, 2011). El uso de la electromiografía ha sido por mucho tiempo el método de referencia para el diagnóstico y clasificación de severidad del STC. (Kwon, 2008); (Basiri, 2015). Actualmente, las ayudas imagenológicas son una alternativa para el diagnóstico de STC. La Resonancia Magnética (RM) es un método útil para el diagnóstico, sin embargo, la sensibilidad y especificidad son bajas. (Bordalo-Rodrigues, 2004); (Andreisek, 2006). La ultrasonografía de alta resolución (US) es un método de fácil alcance, económico y con un adecuado rendimiento diagnóstico. Permite además descartar otras causas que condicionen la sintomatología (Koyuncuoglu, 2005); (Liao, 2014); (Fowler, 2013). La medición mediante ecografía en un corte transversal del nervio mediano a nivel del hueso pisiforme es el hallazgo más sensible y específico para el diagnóstico del STC, si se utiliza un punto de corte mayor de 9 mm².

Fue por esto que surgió la pregunta de investigación *¿Cuál es la precisión diagnóstica de la medición en el corte transversal del nervio mediano con ultrasonografía de alta resolución para síndrome del túnel del carpo en pacientes con sintomatología positiva en Pereira, Risaralda en el año 2018?*

3. Objetivos

3.1. Objetivo general:

Identificar la precisión diagnóstica de la medición en el corte transversal del nervio mediano con ultrasonografía de alta resolución para síndrome del túnel del carpo en pacientes con sintomatología positiva en Pereira, Risaralda en el año 2018.

3.2. Objetivos específicos:

- Identificar los cambios morfológicos del nervio mediano en pacientes sintomáticos con síndrome de túnel del carpo.
- Establecer la sensibilidad y especificidad de los hallazgos por ultrasonografía con respecto a la clínica en pacientes con diagnóstico de síndrome de túnel del carpo en nuestros centros de atención.
- Establecer las medidas normales del nervio mediano en pacientes sanos asintomáticos.
- Determinar la utilidad de la ultrasonografía en el diagnóstico de síndrome de túnel del carpo en nuestro medio.

4. Marco teórico

Anatomía: El nervio mediano es un nervio motor y sensitivo formado por la unión de ramas nerviosas de los cordones lateral de raíces de C8 – T1 y medial de raíces C5 - C7 del plexo braquial, este entra en la mano por el túnel del carpo, en la profundidad del retináculo flexor, junto con los nueve tendones de los músculos flexores superficiales y profundos de los últimos cuatro dedos y el músculo flexor largo del pulgar, en ocasiones se acompañan con la arteria mediana persistente. Previo a su ingreso al túnel del carpo, el nervio cruza sobre el músculo pronador cuadrado, que se ubica en la muñeca, cuya función es la pronación, se origina en la cara anterior del cuarto inferior de la ulna y se inserta en el cuarto distal de la superficie anterior del radio, en este lugar el nervio mediano tiene un diámetro que no se afecta por las alteraciones propias del túnel carpiano. El túnel del carpo es una vía de paso, profunda al retináculo flexor, situado entre los tubérculos del escafoides y el trapezoide por la cara lateral, el pisiforme y el gancho del hueso ganchoso por la cara medial que tiene una longitud aproximada que varía desde 12,7mm a 21,7mm. El lugar más estrecho se encuentra situado de 2cm a 2,5 cm distal a la entrada, donde los huesos del carpo forman un estrecho y profundo canal, y donde además el ligamento transversal se hace más grueso (Demircay, 2011); (Katz , 2002).

El nervio mediano es el componente más superficial del túnel del carpo, dorsal a este, se encuentran los tendones del músculo flexor superficial y profundo del índice y en su cara lateral el flexor superficial del pulgar. Distal al túnel del carpo, inerva los tres músculos de la eminencia tenar y el primer y segundo lumbricales. Así mismo emite fibras sensitivas para la piel de toda la palma, los lados de los tres primeros dedos, la cara lateral del cuarto dedo y el dorso de las mitades distales de estos dedos. Sin embargo, el ramo palmar, que se distribuye por la parte central de la palma, nace proximal al túnel del carpo y no atraviesa al túnel, es decir, va por la superficie del retináculo flexor. Así, aunque la piel quede distal al túnel, no desaparece la sensibilidad en el síndrome del túnel carpiano. La forma del nervio mediano cambia durante su trayecto, es de forma oval en la entrada, se aplanan gradualmente mientras discurre por el canal. Tiene un ancho aproximado de 6 mm en la entrada del túnel, aumentando a 6,1 mm en la región media y 7,7 mm en la zona distal. Su grosor, por el contrario, decrece gradualmente pasando de 2,1 mm proximalmente a 1,9 mm distalmente, aplanándose cada vez más hasta abrirse en forma de abanico en el borde distal del canal.

El espesor del retináculo flexor es de aproximadamente 1,5 mm y su longitud es de 21,7 mm en promedio (Moore, 2005). El túnel carpiano presenta unas presiones estables que normalmente varía entre los 2 mmHg a 31 mmHg (Gelberman, 1981).

El nervio mediano puede tener variantes anatómicas que son importantes reconocerlas para evitar eventos adversos durante los procedimientos quirúrgicos realizados en pacientes con sintomatología derivada del nervio. La clasificación de Lanz divide las variaciones del curso del nervio mediano en cuatro grupos: grupo 0: rama tenar extraligamentaria, grupo I: Variaciones en el curso de la rama tenar, grupo II: ramas accesorias del nervio mediano en la porción distal del túnel carpiano, grupo III: Divisiones altas del nervio mediano, grupo IV: ramas accesorias proximales al túnel carpiano (Demircay, 2011); (Lanz, 1977); (Tountas, 1987). El nervio mediano bífido es una anomalía que tienen una incidencia de 0,8% -2,8% en pacientes con síndrome del túnel del carpo y se ha asociado con el desarrollo de esta patología, y en la mayoría de los casos, se ha informado con una arteria mediana persistente concomitante. Las imágenes diagnósticas, entre ellas la resonancia magnética y la ultrasonografía de alta resolución son métodos útiles al momento de evaluar la presencia de variantes anatómicas previas a la realización de procedimiento quirúrgicos para guiar el abordaje (Klauser, 2011).

Historia, epidemiología y etiología: El síndrome del túnel del carpo (STC) es el conjunto de síntomas asociados con una compresión localizada del nervio mediano en la muñeca, siendo esta la neuropatía por atrapamiento más frecuente (Werner, 2002). La primera descripción de la compresión del nervio mediano en el túnel del carpo se remonta a 1854, pero no fue sino hasta un siglo después que el término STC apareció descrito. Hasta entonces, los pacientes con los síntomas que ahora son bien conocidos, secundarios al STC, fueron diagnosticados como compresión del plexo braquial y acroparestesias. La primera descripción de una operación para liberar el túnel carpiano se data en el año de 1933, realizada por Learmonth en la Clínica Mayo, en un paciente con compresión por osteofitos. Más tarde, en el año 1947, Brain, Wrigth y Wilkinson publicaron una serie de seis pacientes con STC espontáneo, intervenidos con éxito mediante la sección del ligamento transversal del carpo. Sin embargo, fue después del año 1960, donde se describió y se reconoció el STC posterior a los estudios de Phalen, convirtiéndose en la neuropatía periférica más frecuentemente diagnosticada (Stecco, 2008).

El STC afecta hasta un 3% de la población general, con mayor incidencia en mujeres en una proporción 3:1 con respecto a los hombres, y con un predominio entre la cuarta y sexta década de la vida. La mano dominante se afecta con mayor frecuencia, sin embargo, se encuentra afectación bilateral casi hasta en un 80% (Oteo-Alvaro, 2016).

El desarrollo del STC es multifactorial, siendo idiopático en más del 60% de los casos. Existen factores intrínsecos y extrínsecos asociados al desarrollo de la enfermedad, como las artritis inflamatorias, fractura de Colle's, amiloidosis, acromegalia, uso de corticoesteroides y estrógenos; y la asociación con el sobreuso por trabajos repetitivos que condicionan el desarrollo de la neuropatía; algunas ocupaciones tienen alta incidencia de STC, en este grupo se incluyen principalmente a los manipuladores de alimentos, manufactura y empleados de la construcción (Newington, 2015); (Katz , 2002). Hay factores neuropáticos de base como la diabetes, hipotiroidismo, alcoholismo, obesidad, fármacos, déficit nutricional y de vitaminas, entre otros, que afectan directamente el nervio sin modificar la presión del canal (Ettema, 2004).

Fisiopatología: Se ha documentado que los pacientes con STC presentan un aumento en la presión en el túnel que varía desde los 32mmHg hasta los 110 mmHg. Estos cambios de presión se ven favorecidos por la flexión y extensión de la muñeca y la flexión de los dedos (Gelberman, 1981). Las presiones elevadas intermitentes o sostenidas del túnel del carpo altera la circulación microvascular en el nervio mediano por disrupción de la circulación de la vasa nervorum, que conlleva a edema subperineural, desencadenando una reacción inflamatoria por parte de los macrófagos, linfocitos y fibroblastos, con engrosamiento del tejido conectivo por cambios cicatriciales y conduce a una alteración en los potenciales de acción, desmielinización segmentaria y en última instancia daño axonal que conlleva a síntomas irreversibles. En los estadios iniciales del STC, los síntomas ocurren típicamente por la noche, que coincide con el aumento de presión en el interior del túnel del carpo, ya que durante la noche cuando no existe la acción activa de bombeo de la musculatura del antebrazo, se produce una redistribución de los líquidos tisulares en los miembros superiores; disminuye la presión arterial sistémica y de los vasos intraneurales y la muñeca puede estar en posición flexionada durante el sueño (Ettema, 2004).

Hallazgos clínicos: La isquemia del nervio periférico produce manifestaciones clínicas por dolor en manos y muñeca asociado a parestesias en la zona de inervación del nervio mediano, con una severidad de los síntomas que depende de la etapa de presentación. Etapa temprana: se caracteriza por síntomas intermitentes que sólo se producen en las noches. Etapa intermedia: se presentan síntomas nocturnos y diurnos. Etapa avanzada: síntomas presentes constantemente, en especial el déficit sensoria o motor (Chammas, 2014).

Las parestesias son la forma de presentación más común, que se describe como sensación de adormecimiento y punzadas dolorosas nocturnas y hacia horas de la madrugada que despiertan al paciente, el cual describe que debe mover las manos y frotarlas para conseguir alivio de los síntomas. Este síntoma puede presentarse

durante el día, desencadenado por actividades manuales repetitivas. El dolor se localiza principalmente en la cara palmar de la muñeca y en la región de la compresión nerviosa. Puede irradiarse en sentido distal o proximal, incluso llegar hasta el codo, hombro o cuello. La presentación de hipoestesias o disminución de la sensibilidad generalmente está presente en casos avanzados del STC.

Teniendo en cuenta que las fibras motoras resisten más la compresión, las alteraciones por denervación muscular aparecen en estadios avanzados, generando alteración de la región tenar con debilidad para la oposición y abducción del pulgar. Los pacientes refieren una historia de debilidad para sostener objetos y el agarre, fatiga con actividades repetitivas como escribir. Los casos más graves presentan atrofia de la región tenar con depresión de esta zona (Katz , 2002); (Chammas, 2014); (Padua, 2016)

Las pruebas clínicas se facilitan por el fácil acceso al nervio mediano en el pliegue de la flexión de la muñeca en la zona central. Las pruebas diagnósticas más utilizadas son signo de Tinel y Phalen. Sin embargo existen otras pruebas para orientar el diagnóstico.

Signo Tinel: si la prueba es positiva el paciente percibe parestesias durante la percusión manual sobre la cara palmar de la muñeca, a nivel del nervio mediano. La sensibilidad de esta prueba es del 26 al 79%, especificidad del 40-100%.

Signo Phalen: La prueba es positiva si, durante la flexión activa máxima de la muñeca durante 1 min, con los codos extendidos, aparece parestesias en el área del nervio mediano. La sensibilidad es del 67 al 83% y la especificidad es del 47 al 100%.

Test de Paley y McMurphy: El signo es positivo si la presión manual cerca del nervio mediano (entre 1 y 2 cm proximal al pliegue flexión de la muñeca) desencadena dolor o parestesia. La sensibilidad es 89% y la especificidad es del 45%.

Test de compresión con la muñeca en flexión: Se aplica presión utilizando dos dedos en la región media del túnel carpiano, con la muñeca flexionada a 60°, codo extendido y el antebrazo en supinación. La prueba es positiva si aparece parestesia en el área del nervio mediano. La sensibilidad es del 82% y la especificidad del 99%. (Stecco, 2008); (Oteo-Alvaro, 2016); (Chammas, 2014)

Diagnóstico: El diagnóstico de STC se establece actualmente por la combinación de síntomas y signos físicos clínicos (S 77.3% - E 92,8%) asociado a estudios de electrodiagnóstico (S 80.2% - E 78.6%), los cuales tienen una sensibilidad combinada de 77.6% y especificidad combinada de 86.8% (Fowler, 2011).

Actualmente el estándar de oro para el diagnóstico de STC es un tema de debate, el electrodiagnóstico se ha utilizado tradicionalmente como la prueba de confirmación para el diagnóstico de STC, sin embargo, la ultrasonografía de alta resolución ha ganado interés como prueba de diagnóstico alternativa. Varios estudios han utilizado el electrodiagnóstico o los hallazgos clínicos como patrón de referencia para determinar la sensibilidad y especificidad de la ultrasonografía en el diagnóstico de STC. (Padua, 2016); (Werner, 2002); (Kwon, 2008).

Las recomendaciones actuales de la Academia Americana de Cirujanos Ortopédicos, es obtener una prueba confirmatoria en pacientes en los que se está considerando la cirugía del túnel carpiano, sin embargo, no especifica qué prueba se debe utilizar (Keith, 2010). Un metaanálisis reciente (Fowler, 2011) mostró sensibilidad y especificidad de la ecografía y pruebas de electrodiagnóstico comparables en el STC. A pesar de esta evidencia, existe un sesgo anecdótico hacia el uso preferente de electromiografía sobre ultrasonido para confirmar los hallazgos clínicos en el diagnóstico del STC.

Algunos estudios de rentabilidad diagnóstica han concluido que el uso de ultrasonido de diagnóstico del STC como una prueba de primera línea para la confirmación de un diagnóstico clínico es estrategia económicamente rentable en manos de un especialista, pero es menos rentable en comparación con la electromiografía cuando es solicitado por el médico general. (Fowler, 2013)

La electromiografía es el estudio de electrodiagnóstico más conocido y usado en el diagnóstico del STC, en este se utiliza una fase de estimulación y una etapa de detección. La etapa de estimulación hace posible detectar la conducción nerviosa sensorial y motora del nervio mediano y descubrir el debilitamiento conductivo al pasar a través del túnel del carpo. También permite analizar la amplitud y la duración de las respuestas sensoriales y motoras. Esta exploración se completa con la medición de la conducción del nervio cubital homolateral y de los nervios contralaterales. La alteración eléctrica más temprana y más sensible es una disminución en la velocidad de conducción sensorial entre la palma de la mano, los dedos y la muñeca. Una velocidad trans túnel mediana menor 45 m/s en casos patológicos puede ser aceptada, frente a los valores normales mayor a 50m/s (Chammas, 2014); (Werner, 2002); (Lee, 1999) La prueba define el compromiso en leve a moderada si los resultados de la prueba segmentaria o comparativa son

mínimamente anormales, con una velocidad de conducción nerviosa sensorial anormal en la muñeca y/o latencia motora distal anormal, y el compromiso severo o extremo cuando las respuestas sensoriales están ausentes, latencia distal motora anormal, reducción de las respuestas motoras o ausencia de las respuestas motoras y sensoriales (Klauser, 2011).

Este examen es operador dependiente. La temperatura de la piel y la edad influyen en los resultados. La electromiografía puede ser positiva en 0-46% de los sujetos asintomáticos y negativo en 16-24% de los pacientes con un diagnóstico clínico de STC. Algunos estudios indican que la electromiografía no proporciona evidencia adicional en el diagnóstico de CTS en relación con la evaluación clínica, cuando el diagnóstico clínico es evidente (Graham, 2008). Algunas variantes anatómicas pueden alterar la interpretación de los análisis de electromiografía. Es por esto que un grupo de trabajo de la Agencia Nacional Francesa para la acreditación y evaluación en salud concluyó lo siguiente: la electromiografía está situada después del examen clínico; no es indispensable para el diagnóstico de las formas típicas; no es necesaria antes de la infiltración con corticoides; se recomienda en caso de duda. Esto ayuda a hacer diagnósticos diferenciales; se recomienda antes de tomar decisiones quirúrgicas; se solicita en el reconocimiento de las enfermedades profesionales (Chammas, 2014).

Las imágenes diagnósticas son una alternativa adicional para el diagnóstico de STC. La Resonancia Magnética (RM) permite evaluar el tamaño, forma e intensidad de señal del nervio mediano y las demás estructuras que conforman el túnel del carpo. El nervio mediano se evalúa mejor a nivel del hueso pisiforme, donde su diámetro es 1,6 a 3,5 veces mayor que a nivel de la articulación radio cubital distal. El aplanamiento del nervio mediano en pacientes con STC es evaluado en resonancia magnética comparando el diámetro del nervio a nivel del gancho del hueso ganchoso y la medición de este a nivel del radio distal. Con la RM es posible valorar también la intensidad de señal nerviosa que se encuentra aumentada en las secuencias de supresión grasa o STIR ponderadas en T2 y el arqueamiento del ligamento transversal (Bordalo-Rodrigues, 2004). Sin embargo, la sensibilidad y especificidad de todas las secuencias de RM para el STC son bajas (Sensibilidad 23-96%, especificidad 39-87%), por esto la RM no juega un papel crucial para la evaluación clínica del STC (Andreisek, 2006).

La ultrasonografía de alta resolución (US) es un método imagenológico no invasivo que se ha estado implementando en el diagnóstico del STC, es de fácil realización, con ahorro de potenciales costos al sistema de salud cuando es indicado por el especialista, ahorro de tiempo para el paciente y mejora la satisfacción de este por presentar menos molestias para su realización (Koyuncuoglu, 2005); (Liao, 2014); (Fowler, 2013). Además, ofrece datos adicionales como la presencia de otras

alteraciones en el túnel del carpo que están ocasionando síntomas similares al STC o compresión del nervio mediano secundarias tales como gangliomas, schwannomas, hamartomas lipofibromatosos, abscesos, arterias medianas persistentes trombosadas o tofos gotosos (Cartwright, 2012). La medición ecográfica en un corte transversal del nervio mediano a nivel del hueso pisiforme es el hallazgo más sensible y específico para el diagnóstico del STC utilizando un punto de corte mayor de 10 mm (Klauser, 2009). Fowler et al (2011) describen en su meta-análisis una sensibilidad del 77.6% y una especificidad del 86.8% . S. Klauser et al (2009). plantean valores de la normalidad para el nervio mediano entre 6.1 a 10.4 mm². Para disminuir la variación interindividual de la medida normal del nervio, realizaron la medición del área axial del nervio mediano en el túnel del carpo y en el tercio proximal del músculo pronador cuadrado en el antebrazo para así definir el aumento de volumen de cada individuo, logrando definir una diferencia entre la medida proximal y distal de 2 mm², obteniendo una sensibilidad del 99% y especificidad del 100% con este método.

Según el área encontrada del nervio mediano mediante ultrasonido de alta resolución, algunos estudios proponen unos puntos de corte para definir la severidad del STC. Medición del nervio mediano proximal al túnel del carpo: Leve a moderado de 9.1 +/- 1.6 mm², severo o extremo 9.7 +/- 2.1 mm². Medición del nervio mediano en el túnel del carpo: Leve a moderado de 14.4 +/- 3.3 mm², severo o extremo 18.5 +/- 6.5 mm². Medición del nervio mediano a nivel de la entrada al túnel del carpo Leve \geq 10 mm², moderado \geq 13 mm², severo \geq 15 mm². Diferencia entre el área del nervio mediano en el túnel del carpo y el área del nervio mediano proximal: Leve a moderado de 5.2 +/- 3.1 mm², severo o extremo 8.9 +/- 6.4 mm² (Klauser, 2009); (Kim, 2016); (El Miedany, 2004).

La ultrasonografía permite visualizar cambios por edema en el nervio mediano de los pacientes con STC, además de corroborar estrechamientos en el túnel del carpo casi siempre secundarias a otras entidades. El uso del Doppler color junto a la ultrasonografía ha estado implementándose recientemente para el estudio del STC. Un estudio de valoración Doppler del flujo en el nervio mediano arrojó una sensibilidad del 83% y especificidad del 89% de la vascularización intraneural en el diagnóstico de STC, los cuales fueron similares a los obtenidos con el electrodiagnóstico (81% y 84%, respectivamente) (Ghasemi-Esfe, 2011).

Tratamiento: El tratamiento del síndrome del túnel del carpo incluye tratar las condiciones asociadas, si están presentes, como por ejemplo la artritis reumatoide, el hipotiroidismo y la diabetes mellitus; además retirar medicamentos que se asocian con el síndrome como los corticoesteroides y estrógenos.

El uso de férulas se reporta en más del 80% de los pacientes con STC, estas reducen la latencia sensorial, lo que sugiere que puede retrasar el curso de la enfermedad y generar mejoría sintomática en algunos pacientes al mantener la muñeca en posición neutra.

Los medicamentos como Antiinflamatorios no esteroideos, diuréticos, piridoxina (vitamina B6), no han demostrado una adecuada eficacia en estudios realizados. Las inyecciones locales de corticoesteroides se utilizan en los pacientes sintomáticos pese a la modificación de sus actividades y uso de férulas. Se ha demostrado que la inyección de corticoesteroides es superior que la inyección de placebo.

La cirugía se reserva para los pacientes con síntomas persistentes, severos o a quien se le documente lesión axonal. Recientemente las técnicas endoscópicas han mejorado los resultados postquirúrgicos, alcanzando una satisfacción hasta del 70% de los pacientes (Padua, 2016); (Katz , 2002).

5. Metodología

Se realizó un estudio transversal en el que se evaluaron dos grupos de pacientes, un grupo fueron los pacientes sanos y otro grupo los pacientes enfermos con sintomatología clínica positiva para síndrome de túnel del carpo, se evaluó la sensibilidad y especificidad del cuadro clínico y los hallazgos ultrasonográficos de la medida del área del nervio mediano mediante las curvas ROC con el programa estadístico STATA. El proyecto fue realizado en el servicio de imágenes diagnósticas de la empresa Radiólogos Asociados S.A.S. de la ciudad de Pereira, Risaralda, Colombia; previo consentimiento institucional (Anexo 3.)

Radiólogos Asociados S.A.S es una empresa con más de 35 años de experiencia en prestación de servicios en radiología e imágenes diagnósticas, contando con la tecnología necesaria para prestar atención de calidad.

Los casos fueron referidos por medicina laboral de dos empresas de la ciudad y por un especialista en cirugía plástica, encargado del manejo de pacientes con síndrome de túnel del carpo en la ciudad de Pereira. Los controles se seleccionaron teniendo en cuenta los datos sociodemográficos de los casos para disminuir el sesgo.

5.1. Variables

Se incluyeron variables sociodemográficas, síntomas y signos clínicos y los hallazgos ultrasonográficos a nivel del nervio mediano

5.1.1. Clínicas

Edad, género, ocupación, grado de escolaridad, índice de masa corporal, parestesias, hipoestusias, debilidad para sostener objetos, atrofia en región tenar, signos de Tinel y Phalen.

5.1.2. Ultrasonográficas

Área del nervio mediano a nivel del pisiforme en mm², área del nervio mediano a nivel del tercio proximal del músculo pronador cuadrado en mm², diferencia entre las dos medidas en mm².

5.2. Criterios de inclusión

Pacientes mayores de 18 años, previa firma de consentimiento informado se les realizó una ultrasonografía de tejidos blandos en muñeca y antebrazo para determinar área de nervio mediano.

5.3. Criterios de exclusión

Pacientes con variantes anatómicas del nervio mediano ya que pueden ocasionar confusiones de información y antecedente quirúrgico de túnel del carpo.

5.4. Tamaño de muestra

Se recolectó una muestra de 49 muñecas sintomáticas y 23 muñecas asintomáticas con una sensibilidad y especificidad esperadas de 77 y 92% respectivamente. Intervalo de confianza del 95% con un error de muestreo del 10%.

5.5. Definición de casos

5.5.1. Caso muñeca enferma

5.5.1.1 Clínica: Muñeca con dolor en mano asociado a parestesias en la zona de inervación del nervio mediano y signos y síntomas positivos.

5.5.1.2 Ultrasonografía: Diferencia del área del nervio mediano medido a nivel del hueso pisiforme y el tercio proximal del músculo pronador cuadrado $\geq 3 \text{ mm}^2$.

5.5.2. Caso muñeca sana

Muñeca sin clínica ni hallazgos ultrasonográficos de síndrome de túnel del carpo.

5.6. Recolección de información

Los pacientes con sintomatología de síndrome de túnel del carpo fueron remitidos para valoración ultrasonográfica por especialistas en medicina laboral y cirugía plástica, previa explicación de la finalidad del estudio y firma de consentimiento informado a estos pacientes se les explicó el instrumento (Anexo 1) en el cual estaban incluidos datos sociodemográficos como lo son la edad, el sexo, la ocupación, el nivel escolar así como datos clínicos en relación al índice de masa corporal y sintomatología, la realización del examen físico con pruebas de Tinel y Phalen y la realización de ultrasonografía de alta resolución con traductor lineal de 3-14 MHz donde se valoró el nervio mediano a nivel del hueso pisiforme y el tercio proximal del músculo pronador cuadrado en el antebrazo, además se solicitaron los reportes de electromiografía a los pacientes a los que ya se les había realizado el estudio de electrodiagnóstico previamente, los cuales fueron revisados posterior a la realización del estudio ultrasonográfico para evitar sesgos de información. Los datos obtenidos del área del nervio fueron consignados en el instrumento junto con la diferencia entre las dos medidas en mm^2 para posteriormente realizar el análisis.

Las muñecas asintomáticas de control fueron seleccionados de la población en general teniendo en cuenta los datos sociodemográficos de los pacientes enfermos y escogiendo a quienes representaron mejor a los casos. A estos pacientes igualmente se les explicó la finalidad del estudio y previa firma de consentimiento informado se les explicó el instrumento con todas sus valoraciones, tanto clínicas como ultrasonográficas.

Las ultrasonografías fueron realizadas por dos médicos residentes de Radiología e Imágenes Diagnósticas de la Universidad Tecnológica de Pereira autores del proyecto de investigación, únicamente en el equipo Samsung UGEO H60 con transductor lineal de alta frecuencia de 3-14 Mhz adecuadamente calibrado para evitar errores o variación en la obtención de

la información y se realizó la valoración ecográfica en muñeca y antebrazo afectado en cada paciente, con medición realizada con el trazo continuo sobre el nervio mediano, obteniendo en el equipo de ultrasonografía el área en cm^2 , medida que posteriormente se convirtió a mm^2 para facilitar su interpretación y comparación con estudios previos.

5.7. Procesamiento de la información

Los datos obtenidos de las muñecas se diligenciaron en el anexo 1 y éste anexo fue la fuente de información para el diligenciamiento de una base de datos realizada en Microsoft EXCEL office 365 ProPlus, luego se realizó un control de calidad de la base de datos, comparando la información digitada con los datos del anexo.

La base de datos se analizó en el programa estadístico Stata, posteriormente se hizo un control de calidad de los datos contrastando la información digitada con los registros fuente de información.

5.8. Plan de análisis

Con la base de datos obtenida se realizó un análisis univariado, para evaluar las variables, la identificación de constantes y la consistencia entre las variables y las respuestas. Posteriormente, mediante una curva ROC se calculó la sensibilidad, especificidad y los casos correctamente clasificados, de la ultrasonografía frente a la clínica como prueba de oro.

A las variables categóricas se les realizó proporciones y sus respectivos intervalos de confianza. Luego se compararon los datos (reporte de ultrasonido y de la clínica) generando tablas de 2x2, donde se tuvo como prueba de oro la clínica y como prueba evaluada, la ultrasonografía. Llamamos **A** a los verdaderos positivos, que fueron las muñecas positivas para síndrome de túnel del carpo por la ultrasonografía y confirmado en la clínica para síndrome de túnel del carpo. Fueron **B** las ultrasonografías con reporte positivo para síndrome de túnel del carpo y clínica negativa para síndrome de túnel del carpo, el cual se denomina falso positivo. **C** se llamaron a las ultrasonografías negativas para STC con clínica positiva, el cual correspondió a los falsos negativos. Y fueron **D** los que correspondieron a negativo en la ultrasonografía y negativo en la clínica, verdaderos negativos.

Las muñecas con síndrome de túnel del carpo positivo o enfermas fueron definidas por la clínica positiva que correspondió a la suma de los verdaderos positivos y falsos negativos. Mientras que los sanos fueron las muñecas con clínica negativa que corresponden a los falsos positivos y verdaderos negativos.

Una vez identificado estos comportamientos en la comparación de la ultrasonografía con la clínica, se pudo calcular la sensibilidad de la ultrasonografía, donde el numerador corresponde a los verdaderos positivos y el denominador a los enfermos. Mientras que la especificidad fue dada por los verdaderos negativos sobre el total de sanos.

Otro de los indicadores que corresponde a estas pruebas fue el Valor Predictivo Positivo (VPP) para evaluación de signos y síntomas clínicos con respecto a los resultados ultrasonográficos, que corresponde a la probabilidad presentar estos hallazgos clínicos teniendo un diagnóstico ultrasonográfico positivo, y así mismo, se calculó el Valor Predictivo Negativo de la probabilidad de no presentar estos hallazgos clínicos cuando no se presentaban datos ultrasonográficos de STC. Estas pruebas fueron evaluadas a través de estadísticas de datos dependientes.

5.9. Impacto ambiental

La información fue recolectada con base en lo consignado en el instrumento (Anexo 1), que constó de 1 hoja en la cual se anotaron los datos relevantes para la investigación y 2 hojas con la información del consentimiento (una copia para el paciente), para un total de 3 hojas por paciente, como único recurso natural utilizado en este proyecto.

5.10. Declaración bioética

Los investigadores consideramos que este proyecto según la resolución 8430 de 1993 del Ministerio de Salud de Colombia que establece la normas científico-técnicas y administrativas para investigación en salud, corresponde a una categoría de investigación con riesgo mínimo. Este fue un estudio donde se emplearon, métodos de investigación documental como la obtención de datos sociodemográficos, pero adicionalmente, se le practicó un examen físico y una ultrasonografía previo consentimiento de informado (Anexo 2), que fue revisado y avalado por el comité de bioética de la

Universidad Tecnológica de Pereira (Anexo 4), copia del consentimiento fue entregada al sujeto de investigación. La ultrasonografía no genera una intervención o modificación biológica, psicológica o social, de los individuos que participaron en el estudio. Se respetaron los principios éticos de confidencialidad de la información, de beneficencia, no maleficencia, establecidos por la declaración de Helsinki.

5.11. Conflictos de interés

Los investigadores no presentaron conflictos de interés para la realización de este proyecto.

6. Análisis

Se evaluaron 53 muñecas sintomáticas, denominados casos, de los cuales se excluyeron 4 muñecas por presentar nervio mediano bífido, para un total de 49 casos incluidos en el estudio (Figura 1). Se evaluaron 23 muñecas asintomáticas, las cuales se denominaron controles. En primera instancia se realizó un análisis univariado en el programa estadístico Stata, de los datos sociodemográficos.

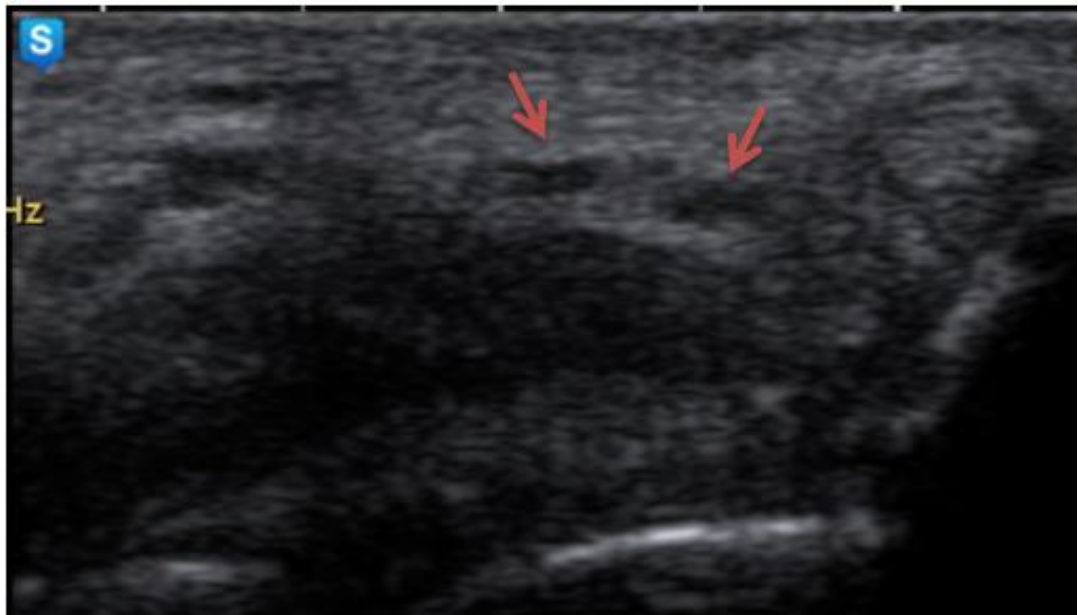


Figura 1. Ultrasonografía del túnel del carpo a nivel del hueso pisiforme, corte transversal. Nervio mediano bífido en muñeca izquierda (flechas), como variante anatómica

Análisis univariado (Tabla 1)

En los casos, 48 muñecas correspondieron a mujeres, con un porcentaje de 98%. En los controles, 17 muñecas correspondieron a mujeres, con un porcentaje de 73,9%.

El rango de edad osciló entre los 21 años hasta los 69 años, con una media para los casos de 43,9 años y para los controles de 40,4 años.

Tabla 1.
Características generales casos / controles

Variable	Grupo Casos STC	Grupo control
	n= 49	n= 23
Edad – Años	43,9 +/-10,5	40,4 +/-14,5
Género (%)		
Mujeres	48(98)	17(73,9)
Hombres	1(2)	6(26,1)
Escolaridad (%)		
Primaria	19 (38,8)	2 (8,7)
Bachillerato	24 (49)	7 (30,4)
Universitario	6 (12,2)	14 (60,9)
Peso –Kg	66,8+/-8,1	63,2+/-9,3
Talla –mts	1,56+/-0,06	1,57+/-0,06
IMC	27,1+/-3,2	25,3 +/-2,3
Muñeca evaluada (%)		
Derecho	27 (55)	10 (43,5)
Izquierdo	22 (45)	13 (56,5)
Área del nervio mediano a nivel del pisiforme (ΔP) mm²	12,4 +/- 4,1	6,6 +/- 1,4
Área del nervio mediano a nivel del pronador cuadrado (ΔPC) mm²	5,2 +/- 1,6	5,9 +/- 1,1
Diferencia ($\Delta P - \Delta PC$) - mm²	7,2 +/- 3,7	0,6 +/- 1
Clínica n (%)		
Debilidad	27 (55)	0 (0)
Parestesia	49 (100)	0 (0)
Hipoestesia	27 (55)	0 (0)
Tinel	27 (55)	0 (0)
Phalen	46 (93)	0 (0)
Atrofia tenar	6 (12)	0 (0)
Otros hallazgos		
Tenosinovitis flexor radial - n.	2	0
Tenosinovitis flexor ulnar - n.	1	0

El grado de escolaridad de los casos para primaria fue del 38,8%, bachillerato 49%, universitario 12,2%. Para los controles, primaria 8,7%, bachillerato 30,4% y universitario 60,9%.

El rango de peso de los casos osciló entre los 52 kilogramos a 88 kilogramos, con una media de 66,8 kilogramos. En los controles el peso osciló entre los 50 kilogramos a 81 kilogramos, con una media de 63,2 kilogramos. El rango de talla de los casos osciló entre los 1,45 metros a 1,72 metros, con una media de 1,56 metros. En los controles la talla osciló entre los 1,5 metros a 1,68 metros, con una media de 1,57 metros. El rango del índice de masa corporal de los casos osciló entre 19,5 (peso normal) a 36,1 (obesidad tipo II), con una media de 27,1 (sobrepeso). En los controles el peso osciló entre los 21,6 (peso normal) a 29,7 (sobrepeso), con una media de 25,3 (sobrepeso).

La lateralidad de las muñecas evaluadas fue para los casos 27 derechas, para un porcentaje de 55% y 22 izquierdas, con un porcentaje de 45%. En las muñecas de los controles, se evaluaron 10 derechas, porcentaje de 43,5% y 13 izquierdas, porcentaje de 56,5%. De las 49 muñecas sintomáticas, 30 correspondieron al mismo paciente, indicando un compromiso bilateral en el 61,2% de los casos evaluados.

Se analizaron los síntomas referidos por los pacientes del grupo de casos, donde se incluyeron debilidad, parestesias e hipoestesia. La parestesia fue el síntoma principal, encontrándose en el 100% de los casos. Los signos clínicos incluidos fueron Tinel, Phalen y la atrofia tenar. En el 93% de los casos se encontró el signo de Phalen positivo, siendo este el más frecuente (Figura 2). Se observó atrofia tenar en 6 de los casos evaluados, con una media de la diferencia del área del nervio mediano de 9,6 mm². La media de la diferencia del área del nervio mediano en los pacientes que presentaron parestesias continuas (diurna y nocturna) fue de 6,8 mm², cuando la presentación fue únicamente nocturna la media del área fue de 8,4 mm² y la presentación diurna una media del área de 3,1 mm².

Se encontró que la ocupación desempeñada por los casos correspondía a operario en un 60%, seguido por oficios generales y secretaria en un 8% cada uno, modista 6%, salud ocupacional 4%, asesor de admisiones 4%, estilista 4%, auxiliar contable 4% y ama de casa 2%. Para los controles la ocupación desempeñada correspondía a operario en un 30%, seguido por tecnólogo de radiología 17%, secretaria 13%, seguidos por analista de mercadeo, maestro de obra, enfermera, administrador cada con un 9% y modista en un 4%.

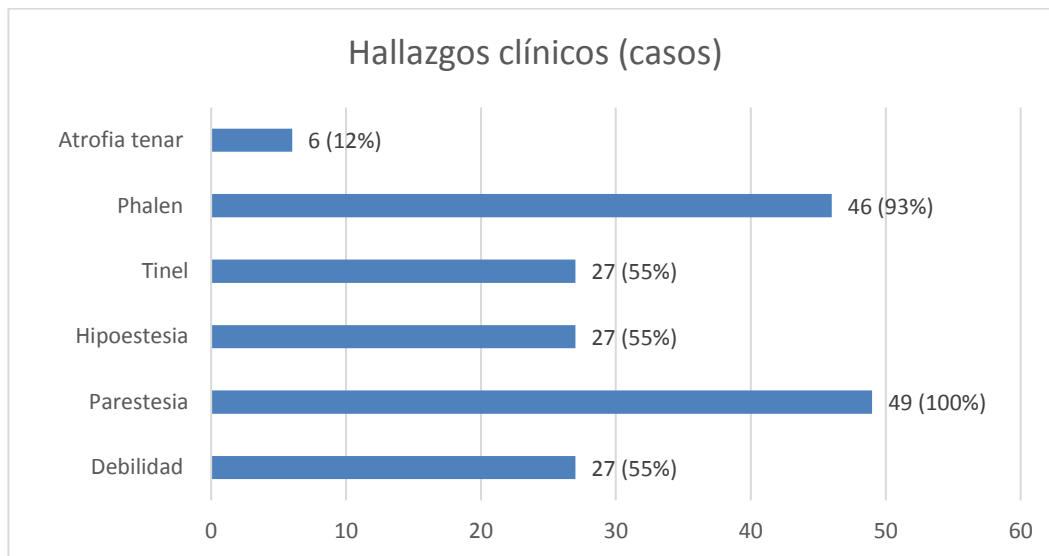


Figura 2. Hallazgos clínicos

La medición del área del nervio mediano se realizó con trazo continuo para evitar el uso de la elipse, que puede subestimar o sobreestimar el área del nervio por incluir o dejar por fuera algunas zonas del nervio. Del análisis de las medidas obtenidas del área del nervio mediano a nivel del hueso pisiforme y a nivel del tercio proximal del músculo pronador cuadrado se obtuvo que, en los casos las medidas del área del nervio a nivel del hueso pisiforme se encontraron en un rango de 5mm² a 25 mm², con una media de 12,4 mm² (DE+/-4,1) y a nivel del tercio proximal del músculo pronador cuadrado osciló en un rango de 2 mm² a 9 mm², con una media de 5,2 mm² (DE +/-1,6) (Figura 3). Para los controles las medidas del área del nervio mediano a nivel del hueso pisiforme oscilaron en un rango de 5 mm² a 10 mm², con una media de 6,6 mm² (DE+/- 1,4) y a nivel del tercio proximal del músculo pronador cuadrado se encontraron en un rango de 4 mm² a 8 mm², con una media de 5,9 mm² (DE +/- 1,1) (Figura 4)

La diferencia encontrada entre la medición del área del nervio mediano a nivel del hueso pisiforme menos el área del nervio mediano a nivel del tercio proximal del músculo pronador cuadrado en los casos osciló entre 1 mm² a 19 mm², con una media de 7,2 mm² (DE +/- 3,7); en los controles la diferencia osciló entre -1 mm² y 2 mm², media de 0,6 mm² (DE +/- 1) (Tabla 2)

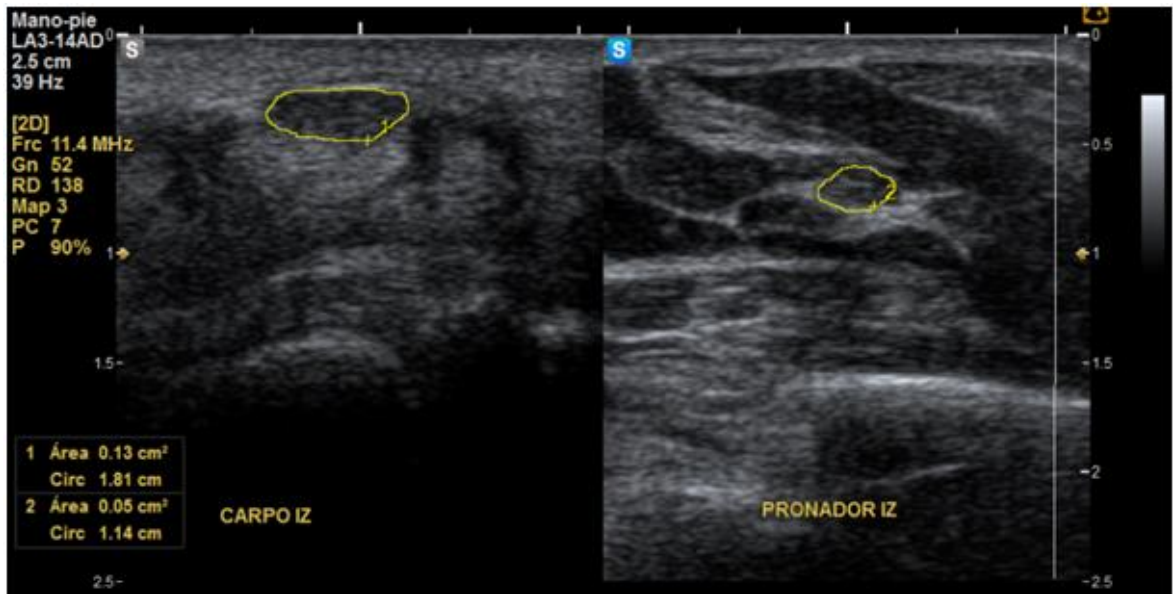


Figura 3. Ultrasonografía corte transversal. Muñeca izquierda sintomática, estudio ultrasonográfico positivo para STC. Nervio mediano a nivel del hueso pisiforme con área de 13 mm², nervio mediano a nivel del tercio proximal del músculo pronador cuadrado con área de 5 mm². Diferencia de 8 mm².

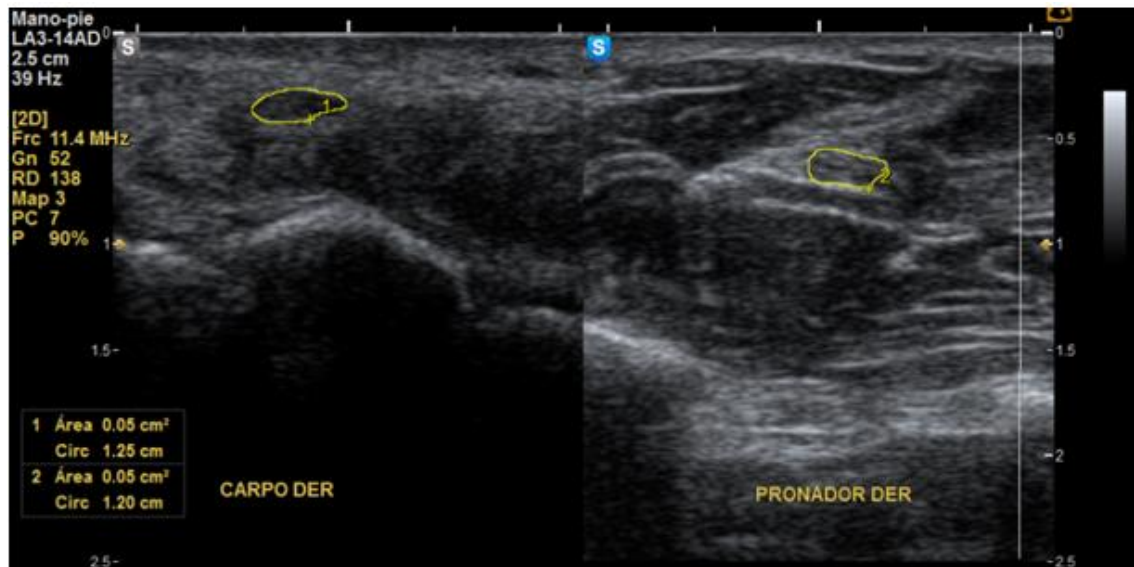


Figura 4. Ultrasonografía corte transversal. Muñeca derecha asintomática, estudio ultrasonográfico negativo para STC. Nervio mediano a nivel del hueso pisiforme con área de 5 mm², nervio mediano a nivel del tercio proximal del músculo pronador cuadrado con área de 5 mm². Diferencia 0 mm².

Tabla 2.
Medidas del área del nervio mediano casos / controles

MEDIDA DEL ÁREA DEL NERVIO MEDIANO				
Variable	Grupo Casos STC		Grupo control	
	N= 49		N= 23	
	mm²	Std.Err.	mm²	Std.Err.
Área N. mediano a nivel del M. pronador cuadrado (ΔPC)	5,2+/-1,6	0,23	5,9+/-1,1	0,23
Área N. mediano a nivel del H. pisiforme (ΔP)	12,4+/-4,1	0,58	6,6 +/-1,4	0,29
Diferencia (ΔP-ΔPC)	7,2+/-3,7	0,54	0,6+/-1,0	0,21

Según los grados de severidad del síndrome del túnel del carpo, teniendo en cuenta la medida del nervio mediano a nivel del hueso pisiforme, se encontró que los casos clasificados como leve (≤ 12 mm²) correspondieron al 46,5% (media de la diferencia 7,6 mm²), moderado (entre 13 y 14 mm²) 21% (media de la diferencia 5,8 mm²) y severo (≥ 15 mm²) 32,5% (media de la diferencia 11,3 mm²).

Análisis bivariado

El diagnóstico ultrasonográfico positivo para síndrome de túnel del carpo se realizó con base de una diferencia entre las medidas obtenidas del área del nervio mediano a nivel del hueso pisiforme y a nivel del tercio proximal del músculo pronador cuadrado igual o mayor de 3, diferencia que tiene una sensibilidad del 87,7%, especificidad del 100%, correctamente clasificados 91,6%. De los 49 casos (muñecas sintomáticas) 43 tuvieron diagnóstico positivo para síndrome de túnel del carpo por ultrasonido de alta resolución, de estos, como hallazgo incidental se encontró adicionalmente tenosinovitis del músculo flexor radial del carpo en un (1) caso y tenosinovitis del músculo flexor ulnar del carpo en un (1) caso. Los casos negativos fueron 6 por ultrasonido para síndrome de túnel del carpo, uno (1) de estos casos negativos presentó como hallazgo incidental tenosinovitis del músculo flexor radial del carpo (Figura 5).

El 100% de los controles fueron negativos para diagnóstico de síndrome de túnel del carpo por ultrasonido.

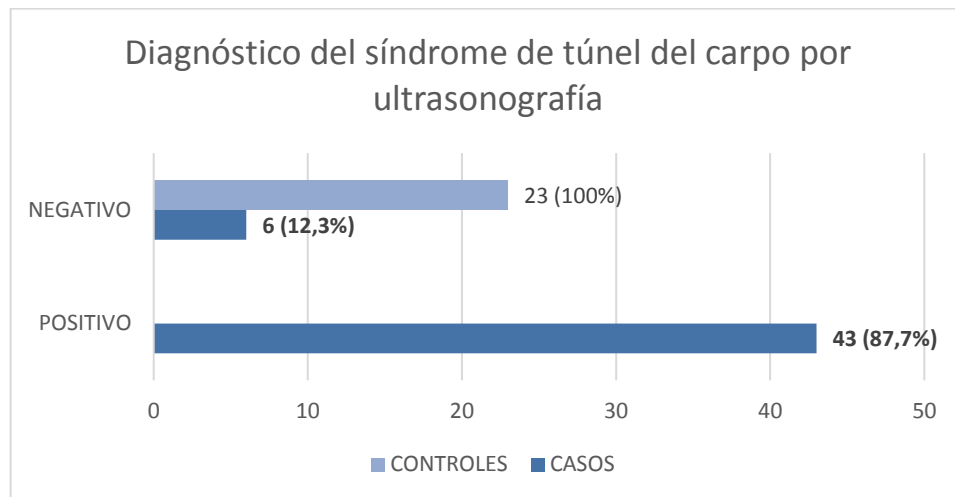


Figura 5. Diagnóstico del síndrome del túnel del carpo por ultrasonografía

De los 49 casos incluidos en el estudio, se lograron obtener 16 estudios por electromiografía aportado por los pacientes, sin embargo, estos no se incluyeron en el análisis por no representar una muestra estadísticamente significativa.

Se realizó un análisis donde se compararon variables como el género y escolaridad de los casos y controles, se realizaron cálculos con la prueba χ^2 , donde se encontró una diferencia estadísticamente significativa entre las dos poblaciones evaluadas con un valor de P de $<0,05$, con un intervalo de confianza del 95%, por lo cual no son comparables estas variables en los dos grupos poblacionales. Las demás variables como edad, peso y talla fueron comparables en ambos grupos.

Se encontró un valor de P de 0,0198 cuando se analizó la variable de IMC con respecto a casos y controles, encontrando una diferencia estadísticamente significativa entre los dos grupos, obteniendo como resultado una relación directa con un mayor Índice de masa corporal y diagnóstico clínico de síndrome de túnel del carpo.

En el programa estadístico Stata, también se realizaron simulaciones del verdadero diagnóstico ecográfico anormal, con un intervalo de confianza del 95% y diferentes prevalencias, observando así que, en un escenario con una prevalencia del 68,1%, la ultrasonografía en el diagnóstico del síndrome del túnel del carpo tiene una sensibilidad del 87,8%, especificidad del 100% y un área ROC que determina una sensibilidad de los correctamente clasificados del 94%. Con una prevalencia del

56%, la sensibilidad es del 75,2%, especificidad del 85,2% y correctamente clasificados del 89%. Con una prevalencia del 78,6%, la sensibilidad es del 95,4%, especificidad del 100% y correctamente clasificados del 99%.

El síntoma principal referido por los casos, las parestesias, en un escenario con una prevalencia del 23,6%, tiene una sensibilidad del 82,4%, especificidad del 47,3% y una sensibilidad para clasificar correctamente a los enfermos del 65%; con un VPP 32,6% y un VPN 89,7%. En un segundo escenario con una prevalencia del 14,4% la sensibilidad menor del 56,6%, especificidad del 33,7% y sensibilidad para clasificar correctamente del 53%; un VPP 19,1% y un VPN 72,6%. En un tercer escenario con una prevalencia del 35,1%, la sensibilidad alcanza el 96,2%, con una especificidad del 61,2% y clasificar correctamente al enfermo del 76%, con un VPP 48,5% y un VPN 97,8%.

Realizando el mismo análisis con el signo clínico más frecuentemente encontrado (Phalen), en el escenario uno, con una prevalencia del 63,9%, tiene una sensibilidad del 89,1%, especificidad del 92,3% y una sensibilidad para clasificar correctamente al enfermo del 91%; con un VPP 95,3% y un VPN 82,8%. En un segundo escenario, con prevalencia del 51,7%, la sensibilidad es del 76,4%, especificidad del 74,9% y una adecuada clasificación del 84%, VPP 84,2% y un VPN 64,2%. En el tercer escenario, prevalencia del 74,9%, la sensibilidad es mayor, del 96,4%, especificidad del 99,1% y correcta clasificación del 98%; con un VPP 99,4% y un VPN 94,2%.

Con una curva ROC para definir el rendimiento diagnóstico de la ultrasonografía en el diagnóstico del síndrome del túnel del carpo, se encontró que, el área del nervio mediano a nivel del hueso pisiforme en el corte transversal con mejor sensibilidad, especificidad y clasificación correcta era igual o mayor a 9 mm². (Sensibilidad 85,7% -Especificidad 91,3% -Sensibilidad para clasificar correctamente 87,5%). (Figura 6).

En cuanto al rendimiento diagnóstico de la ultrasonografía cuando se obtiene la diferencia del área transversal del nervio mediano a nivel del hueso pisiforme menos el área del nervio mediano a nivel del tercio proximal del músculo pronador cuadrado igual o mayor a 3 mm² tuvo la mejor sensibilidad, especificidad y correctamente clasificados (Sensibilidad 87,7% - Especificidad 100% - Sensibilidad para clasificar correctamente 91,6%) (Figura 7) (Tabla 3)

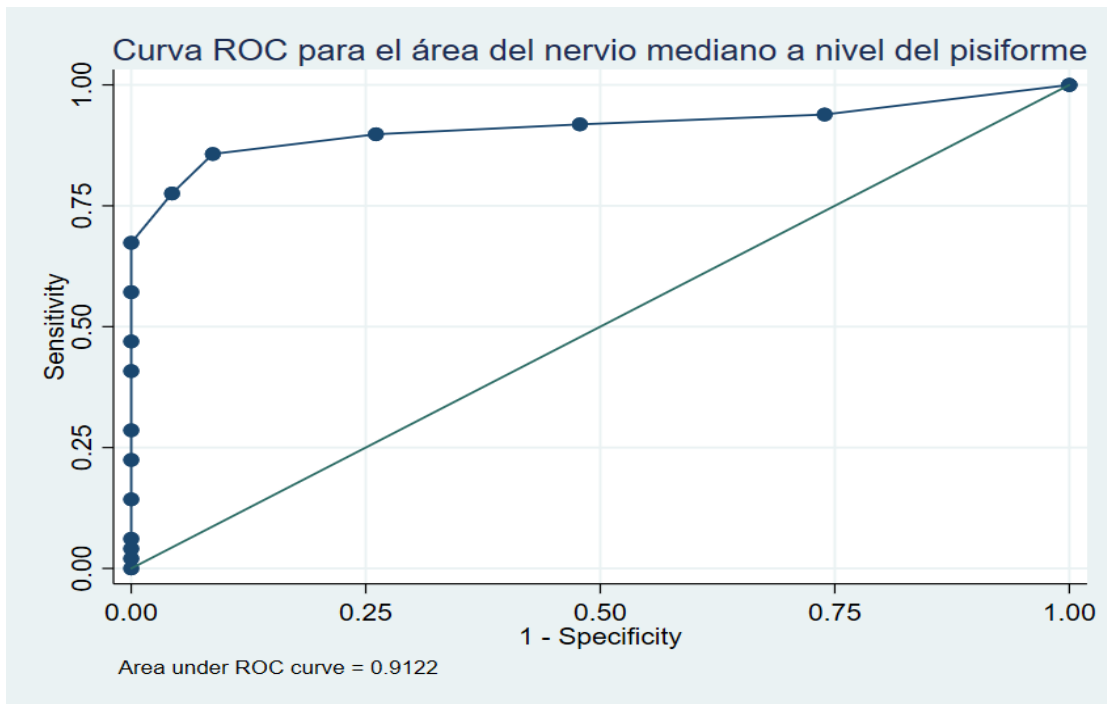


Figura 6. Curva ROC para el área del nervio mediano a nivel del hueso pisiforme

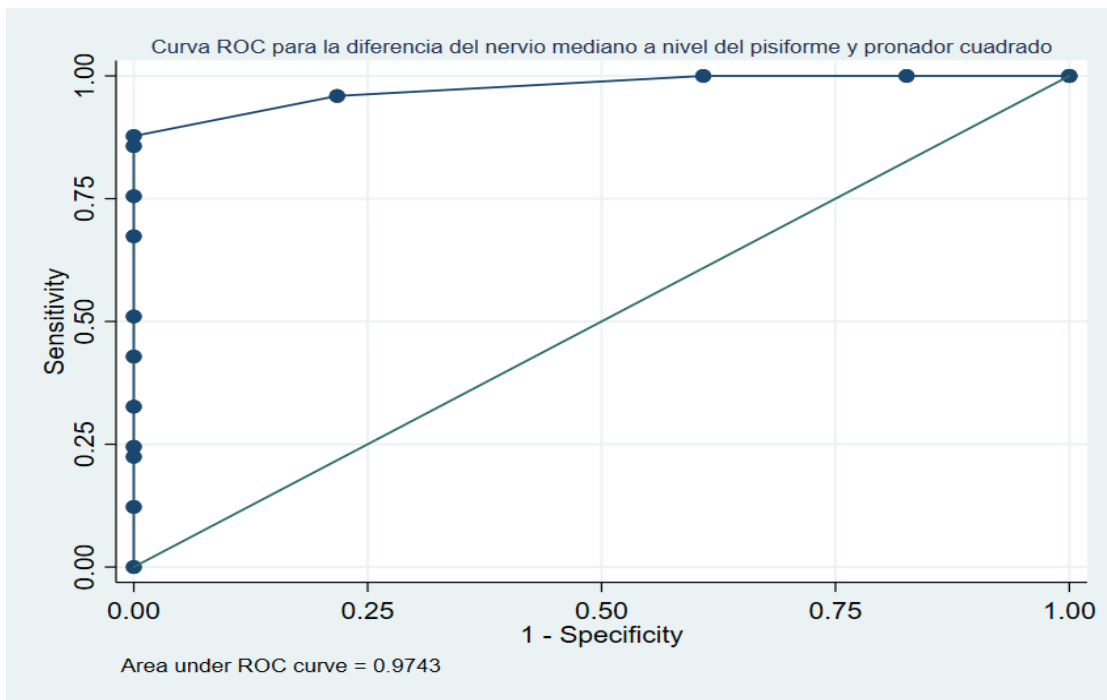


Figura 7. Curva ROC para la diferencia del área entre el nervio mediano a nivel del hueso pisiforme y el nervio mediano a nivel del músculo pronador cuadrado.

Tabla 3.
Sensibilidad y especificidad de las medidas del área del nervio mediano

Sensibilidad y especificidad de las medidas del área del nervio mediano en el diagnóstico de STC

Medida	Sensibilidad (%)	Especificidad (%)	Correctamente clasificados (%)
Límite ΔP 8 mm ²	89,8	73,9	84,7
Límite ΔP 9 mm ²	85,7	91,3	87,5
Límite ΔP 10 mm ²	77,5	95,6	83,3
Límite ΔP 11 mm ²	67,3	100	77,7
Límite Diferencia (ΔP - ΔPC) 2 mm ²	95,9	78,2	90,2
Límite Diferencia (ΔP - ΔPC) 3 mm ²	87,7	100	91,6
Límite Diferencia (ΔP - ΔPC) 4 mm ²	85,7	100	90,2

7. Discusión

El diagnóstico de síndrome del túnel del carpo se obtiene con base en los síntomas y signos clínicos, y se confirma en la mayoría de los casos con ayudas diagnósticas como la electromiografía, sin embargo, en los últimos años se ha visto un importante rol de la ultrasonografía en el diagnóstico del síndrome y su gran utilidad para descartar otras posibles etiologías causantes de los síntomas. (Fowler, 2011); (Cartwright, 2012)

La medición en el corte transversal con ultrasonografía de alta resolución del área del nervio mediano a nivel del hueso pisiforme para el diagnóstico del síndrome del túnel del carpo tiene un buen rendimiento diagnóstico, con puntos de corte que varían entre los 9 - 10 mm² en los diversos estudios publicados (Fowler, 2011); (Klauser, 2009). En nuestro estudio, el punto de corte del área del nervio mediano a este nivel con mejor sensibilidad y especificidad para el diagnóstico de síndrome de túnel del carpo fue igual o mayor a 9 mm² (85,7% - 91,3% respectivamente), similar a lo reportado en la literatura.

La medición adicional del área del nervio mediano en el corte transversal a nivel del tercio proximal del músculo pronador cuadrado para realizar la diferencia con el área obtenida del nervio a nivel del hueso pisiforme permite disminuir la variabilidad de una medida única entre cada individuo, reportando en la literatura una diferencia igual o mayor a 2 mm² para el diagnóstico del síndrome, con una alta sensibilidad y especificidad (Klauser, 2009). Con este estudio se logró definir una diferencia, para nuestra población, del área del nervio entre las medidas a nivel del hueso pisiforme menos el área a nivel del tercio proximal del músculo pronador cuadrado igual o mayor a 3 mm², con una sensibilidad y especificidad alta (87,7% - 100% respectivamente), mejor a la obtenida con la medición del nervio únicamente a nivel del hueso pisiforme en la muñeca. El rendimiento diagnóstico de este método es superior a la combinación de hallazgos clínicos más pruebas de electrodiagnóstico reportada en la literatura, las cuales tiene una sensibilidad de hasta el 77,6% y especificidad del 86,8% (Fowler, 2011)

Una limitación en este estudio es la falta de decimales entregado por el equipo de ultrasonido, ya que el área fue obtenida en cm² y posteriormente se convirtió a mm², teniendo finalmente medidas con números enteros. Además, el tamaño de la muestra pudo alterar los resultados del punto del corte para el diagnóstico del STC por diferencia del área, teniendo en cuenta el pequeño margen de error que se puede dar por obtener los datos en pequeñas unidades de medida (milímetros

cuadrados), lo que pudo aumentar el punto de corte para el diagnóstico del síndrome de hasta 3 mm², con respecto a lo referido por otros autores (Klauser, 2009), sin embargo, con este punto de corte, se logra una excelente especificidad, que evita clasificar como enfermos a pacientes sanos.

En las muñecas sanas (controles) la media del área del nervio mediano a nivel del hueso pisiforme fue 6,6 mm² (DE +/- 1,4) y para las muñecas sintomáticas (casos) la media del área fue de 12,4 mm² (DE +/- 4,1)

La diferencia entre las áreas del nervio mediano a nivel del hueso pisiforme menos el área del nervio a nivel del tercio proximal del músculo pronador cuadrado, para las muñecas sintomáticas tuvo una media fue de 7,2 mm² (DE +/- 3,7), para las muñecas sanas la media del área fue de 0,6 mm² (DE +/- 1), estos últimos, son hallazgos similares a los reportados en la literatura, donde se informa una diferencia del área en sanos menor a 1 mm², diferencia del área en enfermos 7,4 mm² (Klauser, 2009)

En cuanto a la clasificación de severidad con base en la medida transversal del nervio mediano a nivel del hueso pisiforme descrito por algunos autores (Klauser, 2009); (Kim, 2016); (El Miedany, 2004), para nuestro estudio fue “leve” en un mayor porcentaje, seguido por “severo” y por último “moderado”. Al comparar con la diferencia entre las dos medidas del nervio obtenidas, se encuentra una diferencia importante en el síndrome clasificado como severo, donde la media de la diferencia alcanza los 11,3 mm² (DE +/- 4,43).

Se observó en la totalidad de las muñecas sintomáticas, en la evaluación cualitativa, una ecogenicidad disminuida del nervio mediano a nivel del hueso pisiforme, que se encuentra en la zona donde se aumenta su calibre de forma progresiva, en comparación con la ecogenicidad del nervio más proximal, hallazgo que indica edema, que puede ser visualizado mediante estudio ultrasonográfico.

Durante la realización del estudio, se observaron 4 muñecas con nervio mediano bífido, las cuales fueron excluidas, sin embargo, este hallazgo confirma la presencia de datos adicionales descritos en la literatura, que se pueden valorar mediante ultrasonografía y que no se pueden observar en la electromiografía, datos que pueden repercutir en la planeación quirúrgica para el tratamiento de los síntomas (Demircay, 2011); (Lanz, 1977); (Klauser, 2011). Aunque no se encontraron otras variantes ni anomalías del nervio mediano en los pacientes valorados, una de las muñecas con síntomas y con resultado negativo por ultrasonido para síndrome de túnel del carpo presentaba una tenosinovitis del músculo flexor radial del carpo, con

lo que se demuestra la utilidad del ultrasonido en el enfoque diagnóstico y tratamiento adecuado.

Las parestesias son la forma de presentación más común del síndrome, generalmente con un inicio nocturno, que va empeorando y haciéndose continuo a medida que empeora el atrapamiento del nervio mediano (Chammas, 2014). En los casos valorados mediante ultrasonido encontramos que las parestesias estaban presentes en el 100% de las muñecas sintomáticas, principalmente con una presentación nocturna y seguida por la presentación continua. La mayor diferencia del área del nervio se presentó en los pacientes con presentación nocturna de las parestesias, por lo que no se encontró una directa relación entre la presentación continua de parestesias y una mayor severidad ecográfica. Por otro lado, cuando se encontró atrofia tenar, la media de la diferencia del área fue mayor que la encontrada en los demás signos clínicos, a pesar de que solo 6 muñecas presentaron atrofia tenar, en este grupo se encontraban los pacientes con una diferencia del área más significativa, por lo que, a mayor diferencia del área del nervio mediano hay una mayor severidad del síndrome, ya que uno de los signos clínicos de mayor severidad y cronicidad reportado es la atrofia tenar. El Phalen, como signo clínico es el que más frecuentemente se reporta en los pacientes (Katz, 2002), encontrando en este estudio su presencia en el 93% de las muñecas sintomáticas, con una sensibilidad para el diagnóstico del síndrome de túnel del carpo de hasta el 89% y una especificidad del 92,3%, al realizar una simulación con una prevalencia del 63,9%, teniendo la posibilidad de clasificar correctamente al 70% de los casos, hallazgos afines a lo descrito por otros autores (Stecco, 2008); (Oteo-Alvaro, 2016); (Chammas, 2014)

Se encontraron diferencias estadísticamente significativas con respecto al género de los pacientes evaluados, siendo predominantemente mujeres en casos y controles, con un mayor porcentaje en los casos, así como en lo reportado en estudios previos donde la incidencia es mayor en el género femenino (Oteo-Alvaro, 2016). La población no fue comparable en cuanto al nivel académico, ya que en el grado de escolaridad para los casos predominó el bachillerato y en los controles el nivel universitario.

La ocupación presentó variabilidad, sin embargo, la mayoría de las personas evaluadas se desempeñan como operarias, este hallazgo está sesgado por el método de captación de la mayoría de los pacientes, los cuales fueron remitidos por medicina laboral de 2 empresas de la ciudad, en su mayoría operarias en manufactura de textiles, este tipo de actividad laboral ha sido descrito en estudios como un factor de riesgo para el desarrollo del síndrome (Newington, 2015); (Katz, 2002).

Las variables como la edad, peso, talla fueron equiparables en los dos grupos evaluados, sin embargo, el índice de masa corporal fue ligeramente mayor en los casos de muñecas sintomáticas en rango de sobrepeso, con una diferencia estadísticamente significativa, lo que sugiere una correlación del síndrome del túnel del carpo y el sobrepeso en el grupo de estudio, dato reportado por otros autores (Ettema, 2004). La media de la edad en los pacientes sintomáticos fue de 43,9 años.

Durante la realización del estudio, las muñecas evaluadas que aportaron estudios de electromiografía, realizadas previamente solo fueron 16 en total, siendo esto una limitación para la comparación y definición de severidad del síndrome con base en la electromiografía respecto a los hallazgos ecográficos, por una muestra insuficiente, sin embargo, aunque no fue estadísticamente significativo, los 3 casos con diagnóstico del síndrome por estudio de electromiografía clasificados como severos, presentaron un área del nervio mediano a nivel del hueso pisiforme mayor en comparación con los reportados de menor severidad, con un área del nervio entre 14 mm² hasta los 19 mm². Por lo tanto, sería importante realizar estudios futuros en nuestra población, donde se pueda obtener una muestra significativa de pacientes con sospecha del síndrome del túnel del carpo y combinar las variables de hallazgos clínicos, estudios de electrofisiología e imagenológicos que contribuyan a generar una escala de clasificación de severidad por ultrasonido según las medidas obtenidas del nervio a nivel del hueso pisiforme y la diferencia del área.

8. Conclusiones

La presente investigación mostró que hay una asociación estadísticamente significativa entre los hallazgos clínicos del síndrome del túnel del carpo y los hallazgos en la evaluación con ultrasonografía de alta resolución.

La media del área del nervio mediano en pacientes sanos con una medida a nivel del hueso pisiforme es de $6,6 \text{ mm}^2$ DE $\pm 1,4$ y la diferencia entre el área del nervio mediano realizando la medición a nivel del hueso pisiforme menos el área del nervio mediano a nivel del tercio proximal del músculo pronador cuadrado en el antebrazo en los pacientes sanos es de $0,6 \text{ mm}^2$ DE $\pm 1,0$.

El punto de corte del área del nervio mediano para el diagnóstico del síndrome del túnel del carpo de acuerdo con los hallazgos obtenidos en este estudio en las muñecas sintomáticas, tomando como única medida el área a nivel del hueso pisiforme es igual o mayor 9 mm^2 , con una sensibilidad para el diagnóstico con la medida única de 85,7%, especificidad 91,3%, sensibilidad para clasificar correctamente del 87,5%.

Utilizar la diferencia entre las dos medidas del área del nervio mediano para el diagnóstico del síndrome del túnel del carpo mejora la sensibilidad y especificidad de la ultrasonografía, disminuyendo la variabilidad que ofrece una medida única en los individuos evaluados.

El punto del corte de la diferencia del área del nervio mediano entre la medición obtenida a nivel del hueso pisiforme menos el área obtenida a nivel del tercio proximal del músculo pronador cuadrado en el antebrazo es igual o mayor a 3 mm^2 , con una sensibilidad en el diagnóstico del 87,7%, especificidad 100% y pacientes correctamente clasificados 91,6%. El rendimiento diagnóstico de esta medida es superior a la combinación de hallazgos clínicos y pruebas de electrodiagnóstico reportado en la literatura.

La clasificación de severidad del síndrome de túnel del carpo puede realizarse con base en la medida del área del nervio mediano a nivel del hueso pisiforme, los casos leves corresponden a las medidas del área $\leq 12 \text{ mm}^2$, moderado entre $13 - 14 \text{ mm}^2$, severo $\geq 15 \text{ mm}^2$, teniendo en cuenta las revisiones obtenidas de la literatura.

La edad media de las muñecas sintomáticas (casos) es 43,9 años, predominio en el género femenino, de ocupación operarias, con síntomas bilaterales en el 61,2% de los casos, grado de escolaridad predominante de bachillerato, y un índice de masa corporal promedio de 27,1, en rango de sobrepeso. La diferencia del índice de masa corporal entre el grupo control y grupo de casos es ligeramente más alta en el grupo de casos, con una diferencia estadísticamente significativa, lo que indica una asociación entre el sobrepeso y un mayor riesgo de desarrollar síndrome de túnel del carpo.

El síntoma que más frecuentemente se encuentra en los pacientes con síndrome de túnel del carpo son las parestesias, y el signo clínico que se encuentra en mayor porcentaje es el Phalen. La atrofia tenar es un signo clínico tardío que indica mayor severidad del síndrome.

El ultrasonido de alta resolución no solo permite valorar los cambios en el nervio mediano asociados al síndrome del túnel del carpo, sino también algunas variantes anatómicas del nervio que pueden ayudar al médico tratante para planear su abordaje quirúrgico. Este método diagnóstico por imagen, a diferencia de los estudios de electrofisiología, puede descartar otras patologías causantes de síntomas en la muñeca, como es la tenosinovitis que se encontró en este estudio.

El papel del radiólogo en el diagnóstico de los pacientes con síntomas sugestivos de síndrome del túnel del carpo no solo se limita a confirmar o descartar dicha sospecha, sino también a clasificar la severidad, valorar las variantes anatómicas del nervio mediano que puedan modificar la planeación quirúrgica y descartar otras posibles patologías causantes de los síntomas.

9. Recomendaciones

- Se sugiere realizar el diagnóstico del síndrome de túnel del carpo mediante ultrasonografía de alta resolución con base en la diferencia entre el área del nervio mediano a nivel del hueso pisiforme menos el área obtenida a nivel del tercio proximal del músculo pronador cuadrado (punto de corte igual o mayor a 3 mm²) ya que de esta forma se alcanza una mejor sensibilidad y especificidad en comparación con la obtenida en la medición única del área del nervio a nivel del hueso pisiforme.
- Se puede utilizar el punto de corte del área del nervio mediano obtenido a nivel del hueso pisiforme para informar la severidad del síndrome de túnel del carpo mediante ultrasonido.
- Utilizar el trazo continuo para medir el área del nervio mediano con el equipo de ultrasonido disminuye la posibilidad de subestimar o sobreestimar la medida en comparación con la utilización de la elipse.
- Describir en el reporte radiológico las variantes anatómicas como nervio bífido, arteria mediana persistente y otras patologías causantes de síntomas es fundamental para orientar el tratamiento al médico tratante.
- Es importante conocer y difundir en la comunidad médica la utilidad del ultrasonido de alta resolución en el diagnóstico del síndrome del túnel del carpo, ya que es un método menos invasivo, no doloroso, inocuo, más barato y que puede aportar más información que el método de electrodiagnóstico que se utiliza actualmente por el sesgo anecdótico de la prueba.
- En estudios futuros, se recomienda obtener una adecuada muestra de pacientes con estudios de electrodiagnóstico para hacer una correlación entre los datos de severidad entregados por la electromiografía y las mediciones del área del nervio mediano por ultrasonido, para definir el punto de corte del área, según la severidad, ajustado a nuestra población. También es importante obtener las medidas de normalidad y patológicas en casos de nervio mediano bífido con síntomas, ya que la presentación de esta variante anatómica no es infrecuente.

10. Bibliografía

Andreisek G, Crook DW, Burg D, Marincek B, Weishaupt D. (2006). Peripheral Neuropathies of the Median, Radial, and Ulnar Nerves: MR Imaging Features. *RadioGraphics*, 26(5), 1267-1287.

Basiri K, Katirji B. (2015). Practical approach to electrodiagnosis of the carpal tunnel syndrome: A review. *Advanced biomedical research*, 4:50.

Bordalo-Rodrigues M, Amin P, Rosenberg ZS. (2004) MR imaging of common entrapment neuropathies at the wrist. *Magnetic resonance imaging clinics of North America*, 12(2), 265-279.

Cartwright MS, Hobson-Webb LD, Boon AJ, Alter KE, Hunt CH, Flores VH, et al. (2012). Evidence-based guideline: neuromuscular ultrasound for the diagnosis of carpal tunnel syndrome. *Muscle & nerve*, 46(2), 287-293.

Chammas M, Boretto J, Burmann LM, Ramos RM, Dos Santos Neto FC, Silva JB. (2014). Carpal tunnel syndrome - Part I (anatomy, physiology, etiology and diagnosis). *Revista brasileira de ortopedia*, 49(5), 429-236.

Demircay E, Civelek E, Cansever T, Kabatas S, Yilmaz C. (2011). Anatomic variations of the median nerve in the carpal tunnel: a brief review of the literature. *Turkish neurosurgery*, 21(3), 388-396.

El Miedany, Y. M., Aty, S. A., & Ashour, S. (2004). Ultrasonography versus nerve conduction study in patients with carpal tunnel syndrome: substantive or complementary tests?. *Rheumatology*, 43(7), 887-895.

Ettema AM, Amadio PC, Zhao C, Wold LE, An KN. (2004). A histological and immunohistochemical study of the subsynovial connective tissue in idiopathic carpal tunnel syndrome. *The Journal of bone and joint surgery American volume*, 86-a(7), 1458-1466.

Fowler JR, Gaughan JP, Ilyas AM. (2011). The sensitivity and specificity of ultrasound for the diagnosis of carpal tunnel syndrome: a meta-analysis. *Clinical orthopaedics and related research*, 469(4), 1089-1094.

Fowler JR, Maltenfort MG, Ilyas AM. (2013). Ultrasound as a first-line test in the diagnosis of carpal tunnel syndrome: a cost-effectiveness analysis. *Clinical orthopaedics and related research*, 471(3), 932-937.

Gelberman RH, Hergenroeder PT, Hargens AR, Lundborg GN, Akeson WH. (1981). The carpal tunnel syndrome. A study of carpal canal pressures. *The Journal of bone and joint surgery American volume*, 63(3), 380-383.

Ghasemi-Esfe AR, Khalilzadeh O, Vaziri-Bozorg SM, Jajroudi M, Shakiba M, Mazloumi M, et al. (2011). Color and Power Doppler US for Diagnosing Carpal Tunnel Syndrome and Determining Its Severity: A Quantitative Image Processing Method. *Radiology*, 261(2), 499-506.

Graham B. (2008). The value added by electrodiagnostic testing in the diagnosis of carpal tunnel syndrome. *The Journal of bone and joint surgery American volume*, 90(12), 2587-2593.

Katz JN, Simmons BP. (2002). Carpal Tunnel Syndrome. *New England Journal of Medicine*, 346(23), 1807-1812.

Keith MW, Masear V, Chung KC, Amadio PC, Andary M, Barth RW, et al. (2010). American Academy of Orthopaedic Surgeons clinical practice guideline on the treatment of carpal tunnel syndrome. *The Journal of bone and joint surgery American volume*, 92(1), 218-219.

Kim JK, Koh YD, Kim JO, Choi SW. (2016). Changes in Clinical Symptoms, Functions, and the Median Nerve Cross-Sectional Area at the Carpal Tunnel Inlet after Open Carpal Tunnel Release. *Clinics in orthopedic surgery*, 8(3), 298-302.

Klauser AS, Halpern EJ, Zordo TD, Feuchtner GM, Arora R, Gruber J, et al. (2009). Carpal Tunnel Syndrome Assessment with US: Value of Additional Cross-sectional

Area Measurements of the Median Nerve in Patients versus Healthy Volunteers. *Radiology*, 250(1), 171-177.

Klauser AS, Halpern EJ, Faschingbauer R, Guerra F, Martinoli C, Gabl MF, et al. (2011). Bifid Median Nerve in Carpal Tunnel Syndrome: Assessment with US Cross-sectional Area Measurement. *Radiology*, 259(3), 808-815.

Koyuncuoglu HR, Kutluhan S, Yesildag A, Oyar O, Guler K, Ozden A. (2005). The value of ultrasonographic measurement in carpal tunnel syndrome in patients with negative electrodiagnostic tests. *European journal of radiology*, 56(3), 365-369.

Kwon BC, Jung KI, Baek GH. (2008). Comparison of sonography and electrodiagnostic testing in the diagnosis of carpal tunnel syndrome. *The Journal of hand surgery*, 33(1), 65-71.

Lanz U. (1977). Anatomical variations of the median nerve in the carpal tunnel. *The Journal of hand surgery*, 2(1), 44-53.

Lee D, van Holsbeeck MT, Janevski PK, Ganos DL, Ditmars DM, Darian VB. (1999). Diagnosis of carpal tunnel syndrome. Ultrasound versus electromyography. *Radiologic clinics of North America*, 37(4), 859-872.

Liao, Y. Y., Lee, W. N., Lee, M. R., Chen, W. S., Chiou, H. J., Kuo, T. T., & Yeh, C. K. (2014). Carpal tunnel syndrome: US strain imaging for diagnosis. *Radiology*, 275(1), 205-214.

Liao Y-Y, Lee W-N, Lee M-R, Chen W-S, Chiou H-J, Kuo T-T, et al. (2015). Carpal Tunnel Syndrome: US Strain Imaging for Diagnosis. *Radiology*, 275(1), 205-214.

Moore, K. L (2005). *Anatomía Humana con Orientación Clínica* Editorial Médica Panamericana.

Newington L, Harris EC, Walker-Bone K. (2015). Carpal tunnel syndrome and work. *Best practice & research Clinical rheumatology*, 29(3), 440-453.

Oteo-Alvaro A, Marin MT, Matas JA, Vaquero J. (2016). Spanish validation of the Boston Carpal Tunnel Questionnaire. *Medicina clinica*,146(6), 247-253.

Padua L, Coraci D, Erra C, Pazzaglia C, Paolasso I, Loreti C, et al. (2016). Carpal tunnel syndrome: clinical features, diagnosis, and management. *The Lancet Neurology*, 15(12), 1273-1284.

Stecco C, Aldegheri R. (2008). Historical review of carpal tunnel syndrome. *La Chirurgia degli organi di movimento*, 92(1), 7-10.

Tountas CP, Bihrlé DM, MacDonald CJ, Bergman RA. (1987). Variations of the median nerve in the carpal canal. *The Journal of hand surgery*,12(5), 708-712.

Werner RA, Andary M. (2002). Carpal tunnel syndrome: pathophysiology and clinical neurophysiology. *Clinical neurophysiology : official journal of the International Federation of Clinical Neurophysiology*,113(9), 1373-1381.

11. Anexos

Anexo 1. Instrumento

DATOS SOCIODEMOGRÁFICOS:						
Nombre:				Id:		
Edad:		Género:	M () F ()	Ocupación:		
Grado de escolaridad			Primaria	Bachillerato	Universitario	
DATOS CLÍNICOS:						
Peso (kg)		Talla (m)		IMC		
Muñeca afectada	Derecha		Izquierda	Bilateral		
Debilidad para sostener objetos					Si ()	No ()
Parestesia	Si ()	No ()	Diurna ()	Nocturna ()	Continua ()	
Hipoestesia	Si ()	No ()				
EXAMEN FÍSICO:						
Signo de Tinel			Positivo (D) (I)		Negativo (D) (I)	
Signo de Phalen			Positivo (D) (I)		Negativo (D) (I)	
Atrofia región tenar			Si (D) (I)		No (D) (I)	
DATOS ULTRASONOGRÁFICOS:			Derecha		Izquierda	
Área del nervio mediano a nivel del hueso pisiforme (mm ²)						
Área del nervio mediano a nivel del tercio proximal del músculo pronador cuadrado en el antebrazo (mm ²)						
Diferencia entre medidas (mm ²)						
Otros hallazgos:						
Electromiografía: Si () No ()			Derecha() Izquierda()			
Hallazgos: Positivo (D) (I)			Negativo (D) (I)			
DIAGNÓSTICO ECOGRÁFICO			Positivo (D) (I)		Negativo (D) (I)	

Anexo 2. Consentimiento informado



UNIVERSIDAD TECNOLÓGICA DE PEREIRA
COMITÉ DE BIOÉTICA
FORMATOS

Sello: ORIGINAL

Código: CBE-FOR-022016

Página: 1 de 2

CONSENTIMIENTO INFORMADO

En éste consentimiento informado usted declara por escrito su libre voluntad de participar en el estudio DIAGNOSTICO DEL SINDROME DE TUNEL DEL CARPO CON ULTRASONOGRAFÍA DE ALTA RESOLUCIÓN, luego de comprender en qué consiste la investigación adelantada por Andrés Eduardo Guerrero González, identificado con la cédula de ciudadanía número 1085263498 de Pasto y Juan Pablo Arismendy Muñoz, identificado con cédula de ciudadanía número 1088272247 de Pereira, médicos residentes del programa de Radiología e Imágenes Diagnósticas de la Facultad de Ciencias de la Salud en la Universidad Tecnológica de Pereira. Le solicitamos colaborar de la manera más honesta y completa posible.

Objetivo de la Investigación:

Identificar la precisión diagnóstica de la medición en el corte transversal del nervio mediano con ultrasonografía de alta resolución para síndrome del túnel del carpo en pacientes con sintomatología positiva en Pereira, Risaralda en el año 2018.

Justificación de la Investigación:

La ultrasonografía (ecografía) es una herramienta utilizada en el diagnóstico por imagen de distintas patologías del cuerpo humano y en este caso, estamos interesados en evaluar su concordancia en el diagnóstico del síndrome de túnel del carpo con los hallazgos clínicos como prueba de oro en nuestro medio.

La ultrasonografía es un método diagnóstico de bajo costo, sin efectos deletéreos (que afecten la salud) de fácil accesibilidad en nuestra región y que ofrece menos incomodidad que otras pruebas diagnósticas como la electromiografía con sensibilidad y especificidad equiparable. Dadas las dificultades propias de la atención de nuestro sistema de salud, es necesario evaluar las herramientas tecnológicas eficaces de bajo costo y que puedan aumentar la cobertura y acceso a un diagnóstico oportuno que permita un manejo temprano del síndrome de túnel del carpo, disminuyendo la incidencia de posibles complicaciones a mediano y largo plazo.

Procedimientos: Ultrasonografía de tejidos blandos en miembros superiores.

Beneficios: La ultrasonografía es un procedimiento de diagnóstico por imagen que no tiene ningún efecto secundario sobre la salud del paciente y se quiere evaluar su utilidad como prueba diagnóstica para la detección de síndrome de túnel del carpo para poder contar con este recurso diagnóstico más económico, accesible y con menor incomodidad para los pacientes en caso de que los resultados sean positivos. Este estudio no tiene ningún costo adicional, ni retrasará la emisión del reporte del estudio que previamente se le realizó solicitada por su médico tratante y si usted decide no participar no tendrá ningún efecto en su atención. Adicionalmente de encontrar alguna alteración en el examen ecográfico este será reportado y se direccionará para que se realice su valoración por médico tratante, quien recibirá copia del reporte ecográfico.

Factores y riesgos: La ultrasonografía es un examen que usa ondas de ultrasonido para obtener imágenes internas del organismo del paciente sometido a examen y es un



proceso diagnóstico sin riesgo, donde no se realiza ninguna intervención o modificación intencionada de variables biológicas, fisiológicas, psicológicas o sociales de las personas que participan en el estudio. Este estudio corresponde a la categoría de riesgo mínimo según la resolución 8430 de 1993 y ha sido avalado por el Comité de Bioética de la Universidad Tecnológica de Pereira y la entidad Radiólogos Asociados SAS.

Garantía de respuesta a inquietudes: Los participantes recibirán respuesta a cualquier pregunta que les surja acerca de la investigación.

Garantía de autonomía: La participación en el estudio es libre y voluntaria. Los participantes podrán retirarse de la investigación en el momento que lo deseen, sin ningún tipo de consecuencia.

Garantía de información: Los participantes recibirán toda información significativa que se vaya obteniendo durante el estudio.

Confidencialidad: Los nombres de las personas y toda información que proporcionada, serán tratados de manera privada y con estricta confidencialidad, estos se consolidaran en una base de datos como parte del trabajo investigativo. Sólo se divulgará la información global de la investigación, en un informe en el cual se omitirán los nombres propios de las personas de las cuales se obtenga información.

A quien contactar: Andrés Eduardo Guerrero González, Teléfono: 3156600830, e-mail: andres.guerrero.rx@gmail.com. Juan Pablo Arismendy Muñoz, Teléfono: 3122232009, e-mail: juanparismendy@hotmail.com

Certifico que he leído la anterior información, que entiendo su contenido y que estoy de acuerdo en participar en la investigación. Se firma en la ciudad de Pereira a los ____ días, del mes _____ del año 2018.

Nombre del informante
Cédula:

Firma del informante

Nombre del testigo 1
Cédula:

Firma del testigo 1

Nombre del testigo 2
Cédula:

Firma del testigo 2

(Copia de este documento se entrega al paciente objeto del estudio).

Anexo 3. Consentimiento institucional

PROCESO: ASISTENCIAL	CODIGO: AS-IMG-IN-077
CONSENTIMIENTO PARA LA REALIZACIÓN DE PROYECTOS DE INVESTIGACIÓN EN IPS	VERSIÓN: 1
RADIOLOGOS ASOCIADOS S.A.S	ACTUALIZACIÓN: 12-12-2017

En el marco del convenio docencia servicio establecido entre **RADIOLOGOS ASOCIADOS S.A.S. (IPS)** y la **Universidad Tecnológica de Pereira (UTP)** se desarrollan proyectos de investigación por parte de los médicos estudiantes del postgrado de Radiología en imágenes Diagnosticas quienes incluyen en su desarrollo información de pacientes e imágenes diagnosticas que custodia las **IPS**

A través de este documento se hace la presentación oficial del proyecto de investigación **“Diagnóstico del síndrome de tunel del carpo con ultrasonografía de alta resolución”**

Con autoría de(los estudiante(s) Juan Pablo Arismendy Muñoz y Andrés Eduardo Guerrero González.

Los objetivos del estudio son:

1. Identificar los cambios morfológicos del nervio mediano en pacientes sintomáticos con síndrome de túnel del carpo.
2. Establecer la sensibilidad y especificidad de los hallazgos por ultrasonografía con respecto a la clínica en pacientes con diagnóstico de síndrome de túnel del carpo en nuestros centros de atención.
3. Establecer las medidas normales del nervio mediano en pacientes sanos asintomáticos.
4. Determinar la utilidad de la ultrasonografía en el diagnóstico de síndrome de túnel del carpo en nuestro medio.

Y el modo como se ha planteado desarrollar el proyecto es:

En este proyecto se espera definir la utilidad en la confirmación diagnóstica por medio de la ultrasonografía de alta resolución del síndrome del túnel del carpo, mediante un estudio transversal donde evaluaremos dos grupos de pacientes, un grupo de pacientes sanos y un grupo de pacientes enfermos que presentan sintomatología y hallazgos clínicos positivos para el síndrome de túnel del carpo. Se evaluará la sensibilidad y especificidad del cuadro clínico y los hallazgos ultrasonográficos a través de la medición del área del nervio mediano. El proyecto será realizado en el servicio de imágenes diagnósticas de la empresa Radiólogos Asociados S.A.S, realizando la exploración del túnel del carpo con un transductor lineal de alta frecuencia de 7-12 Mhz adecuadamente calibrado para evitar errores y variación en la obtención de las imágenes de alta resolución. La valoración con ultrasonido no generará exposición a radiación ionizante en los pacientes.

Cualquier cambio sustancial en el proyecto original deberá ser reportado a la **IPS**



PROCESO: ASISTENCIAL	CODIGO: AS-IMG-IN-077
CONSENTIMIENTO PARA LA REALIZACIÓN DE PROYECTOS DE INVESTIGACIÓN EN IPS RADIOLOGOS ASOCIADOS S.A.S	VERSIÓN: 1
	ACTUALIZACIÓN: 12-12-2017


Los investigadores manifiestan que garantizan el derecho de la privacidad, la intimidad, el buen nombre de la institución, el tratamiento de datos personales, y en consecuencia todas sus actuaciones se regirán por los principios de legalidad, finalidad, libertad, veracidad o calidad, transparencia, acceso y circulación restringida, seguridad y confidencialidad.

Si en el estudio se incluyen datos o imágenes que se obtendrán directamente de la evaluación de un paciente se debe contar con el consentimiento informado docencia servicio donde el paciente manifiesta su aceptación de ser participe en el estudio

En adición los investigadores certifican que este proyecto surtió la verificación y aval del comité de ética en investigación de la **Universidad Tecnológica de Pereira**, siendo clasificado como investigación sin riesgo, soportado en documento adjunto oficial del comité, según Acta No 36 Punto 04 Numeral 4.1.15, emitido en la fecha 20 de Junio de 2017.

La **IPS** autoriza a los investigadores de éste estudio a consultar, utilizar con fines del estudio y a publicar la información obtenida como resultado de la participación en el mismo, en revistas u otros medios legales previo visto bueno del comité médico de **RADIOLOGOS ASOCIADOS S.A.S**


Propiedad intelectual. Los investigadores serán los propietarios intelectuales de la información disponible en el estudio y como tal, deberá reconocerse como fuente a **RADIOLOGOS ASOCIADOS S.A.S** en todo producto que use la información teniendo en cuenta que fue el canal por medio del cual se accedió a los datos de información o documentos



Juan Pablo Arismendy Muñoz
Investigador



Andrés Eduardo Guerrero Gonzalez
Investigador



Francisco Javier Sánchez Montoya
Director del Programa de
Radiología e Imágenes Diagnósticas



Victoria Eugenia Hurtado de la Roche
Director(a) Medico de la IPS

Anexo 4. Aval del comité de bioética



Sello: ORIGINAL

UNIVERSIDAD TECNOLÓGICA DE PEREIRA
COMITÉ DE BIOÉTICA
NOTIFICACIÓN DE APROBACIÓN

Código: CBE-BYR-162016



Página: 1 de 1

Pereira, 20 de junio de 2017

Señores

Juan Pablo Arismendy Muñoz
Andrés Eduardo Guerrero González
Investigadores Principales

Referencia: Proyecto

El Comité de Bioética de la Universidad Tecnológica de Pereira ubicado en la Carrera 27 #10-02 Los Álamos. Edificio 12 Oficina 12-603A, Teléfono (6) 3137300 Ext. 7742, Pereira; en reunión ordinaria efectuada el día de hoy, según Acta No 36 Punto 04 Numeral 4.1.15, ha aprobado el proyecto de la referencia, "Diagnóstico Del Síndrome De Túnel Del Carpo Con Ultrasonografía De Alta Resolución" clasificándolo como un proyecto sin riesgo, debido a que cuenta con las exigencias bioéticas necesarias para su aprobación. El Comité deja constancia de lo siguiente:

1. Los autores del proyecto, están calificados para realizar el proyecto antes mencionado.
2. El proyecto contempla todas las condiciones adecuadas, tanto en sus aspectos bioéticos como científicos, quedando bien establecidos y justificados los riesgos predecibles y los inconvenientes vs. Los beneficios anticipados para los participantes.
3. La información escrita que se dará a los participantes para obtener su consentimiento informado es adecuada.
4. Los medios para la inclusión de los participantes y para la obtención del consentimiento informado son adecuados.
5. Cualquier cambio substancial en el proyecto original o el desarrollo de algún evento adverso serio debe ser reportado tan pronto como sea posible por el investigador principal a este Comité para las consideraciones y pronunciamientos pertinentes.

El Comité de Bioética de la Universidad Tecnológica de Pereira se acoge, y considera en la toma de sus decisiones, las normas y estándares éticos, legales y jurídicos vigentes para la investigación en seres humanos tanto nacionales como internacionales (Resolución 8430 De 1993, Resolución 2378 de 2008 y Declaración de Helsinki). Nuestro comité cuenta con 14 miembros activos, consideramos quórum a la presencia de la mitad más 1, anexamos a esta comunicación la página de asistencia con las respectivas firmas.

Atentamente,

Carlos Alberto Isaza Mejía
Presidente Comité de Bioética
Universidad Tecnológica de Pereira