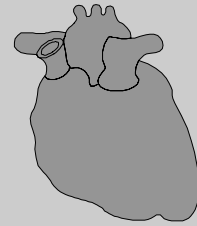


---

**STELLINGEN BEHORENDE BIJ HET  
PROEFSCHRIFT**

---

**Non-invasive Coronary  
Imaging with Multislice  
Computed Tomography  
Coronary Angiography**



**Nico R. Mollet**

**Rotterdam,**

**12 oktober 2005**



## STELLINGEN

1. Multislice CT coronair angiografie kan in een geselecteerde patiëntenpopulatie als vervanging van een diagnostische hartkatheterisatie dienen (dit proefschrift).
2. De diagnostische nauwkeurigheid van multislice CT coronair angiografie hangt af van het scan protocol, de hartfrequentie en hartritme van de patiënt, de mate van kransslagaderverkalking en de ervaring van de arts (dit proefschrift).
3. Multislice CT coronair angiografie kan onafhankelijk van conventionele risicofactoren bijdragen tot een betere identificatie van patiënten met een groot risico op coronaire hartziekten (dit proefschrift).
4. De diagnostische nauwkeurigheid van 64-slice CT coronair angiografie voor het opsporen van significante vernauwingen in proximale stents is veelbelovend (dit proefschrift).
5. Multislice CT coronair angiografie is bijzonder nuttig bij de beoordeling van patiënten met een intermediair risico op kransslagaderziekte (dit proefschrift).
6. Gegeven de hoge incidentie van plotse dood en myocardinfarct als eerste presentatie van kransslagaderziekte is een vaccin tegen atherosclerose dringend nodig.
7. Screening met multislice CT coronair angiografie zou gepaard moeten gaan met screening naar straling geïnduceerde pathologie.
8. "Evidence-based" wordt vaak onterecht geassocieerd met ingewikkelde statistiek.
9. Experience is simply the name we give our mistakes (Oscar Wilde).
10. De belangrijkste medische doorbraak in 2003 was niet de ontwikkeling van de 64-slice CT scanner, maar de 60<sup>ste</sup> verjaardag van Keith Richards.
11. Het cynische van het "kwartje van Kok" en de "Zalm snip" is dat de eerste de automobilist minstens een snip kost en van de tweede netto een kwartje overblijft.

