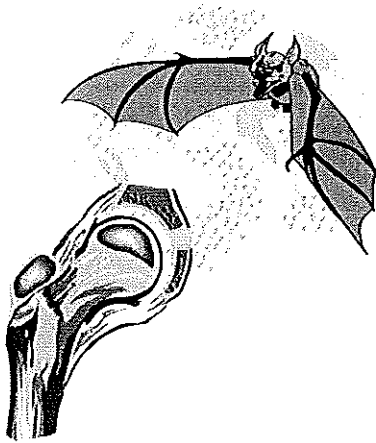


Stellingen

behorende bij het proefschrift:

## ULTRASONOGRAPHY OF THE PAINFUL HIP IN CHILDHOOD



Rotterdam, 16 juni 1999

S.G.F. Robben

1. Er zijn geen echografische aanwijzingen voor synoviaverdikking bij coxitis fugax.  
*Dit proefschrift*
2. De mate van spieratrofie van de musculus quadriceps bij kinderen met een pijnlijke heup is een graadmeter voor de ernst van de onderliggende ziekte.  
*Dit proefschrift*
3. Voor de echografische diagnostiek van de ziekte van Perthes heeft meting van de kraakbeendikte meer waarde dan meting van spieratrofie of heupkapseldikte.  
*Dit proefschrift*
4. Bepaling van de doorbloeding van de kapselvaten van de heup door middel van Doppler echografie geeft belangrijke fysiologische informatie, doch draagt weinig bij tot de differentiaal diagnose.  
*Dit proefschrift*
5. Bij kinderen met een pijnlijke heup zonder koorts, die bij echografisch onderzoek geen spieratrofie en geen kraakbeenverdikking, doch weliswaar vocht in het heupgewricht hebben, is een röntgenfoto niet noodzakelijk en kan een expectatief beleid gevoerd worden.  
*Dit proefschrift*
6. Bij kinderen met een pijnlijke heup dient het echografisch onderzoek niet beperkt te blijven tot het heupgewricht zelf.
7. Dunne darm invaginaties kunnen fysiologisch zijn.
8. Bij elk echografisch onderzoek van de nier hoort nauwkeurig de pyelum- en ureterwand beoordeeld te worden.
9. De belangrijkste reden van de hoge frequentie van collum femoris fracturen bij wielrenners met "clipless" pedalen is de endorotatiestand van het femur tijdens de val
10. De voortgaande verfijning van de beeldvormende diagnostiek maakt een verregaande integratie van anatomie, pathologie en radiologie in de medische opleiding noodzakelijk.
11. Een goed uitgevoerd echografisch onderzoek is niet alleen een aanvulling op het fysisch-diagnostisch onderzoek, maar ook op de anamnese.
12. L-Carnithine in hoge dosering veroorzaakt weliswaar een onaangename geur van de urine doch werkt niet prestatieverhogend bij tijdritten over een lengte van 1000 meter
13. Moeders verwaarlozen zichzelf als het gaat om de gezondheid van hun kind; steeds meer moeders maken zich ongerust omdat hun kind niet blauw plast terwijl ze zelf nog rood menstrueren.
14. Een röntgenfoto zegt meer dan duizend woorden. Helaas worden deze bij sommige besprekingen toch allen gebruikt.
15. In de wielrennerij heet een dealer soigneur.