

Operative Techniken

Oper Orthop Traumatol 2011 · 23:121–130
DOI 10.1007/s00064-011-0027-9
Online publiziert: 5. Mai 2011
© Springer-Verlag 2011

Redaktion

S. Rammelt, Dresden

Redaktion

R. Himmelhan, Heidelberg

A. Elsner^{1,2} · A. Barg¹ · S. Stufkens¹ · M. Knupp¹ · B. Hintermann¹

¹ Klinik für Orthopädie und Traumatologie des
Bewegungsapparates, Kantonsspital Liestal

² Abt. für Unfallchirurgie, Städt. Klinikum Gütersloh

Modifizierte Arthrodese nach Lambrinudi mit zusätzlichem Transfer der Tibialis-posterior-Sehne zur Behandlung des adulten Fallfußes

Vorbemerkungen

1927 wurde von Lambrinudi eine modifizierte Triple-Arthrodese zur Behandlung des paralytischen Fallfußes bei Kindern nach Osteomyelitis vorgestellt. Seine Methode beinhaltete die Entfernung eines Knochensegments zwischen Talus und Kalkaneus mit anteriorer Basis, die die Plantarflexion des Fußes bis auf 10° limitierte. Zusätzlich wurde der verbleibende Taluskopf in eine schmale Nut in das Os naviculare eingepasst und das Kalkaneokuboidalgelenk fusioniert. Diese Technik wurde in frühen Berichten zwischen 1927 und 1956 erfolgreich bei Kindern unter 18 Jahren beschrieben [3, 6, 7, 11]. Die Anzahl der durchgeführten Operationen nahm langsam mit Reduktion der Poliomyelitisfälle ab, wurde aber auch in neuerer Zeit erwähnt, jeweils mit dem Hinweis, dass die aktive Dorsalextension nicht oder nur unzureichend erreicht werden konnte [12, 18].

Adulte Fallfüße entstehen hauptsächlich in Folge einer Läsion des N. peroneus communis, einer Radikulopathie der L₅-Wurzel oder partieller Läsionen des N. ischiadicus, des lumbosacralen Plexus oder der Cauda equina. Singuläre Sehnen-transferoperationen zur Behandlung der Pronations- und Dorsalextensionsschwäche [2, 4, 10, 19, 23] wurden bei jüngeren Patienten [22] ausgeführt, zeigten allerdings nach initial guten Ergebnissen Fehlstellungsrezidive, mit der Notwendigkeit

Orthesen zu verwenden. Als Grund hierfür wird vor allem die bestehende und nicht durch den alleinigen Sehnentransfer zu behandelnde Rückfußinstabilität gesehen [13, 14, 15, 17, 20, 24, 25].

Um eine funktionell wirksame Korrektur des Rück- und Mittelfußes zu erreichen, wird in der hier beschriebenen Methode ein knöcherner Eingriff mit einem Transfer der Sehne des M. tibialis posterior kombiniert.

Operationsprinzip und -ziel

Triple-Arthrodese mit Keilentnahme im Subtalargelenk. Débridement der Chopart-Gelenke. Resektion einer Nut im Os naviculare zum Einfügen des Talus in der angestrebten Stellung. Subtalare und calcaneocuboidale Arthrodese. Transfer der Sehne des M. tibialis posterior durch die Membrana interossea zum Os cuneiforme laterale.

Vorteile

- Hohe Korrekturpotenz der Rückfußdeformität einschließlich Plantarflexions-, Adduktions- oder Varus- bzw. Valgusfehlstellung
- Geringe Rezidivquote
- Dorsalextension durch Transfer der Sehne des M. tibialis posterior
- Dorsoplantare Stabilität des Rückfußes durch Einpassen des Talus in das Os naviculare

Nachteile

- Weichteilirritation durch das Osteosynthesematerial
- Anschlussarthrosen nach Triple-Arthrodese
- Eingeschränkte Rückfußbeweglichkeit
- Technisch aufwändige Prozedur mit umfangreicher dreidimensionaler Korrektur
- 6 Wochen Ruhigstellung im Unterschenkelgips

Indikationen

- Neurologisch bedingter Fallfuß mit Rückfußinstabilität
- Fehlstellungsrezidive nach Weichteiloperationen mit insuffizienter Dorsalextension
- Zusätzlich symptomatische Arthrosen des Subtalargelenks sowie des Chopart-Gelenks

Kontraindikationen

- Floride Entzündungen im Rückfußbereich
- Ausgeprägte Osteoporose
- Diabetes mellitus
- Charcot-Arthropathie
- Unrealistische Erwartungshaltung und mangelnde Compliance des Patienten
- Relevante Funktionseinschränkung des M. tibialis posterior

Oper Orthop Traumatol 2011 · 23:121–130 DOI 10.1007/s00064-011-0027-9
© Springer-Verlag 2011

A. Elsner · A. Barg · S. Stufkens · M. Knupp · B. Hintermann

Modifizierte Arthrodesis nach Lambrinudi mit zusätzlichem Transfer der Tibialis-posterior-Sehne zur Behandlung des adulten Fallfußes

Zusammenfassung

Operationsziel. Korrektur eines adulten Fallfußes mit instabilem Rückfuß unterschiedlicher Ätiologien mittels aufrichten der Keilosteotomie und Einhaken des Talus in das Os naviculare (modifizierte historische Arthrodesetechnik nach Lambrinudi). Zusätzlicher Sehnentransfer der Sehne des Musculus tibialis posterior durch die Membrana interossea mit Fixierung auf das Os cuneiforme laterale zur Wiederherstellung einer Dorsalextension.

Indikationen. Schwere Fallfußpathologien unterschiedlicher Ätiologien mit Rückfußinstabilität. Die Indikation ist gegeben bei rigider Spitzfußstellung und neurologisch intakter Funktion des M. tibialis posterior.

Kontraindikationen. Ausschlusskriterien sind die neurologisch gesicherte Schwäche des M. tibialis posterior, floride Entzündungen im Rückfußbereich, die Charcot-Arthropathie und die mangelnde Compliance des Patienten hinsichtlich der Nachbehandlung.

Relative Kontraindikationen. Stattgehabte Voroperationen im Bereich der Sehne des

M. tibialis posterior mit Beeinträchtigung ihrer Funktion. Schlechte Hautverhältnisse. Relevant eingeschränkte Durchblutung.

Operationstechnik. Laterale Inzision am Rückfuß. Ausräumen des Sinus tarsi sowie des Ligamentum bifurcatum zur Darstellung des subtalaren, kalkaneokuboidalen und talonavikularen Gelenks. Keilresektion am Talus und Kalkaneus (etwa 25–30°) zum Ausgleich der Spitzfußstellung und Entknorpelung des kalkaneokuboidalen Gelenks. Resektion am Os naviculare, so dass eine Nut entsteht, in die der verbleibende Taluskopf eingepasst werden kann. Einstellen des Rückfußes in Neutralposition und etwa 10°-Abduktion. Temporäre Fixation mit Kirschner-Drähten. Schraubenfixation mittels kanülierten Schrauben talonavikular, kalkaneokuboidal und subtalar. Mediale Inzision in Höhe der Tuberositas navicularis zur Absetzung der Sehne des M. tibialis posterior mit einer Knochenschuppe. Inzision 10 cm proximal des tibiotalaren Gelenks zum subkutanen Durchführen der Sehne. Kleiner anterolateraler

Zugang am distalen Unterschenkel. Spreizen der Membrana interossea und subkutane Transposition der Sehne des M. tibialis posterior auf das Os cuneiforme laterale. Fixation mit einer Schraube.

Weiterbehandlung. Gespaltener Unterschenkelgips bis zur Wundheilung, dann Vollbelastung im geschlossenen Gips für 8 Wochen. Röntgenkontrolle postoperativ und nach 8 Wochen vor der Freigabe der Belastung im Konfektionsschuhwerk. Physiotherapie zur Unterstützung der Dorsalextension beginnend 8 Wochen postoperativ.

Ergebnisse. Korrektur der rigiden Fallfußstellung bei allen operierten Patienten in unserer Patientengruppe um durchschnittlich 18,7°. Verbesserung der aktiven Dorsalextension von präoperativ 30° (Spitzfußstellung) auf durchschnittlich 10° postoperativ.

Schlüsselwörter

Fußdeformitäten · Fallfuß · Arthrodesis · Lambrinudi-Korrekturarthrodesis · Sehnentransfer

Modified Lambrinudi arthrodesis with additional posterior tibial tendon transfer in adult drop foot

Abstract

Objective. Treatment of adult instable drop foot by modified Lambrinudi arthrodesis (removal of a wedge between the talus and calcaneus), followed by a posterior tibial tendon transfer to the medial cuneiform in order to provide active dorsiflexion.

Indications. Severe drop foot (of various etiologies) in combination with hindfoot instability. Sufficient function of the posterior tibial muscle.

Contraindications. Neurologic dysfunction of the posterior tibial muscle, infection of foot/hindfoot, Charcot arthropathy, and insufficient patient compliance.

Relative contraindications. Previous surgery of posterior tibial tendon, critical soft tissues/skin conditions, insufficient neurovascular conditions.

Surgical technique. Lateral skin incision. Debridement of sinus tarsi and removal of the

bifurcate ligament to expose the subtalar, calcaneocuboidal, and talonavicular joints. Resection of a bone wedge from the calcaneus and talus (25–30°) to correct the drop foot deformity. Cartilage removal from the calcaneocuboid joint. Debridement of both the talar head and the navicular to allow adequate fitting. After reduction (neutral dorsiflexion and 10° foot abduction), preliminary fixation with Kirschner wires. Final fixation with cannulated screws (talonavicular, calcaneocuboidal, and subtalar joints). Medial skin incision at the navicular tuberositas to deattach the posterior tibial tendon with a bony fragment. The tendon stump is harvested 10 cm proximal to the tibiotalar joint. Small skin incision at the anterolateral aspect of the distal lower leg. The posterior tibial tendon is transferred through the interosseous membrane and reattached to the medial cuneiform with a screw.

Postoperative management. Immobilization with a removable short leg cast for 2–4 days. Ambulation with full weightbearing in a cast for 8 weeks. Radiographic assessment 8 weeks postoperatively. After bony healing, mobilization in normal shoes is allowed. Intensive physiotherapy to train the dorsiflexion.

Results. The average correction of drop foot deformity was 18.7°. Active dorsiflexion increased significantly from 30° preoperatively to 10° postoperatively.

Keywords

Foot deformities · Gait, drop foot · Arthrodesis · Lambrinudi procedure · Tendon transfer

Patientenaufklärung

- Operationsaufklärung hinsichtlich allgemeiner Risiken
- Nerven- und Gefäßverletzungen speziell des N. peroneus superficialis, des N. suralis, des N. peroneus profundus (Gefühlsstörungen) sowie Verletzungen der A. dorsalis pedis mit den medialen und lateralen tarsalen Abgängen
- Versagen der Osteosynthese mit der Notwendigkeit einer späteren Korrekturoperation
- Ausriss der Sehne des M. tibialis posterior vom Os cuneiforme laterale
- Verzögerte ossäre Durchbauung und Pseudarthrosenbildung mit der Notwendigkeit eines weiteren Eingriffs
- Symptomatische Anschlussarthrosen
- Dislokation des Osteosynthesematerials mit der Notwendigkeit, dieses operativ zu entfernen
- Implantatunverträglichkeit
- Fehlstellungsrezidiv
- Anhaltender Orthesenbedarf
- 6 Wochen Gipsbehandlung
- Komplexes regionales Schmerzsyndrom
- Schwellneigung des Fußes, speziell des Rückfußes, über Wochen und Monate nach der Operation
- Einschränkung der aktiven Fußhebung

Operationsvorbereitung

- Klinische Untersuchung des Fußes, insbesondere Beurteilung der Rück- und Mittelfußposition sowie der Stellung des oberen Sprunggelenks
- Neurologische Diagnostik einschließlich elektrophysiologischer Messungen (N. peroneus und M. tibialis posterior)
- Röntgenaufnahme des belasteten Fußes mit Mittel- und Vorfuß im dorsoplantaren sowie lateralen Strahlengang. Röntgenaufnahme des oberen Sprunggelenks unter Belastung. Ist die Belastung des Fußes aufgrund des stark ausgeprägten Spitzfußes nicht möglich, so sollte dies dokumentiert werden. Saltzman-Aufnahme zur Bestimmung einer Rückfuß-Varus- bzw. Valgusstellung [16]
- Optional Foto- und Videodokumentation des präoperativen Status sowie des Gangbildes. Ggf. Pedobarographie
- Perioperative Antibiose (1,5 g Cephalosporin der zweiten Generation i.v.)
- Planung des Resektionskeils anhand der seitlichen Röntgenaufnahme. Die Basisgröße des Keils bestimmt die Korrekturpotenz des Eingriffs bzgl. des Spitzfußes
- Bildwandlerkontrolle intraoperativ

Instrumentarium

- Allgemeines Instrumentarium für Hand-/Fußchirurgie
- 20-mm-, 30-mm- und 40-mm-Meißel sowie Hohlmeißel zum Entknorpeln der Gelenke
- Osteotomiespreizer zur Distraction ohne Beeinträchtigung des Operationsfeldes (z. B. Hintermann-Spreizer; Newdeal SA)
- Drahtschneidezange
- Schrauben mit doppeltem Gewinde zur Kompression z. B. 5,5 mm und 7 mm
- Oszillierende Säge und Bohrmaschine
- Nahtmaterial, Synthetikwatte zur gleichmässigen Kompression beim postoperativen Verband und Kurzzugbinde

Anästhesie und Lagerung

- Intubations- bzw. Larynxmaske, ggf. Spinalanästhesie, ggf. Schmerzkatheter
- Rückenlage
- Sterile Abdeckung des Unterschenkels sowie des Fußes
- Blutsperrung am Oberschenkel

Operationstechnik

▣ Abb. 1, 2, 3, 4, 5, 6, 7, 8, 9, 10, 11)

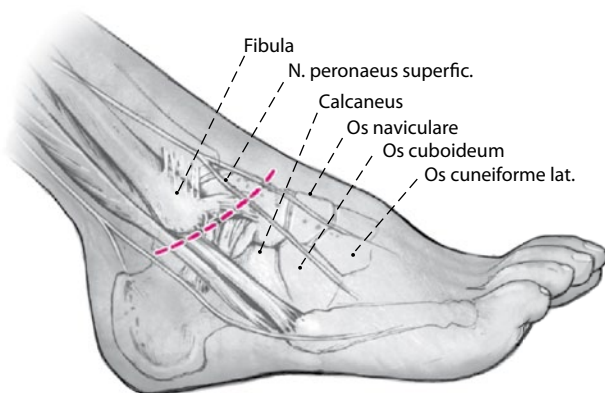


Abb. 1 ▲ Laterale Inzision etwa 8 cm am dorsolateralen Fuß (ähnlich dem Ollier-Zugang) von der Fibulaspitze über den Processus anterior des Calcaneus bis zur Basis des Os cuneiforme laterale

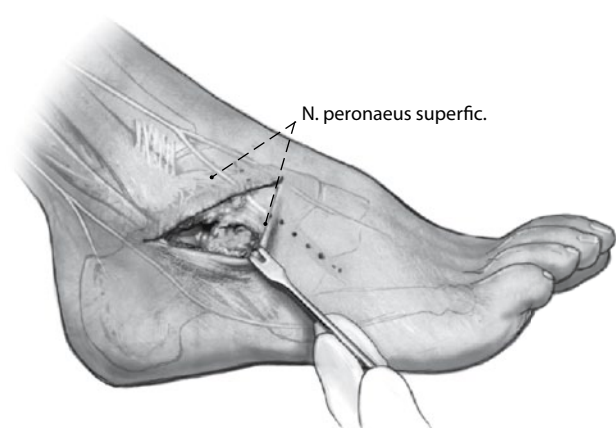


Abb. 2 ▲ Ausräumen des Sinus tarsi sowie des Ligamentum bifurcatum unter Schonung des Nervus peroneus superficialis (intermedius)

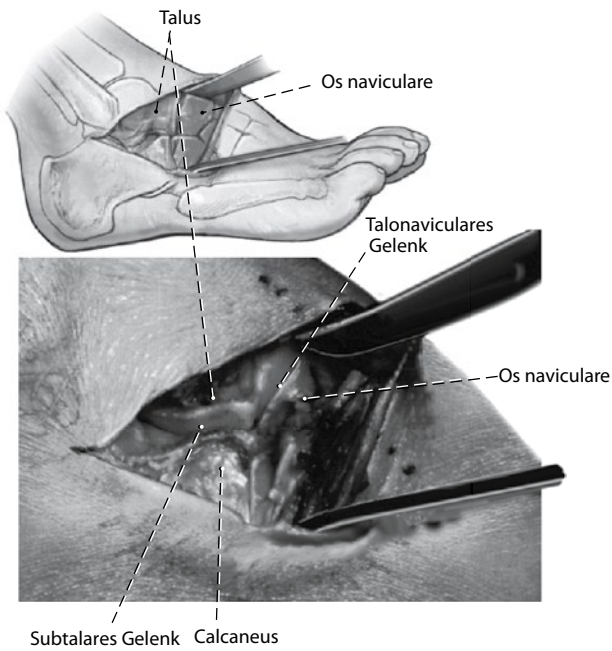


Abb. 3 ▲ Darstellung des subtalaren sowie des talonavicular Gelenks. Einsetzen von Hohmann-Retraktoren dorsal um das Os naviculare und plantar um den Calcaneus am Tuberculum peroneale. Ggf. Einsetzen eines Osteotomie-Spreizers zur Darstellung und Entknorpelung des Subtalgelenks

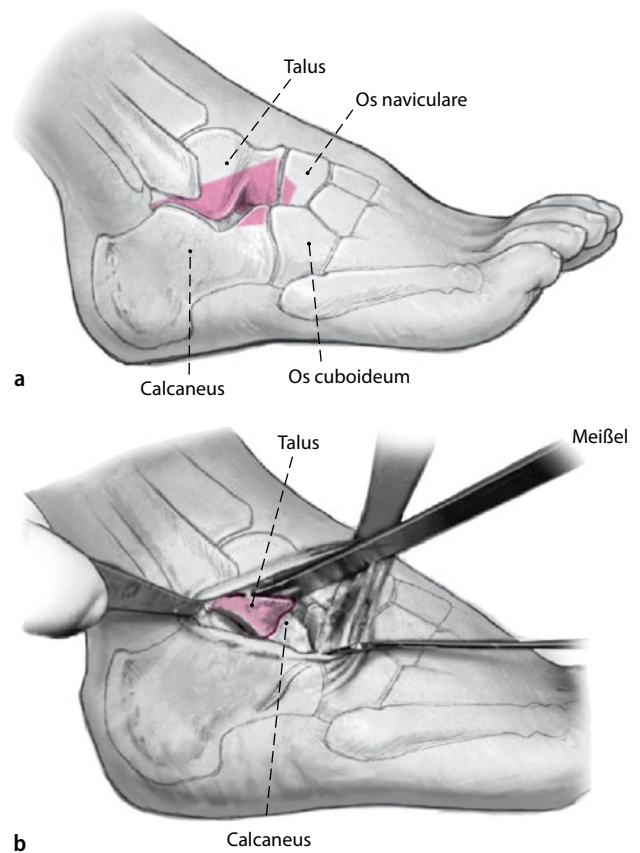


Abb. 4 ▲ Markierung der skizzierten Keilentnahme (a) mit anteriorer Basis am Talus und Calcaneus mit einem großen Meißel (20° und 30°). Osteotomie am Talus und Calcaneus mit der oszillierenden Säge, während der Fuß so weit möglich in neutraler Position gehalten wird. Vollständige Entfernung des Knochens bis nach medial (b)

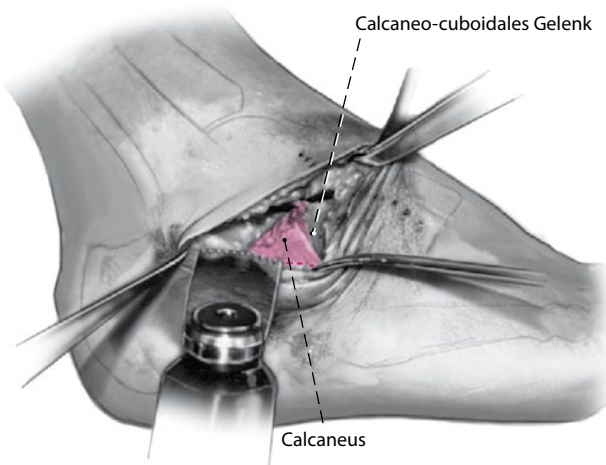


Abb. 5 ▲ Entknorpelung des calcaneocuboidalen Gelenks

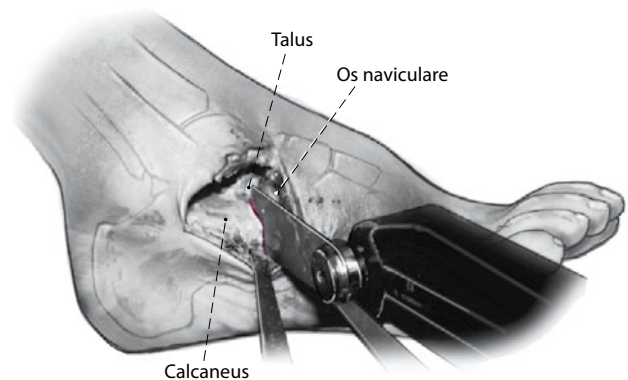


Abb. 6 ▲ Weitere Entknorpelung des Taluskopfes und der Knorpelflächen am Os naviculare. Anschließend Durchführung der Osteotomie am Os naviculare, um den verbleibenden Taluskopf in die Nut einpassen zu können

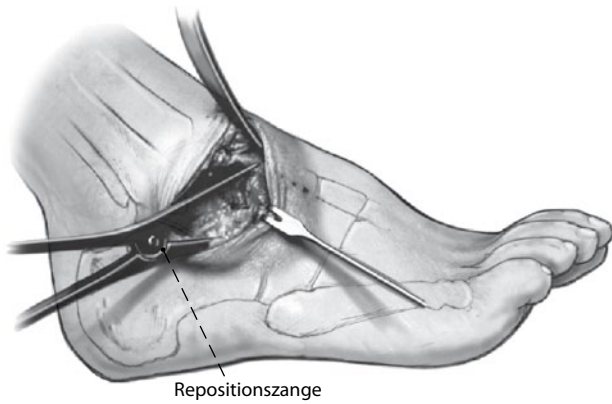


Abb. 7 ▲ Subtalare Entknorpelung. Ggf. radiologische Kontrolle. Einsetzen einer Repositionszange zur talocalcanearen Kompression

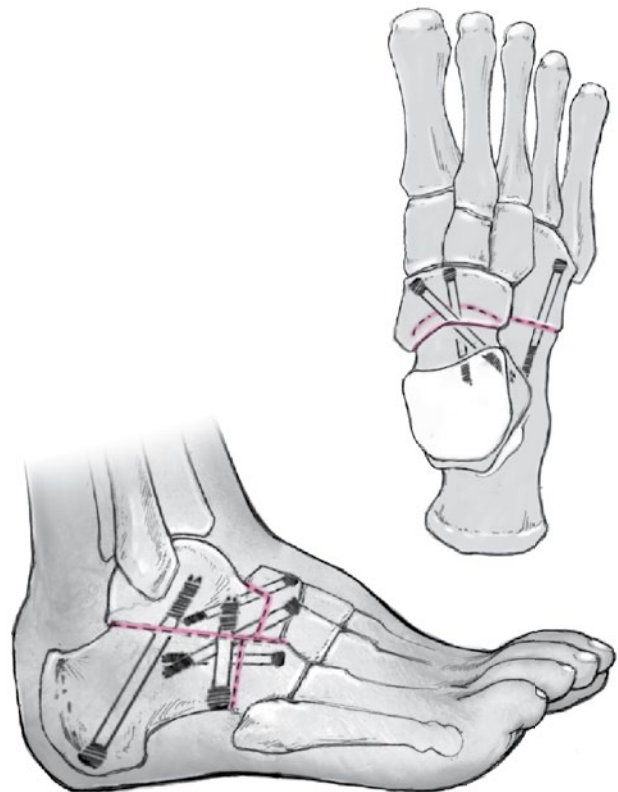
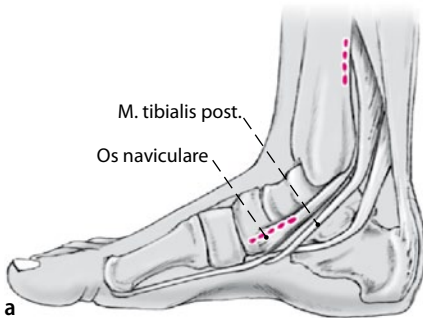
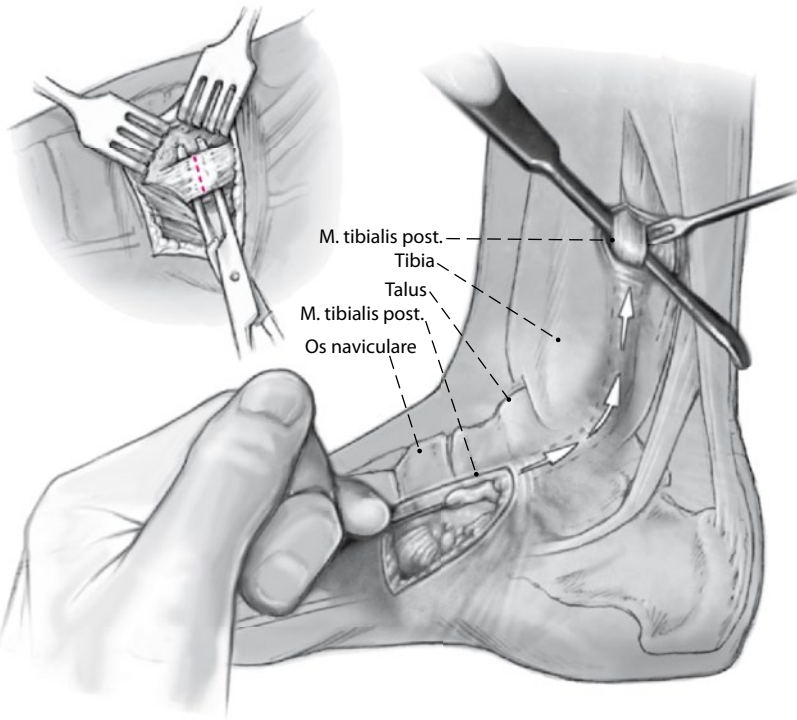


Abb. 8 ▲ Einpassen des Talus in die vorbereitete Nut des Os naviculare. Überprüfung der Korrekturstellung (Dosaextension wie geplant, 10°-Abduktionsstellung). Temporäre Fixation der plantigraden Vor- und RückfußEinstellung durch Kirschner-Drähte talonavicular sowie calcaneocuboidal. Zwei weitere temporäre Kirschner-Drähte werden perkutan von posterior-inferior durch das Tuber calcanei in den Talus eingebracht. Nach klinischer und radiologischer Stellungskontrolle Durchführung der Schraubenfixation talonavicular sowie subtalare und calcaneocuboidal über die vorgelegten Kirschner-Drähte mittels kanülierter Schrauben (talonavicular 5,5 mm, subtalare > 7,5 mm). Ggf. Interposition von spongiösem Knochenmaterial in Höhe der Keilosteotomie und dorsal am talonavikularen Gelenk



a



b

c

Abb. 9 ◀ Mediale Inzision (ca. 5 cm) über der Tuberositas des Os naviculare (a). Identifikation, Anschlingen und Absetzen der Sehne des M. tibialis posterior mit einem knöchernen Flake (Dicke: 3–5 mm, b). Subkutaner Sehnentransfer mittels großer gebogener Klemme nach proximal. Anlegen einer 3–4 cm langen medialen Inzision etwa 10 cm proximal des Tibiotalar-gelenks (c)

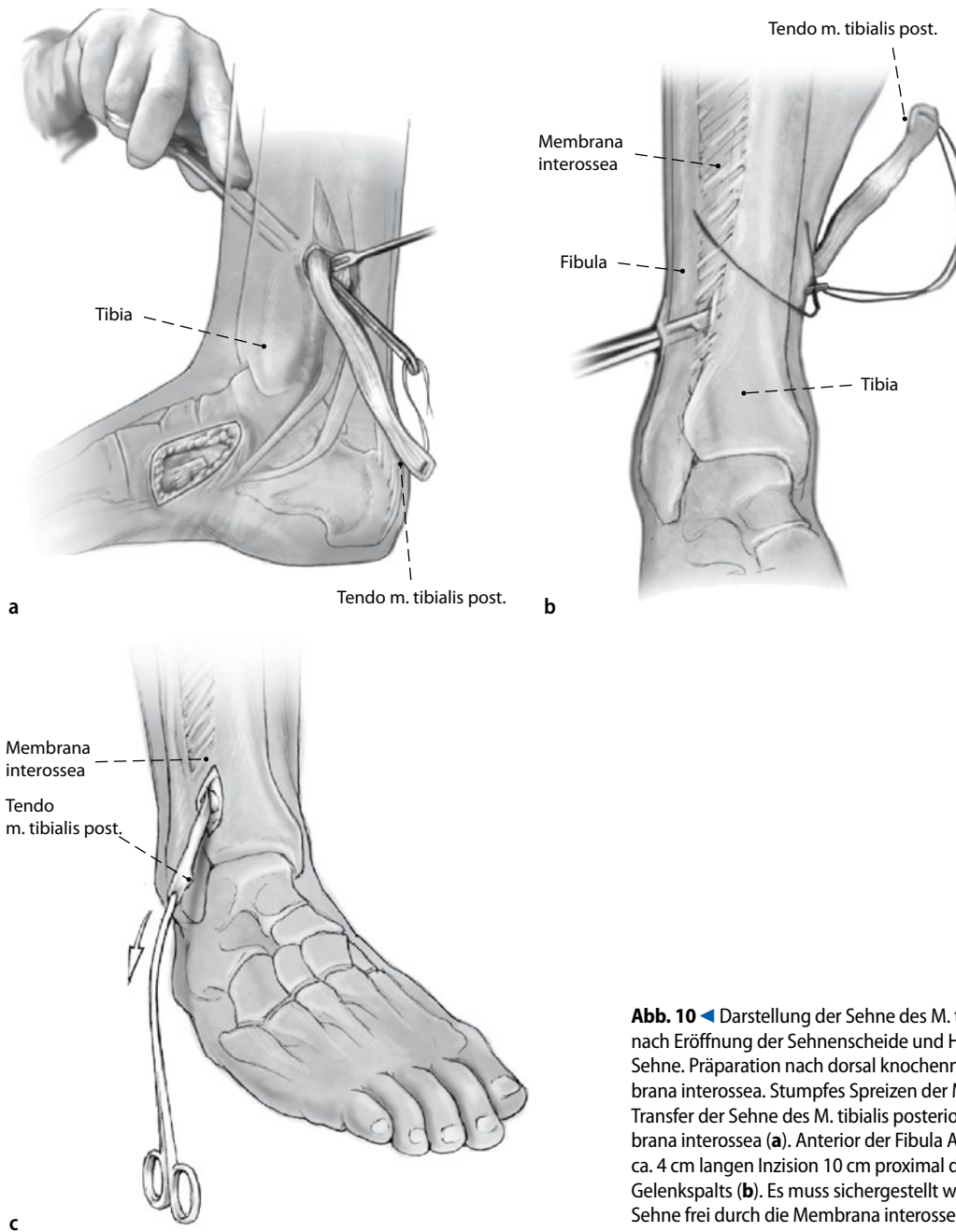


Abb. 10 ◀ Darstellung der Sehne des M. tibialis posterior nach Eröffnung der Sehnenscheide und Herausziehen der Sehne. Präparation nach dorsal knochenah bis zur Membrana interossea. Stumpfes Spreizen der Membran und Transfer der Sehne des M. tibialis posterior durch die Membrana interossea (a). Anterior der Fibula Anlegen einer ca. 4 cm langen Inzision 10 cm proximal des tibiotalaren Gelenkspalts (b). Es muss sichergestellt werden, dass die Sehne frei durch die Membrana interossea gleitet (c)

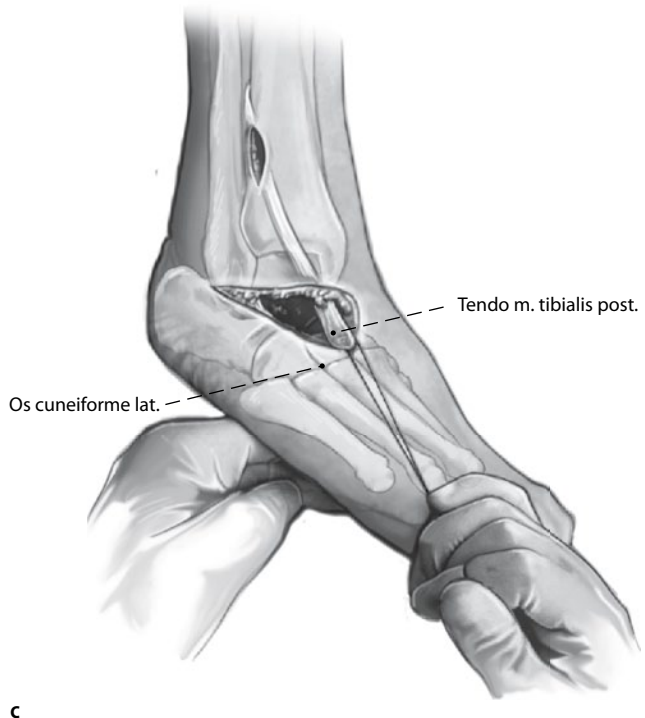
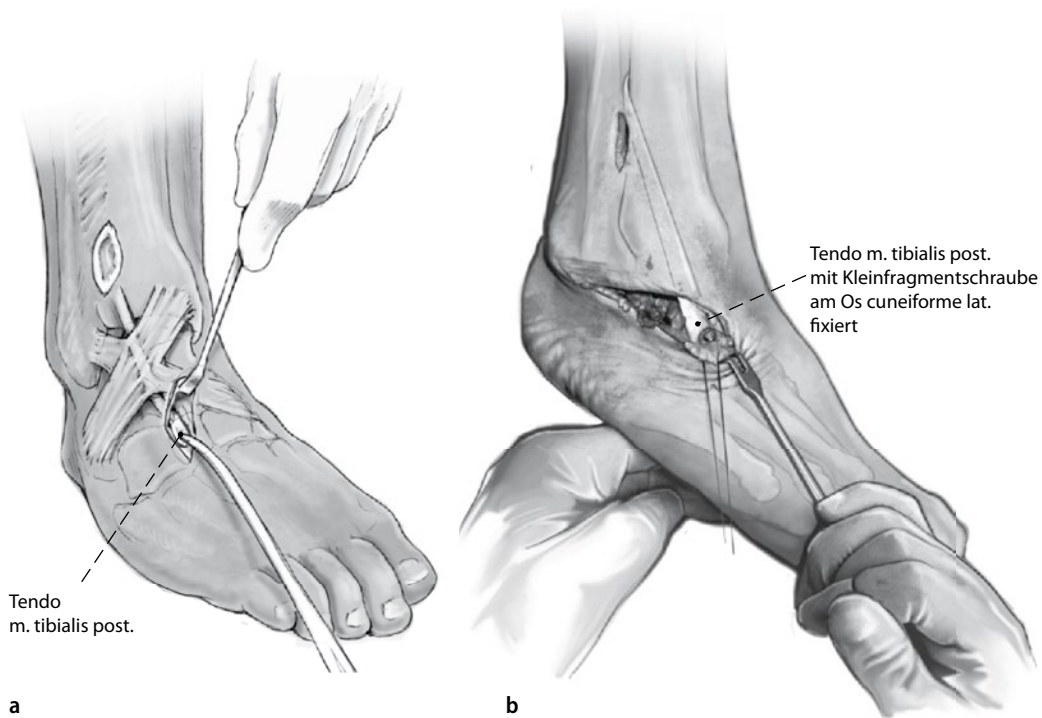


Abb. 11 ◀ Subkutaner Transfer der Sehne nach lateral auf das Os cuneiforme laterale (a) und Fixation durch eine 3,5-mm-Kleinfragmentschraube mit Unterlagscheibe (b). Hierzu wird der Fuß in maximaler manuell erreichbarer Dorsalextension gehalten (c). Ggf. zusätzliche Periostnähte

Tab. 1 Operative Versorgung von 19 Patienten mit einem Fallfuß unterschiedlicher Ätiologie

Nummer	Geschlecht (m/w)	Alter (Jahre)	Anamnese/Diagnose	Follow-up (Monate)
1	m	49	Nach WT-Tumorexzision der Fibula, Peroneus-Verlust	62
2	m	64	Posttraumatisch, Verletzung des Nervus peroneus	60
3	m	55	Nach Wirbelsäulenchirurgie, Funktionsverlust des N. peroneus	54
4	m	51	Posttraumatisch, Verletzung des N. peroneus	50
5	m	45	Posttraumatisch, Verletzung des N. peroneus	48
6	m	68	Nach Poliomyelitis, Verlust der Peroneus-Funktion	48
7	m	82	Nach Wirbelsäulenchirurgie, Funktionsverlust des N. peroneus	44
8	m	33	Charcot-Marie-Tooth, Dorsalextensionsschwäche	40
9	w	75	Radikuläre Nerveninsuffizienz	39
10	m	54	Nach Bandscheibenoperation, Schwäche des N. peroneus	39
11	w	66	Nach Hemiplegie, schwache Dorsalextension	36
12	m	33	Charcot-Marie-Tooth, Dorsalextensionsschwäche	32
13	w	54	Neurogen, Schwäche des N. peroneus	31
14	w	43	Nach Wirbelsäulenchirurgie, Funktionsverlust des N. peroneus	29
15	w	50	Nach Kompartmentsyndrom, Dysfunktion des N. peroneus	29
16	m	57	Nach Kompartmentsyndrom, Dysfunktion des N. peroneus	28
17	w	43	Nach Acetabulum-Fraktur, Schwäche des N. peroneus	27
18	w	67	Nach Hüftprothese, Schwäche des N. peroneus	25
19	w	50	Nach Poliomyelitis, Verlust der Peroneus-Funktion	24
Mittelwert		54,68		39,2

Spülung, Kapsel- bzw. periostaler Verschluss der Osteotomien. Soweit möglich, sparsamer subkutaner Verschluss und Hautnähte in Einzelknopftechnik. Applikation von sterilen Kompressen, Polsterverband mit Watte und Kurzzugbinden. Vorübergehende Ruhigstellung in einer dorsalen Unterschenkelschiene. Postoperative Röntgenkontrolle.

Postoperative Behandlung

Je nach Wundbedingungen ab dem 2. bis 4. postoperativen Tage Fixation im gespaltenen Unterschenkelgips. Da dieser Unterschenkelgips abgenommen werden kann, sollte eine intermittierende Kompression zur Reduktion der Weichteilschwellung angewendet werden. Anlage eines geschlossenen Unterschenkelgipsverbandes nach Entfernung des Nahtmaterials. Mobilisation mit Vollbelastung nach Maßgabe der Beschwerden. Ggf. physiotherapeutisch unterstützte Gangschule im Gips. Nach 6 Wochen Gipsabnahme, Röntgenkontrolle und ggf. physiotherapeutisch unterstützte Mobilisation und Training der Dorsalextension.

Längere Gehstrecken (über 1 h oder mehr als 5 km) sowie das Gehen auf unebener Fläche sollten vermieden werden. Abschließende Röntgenkontrolle nach 3 Monaten. Nach etwa 4–6 Monaten Freigabe der vollständig uneingeschränkten Mobilisation.

Fehler, Gefahren, Komplikationen

Intraoperativ

- Verletzung von Nerven: Je nach Operationsressourcen sofortige mikrochirurgische Naht oder mikrochirurgische Rekonstruktion im Intervall
- Unzureichende Präparation, Keilresektion und Entknorpelung der Gelenkflächen von lateral nach medial: Verwendung eines Hintermann-Spreizers zur besseren Übersicht
- Weichteilprobleme bei Patienten nach Kompartmentspaltung: Mögliche Verklebungen der Muskulatur in ihrer Loge müssen sorgfältig intraoperativ gelöst werden
- Verletzung der Syndesmose bei zu distalem Sehnentransfer: Hier muss

der Transferkanal weiter nach proximal gelegt werden und ggf. die verletzte Syndesmose rekonstruiert werden. Bei komplett zerstörter Syndesmose und Insuffizienz in der Bildwandlerkontrolle sollte eine temporäre Stellschraube eingebracht werden

- Verletzung der Retinacula musculorum extensorum superius und inferius beim subkutanen Sehnentransfer auf das Os cuneiforme: In diesem Falle readaptierende Nahtrekonstruktion
- Technische Schwierigkeiten beim Sehnentransfer nach durchgeführter Arthrodesen: Ggf. Sehnentransfer vor der Arthrodesen durchführen. Fixation der transferierten Sehne des M. tibialis posterior, allerdings erst nach durchgeführter Schraubenfixation der Arthrodesen vorzunehmen
- Bei zu grossem Knochenstück am Sehnenende der Sehne des M. tibialis posterior ist ein Durchzug nach proximal nicht möglich: Verkleinerung oder Entfernung des Knochenanteils

Postoperativ

- Wundheilungsstörungen: Enge Beobachtungsintervalle, Hochlagerung der betroffenen Extremität, Verzicht auf einen geschlossenen Gipsverband bis unauffällige und trockene Wundverhältnisse erreicht sind
- Postoperative Infektionen: Revisionsoperation, Débridement, Lavage, ggf. Einbringen von Antibiotikaträgern und systemische Antibiose nach Antibiogramm [9]
- Ausbleibende Dorsalextension: Intensivierung und Verlängerung der physiotherapeutischen Maßnahmen. Schulung des Patienten. Bei ausbleibendem Erfolg Verordnung von Orthesen
- Insuffiziente Schraubenarthrodesen: Ggf. notwendige partielle Re-Arthrodesen
- Pseudarthrose: Re-Arthrodesen im Intervall, ggf. mit Spongiosa- bzw. Beckenkammspannanlagerung
- Anschlussarthrosen nach Arthrodesen: Verordnung von Einlagen bzw. orthopädischem Schuhwerk zur Vermeidung der Mittelfußüberbelastung [1, 9]

Tab. 2 Patientenuntersuchungsergebnisse

Nummer	Rückfußfunktion ^a						Kraft ^b	Korrektur ^c	SF-36			
	Präoperativ			Postoperativ					Präoperativ		Postoperativ	
	AOFAS		Ext./0/Flex	AOFAS		Ext./0/Flex			Physisch	Mental	Physisch	Mental
	Generell	Schmerz	(Grad)	Generel	Schmerz	(Grad)						
1	36	20	0/32/58	81	40	15-0-24	3	22	33,3	40	75	75
2	31	0	0/30/55	71	30	6-0-22	3	19	11,1	25	65	72
3	32	20	0/28/52	71	30	7-0-20	4	17	33,3	37,5	77,2	75
4	37	20	0/30/45	78	40	10-0-25	2	14	33,3	50	65	50
5	49	20	0/22/42	76	40	11-0-20	4	15	50	66,7	77,2	100
6	32	0	0/30/55	68	30	4-0-19	4	17	33,3	40	77,2	67,5
7	41	20	0/30/45	62	30	10/0/15	3	16	50	50	75	72
8	48	20	0/28/56	81	40	10/0/26	2	18	33,3	35	75	72
9	32	20	0/38/58	61	30	5/0/25	3	28	50	50	75	75
10	42	20	0/32/58	73	40	10/0/14	3	22	33,3	37,5	48	67,5
11	29	0	0/35/65	71	30	5/0/18	3	24	20	35	48	62,5
12	49	20	0/35/55	87	40	12/0/32	4	21	55	66,7	72,5	75
13	39	20	0/25/48	78	40	15/0/20	4	16	65	48	75	72
14	35	20	0/35/55	65	30	13/0/18	3	23	20	37,5	65	72
15	41	20	0/28/56	84	40	10/0/25	4	19	25	37,5	65	67,5
16	48	20	0/27/42	75	40	15/0/22	4	14	65	50	77,2	75
17	38	20	0/32/34	74	40	9/0/15	3	20	33,3	50	75	75
18	39	20	0/18/45	63	30	13/0/30	4	14	50	37,5	77,2	75
19	42	20	0/30/50	71	40	10/0/20	4	17	33,3	35	75	75
Mean	38,9	16,8	0/30/52	73,2	35,8	10/0/22	3,4	18,7	38,3	43,6	70,5	72,4
Median	39,0	20,0		73,0	40,0		3,0	18,0	33,3	40,0	75,0	72,0
Quartilran- ge 25–75%	32,75–42,0	20,0–20,0		68,75–78,0	30,0–40,0		3,0–4,0	16,0–21,75	33,3–50,0	37,5–50	65,0–76,65	68,6–75,0

^aAktive Mobilisation; ^bDie Kraft für die aktive Dorsalextension wurde graduiert von 0–5 (im Vergleich zur aktiven Gegenseite); ^cPräoperativ/postoperativ, gemessen aus dem postoperativen lateralen Röntgenkontrollbild. SF-36 MOS Short-Form Health Survey questionnaire. AOFAS American Orthopaedic Foot and Ankle Score.

Ergebnisse

Zwischen 2002 und 2006 wurden im eigenen Patientengut 19 Patienten (durchschnittliches Alter 54,7 Jahre; Range 33–82 Jahre, 11 Männer, 8 Frauen) mit einem Fallfuß unterschiedlicher Ätiologie (Tab. 1) operativ versorgt. Konservative Therapieansätze (orthopädische Schuhe, Orthesen) wurden in allen Fällen für mindestens 12 Monate durchgeführt, hier jedoch ohne erwünschten Erfolg.

Die letzte Nachuntersuchung fand nach durchschnittlich 48 Monaten (46–70 Monate) statt. Folgende Kriterien bzw. Parameter wurden berücksichtigt: radiologische Durchbauung, Korrekturwinkel, aktives und passives Bewegungsausmaß (ROM) im oberen Sprunggelenk (OSG), funktionelles Ergebnis nach den Kriterien der AOFAS und des SF-36 [8], sowie der visuellen Analogskala (VAS) [21].

Bei allen Patienten konnte nach 12 Monaten radiologisch eine knöcherne Kon-

solidierung festgestellt werden. Die intraoperativ erreichte Korrektur konnte im postoperativen Verlauf in allen Fällen erhalten werden. Während sich die aktive Plantarflektion in der letzten klinischen Nachuntersuchung im Sitzen reduzierte, steigerte sich die aktive Dorsalflektion im OSG auf durchschnittlich 10°. Stehend konnten somit alle Patienten den Vorfuß aktiv vom Boden abheben. Wunddehissenzen wurden nicht beobachtet, jedoch kam es zu 4 oberflächlichen Wundinfektionen, die gut auf systemische Antibiose ansprachen; ein operatives Débridement war nicht notwendig.

Der AOFAS-Rückfuß-Score verbesserte sich signifikant von durchschnittlich 38,9 Punkten präoperativ auf 73 Punkte bei der letzten Nachuntersuchung. Der SF-36-Score verbesserte sich signifikant von durchschnittlich 38,3 Punkten auf postoperativ durchschnittlich 70,5 Punkte. Die Schmerzen waren postoperativ signifikant niedriger als präoperativ (VAS 1,8

vs. 3,4). Kein Patient war postoperativ auf Orthesen angewiesen (Tab. 2).

Die kombinierte Prozedur der Arthrodesse nach Lambrinudi in Paarung mit dem Sehnentransfer der Tibialis-posterior-Sehne führte zur Rückfußstabilisierung mit guten klinisch funktionellen Ergebnissen bei erwachsenen Patienten mit schwerer funktioneller Einschränkung durch rigide Fallfußsymptomatik [5].

Korrespondenzadresse

Dr. A. Elsner

Abt. für Unfallchirurgie,
Städt. Klinikum Gütersloh
Reckenbergerstr. 19, 33332 Gütersloh
andreaselsner@gmx.de

Interessenkonflikt. Es existieren keine finanziellen Interessen bei einem oder mehreren Anbietern, die im Kontext der Inhalte dieser Publikation als echter oder scheinbarer Interessenskonflikt gewertet werden können.

Literatur

1. Angus PD, Cowell HR (1986) Triple arthrodesis: a critical long-term review. *J Bone Joint Surg Br* 68:260–265
2. Becker G (1979) Surgical correction of flatfoot in children (without changing the direction of the physiologic pull of the tendons, by relocating the split tendon of the anterior tibial muscle under the navicular bone)-results from 20 years. *Beitr Orthop Traumatol* 26(1):37–43
3. Bernau A (1977) Long-term results following Lambrinudi arthrodesis. *J Bone Joint Surg Am* 59-A:473–479
4. Bisla RS, Louis HJ, Albano P (1976) Transfer of tibialis posterior tendon in cerebral palsy. *J Bone Joint Surg Am* 58-A:497–500
5. Elsner A, Barg A, Stufkens S et al (2010) Lambri-nudi arthrodesis with posterior tibialis transfer in adult drop-foot. *Foot Ankle Int* 31:30–37
6. Hall JE, Calvert PT (1987) Lambrinudi triple arthrodesis: a review with particular reference to the technique of operation. *J Pediatr Orthop* 7:19–24
7. Hamdan FB, Jaffar AA, Ossi RG (2008) The propensity of common peroneal nerve in thigh-level injuries. *J Trauma* 64:300–303
8. Kitaoka HB, Alexander IJ, Adelaar RS et al (1994) Clinical rating systems for the ankle-hindfoot, mid-foot, hallux, and lesser toes. *Foot Ankle Int* 15:349–353
9. Knupp M, Skoog A, Törnkvist H, Ponzer S (2008) Triple arthrodesis in rheumatoid arthritis. *Foot Ankle Int* 29:293–297
10. Kling TF Jr, Kaufer H, Hensinger RN (1985) Split posterior tibial-tendon transfers in children with cerebral spastic paralysis and equinovarus deformity. *J Bone Joint Surg Am* 67-A:186–194
11. Lambrinudi C (1927) New operation of drop-foot. *Br J Surg* 15:193–200
12. MacKenzie IG (1959) Lambrinudi's arthrodesis. *J Bone Joint Surg Br* 41-B:738–748
13. Prahinski JR, McHale KA, Temple HT, Jackson JP (1996) Bridle transfer for paresis of the anterior and lateral compartment musculature. *Foot Ankle Int* 17:615–619
14. Rodriguez RP (1992) The Bridle procedure in the treatment of paralysis of the foot. *Foot Ankle* 13:63–69
15. Root L, Miller SR, Kirz P (1987) Posterior tibial-tendon transfer in patients with cerebral palsy. *J Bone Joint Surg Am* 69-A:1133–1139
16. Saltzman CL, El-Khoury GY (1995) The hindfoot alignment view. *Foot Ankle Int* 16:572–576
17. Schneider M, Balon K (1977) Deformity of the foot following anterior transfer of the posterior tibial tendon and lengthening of the Achilles tendon for spastic equinovarus. *Clin Orthop Relat Res* 125:113–118
18. Tang SC, Leong JCY, Hsu LCS (1984) Lambrinudi triple arthrodesis for correction of severe rigid drop-foot. *J Bone Joint Surg Br* 66-B:66–70
19. Turner JW, Cooper RR (1972) Anterior transfer of the tibialis posterior through the interosseus membrane. *Clin Orthop Relat Res* 83:241–244
20. Vigasio A, Marcoccio I, Patelli A et al (2008) New tendon transfer for correction of drop-foot in common peroneal nerve palsy. *Clin Orthop Relat Res* 466:1454–1466
21. Ware JE, Sherbourne C (1992) The MOS 36-Item Short-Form Health Survey (SF-36) I. Conceptual framework and item selection. *Med Care* 30:473–483
22. Watkins MB, Jones JB, Ryder CT Jr, Brown TH Jr (1954) Transplantation of the posterior tibial tendon. *J Bone Joint Surg Am* 36-A:1181–1189
23. Werf GJ van der, Tonino AJ (1984) Transposition of the posterior tibial tendon in spastic equinovarus. *Arch Orthop Trauma Surg* 103:128–130
24. Williams PF (1976) Restoration of muscle balance of the foot by transfer of the tibialis posterior. *J Bone Joint Surg Br* 58:217–219
25. Yeap JS, Birch R, Singh D (2001) Long-term results of tibialis posterior tendon transfer for drop-foot. *Int Orthop* 25:114–118

Oper Orthop Traumatol 2011 · 23:130
DOI 10.1007/s00064-011-0031-0
Online publiziert: 5. Mai 2011
© Springer-Verlag 2011

K. Dresing

Abteilung für Unfallchirurgie,
Plastische und
Wiederherstellungschirurgie,
Universitätsmedizin Göttingen,
Georg-August-Universität

Erratum zum Beitrag: Röntgen in Unfallchirurgie und Orthopädie

Orthop Traumatol (2011)
23:70–78,
<http://dx.doi.org/10.1007/s00064-010-0001-y>

Im oben genannten Beitrag hat sich in der Zusammenfassung sowie im englischen Abstract ein Fehler eingeschlichen. Korrekt muss es heißen:

Es wird empfohlen, die Röhre immer unterhalb des Operationstischs zu positionieren und den Abstand zwischen Röhre und Patient möglichst *lang* zu halten.

The tube should be positioned under the OR table, and the distance between tube and patient should be as *great* as possible.

Wir bitten, dies zu entschuldigen und die Korrektur zu berücksichtigen.

Korrespondenzadresse

Prof. Dr. K. Dresing

Abteilung für Unfallchirurgie,
Plastische und Wiederherstellungschirurgie,
Universitätsmedizin Göttingen,
Georg-August-Universität
Robert-Koch-Str. 40, 37075 Göttingen
klaus.dresing@med.uni-goettingen.de