

Prikaz slučaja ugradnje prvog BAHA sistema u Općoj bolnici Zadar

A view of the first BAHA system implant in Zadar General Hospital

Milan Rudić, Alexis Bozorg Grayeli, Marijan Kovačić*

Sažetak

Bone Anchored Hearing Aid ili BAHA sistem danas predstavlja novi i moderan način slušne rehabilitacije i alternativu konvencionalnim slušnim pomagalicama. Od prve proizvodnje 1977. godine u Švedskoj (Entific Medical Systems, Goteborg), u širokoj je primjeni i do sada je ukupno u svijetu implantirano oko 100.000 bolesnika. U radu prikazujemo prvi slučaj implantacije BAHA sistema na Odjelu otorinolaringologije, Opće bolnice Zadar. Ugradnja BAHA sistema učinjena je kod bolesnika s dugogodišnjom kroničnom upalom srednjega uha i kroničnim mastoiditisom, što je dovelo do teškoga oštećenja sluha. Zahvat je učinjen u lokalnoj anesteziji u jednom aktu. Po uredno završenoj osteointegraciji nakon osam tjedana postavljen je i aktiviran BAHA govorni procesor BP110. Tri mjeseca od aktivacije govornoga procesora bolesnik je iznimno zadovoljan postignutom razinom slušne rehabilitacije. BAHA sistem danas je postao opće prihvaćen i suvremen način rehabilitacije sluha. Uz adekvatan odabir kandidata i uz pravilno izveden kirurški zahvat, daje značajno bolje rezultate u rehabilitaciji sluha od konvencionalnih slušnih pomagala.

Cljučne riječi: gubitak sluha, osteointegracija, rehabilitacija sluha

Summary

Bone Anchored Hearing Aid (BAHA) today presents a new and modern way of hearing rehabilitation and an alternative to the conventional hearing aids. Since its first manufacture in 1977 in Sweden (Entific Medical Systems, Goteborg), it has been widely used and up to now around 100,000 BAHA systems have been implanted worldwide. In the present case we report on a first BAHA system implantation at the ENT Department of Zadar General Hospital. The BAHA system implantation was performed in a patient with a long term history of chronic suppurative otitis that resulted in severe hearing loss. The procedure was done under local anesthesia as a single act. Upon proper osteointegration after eight weeks, the speech processor BP110 was added and activated. Three months following the activation of the speech processor, the patient is highly satisfied with the level of the achieved hearing rehabilitation. Presently, the BAHA system was a universally accepted procedure of hearing rehabilitation, and with the proper candidate selection and meticulous surgical intervention, it gives significantly better hearing rehabilitation when compared to the conventional hearing device.

Key words: hearing loss, osteointegration, hearing rehabilitation

Med Jad 2013;43(3):127-131

Uvod

Bone Anchored Hearing Aid ili BAHA sistem, danas predstavlja novi i moderan način slušne rehabilitacije i alternativu konvencionalnim slušnim pomagalicama.¹⁻³ Od prve proizvodnje 1977. godine u Švedskoj (Entific Medical Systems, Goteborg), danas je u širokoj primjeni i do sada je ukupno u svijetu implantirano oko 100.000 bolesnika.⁴ BAHA sistem se sastoji od tri dijela: 1. titanijski implant koji se postavlja u kost iza uha; 2. perkutani nastavak i 3. govorni procesor.

* **Opća bolnica Zadar, Odjel za otorinolaringologiju** (Dr. sc. Milan Rudić, dr. med., prim. Marijan Kovačić, dr. med.); **Université Paris 7-Diderot, AP-HP Beaujon, Clichy, Inserm UMR-S 867** (Prof. dr. sc. Alexis Bozorg Grayeli)

Adresa za dopisivanje / *Correspondence adress:* Dr. sc. Milan Rudić, dr. med., Opća bolnica Zadar, Odjel za otorinolaringologiju, Bože Peričića 5, 23000 Zadar; e-mail: milan.rudic@yahoo.com

Primljeno / *Received* 2012-10-05; Ispravljeno/ *Revised* 2013-01-18; Prihvaćeno / *Accepted* 2013-01-31

Titanijski implant kirurški se ugradi iza uha u temporalnu kost, dok se perkutani nastavak nastavlja na implant. Nakon uspješne osteointegracije moguće je postavljanje i aktivacija govornoga procesora. Nasuprot konvencionalnim slušnim pomagalicama, BAHA sistem nosi se iza uha i omogućuje izravnu vibraciju kosti preko titanijskoga implanta, (tzv. transkranijalna vibracija) koja se prenosi prema unutarnjemu uhu i uzrokuje segmentalnu kompresiju i ekspanziju kohlee, što dovodi do vibracije kohlearne tekućine.⁴ U usporedbi s konvencionalnim slušnim pomagalicama BAHA sistem postiže manji transkranijalni gubitak signala (i to u većoj mjeri za visoke, nego za niže frekvencije), a ukupno poboljšanje sluha je značajno bolje. BAHA sistemom postiže se prosječan dobitak od 7 do 17 dB na frekvencijama od 3 do 8 kHz.⁴ Rezultat toga je da su i sami bolesnici znatno zadovoljniji korištenjem BAHA sistema nego konvencionalnoga slušnoga pomagala.⁴ Također, dosadašnji rezultati pokazuju da BAHA ne umanjuje slušanje i razumijevanje govora u otežanim okolnostima, odnosno u buci. Indikacije za postavljanje BAHA mogu se podijeliti na otološke i audiološke.⁵⁻⁸ Otološke uključuju kongenitalne anomalije uha, kronični supurativni otitis, te traumu vanjskoga uha. Audiološke indikacije dijele se u tri grupe: bolesnici koji nisu zadovoljni korištenjem konvencionalnih slušnih pomagala, a imaju značajno oštećenje sluha (do 40-50 dB), unilateralni gubitak sluha (tzv. single sided deafness), te binauralni konduktivni gubitak sluha, gdje bilateralna razlika razine koštane vodljivosti nije viša od 20dB na visokim frekvencijama (od 3-4 kHz).^{4,6,8,9} Kontraindikacije uključuju neadekvatnu motivaciju bolesnika za korištenje BAHA sistema, dob mlađa od 5 godina (neadekvatan volumen ili kvaliteta kosti koja ne može osigurati potrebnu osteointegraciju implanta), te lokalna kožna ili koštana bolest na mjestu implantacije⁷ (Tablica 1).

U ovom radu prikazujemo prvi slučaj implantacije BAHA sistema na Odjelu otorinolaringologije Opće bolnice Zadar.

Materijali i metode

Bolesnik (1947. godište) primljen je na Odjel otorinolaringologije zbog dugotrajne sekrecije iz lijevoga uha, praćeno akutnim vertiginoznim smetnjama. Kliničkim pregledom u lijevome zvukovodu ustanovljena je polipoidna tvorba uz purulentni sekret. U kliničkome nalazu bili su prisutni simptomi nadražaja lijevoga labirinta. Bolesnik je u djetinjstvu kirurški liječen zbog upale lijevoga uha i od tada ima kliničku leziju facijalnoga živca (po House Brackmann ljestvici III-IV). Ostali klinički nalaz bio je bez osobitosti. Laboratorijski nalazi bili su unutar referentnih vrijednosti.

Tablica 1: Indikacije i kontraindikacije za ugradnju BAHA sistema

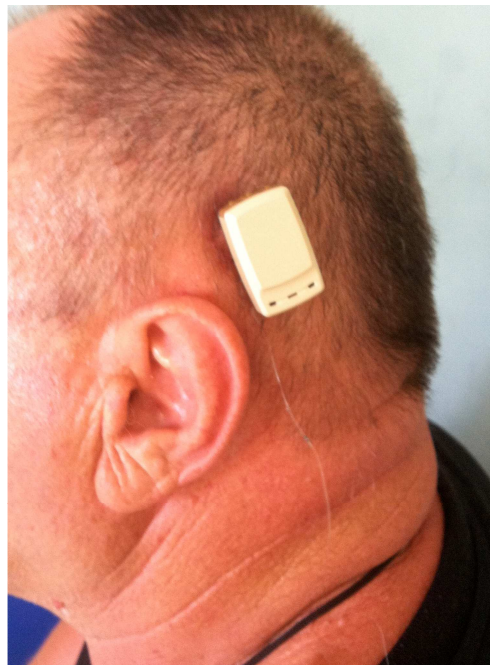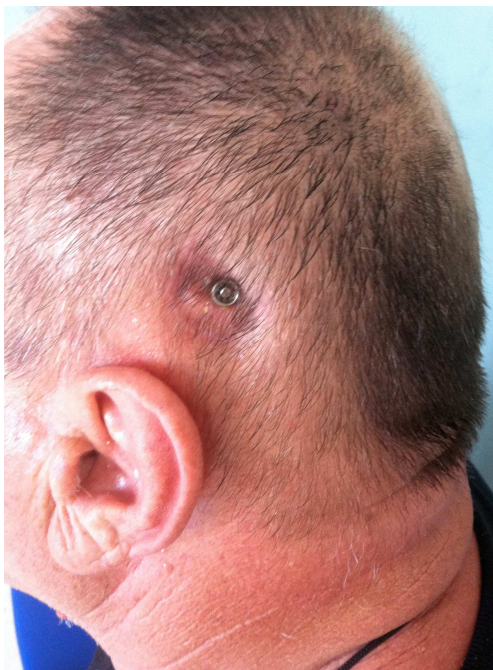Table 1: Indications and contraindications for the BAHA system implant

Indikacije <i>Indications</i>	Kontraindikacije <i>Contraindications</i>
Kongenitalne anomalije uha <i>Congenital ear anomalies</i>	Dob mlađa od 5 godina <i>Younger than 5 years of age</i>
Kronične upale uha <i>Chronic otitis</i>	Manjak motivacije <i>Lack of motivation</i>
Trauma vanjskoga uha <i>Outer ear trauma</i>	Lokalna kožna ili koštana bolest <i>Local skin or bone illness</i>
Neadekvatna rehabilitacija konvencionalnim slušnim pomagalom <i>Inadequate rehabilitations with conventional hearing aids</i>	
Provodna/miješana naglušost <i>Conductive / mixed partial deafness</i>	
Jednostrana naglušost uz uredan kontralateralni sluh <i>Unilateral partial deafness with proper contra-lateral hearing</i>	

Radiološka obrada pokazala je kronični upalni proces lijevoga mastoida i srednjega uha, uz destrukciju osikularnoga lanca, te moguću perilabirintarnu fistulu. Audiološka obrada pokazala je na lijevoj strani tešku mješovitu naglušost, razine zračne vodljivosti 95-100 dB. Po prijmu, kod bolesnika je uvedena promptna parenteralna antimikrobna terapija, te je izvršen kirurški zahvat. Učinjena je radikalna mastoidektomija (intraoperativno vidljiv upalni proces u mastoidu, kolesteatom bubnjišta, te fistula lateralnoga polukružnoga kanala). Operativnim zahvatom uklonjen je patološki susprtat, te je izvršena plastika fistule labirinta kortikalismom mastoida. Postoperativni tijek protekao je uredno, uz pogoršanje statusa facijalnoga živca (HB V-VI). Osmoga postoperativnoga dana uklonjeni su šavovi, te je bolesnik otpušten na kućnu njegu i upućen na daljnju fizikalnu rehabilitaciju (lezije facijalisa i vestibularnu reedukaciju). Postoperativni audiološki nalaz na lijevome uhu pokazao je tešku mješovitu naglušost s razinom koštane vodljivosti 60-70 dB uz uredan sluh na desnome uhu. Bolesniku je predložena mogućnost slušne rehabilitacije ugradnjom BAHA sistema na koju je pristao. U lokalnoj ane-

steziji izvršena je implantacija titanijskoga implanta BAHA sistema (BIA300 implant 4 mm w abutment 6 mm), tehnikom lokalnoga kožnoga režnja. Postoperativni tijek protekao je uredno. Osam tjedana nakon postavljenoga implanta i nakon uredne

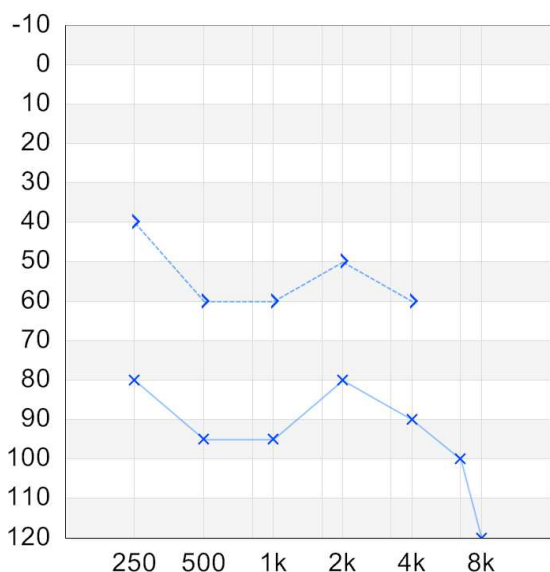
osteintegracije izvršili smo postavljanje i aktivaciju BAHA govornoga procesora (Slike 1 i 2). Postaktivacijski audiogram pokazao je značajno poboljšanje praga koštane vodljivosti u odnosu na prethodno stanje (Slika 3A i 3B).



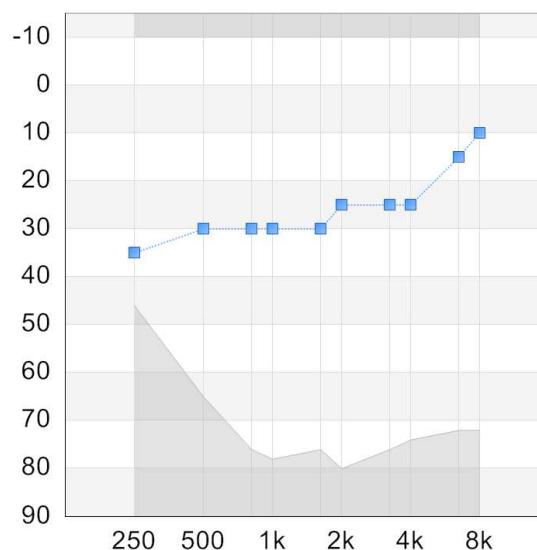
Slika 1. Uredan položaj titanijskoga implanta po završenom procesu osteintegracije (ugrađen BIA300 implant 4 mm w abutment 6 mm)

Slika 2: Postavljen govorni procesor BP110
Figure 2: Placed speaking processor BP110

Figure 1. Proper position of titanium implant after completed osteointegration (BIA300 4 mm w abutment 6 mm having built in).



Slika 3A. Tonalni audiogram prije aktivacije govornoga procesora
Figure 3A. Tonal audiogram preceding speaking processor activation



Slika 3B. Tonalni audiogram nakon aktivacije govornoga procesora (prag koštane vodljivosti)
Figure 3B. Tonal audiogram following speaking processor activation (bone conduction threshold)

Postavljen je i aktiviran BAHA govorni procesor BP110 na tri programa korištenja (svakodnevni poslovi, buka, boravak na otvorenom). Tri mjeseca od aktivacije govornoga procesora bolesnik je iznimno zadovoljan postignutom razinom slušne rehabilitacije. Uz provedenu fizikalnu rehabilitaciju u kliničkom nalazu zabilježeno je značajno poboljšanje statusa facijalnoga živca (HB II-III).

Diskusija

U radu smo prikazali slučaj prve ugradnje BAHA sistema u Općoj bolnici Zadar i široj regiji. Ugradnja BAHA sistema učinjena je kod bolesnika s dugogodišnjom kroničnom upalom srednjega uha i kroničnim mastoiditisom, što je rezultiralo teškim oštećenjem sluha. Zahvat je učinjen u lokalnoj anesteziji u jednom aktu. Kirurška tehnika ugradnje BAHA sistema je jednostavna, ali se velika pažnja posvećuje redosljedu izvođenja zahvata i sitnim detaljima. Zahvat se izvodi u lokalnoj anesteziji.

Priprema mjesta za ugradnju titanijskoga implanta izvodi se podizanjem lokalnoga ili slobodnoga kožnoga režnja.⁵ Ovim tehnikama zabilježene su komplikacije (od 3,4 do 39,6%) kao što su nekroza kožnoga režnja, lokalna infekcija, prerastanje kože preko implanta, neadekvatna osteointegracija i ispadanje implanta.⁴ Nova tehnika ugradnje titanijskoga implanta je linearna kožna incizija. Tehnika je vremenski kraća i ima znatno manji rizik od lokalne infekcije i nekroze kože.¹⁰ Titanijski implant ugrađuje se u temporalnoj regiji na udaljenost od 5,5 cm od suprameatalne linije vanjskoga zvukovoda. Moguće intraoperativne komplikacije su ozljeda dure i sigmoidnoga sinusa, krvarenje, i to znatno češće u dječjoj dobi i uglavnom su rezultat nedovoljno sazrele kosti ili kraniofacijanih malformacija, što je i razlog zašto se BAHA preporučuje u dječjoj dobi nakon navršene 5. godine života.⁷ U našem slučaju za pripremu mjesta ugradnje implanta koristili smo tehniku lokalnoga kožnoga režnja, a adekvatna osteointegracija je postignuta kroz osam tjedana, bez prethodno navedenih komplikacija. Nakon postignute zadovoljavajuće osteointegracije slijedi postavljanje i aktivacija govornoga procesora. Ovisno o prethodnim audiološkim rezultatima i potrebama bolesnika odabire se adekvatni govorni procesor (danas se koriste dva tipa govornih procesora BP100 ili BP110). U našem slučaju odlučili smo se za postavljanje trenutno najsvremenijega govornoga procesora BP110, s najboljim mogućnostima slušne rehabilitacije (lakši za upotrebu, bolje tehničke karakteristike, bolje poboljšanje sluha na visokim frekvencijama).

Po postavljanju govornoga procesora i njegovoj aktivaciji, te programiranju (program za svakodnevni rad, bučnu okolinu i boravak na otvorenome) kod bolesnika su postignuti izuzetno dobri audiološki rezultati. Posljednje studije procjene kvalitete ugradnje BAHA sistema pokazuju veliko zadovoljstvo bolesnika pri korištenju pomagala, bilo u svakodnevnome razgovoru, slušanju glazbe, boravku na otvorenome, ili pak boravku u bučnoj okolini.¹¹⁻¹⁴ Većina bolesnika koristi BAHA pomagalo svakodnevno više od osam sati na dan. Čak i bolesnici koji su bili granični kandidati za ugradnju, pokazuju visoku razinu zadovoljstva zbog korištenja BAHA sistema, u usporedbi s konvencionalnim slušnim pomagalom.¹¹⁻¹⁴

U dječjoj dobi, unatoč većem postotku mogućih komplikacija, BAHA predstavlja siguran i pouzdan način rehabilitacije sluha kod provodnoga i miješanoga oštećenja sluha. Najčešća indikacija za ugradnju BAHA sistema kod djece je Treacher Collins sindrom kao i kod djece s Down sindromom kod kojih konvencionalna pomagala ne daju zadovoljavajuće rezultate.¹⁵⁻¹⁶ Mala djeca (ispod 5 godina života) koja nisu kandidati za ugradnju BAHA sistema zbog prethodno opisanih komplikacija, mogu koristiti tzv. BAHA Soft-band (govorni procesor na plastičnom povezu koji se nosi oko glave i tako omogućuje slušnu rehabilitaciju do vremena kada dijete bude dovoljno staro za postavljanje implanta).⁷

Uspješnost BAHA sistema u slušnoj rehabilitaciji do sada je istraživana od strane više grupa.¹¹⁻¹⁴ Rezultati su pokazali da BAHA sistem, uz adekvatan odabir kandidata i uz pravilno izveden kirurški zahvat, daje bolje rezultate u rehabilitaciji sluha od konvencionalnih slušnih pomagala. Na području Zadarske županije i šire regije postoji značajna potreba za adekvatnom slušnom rehabilitacijom bolesnika. Upravo bi ugradnja BAHA sistema u budućnosti mogla biti novi, bolji model slušne rehabilitacije, ali trenutno visoka tržišna cijena uređaja sprječava njegovu širu primjenu.

Zahvala: Posebna zahvala tvrtki Cochlear Francuska za donaciju implanta BAHA sistema.

Literatura

1. Tjellstrom A. Bone Anchored Hearing Aids: from a test project to an established clinical routine. *ENT& Audiology News*. 2010;19:38-40.
2. Brackmann D, Shelton C, Arriaga MA. *Otologic Surgery*. 3rd edition. New York; Elsevier Saunders; 2009, Chapter 33.
3. Abdulrahman H. BAHA: Bone-Anchored Hearing Aid. *Int J H Sciences*. 2007;1:265-276

4. Battista RA, Ho S. The Bone-Anchored Hearing Device (BAHA). Operative techniques Otolaryngol Head Neck Surg. 2003;14:272-276.
5. Proops DW. Surgery for the bone anchored hearing aid. ENT& Audiology News. 2010;19:38-40.
6. Davison T. Audiological assessment and indications for bone anchored hearing aids. ENT& Audiology News. 2010;19:43-44.
7. Sheehan P, McDermott Al. Bone anchored hearing aids in children. ENT & Audiology News. 2010;19: 51-53.
8. Morris DP. Bone anchored hearing aids for unilateral sensorineural hearing loss. ENT& Audiology News. 2010;19:59-62.
9. Baguley DM, Plydoropoulou V, Prevost AT. Bone anchored hearing aids for single-sided deafness. Clin Otolaryngol. 2009;34:176-7.
10. Bovo R. Simplified technique without skin flap for the bone-anchored hearing aid (BAHA) implant. Acta Otolaryngol Ital. 2008;28:252-255.
11. Saroul N, Gilain L, Montalban A, Giraudet F, Avan P, Mom T. Patient satisfaction and functional results with the bone-anchored hearing aid (BAHA). Eur Ann Otorhinolaryngol Head Neck Dis. 2011;128:107-113.
12. Tjellstrom A, Stalfors J. Bone-anchored hearing device surgery: a 3-to 6-year follow up with life table and worst-case scenario calculation. Otol Neurotol. 2012;33:891-94.
13. Rasmussen J, Olsen SO, Nielsen LH. Evaluation of long-term patient satisfaction and experience with the Baha bone conduction implant. Int J Audiol. 2012; 51:194-9.
14. Pai I, Kelleher C, Nunn T, et al. Outcome of bone-anchored hearing aids for single-sided deafness: a prospective study. Acta Otolaryngol. 2012;132:751-5.
15. Sheehan P. The bone anchored hearing aid system: an option for treating hearing loss in individuals with Down syndrome. ENT&Audiology News. 2010;19: 55-56.
16. Sheehan PZ, Hans PS. UK and Ireland experience of bone anchored hearing aids (BAHA) in individuals with Down syndrome. Int J Pediatr Otorhinolaryngol. 2006;70:981-6.

