

# A rosacea patogenezise, klinikai formái és kezelése

PREISZ KLAUDIA DR. ■ KÁRPÁTI SAROLTA DR.

Semmelweis Egyetem, Általános Orvostudományi Kar, Bőr-, Nemikórtani és Bőronkológiai Klinika, Budapest

A rosacea az egyik leggyakoribb, krónikus gyulladós bőrbetegség. Centrofacialisan megjelenő erythema, teleangiectasiák, papulák és pustulák jellemzik. A klinikai kép alapján az új nemzetközi klasszifikáció 4 fő alcsoportot különít el: erythemás-teleangiectasiás, papulopustulosus, phymatosus és ocularis altípust. Az egyes formák kezelése is eltérő. A folyamat patomechanizmusa a mai napig nem tisztázott pontosan. Genetikai és környezeti tényezők mellett kóros érreakciónak, dermalis mátrixdegenerációnak, egyes mikroorganizmusoknak, mint *Demodex folliculorum* és *Helicobacter pylori* tulajdonítanak szerepet. A szerzők az összefoglaló közleményben áttekintik a rosacea új klasszifikációját, a főbb patogenetikai tényezők szerepét és a terápiás lehetőségeket.

**Kulcsszavak:** rosacea, összefoglaló, altípusok, patomechanizmus, kezelés

## Rosacea: pathogenesis, clinical forms and therapy

Rosacea is one of the most common chronic dermatological diseases. It is characterized by transient or persistent facial erythema, teleangiectasias, papules and pustules, usually on the central portion of the face. Rosacea can be classified into four main subtypes: erythemato-teleangiectatic, papulopustular, phymatous, and ocular. These subtypes require different therapeutic approaches. Regarding to the pathomechanism, several hypotheses have been documented in the literature, including genetic and environmental factors, vascular abnormalities, dermal matrix degeneration, microorganisms such as *Demodex folliculorum* and *Helicobacter pylori*, but the cause of rosacea is still not known. Authors in this article review current literature on new classification system of rosacea, as well as the main pathogenetic theories and current therapeutic options.

**Keywords:** rosacea, review, subtypes, pathomechanism, therapy

(Beérkezett: 2010. március 18.; elfogadva: 2010. május 19.)

A rosacea a bőrgyógyászok által kezelt egyik leggyakoribb, krónikus lefolyású kórkép. Házi orvosok, egyéb szakorvosok is gyakran találkoznak ezzel a problémával. Pontos incidenciáját nem ismerjük, a bőrgyógyászati rendeléseken megjelenő betegek körülbelül 1%-a rosaceás. Becsült adatok szerint az Amerikai Egyesült Államokban 14 millió ember, Skandináviában a populáció 10%-a szenved a rosacea valamely formájában [1, 2].

## Klinikai kép

Klinikailag az arcon, elsősorban az arc középső részén rohamokban megjelenő kipirulás, „flush”, tartós erythema, teleangiectasiák, papulák és pustulák jellemzik. Az arcon kívül egyes esetekben a retroauricularis régió, a mellkas, a nyak, a hát és a hajás fejbőr is érintett lehet. Középkorú, 30–60 év közötti nőknél, valamint I. és II. bőrtípusú egyéneknél gyakoribb az előfordulása. A súlyosabb klinikai formák inkább férfiakban jelentkeznek [3].

## Felosztás, klasszifikáció

A klinikai tünetek alapján a korábbi klasszifikáció a következő stádiumokra osztotta a betegcsoportot: *Praerosacea*: Rohamokban jelentkező, néhány óráig, egy-két napi tartó kipirulás („flush”) az arcon. *Rosacea I.*: erythemás-teleangiectasiás tünetek. *Rosacea II.*: papulopustulosus tünetek. *Rosacea III.*: gyulladt nodularis forma. A Nemzetközi Rosacea Társaság 2004-ben új beosztást javasolt [4]. A rosacea 4 altípusa ezek szerint a következő:

*I. Erythemás-teleangiectasiás rosacea*: perzisztáló centrofaciális erythema, az anamnézisben „flushing”. Teleangiectasia gyakori, de jelenléte nem feltétlenül szükséges a diagnózishoz (1. ábra). A betegek bőre általában ebben az alcsoportban a legérzékenyebb, különböző lokális készítmények, kozmetikumok gyakran a tünetek fellobbanását okozzák. A bőr vékony, a többi altípustól eltérően inkább száraz [1, 4].

2. *Papulopustulosus rosacea* (klasszikus *rosacea*): centrofacialisan erythema, papulák, pustulák (2. ábra). Mérsékelt, több napig tartó oedema is kísérheti a tüneteket, amely egyes esetekben tartósan, izoláltan is fennállhat elsősorban a homlok, a glabella, a felső szemhéjak, az orr és az áll területén. Ezt a ritka megjelenési formát, amely cellulitisre emlékeztet, nevezik Morbihan-betegségnek (3. ábra). Periorbitalis oedema is lehet a *rosacea* első tünete. A *papulopustulosus* alcsoportban a bőr érzékenysége kevésbé jellemző [3, 4].

3. *Phymatosus rosacea*: gyakran együtt fordul elő, vagy követi az I. és II. forma tüneteit. A bőr erythemás, megvastagodott, a follicularis nyílások tágak. Leggyakrabban az orr érintett (rhinophyma) (4. ábra), de megjelenhet az állon (gnatophyma), a homlokon (metophyma), a fülon (otophyma), a szemhéjakon (blepharophyma) is. Szövettanilag kiterjedt gyulladásos infiltrátum, kötőszövet-hypertrophia, fibrosis és masszív faggyúmirigy-hyperplasia jellemzi [4, 5].

4. *Ocularis rosacea*: szemészeti tünetek a rosaceás betegek 3–58%-ában jelentkeznek, amelyek az esetek körülbelül 20%-ában megelőzhetik a bőrtünetek kialakulását. Valószínűleg sokkal kevesebbszer kerülnek felismerésre, mint amilyen gyakran előfordulnak. Szemszárazság, égő, viszkető érzés, fényérzékenység jelentkezik. Blepharitis és conjunctivitis a leggyakoribb tünet (5. ábra). A Meibom-mirigyek gyakori diszfunkciója csökkent lipidszekrécióhoz, gyulladásához, idegentest-érzéshez vezethet. Gyakori a másodlagos bakteriális (Staphylococcus-) infekció. Előfordulhatnak még teleangiectasiák, apró eróziók a conjunctiván, corneainfiltrátumok, ulceratio és vascularisatio. A rosaceakeratitis ritkán hegesezéshez és vaksághoz is vezethet [4, 6].

## Ritka klinikai variánsok

A *rosacea ritka klinikai variánsai* közé tartozik a granulomatosus *rosacea*, *rosacea fulminans*, a szteroid-*rosacea* és újabban idesorolják az úgynevezett vörös scrotum szindrómát.

A *granulomatosus rosaceát* klinikailag tömött, barnás-vörös, monomorf papulák, csomók jellemzik, amelyek gyakran az állon, a periorificialis területeken és az alsó szemhéjakon is megjelennek. A betegek 15%-ában arcon kívüli tünetek is kialakulhatnak. Lefolyása krónikus, súlyos esetben hegesezéshez is vezethet. A flush általában hiányzik, és a tünetek egy oldalon is megjelenhetnek [7, 8].

A *rosacea fulminans* korábbi elnevezése „pyoderma faciale”. A *rosacea* extrém súlyos, leggyakrabban fiatal nőkben jelentkező formája. Hirtelen kialakuló papulák, pustulák, nagy, összefolyó, mély csomók, mély abscessusok jellemzik, oka ismeretlen. Az orcák mellett az áll és a homlok érintett leggyakrabban (6. ábra) [9, 10].

Lokális szteroidok tartós használata az arcon rosaceás tünetek megjelenéséhez vezethet. A *szteroidrosaceát* ma az irodalom nem egy külön altípusnak, hanem gyógy-

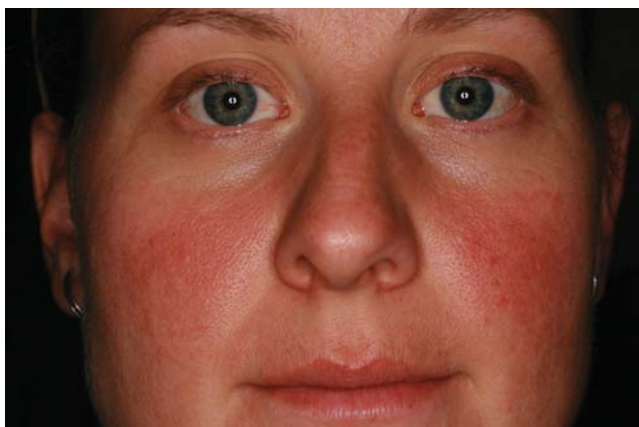szer mellékhatásnak tartja (7. ábra) [1]. Egyéb gyógyszerek is kiválthatják a tünetek fellobbanását, illetve „rosacealike dermatitist” hozhatnak létre, mint például az amiodaron, nasalis szteroidok, nikotinsav, B<sub>6</sub>-, B<sub>12</sub>-vitamin [1], tacrolimus, pimecrolimus, interferon-alfa- és ribavirinkezelés [11]. A *perioralis dermatitist* a legújabb klasszifikáció nem sorolja a *rosacea* altípusai, illetve variánsai közé [1, 8]. Az úgynevezett vörös scrotum szindrómát (intenzív erythema, égő, viszkető érzés kíséretében) viszont egyes vizsgálok a *rosacea* speciális formájának tartják [12].

## Szövettan

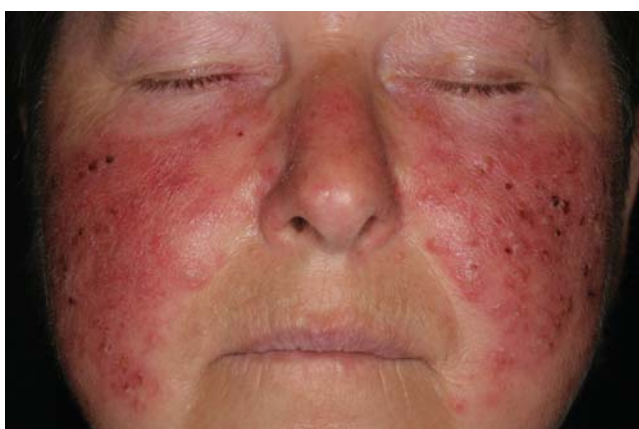A *rosacea* szöveti képe attól függ, hogy melyik stádiumban végezzük a biopsziát. A korai elváltozásokban superficialis perivascularis lymphocytás infiltrátum, teleangiectasiák és a folliculusok infundibuluma körül lymphocytákból és neutrophilekből álló infiltrátum látható. Később (a kifejtett stádiumban) a neutrophil infiltrátum intrafollicularisan található, míg a folliculusok körül epitheloid sejtekből és lymphocytákból álló sejtgyűlem figyelhető meg. Perifollicularis és perivascularis, el nem sajtosodó epitheloid granulomák is jelen lehetnek. Sokszor a folliculus rupturája is megfigyelhető. A dermis felső részén lévő kifejezett teleangiectasiák és a szoláris elastosis gyakori tünet [13].

## Etiológia

A *rosacea* etiológiája a mai napig nem ismert pontosan. Genetikai és környezeti tényezőket egyaránt felelősnek tartanak a patomechanizmusban [1]. Az arci kivörösödés, „flush” kialakulásában idegi mechanizmusoknak és keringő humoralis faktoroknak lehet szerepük. Az ismételt, erős kipirulás az erek tónusának elvesztéséhez, majd teleangiectasiák kialakulásához vezet [2]. Az érreakciót stressz, fűszeres ételek, alkohol, szél, forró italok, magas vérnyomás miatt szedett vasodilatator hatású gyógyszerek provokálhatják. A tünetek menses körüli romlása szintén gyakran megfigyelhető [3, 14]. Ismert, hogy a rosaceás tünetek fellobbanását okozhatja a napfény-expozíció. Az UV-besugárzás hatására a dermisben degenerálódnak az elasztikus rostok, és kóros proteoglikánok rakódhatnak le [15]. A dermalis erek és a kötőszövet károsodása döntő a krónikus gyulladásos infiltrátum kialakulása szempontjából [4]. Egyes vizsgálatok szerint a bőr ereinek károsodása megelőzi a kötőszöveti mátrix degenerációját, míg mások a kötőszövet károsodását tartják elsődlegesnek. E szerint a teleangiectasia, a perisztáló erythema és az oedema oka, hogy a meggyengült kötőszövet nem nyújt elég támaszt a bőr ereinek, ami végül is értágulatokhoz és gyulladásához vezet [1]. A *Demodex folliculorum*, illetve *Demodex brevis* lehetséges szerepét *rosacea*ban több mint 60 éve vizsgálják. A szőrtüszőkben a *Demodex* kimutathatóságának gyakorisága a korrall nő, egészséges középkorú, illetve idő-



1. ábra | Erythemás-teleangiectasiás rosacea: perzisztáló erythema az arc középső részén

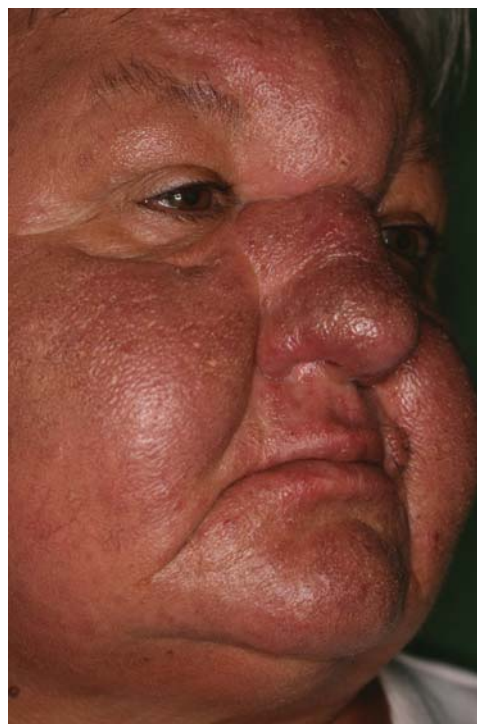

2. ábra | Papulopustulosus rosacea: centrofacialisan erythema, papulák, pustulák

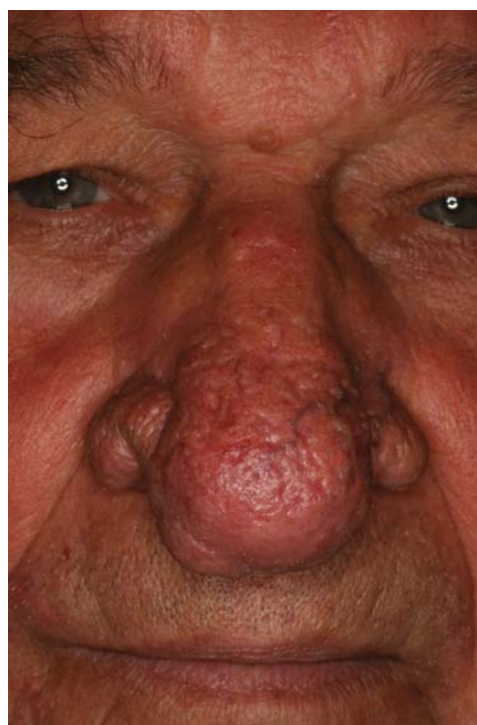sebb egyének szinte 100%-ában jelen van. Több szerző is igazolta vizsgálatait során, hogy rosaceás betegekben a Demodexek száma emelkedett, valamint szignifikáns összefüggést találtak a Demodex jelenléte és a perifollicularis infiltrátum között, amely dominánsan CD4<sup>+</sup> T-sejtekből áll (8. ábra) [16, 17].

Egyes szerzők a növekedett számú Demodex-jelenléte rosaceában inkább következménynek, mint a rosacea okának tartják, az azonban biztos, hogy a Demodex késői típusú túlérzékenységi reakciót provokálhat, amelynek szerepe lehet a papulák, pustulák és a granulomatosus tünetek kialakulásában [18]. Összefoglalva azt mondhatjuk, hogy önmagában a Demodex jelenlétének nincs oki szerepe, az atkák emelkedett száma vagy extrafollicularis elhelyezkedésük viszont jelentős tényező a patomechanizmusban [1].

A *Helicobacter pylori* szerepéről szintén megoszlanak a vélemények. Gyakorlati tapasztalatok alapján a rosacea háttérben gyakoriak a gastrointestinalis eltérések, betegségek. Rosaceás betegekben gyakori a *Helicobacter pylori*-pozitivitás, továbbá a *Helicobacter pylori* eradikációs kezelése a rosacea jelentős javulásához vezet.

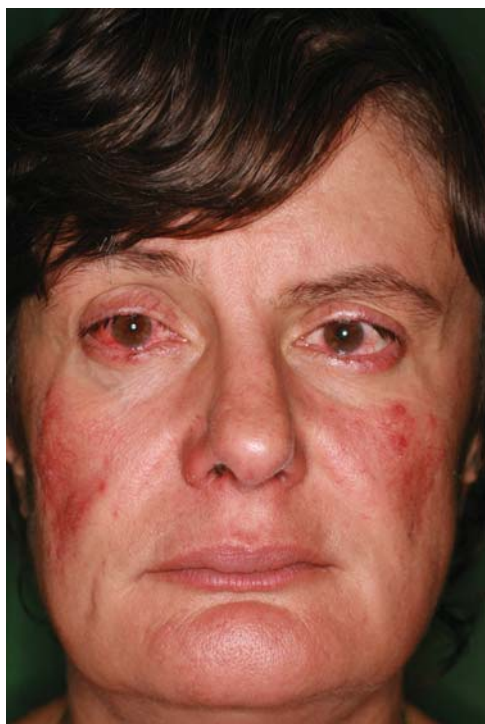

3. ábra | M. Morbihan: tartós, cellulitisre emlékeztető oedema a glabella, a szemhéjak, az orcák, az orr és az áll területén

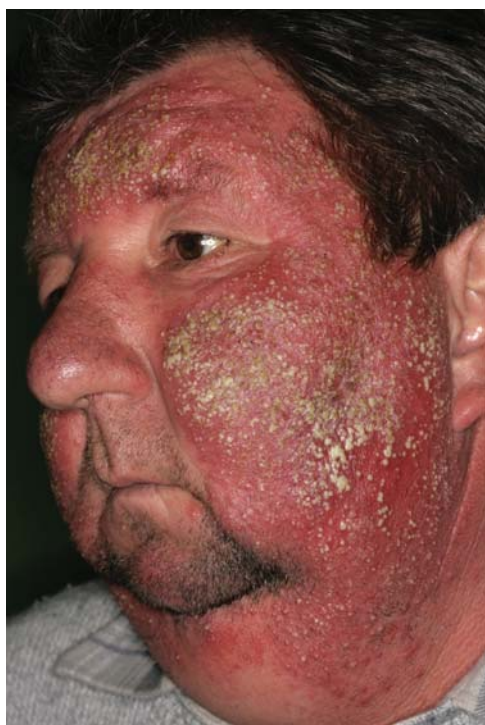

4. ábra | Rhinophyma

Konkrét bizonyíték azonban a *Helicobacter pylori* patogenetikai szerepére rosaceában továbbra sem áll rendelkezésünkre [19].



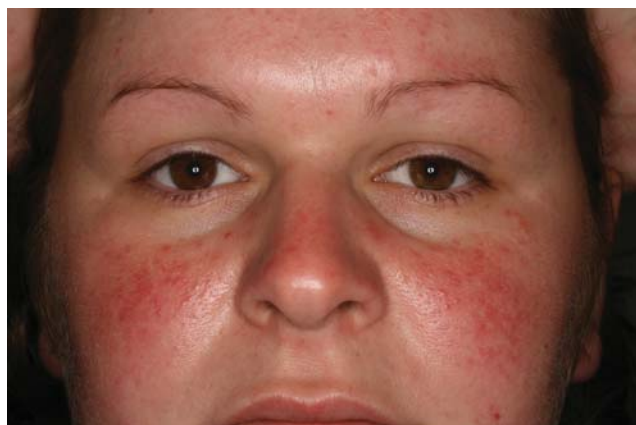5. ábra | Rosacea szemtünetekkel (ocularis rosacea)



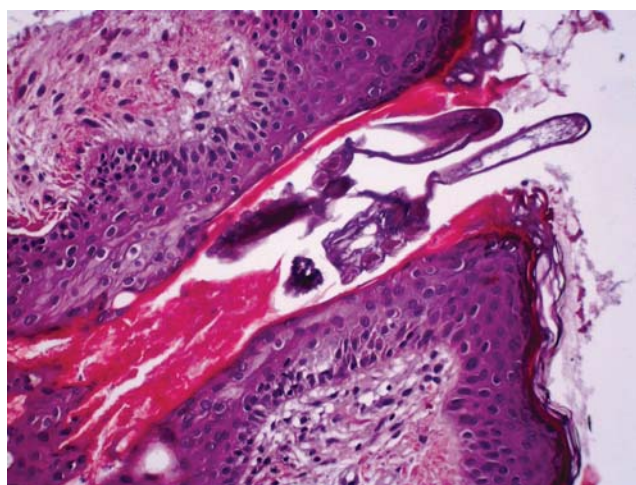
6. ábra | Rosacea fulminans: hirtelen kialakult gyulladt papulák, számos pustula

## Kezelés

A rosacea lokális kezelésében jelenleg a három meghatározó készítmény a *metronidazol*, az *azelainsav* és a *nátrium-szulfacetamid*. Mindhárom készítmény elsősor-



7. ábra | Szteroidrosacea: lokális szteroidkenőcs alkalmazását követően kialakult tünetek



8. ábra | Rosacea papulopustulosában szenvedő beteg histológiai vizsgálata (arc): Demodex a folliculusban

ban a papulopustulosus forma kezelésében hatékony. A metronidazol egy szintetikus nitroimidazolszármazék, amelynek hatásmechanizmusa rosaceában a mai napig nem tisztázott. Antibakteriális és protozoonellenes hatása mellett gyulladásgátló és immunszuppresszív hatása is felelősnek tartják a rosaceában kifejtett kiváló hatékonyságért. Feltételezések szerint a metronidazol gátolja a neutrophilek reaktív oxigéngyök-termelését és ezáltal csökkenti a gyulladást. Hatékonyságát több vizsgáló a szisztémás tetracyclinével azonosnak tartja [20].

Az azelainsav, amelyet a rosacea mellett acne vulgaris és hiperpigmentáció kezelésére is alkalmaznak, egy természetes vegyület, szaturált dicarboxilsav-származék. A keratinizációt normalizálja, erős antibakteriális és direkt gyulladásgátló hatással rendelkezik, csökkenti a neutrophil sejtek reaktív oxigéngyök-termelését. Előnye, hogy nem irritálja a bőrt, jól tolerálható, nem fényérzékenyít, nem okoz bakteriális rezisztenciát és terhességben is alkalmazható [21, 22].

Külföldön több nátrium-szulfacetamid (10%) és kén (5%) kombinációját tartalmazó készítmény van forga-

lomban, amely hatékony lokális kezelés papulopustulosus rosaceában [23]. Egyéb, rosaceában alkalmazott lokális készítmények a benzoil-peroxid, helyi antibiotikumok (clindamycin, erythromycin, tetracyclin), retinoidok (adapalen), valamint a humán ectoparaziták elleni permethrin és ivermectin [24, 25, 26].

A pimecrolimus és tacrolimus hatásosnak bizonyult az egyébként sokszor igen nehezen kezelhető szteroid indukálta formákban, valamint granulomatosus rosaceában [27, 28, 29]. Ugyanakkor több olyan esetet is közöltek, amikor atópiás vagy seborrhoeás dermatitis miatt alkalmazott pimecrolimuskezelést követően rosaceiform dermatitis jelentkezett az arcon [30, 31].

Súlyosabb esetekben indokolt a *szisztémás kezelés*. Elsőként a szisztémás tetracyclinterápia választandó. A tetracyclin csökkenti a neutrophilek kemotaktikus aktivitását, és hatásuk feltehetően inkább gyulladásgátló, mint antibakteriális. A két leghatékonyabb vegyület a doxycyclin és a minocyclin [3]. Javasolt dózis: 100 mg napi 1×2–4 héten át. A tünetek regresszióját követően a legalacsonyabb, még hatékony dózis több hónapon keresztül történő folytatására is szükség lehet. Új kezelési alternatíva egy kis dózisu (gyulladásgátló dózis) doxycyclinszármazék, amely külföldön már forgalomban van (Oracea). 40 mg doxycyclin-monohidrátot tartalmaz, amelyből 30 mg azonnal felszívódó és 10 mg késleltetett felszívódású komponenst tartalmaz, naponta egyszer kell adagolni, és kevéssé okoz bakteriális rezisztenciát [32].

Az antibiotikumok közül az erythromycinszármazékokat tartják még hatékonyaknak: azithromycin heti 3×250 mg dózisban hatékonyak és biztonságosnak bizonyult [33]. A szisztémás metronidazolkezelés szintén hatékony, habár ennek alátámasztására nem történt elegendő, kontrollált klinikai vizsgálat. A javasolt dózis 250–1000 mg/nap 10–14 napon keresztül. Az elhúzódó kezelést gátolja a szer toxicitása és a szisztémás mellékhatások [3].

Súlyos gyulladáshoz vezető tünetek esetén, granulomatosus rosaceában, rosacea fulminansban és phymatosus rosaceában (a sebészi kezelést megelőzően) isotretinoinkezelés javasolt. 0,2–0,5 mg/kg dózis általában elegendő a tünetek visszaszorítására [34].

A rosacea fulminans az egyetlen forma, ahol megengedett a szteroidok szisztémás és lokális alkalmazása. Az általános kezelés szisztémás szteroidok és isotretinoin kombinációja, de beszámoltak több esetben a Dapson jótékony hatásáról is [10, 35].

A rhinophyma sebészi kezelést igényel [4].

Az előbb említett kezelések a gyulladáshoz vezető tünetek visszaszorítását, a papulák, pustulák regresszióját eredményezik. Az erythema és a teleangiectasiák kezelése továbbra is nehéz feladat. Az újabb technológiák, az orvosi lézerek és fénykezelések (IPL), valamint az 5-aminolevulinsavval történő fotodinámiai kezelés (PDT) jelentős javulást eredményezhetnek ilyen állapotokban [36, 37].

A betegek kiegészítő kezelésében fontos az addig alkalmazott lokális szteroidkészítmények használatának azonnali felfüggesztése. A rosaceás betegek bőre sok esetben érzékeny a különböző kozmetikumokra, illat- és egyéb vegyi anyagokra, amelyek irritációt okozhatnak, ezért nem irritáló, semleges arctisztítók, kozmetikumok és emolliensek (például niacinamidtartalmú hidratáló) alkalmazása javasolt [38]. Emellett a megfelelő fényvédelemről és diétás megkorlátozásokról (forró, fűszeres ételek, alkohol, kávé kerülése) is gondoskodni kell.

## Irodalom

- [1] Crawford, G. H., Pelle, M. T., James, W. D.: Rosacea: I. Etiology, pathogenesis, and subtype classification. *J. Am. Acad. Dermatol.*, 2004, 51, 327–341.
- [2] Millikan, L.: Rosacea as an inflammatory disorder: A unifying theory? *Cutis*, 2004, 73, 5–8.
- [3] Buechner, S. A.: Rosacea: An Update. *Dermatology*, 2005, 210, 100–108.
- [4] Wilkin, J., Dahl, M., Detmar, M. és mtsai: Standard grading system for rosacea: Report of the National Rosacea Society Expert Committee on the classification and staging of rosacea. *J. Am. Acad. Dermatol.*, 2004, 50, 907–912.
- [5] Jansen, T., Plewig, G.: Rosacea: Classification and treatment. *J. R. Soc. Med.*, 1997, 90, 144–150.
- [6] Akpek, E., Merchant, A., Pinar, V. és mtsai: Ocular rosacea: Patient characteristic and follow-up. *Ophthalmology*, 1997, 104, 1863–1867.
- [7] Helm, K., Menz, J., Gibson, L. és mtsai: A clinical and histopathological study of granulomatous rosacea. *J. Am. Acad. Dermatol.*, 1991, 25, 1038–1043.
- [8] Wilkin, J., Dahl, M., Detmar, M. és mtsai: Standard classification of rosacea: Report of the National Rosacea Society Expert Committee on the classification and staging of rosacea. *J. Am. Acad. Dermatol.*, 2002, 46, 584–587.
- [9] Jansen, T., Plewig, G.: Rosacea fulminans: Therapie mit Kortikosteroiden und Isotretinoin. *Akt. Dermatol.*, 1994, 20, 212–216.
- [10] Jansen, T., Plewig, G., Klígman, A. M.: Diagnosis and treatment of rosacea fulminans. *Dermatology*, 1994, 188, 251–254.
- [11] Bettoli, V., Mantovani, L., Boccia, S. és mtsai: Rosacea fulminans related to pegylated interferon alpha-2b and ribavirin therapy. *Acta Derm. Venereol.*, 2006, 86, 258–259.
- [12] Fisher, B. K.: The red scrotum syndrome. *Cutis*, 1997, 60, 139–141.
- [13] Aroni, K., Tsagroni, E., Lazaris, A. és mtsai: Rosacea: a clinicopathological approach. *Dermatology*, 2004, 209, 177–182.
- [14] Wilkin, J.: Oral thermal-induced flushing in erythematoteleangiectatic rosacea. *J. Invest. Dermatol.*, 1981, 76, 15–18.
- [15] Wilkin, J.: Rosacea: Pathophysiology and treatment. *Arch. Dermatol.*, 1994, 130, 359–362.
- [16] Bonnar, E., Eustace, P., Powell, F.: The Demodex mite population in rosacea. *J. Am. Acad. Dermatol.*, 1993, 28, 443–448.
- [17] Georgala, S., Katoulis, A., Kylafis, G. és mtsai: Increased density of Demodex folliculorum and evidence of delayed hypersensitivity reaction in subjects with papulopustular rosacea. *J. Eur. Acad. Dermatol. Venereol.*, 2001, 15, 441–445.
- [18] Amichai, B., Grunwald, M., Avinoach, I. és mtsai: Granulomatous rosacea associated with Demodex folliculorum. *Int. J. Dermatol.*, 1992, 31, 718–719.
- [19] Szlachet, A.: The link between Helicobacter pylori infection and rosacea. *J. Eur. Acad. Dermatol. Venereol.*, 2002, 16, 328–333.
- [20] McClellan, K., Noble, S.: Topical metronidazole. *Am. J. Clin. Dermatol.*, 2000, 1, 191–199.
- [21] Liu, R. H., Smith, M. K., Basta, S. A. és mtsai: Azelaic acid in the treatment of papulopustular rosacea: a systematic review of rand-

- omized controlled trials. Arch. Dermatol., 2006, 142, 1047–1052.
- [22] *Thiboutot, D. M., Fleischer, A. B., Del Rosso, J. Q. és mtsai*: A multicenter study of topical azelaic acid 15% gel in combination with oral doxycycline as initial therapy and azelaic acid 15% gel as maintenance monotherapy. J. Drugs Dermatol., 2009, 7, 639–648.
- [23] *Del Rosso, J. Q.*: Evaluating the role of topical therapies in the management of rosacea: Focus on combination sodium sulfacetamide and sulfur formulations. Cutis, 2004, 73, 29–33.
- [24] *Clyti, E., Nacher, M., Sainte-Marie, D. és mtsai*: Ivermectin treatment of three cases of demodicidosis during human immunodeficiency virus infection. Int. J. Dermatol., 2006, 45, 1066–1068.
- [25] *Kocak, M., Yagli, S., Vahapoglu, G. és mtsai*: Permethrin 5% cream versus metronidazole 0.75% gel for the treatment of papulopustular rosacea. A randomized double-blind placebo-controlled study. Dermatology, 2002, 205, 265–270.
- [26] *Nally, J. B., Berson, D. S.*: Topical therapies for rosacea. J. Drugs Dermatol., 2006, 5, 23–26.
- [27] *Cunha, P. R., Rossi, A. B.*: Pimecrolimus cream 1% is effective in a case of granulomatous rosacea. Acta Derm. Venereol., 2006, 86, 71–72.
- [28] *Meykadeh, N., Meiss, F., Marsch, W. C. és mtsai*: Steroid-aggravated rosacea: Successful therapy with pimecrolimus. Hautarzt, 2007, 58, 338–342.
- [29] *Pabby, A., Laws, R. A.*: Combination therapy of tetracyclin and tacrolimus resulting in rapid resolution of steroid-induced periorcular rosacea. Cutis, 2003, 72, 141–142.
- [30] *El Sayed, F., Ammoury, A., Dhaybi, R. és mtsai*: Rosaceiform eruption to pimecrolimus. J. Am. Acad. Dermatol., 2006, 54, 548–550.
- [31] *Gorman, C. R., White S. W.*: Rosaceiform dermatitis as a complication of treatment of facial seborrheic dermatitis with 1% pimecrolimus cream. Arch. Dermatol., 2005, 141, 1168.
- [32] *Del Rosso, J. Q.*: Anti-inflammatory dose doxycyclin in the treatment of rosacea. J. Drugs Dermatol., 2009, 7, 664–668.
- [33] *Fernandez-Obregon, A.*: Oral use of azithromycin for the treatment of acne rosacea. Arch. Dermatol., 2004, 140, 489–490.
- [34] *Ertl, G., Levine, N., Kligman, A.*: A comparison of the efficacy of topical tretinoin and low-dose oral isotretinoin in rosacea. Arch. Dermatol., 1994, 130, 319–324.
- [35] *Gatzka, M., Simon, M., Schuler, G. és mtsai*: Rosacea fulminans and pyovulvitis in Crohn's disease: dapsone as key factor in combination therapy. Hautarzt, 2006, 57, 898–902.
- [36] *Katz, B., Patel, V.*: Photodynamic therapy for the treatment of erythema, papules, pustules, and severe flushing consistent with rosacea. J. Drugs Dermatol., 2006, 5, 6–8.
- [37] *Zakhary, K., Ellis, D. A.*: Applications of aminolevulinic acid-based photodynamic therapy in cosmetic facial plastic practices. Facial Plast Surg., 2005, 21, 110–116.
- [38] *Draeos, Z. D., Ertel, K., Berge, C.*: Niacinamide-containing facial moisturizer improves skin barrier and benefits subjects with rosacea. Cutis, 2005, 76, 135–141.

(Preisz Klaudia dr.,  
Budapest, Mária u. 41., 1085  
e-mail: kpreisz@gmail.com)

A Budapest Gyógyfürdői és Hévízei Zrt. munkatársat keres

## reuma- és fizioterápiás szakorvosi munkakörbe.

**Feladat:** a Széchenyi nappali kórházban mozgásszervi betegek ellátása.

**Alkalmazási feltétel:** reuma- és fizioterápiás szakorvosi végzettség, szakmai gyakorlat, erkölcsi bizonyítvány.

A fényképes szakmai önéletrajzot 2010. július 31-ig kérjük megküldeni postai vagy elektronikus úton.

E-mail: [toborzas@bgyhzrt.hu](mailto:toborzas@bgyhzrt.hu)

Postai cím: 1138 Budapest, Népfürdő u. 38., Humánpolitikai Osztály

A borítékon kérjük feltüntetni a „Pályázat” jeligét.