

# Verner–Morrison-szindróma egy esete

HALÁSZLAKI CSABA DR.<sup>1</sup> ■ HORVÁTH HENRIK DR.<sup>1</sup>  
KISS LAJOS DR.<sup>1</sup> ■ TAKÁCS ISTVÁN DR.<sup>1</sup> ■ SPEER GÁBOR DR.<sup>1</sup>  
NAGY ZSOLT DR.<sup>1</sup> ■ WINTERNITZ TAMÁS DR.<sup>2</sup> ■ DABASI GABRIELLA DR.<sup>3</sup>  
ZALATNAI ATTILA DR.<sup>4</sup> ■ PATÓCS ATTILA DR.<sup>5</sup> ■ LAKATOS PÉTER DR.<sup>1</sup>

Semmelweis Egyetem, Általános Orvostudományi Kar, <sup>1</sup>I. Belgyógyászati Klinika,  
<sup>2</sup>I. Sebészeti Klinika, <sup>3</sup>Transzplantációs és Sebészeti Klinika, <sup>4</sup>I. Patológiai és Kísérleti Rákkutató Intézet,  
<sup>5</sup>II. Belgyógyászati Klinika, Budapest

1958-ban *Verner* és *Morrison* írta le az elnevezésében a vizes hasmenésre, hypokalaemiára és achlorhydriára utaló szindrómát (watery diarrhea, hypokalaemia, achlorhydria – WDHA). A nagy mennyiségű vasoaktív intestinalis peptidet (VIP) termelő VIPomák rendszerint a hasnyálmirigyből származnak. A tipikus tünetek fontos szerepet játszanak a VIPoma diagnózisában. A hasmenés a diagnózis felismerése előtt évekig perzisztálhat. A kezeletlen WDHA-szindróma a hosszabb ideig fennálló exsiccosis, illetve az elektrolit- és sav-bázis háztartás zavara miatt krónikus veseelégtelenséghez vezethet, ami a betegség lefolyását súlyosbíthatja. Specifikus marker (VIP) meghatározása érzékeny módszer a kórisme felállításához. A felismerésben segítséget nyújt az endoszkópos ultrahang, komputertomográfia, mágneses rezonancia és főleg a szomatostatinalógokkal végzett szcintigráfias vizsgálat. A kezelési lehetőségek közé tartozik a daganat reszekciója, a kemoterápia és a tünetek csökkentése érdekében a szomatostatinalógok alkalmazása. A korai diagnózis és kezelés kedvezően hathat a betegek életben maradására. A VIPomák társulhatnak az 1-es típusú multiplex endokrin neoplasia (MEN-1) szindrómához.

**Kulcsszavak:** vasoaktív intestinalis peptid, VIPoma, multiplex endokrin neoplasia, hasmenés, elektrolit- és sav-bázis háztartás zavara

## Verner-Morrison syndrome: a case study

Verner and Morrison described a syndrome of watery diarrhea, hypokalemia, and achlorhydria (WDHA) in 1958. VIPomas producing high amounts of vasoactive intestinal peptide (VIP) commonly originate from the pancreas. Typical symptoms play a momentous role in the diagnosis of VIPoma. Diarrhea may persist for years before the diagnosis. Morbidity from untreated WDHA syndrome is associated with long-standing dehydration and with electrolyte and acid-base metabolism disorders, which may cause chronic renal failure. Assessment of specific marker (VIP) offers high sensitivity in establishing the diagnosis. Imaging modalities include endoscopic ultrasonography, computed tomography and magnetic resonance imaging, and particularly, scintigraphy with somatostatin analogues. Treatment options include resection of the tumor, chemotherapy or the reduction of symptoms with somatostatin analogues. Early diagnosis and management may affect survival of patients favorably. VIPoma cases may be associated with multiple endocrine neoplasia type 1.

**Keywords:** vasoactive intestinal peptide, VIPoma, multiple endocrine neoplasia, diarrhea, electrolyte and acid-base metabolism disorders

(Beérkezett: 2010. március 18.; elfogadva: 2010. április 12.)

### Rövidítések

CT = komputertomográfia; DNS = dezoxiribonukleinsav; MEN-1 = 1-es típusú multiplex endokrin neoplasia; MRI = mágneses rezonancia; MRSA = methicillin/oxacillin rezisztens *Staphylococcus aureus*; PCR = polimeráz láncreakció; PET = pozitronemissziós tomográfia; SS = szomatostatatin; SSTR-2 = szomatostatatinreceptor-2; VIP = vasoaktív intestinalis peptid; WDHA = watery diarrhea, hypokalaemia, achlorhydria

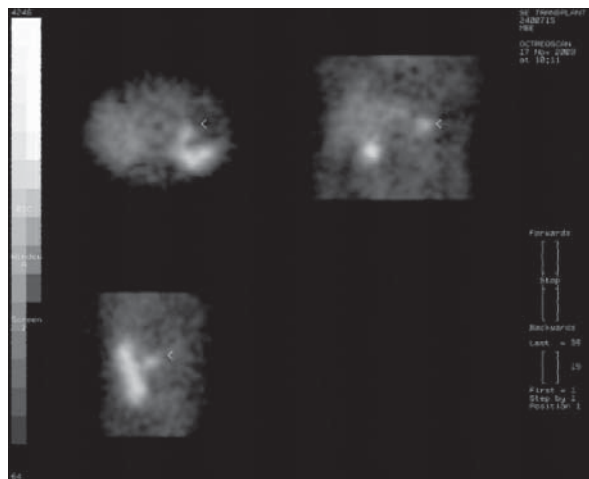
*Verner* és *Morrison* írta le 1958-ban először a VIPomát, amit többek közt a leírójukról Verner–Morrison-szindrómának is neveznek. A vasoaktív intestinalis peptidet (VIP) termelő endokrin tumor ritka, gyakorisága: 10 000 000-ból egy beteget kórisméznek évente. 90%-a a hasnyálmirigyben lokalizálódik. Nem béta-szigetsejtekkel kialakuló, szoliter tumor. A VIPomák körülbelül

80%-a malignus. Ritkán az 1-es típusú multiplex endokrin neoplasia (MEN-1) szindróma részeként is megjelenhet. A nagy mennyiségű VIP-hormon profúz és krónikus vizes hasmenést, ebből következő kiszáradást, hypokalaemiát és achlorhydriát okoz. Ennélfogva kapta a watery diarrhea, hypokalaemia, achlorhydria (WDHA) szindróma, valamint a pancreaticus kolera megnevezést is. A felsoroltak mellett acidosis, vasodilatatio (flush és hypotonia), hypercalcaemia és hyperglykaemia is kialakulhat [1]. A diagnózis a hasmenéshez kapcsolt emelkedett éhgyomri VIP-szinten [2, 3], illetve a hasnyálmirigy vagy más szerv károsodásához kötött VIP-termék fokozott szekrécióján alapul [2, 4]. A pontos kórisme felállításához szükséges a más hasmenést okozó tényezők kizárása. A képalkotó vizsgálatok közül az első választás 111-indium-oktreotid szken, azaz a szcintigráfia elvégzése. A szcintigráfia mellett a tumor lokalizációjában segítséget tud nyújtani az ultrahangvizsgálat (endoszkópos), illetve a komputertomográfia (CT) és a mágneses rezonancia- (MR-) vizsgálat is. Ezek a lokalizáción kívül segítenek kimutatni az áttéteket, a kiterjedést, illetve a staging meghatározásában adnak nagy segítséget. A tüneti kezelés (hasmenés elleni szerek, indomethacin és lítium) sokszor sikertelen. A szteroidkezelés hatékony, de 40–50%-ban nem csökkenti a VIP-szintet. Alkalmazásuk akut fellángolás esetén és oktreotidrefrakter esetben jön szóba szomatostatin- (SS-) analógok folyamatos adása mellett [2, 3, 5]. Az SS-analógok adása a szisztémás kezelés része, VIPomák esetén 80%-ukban a VIP-szinttől függetlenül terápiás hatásúak, ezt a hatást közvetlen a bélen fejtik ki [2, 6, 7]. Az oki kezelést a sebészeti megoldás jelenti.

## Esetbemutató

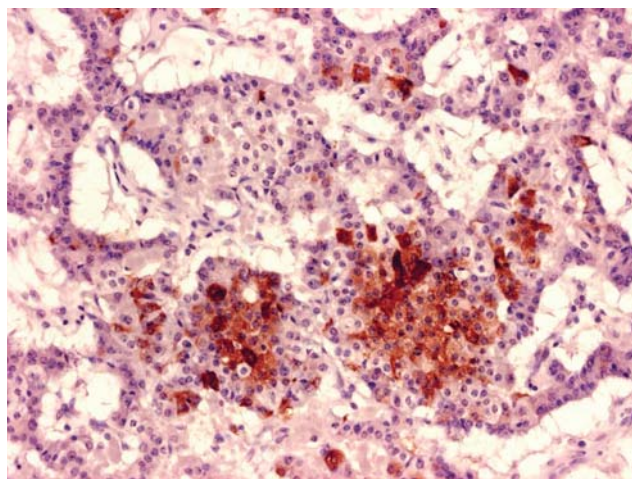
A 69 éves nőbeteg távoli kórelőzményében hypertonia, jobb oldali cataractaműtét, (tisztázatlan okú) pefeszékműtét, a jobb emlőből cisztaeltávolítás, vesehomok-ürítés, jobb uréterkő szerepel. Évtizedek óta ismert mozgásszervi degeneratív betegsége (spondylosis, discopathia, lumboscialgia). 2008-ban Lyme-kór gyanúját vetették fel. 2008 szeptemberében ambuláns neurológiai vizsgálat során Parkinson-szindrómát állapítottak meg. 2008 novemberében hypercalcaemia és hypokalaemia hátterében primer hyperparathyreosist találtak, biszfoszfonátkezelést indítottak, majd 2009 januárjában jobb oldali mellékpajzsmirigy-adenoma és a pajzsmirigy jobb lebenyének eltávolítása történt.

2008 tavasza óta folyamatosan fennálló hasmenés miatt többször végeztek gyomor- és vastagbéltükrözést, de a hasmenést magyarázó ok nem igazolódott. 2009 márciusában mechanikus ileus miatt sürgős műtét történt adhaesiolyissal. A műtét után is fennálló hasmenés hátterében 2009 júliusában irritábilis bél szindrómát vélelményeztek. 2009 szeptemberében a beteg reoperáción esett át strangulációs bélelzáródás miatt. A műtét során a gyomor hátsó falában egy 1,5 cm-es szövetsza-



1. ábra

111-indium-oktreotid szken: három irányból transzaxialis, sagittális és coronalis egy-egy metszetkép. Az axialis metszeten jobb oldalon látszik a vese (ez fiziológiás), a bal vese nem esik ebbe a metszetbe, itt látszik viszont jól a pancreasfárokban lévő elváltozás a léphez közel. A sagittális képen a kurzormetszéspontban van az elváltozás. Az utolsó kép pedig csak egy coronalis metszetkép



2. ábra

Immunohistokémiailag kimutatott erőteljes VIP-pozitivitást a rozsdabarna festés jelzi

porulatot tapintottak. 2009 októberében klinikánkra került felvételre. A napi 15–20-szori vizes hasmenés, a súlyos hypokalaemia és az acidosis alapján tünetei és panaszai hátterében WDHA-szindróma merült fel. A beteg állapota egy egyébiránt negatív rectosigmoidoscopy elvégzése után jelentősen romlott. Aluszékony-ság, súlyos kiszáradás, metabolikus acidosis és hypokalaemia miatt intenzív osztályunkra került, ahol endokrinológiai konzílium alapján oktreotidkezelést indítottunk a metabolikus- és elektrolitstáusz rendezése mellett. Majd rövid sebészeti obszerváció történt bélelzáródás gyanúja miatt, de ezt végül kizártuk. További oktreotidkezelés mellett hasmenése megszűnt, sav-bázis háztartása rendeződött, illetve normokalaemiássá vált.

A klinikai megfigyelése alatt a beteg belázosodott, aminek tisztázása kapcsán hasi ultrahangvizsgálat

Douglas-tályog lehetőségét vetette fel, ezt a CT-vizsgálat megerősítette. Újbóli állapotromlás és szepszis miatt ismételt intenzív osztályunkon kezeltük, empirikusan kombinált antibiotikum-terápiát kezdünk. Douglas-drenázs és az alkalmazott terápia mellett lázталanná vált és állapota rendeződött. Vérszegénység miatt választott vérkészítmény-transzfúziót kapott, hypalbuminaemia miatt albuminpótlásban részesült. A hasi CT-vizsgálat során a Douglas-tályog mellett a pancreas-farokban solidumot írtak le. E miatt a VIPoma gyanús képlet miatt a beteget sebészeti klinikára helyeztük át elektív műtét elvégzése végett. Az előkészítés során megint belázasodott, hemokultúrából methicillin/oxacillin rezisztens *Staphylococcus aureus* (MRSA) tenyésztett ki, ezért a műtétet halasztottuk. Bacteraemia kezelése közben oktreotid-szcintigráfiát végeztünk, amely a CT-vel a pancreas-farokban igazolt elváltozásnak megfelelően látott izotóp-dúsulást, ez még inkább megerősítette a VIPoma diagnózisát és lokalizációját (1. ábra). A bacteraemia szanálását követően megtörtént a pancreasműtét, a beteg panaszmentessé vált és sikeresen rehabilitáltuk. A szövettani vélemény szerint az eltávolított neuroendokrin tumor dignitását tekintve bizonytalan viselkedésű VIPomának felelt meg az elvégzett immunhisztokémiai vizsgálatot követően (2. ábra). Tekintettel a beteg anamnézisében leírt primer hyperparathyreosisra az 1-es típusú multiplex endokrin neoplasia (MEN-1) szindróma irányában genetikai vizsgálat történt. A *menin* gén teljes kódoló szakaszát (exon 2–10) polimeráz láncreakciót (PCR) követően bidirekcionális dezoxiribonukleinsav- (DNS-) szekvenálással analizáltuk. A vizsgálat során kóros eltérést nem igazoltunk.

## Megbeszélés

A VIPoma egy ritka hasnyálmirigy endokrin tumor, ami speciális klinikai tüneteket okoz a fokozott VIP-termelés következtében: profúz, szekretoros hasmenést, hypokalaemiát és achlorhydriát. A tipikus tünettan jelentős szerepet tölt be a VIPoma kórismézésében [8]. A kórisme felállítható a klinikai tünetek és a hozzájuk kapcsolt hormonszint-meghatározás alapján [9], de ez utóbbi hazánkban diagnosztikus célokra nem elérhető. A fent leírt esetünkben sem volt mód VIP-szintmérésre, de a differenciáldiagnózishoz szükséges kromogranin-A- és gasztrinszinteket meghatároztuk, amelyek normális tartományban voltak. Jelen esetben a VIPoma diagnózis gyanúját az oktreotidszkennel lokalizált tumor műtétet követő hisztopatológiai lelete erősítette meg, amely immunhisztokémiailag láthatóvá tette a VIP-et. Sokszor a hagyományos képalkotók, mint a CT, MRI, endoszkópia, angiográfia és a pozitronemissziós tomográfia (PET) nem találja meg a VIPomát, csak az oktreotidszken [10]. Az elsődleges teendő az elektrolit- és folyadékpótlás, valamint a savbázis háztartás rendezése. Az aranystandard gyógyszer-

kezelés a szomatostatinanalógok adása, ezekkel hosszú remissziós periódust érhetünk el az inoperábilis tumorok esetén is [11]. A szomatostatinanalógokkal a műtét előtt rendezhető a betegek elektrolit- és sav-bázis háztartása [8]. A fent közölt esetünkben az eltávolított daganat antitesttel megfestve szomatostatinreceptor-2- (SSTR-2-) pozitivitást mutatott, ezért reagált jól a beteg a korán megkezdett oktreotidkezelésre. A sebészeti kezelés függ a betegség lefolyásától és a daganat elhelyezkedésétől. A műtét lehet radikális, de lehet csak palliatív is [11]. Esetünkben adhaesiolysist, illetve pancreas-farok-reszekciót végeztek splenectomiával. A hasnyálmirigy endokrin tumorok orvosi kezelésének a része a szomatostatinanalógok mellett a kemoterápia és az interferon-alfa adása is [12]. Májmetasztázisok esetén ez utóbbi három kezelés kombinációjával jó eredményekről számolnak be [8]. VIPoma májtételei májtranszplantációval is kezelhetők. Esetünkben metasztázist nem találtunk, így kemoterápia nem jött szóba, pedig a rosszindulatú VIPomák fele felfedezésükkor már progressziót mutat. A szövettani vélemény szerint a talált neuroendokrin tumor bizonytalan viselkedésű VIPomának felelt meg, tehát lehetséges, hogy a ritkább, jóindulatú viselkedésű csoportba tartozott.

A klinikai gyanú, a korai felismerés és a gyors kezelés minél előbb javíthatja a beteg életminőségét és a gyógyulási esélyeit. A sebészeti megoldás kombinálva szomatostatinanalógok adásával, valamint szükség esetén kemoterápiával a betegek teljes gyógyulását eredményezheti [9]. A leggyakoribb, halált magyarázó ok a szív- és veseelégtelenség. Tekintettel arra, hogy sem a hisztológiai, sem az immunhisztokémiai vizsgálat nem specifikus módszer a VIPoma verifikálásához, ezért a döntő a klinikum, hiszen azt láttuk, hogy már a szomatostatinanalógok adása mellett, majd a műtétet követően a beteg panaszai véglegesen megszűntek, és a laborparaméterei rendeződtek. Fontos tény, hogy a krónikus hasmenések differenciáldiagnózisánál gondolni kell a VIPoma lehetőségére a gyors diagnózis és kezelés érdekében.

## Irodalom

- [1] Mansour, J. C., Chen, H.: Pancreatic endocrine tumors. *J. Surg. Res.*, 2004, 120, 139–161.
- [2] Kaltsas, G. A., Besser, G. M., Grossman, A. B.: The diagnosis and medical management of advanced neuroendocrine tumors. *Endocr. Rev.*, 2004, 25, 458–511.
- [3] Soga, J., Yakuwa, T.: Vipoma/diarrheogenic syndrome: a statistical evaluation of 241 reported cases. *J. Exp. Clin. Cancer Res.*, 1998, 17, 389–400.
- [4] O'Dorisio, T. M., Mekhjian, H. S., Gagrinella, T. S.: Medical therapy of VIPomas. *Endocrinol. Metab. Clin. North Am.*, 1989, 18, 545–556.
- [5] Arnold, R., Frank, M.: Gastrointestinal endocrine tumours: medical management. *Baillieres Clin. Gastroenterol.*, 1996, 10, 737–759.
- [6] Wermers, R. A., Fatourehchi, V., Wynne, A. G. és mtsai: The glucagonoma syndrome. Clinical and pathologic features in 21 patients. *Medicine (Baltimore)*, 1996, 75, 53–63.

- [7] Eriksson, B., Oberg, K.: Summing up 15 years of somatostatin analog therapy in neuroendocrine tumors: future outlook. *Ann. Oncol.*, 1999, 10, S31–S38.
- [8] Song, S., Shi, R., Li, B. és mtsai: Diagnosis and treatment of pancreatic vasoactive intestinal peptide endocrine tumors. *Pancreas*, 2009, 38, 811–814.
- [9] Nikou, G. C., Toubanakis, C., Nikolaou, P. és mtsai: VIPomas: an update in diagnosis and management in a series of 11 patients. *Hepato-gastroenterology*, 2005, 52, 1259–1265.
- [10] Nakayama, S., Yokote, T., Kobayashi, K. és mtsai: VIPoma with expression of both VIP and VPAC1 receptors in a patient with WDHA syndrome. *Endocrine*, 2009, 35, 143–146.
- [11] Dadan, J., Wojskowitz, P., Wojskowitz, A.: Neuroendocrine tumors of the pancreas. *Wiad. Lek.*, 2008, 61, 43–47.
- [12] Krysiak, R., Okopien, B., Herman, Z. S.: Rare pancreatic endocrine tumors. *Przegl. Lek.*, 2008, 65, 209–216.

(Halászlaki Csaba dr.,  
Budapest, Knézich u. 12., 1092  
e-mail: resuscitatio@freemail.hu)

### Nagykőrös Város Önkormányzat Rehabilitációs Szakkórháza és Rendelőintézete

(2750 Nagykőrös, Fáskert u. 1.) pályázatot hirdet tüdőgyógyász szakorvos részére,

### **Tüdőbeteg-gondozó intézet vezető főorvosi**

munkakör betöltésére.

*Feladat:* Tbc- és pulmonológiai szakgondozás, a járóbetegek-szakellátás és szakrendelés feladatainak ellátása.

**Pályázati feltételek:** Orvosi diploma, tüdőgyógyász szakvizsga, 5 év szakmai gyakorlat, magyar állampolgárság, MOK-tagság igazolása.

**A pályázathoz csatolandó:** Szakmai és személyi önéletrajz, erkölcsi bizonyítvány, diploma és szakvizsga-bizonyítvány fénymásolata, OONY-ba vételi igazolás, nyilatkozat arról, hogy a pályázati anyagba a pályázatot elbíráló bizottság tagjai betekinhetnek.

A betölthető állással kapcsolatban részletes információ kérhető *dr. Mohay András* orvosigazgatótól. Telefon: 06-53/351-444

Az állás a pályázatok elbírálása után azonnal betölthető.

Nagykőrös Város Önkormányzat Rehabilitációs Szakkórháza és Rendelőintézete  
2750 Nagykőrös, Fáskert u. 1. – *Dr. Mohay András* orvosigazgató; e-mail cím: nkvdorh@t-online.hu