

# Súlyos keringési elégtelenséggel járó neonatalis hyperthyreosis

SZALÓCZI BEÁTA DR. ■ HARMATH ÁGNES DR. ■ PETE BARBARA DR.  
KOVÁCS ESZTER ■ RIGÓ JÁNOS JR. DR. ■ HAJDÚ JÚLIA DR.

Semmelweis Egyetem, Általános Orvostudományi Kar, I. Szülészeti és Nőgyógyászati Klinika, Budapest

A szerzők egy Basedow–Graves-kór miatt korábban thyreoidectomián átesett, kezeletlen anya koraszülöttjének esetét ismertetik. Gondoatlan terhességből magzati tachycardia, fenyegető intrauterin asphyxia miatt sürgős császármetszéssel született a 33. hétnek megfelelő érettségű, 1350 gramm súlyú, dysmaturus (testsúlypercentil <10), nagy nyaki strumával bíró koraszülött. Az újszülött respiratoricus elégtelenség miatt konvencionális és magas frekvenciás gépi lélegeztetésben részesült, súlyos tachycardia (>180/perc), cardialis decompensatio miatt béta-blokkoló, digoxin- és dobutaminterápiát igényelt. Kivizsgálása során cardiomegalia, pericardialis folyadékgyülem, súlyos tüdőhypoplasia, mitralis és tricuspidalis insufficiencia, hepatosplenomegalia igazolódott. A pajzsmirigy-szabadhormonok szintje többszörösen meghaladta a referenciáértéket (fT4: >6 ng/dl, fT3: >30 pg/ml), a TSH-szint ugyanakkor 0 volt. Légzéztámogatást 7, keringéstámogatást 10 napig igényelt, propranolol- mellett K-jodid-kezelésben részesült. Tachycardiája mérséklődött, a béta-blokkoló kezelést csökkentett adagban kapta tovább, pajzsmirigyhormonszintjei fokozatosan a normális tartományba kerültek. A szerzők felhívják a figyelmet arra, hogy a Basedow–Graves-kórban szenvedő anya újszülöttjénél jelentős súlybeli, növekedésbeli elmaradás, súlyos keringési elégtelenség, thyreotoxicosis tünetei alakulhatnak ki, és hangsúlyozzák az anyai hormon-, valamint antitestszintek nyomon követésének jelentőségét.

**Kulcsszavak:** neonatalis hyperthyreosis, thyreotoxicosis, keringési elégtelenség, Basedow–Graves-kór, tachycardia

## Severe circulatory insufficiency in a patient with neonatal hyperthyroidism

Authors describe a case of a premature infant whose mother had a history of thyroidectomy due to Graves' disease and her hormonal status was not controlled during pregnancy. She did not receive prenatal care and on 33rd week the premature infant was delivered by emergency cesarean section because of fetal tachycardia and imminent intrauterine asphyxia. The infant with a weight of 1350 gram (percentile<10) was dysmature and had a large struma. The newborn received both conventional and high frequency ventilation for respiratory insufficiency and was treated with beta-blocker, digoxin and dobutamine for severe tachycardia (>180/min) and cardiac decompensation. Further examinations proved cardiomegaly, pericardial fluid, severe pulmonary hypoplasia, mitral- and tricuspid insufficiency and hepatosplenomegaly. The level of free thyroid hormones was several times higher than normal (fT4:>6 ng/dl, fT3>30 pg/ml), while TSH level was 0. Respiratory support was required for 7 days, inotropic support for 10 days; at the same time propranolol and K-iodide were administered. Eventually, the tachycardia settled and beta-blocker therapy was continued with reduced doses. Finally, the thyroid hormone levels became normal. Authors emphasize that newborns of women suffering from Graves' disease can significantly lag behind in weight increase, may have severe circulatory insufficiency and symptoms of thyrotoxicosis. We also emphasize the importance of the monitoring maternal hormone levels and antibody titers.

**Keywords:** neonatal hyperthyroidism, thyrotoxicosis, circulatory insufficiency, Graves' disease, tachycardia

(Beérkezett: 2009. október 17.; elfogadva: 2010. január 31.)

### Rövidítések

ECMO = extracorporalis membránoxigenizáció; fT3 = szabad trijód-tironin; fT4 = szabad tiroxin; TBII = TSH-kötődést gátló immunglobulin; TGF- $\beta$  = transforming growth factor-beta; TRAb = TSH-receptort blokkoló antitest; TRAK = TSH-receptor-ellenes antitest; TSH = pajzsmirigy-stimuláló hormon; TTF-1 = thyroid transcription factor-1

Az alábbiakban egy ritka kórkép, a neonatalis hyperthyreosis egy, az intézetünkben előfordult esetét mutatjuk be. Az újszülöttkori pajzsmirigy-túlműködés leggyakoribb oka az anyai Basedow–Graves-kór. A kórkép prevalenciája várandós anyák körében 0,1–0,4% [1, 2], az érintett anyák újszülöttjeinek 0,6–12%-ánál alakul

ki hyperthyreosis [3]. A magzatban kialakuló pajzsmirigy-túlműködést a placentán átjutó anyai TSH-receptor-stimuláló antitestek okozzák. Közleményünkkel szeretnénk felhívni a figyelmet az endokrinológiai gondozás és a megfelelő kezelés jelentőségére, amellyel az újszülöttek, az alábbiakban ismertetetthez hasonló, súlyos állapota elkerülhető.

## Esetismertetés

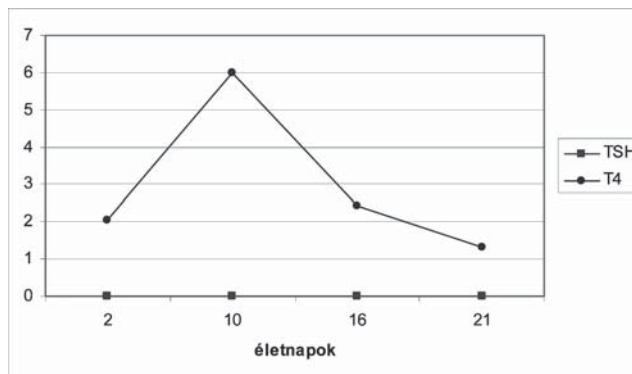
A 19 éves primipara terhességének 20. hetében jelentkezett először terhesgondozáson. Korábbi anamnézisében Basedow-Graves-kór miatti subtotalis thyreoidectomia szerepelt. A gravida endokrinológiai gondozásra nem járt, gyógyszerrel rendszeresen nem szedett.

A gondozatlan terhességben a magzat méreteinek alapján becsült 30. terhességi héten súlyos magzati tachycardiát, sűrű meconiumos magzatzivert észleltek. Fenyegető intrauterin asphyxia miatt sürgős császármetszés történt. A szomatikus érettségi jegyek alapján körülbelül 33. hétnek megfelelő érettségű, kifejezetten dysmaturus koraszülött 7/8 Apgar-statusban született meg. Születési súlya 1350 gramm volt (10 percentil alatt), születési hossza 47 cm (25–50 percentil), fejkörfogata pedig 26 cm (10 percentil alatt).

Megszületését követően az újszülött légzési aktivitása csökkent, szívfrekvenciája 180–200/perc között volt. Endotrachealis intubálást követően pozitív nyomású lélegeztetést, majd a neonatalis intenzív osztályon gépi lélegeztetést igényelt. Állapotában súlyos keringési elégtelenség tünetei domináltak, szívfrekvenciája továbbra is 180/perc felett volt. Bőre sápadt, márványozott volt, elhúzódó kapilláris telődési időt, hangos, 3/6-os szisztolés zörejt, hepatosplenomegaliát észleltünk. Az újszülöttet kezdettől fogva fokozott irritabilitás, nyugtalanság jellemezte. A súlyos, méhen belüli sorvadás jegyeit mutató koraszülött nyakán nagyméretű strómát tapintottunk.

A mellkas röntgenfelvétele során hypoplasiás tüdő, jelentős cardiomegalia, pericardialis folyadékgyülem ábrázolódott. Az első életnapon végzett echokardiográfiai vizsgálat során minden szívüreg, de különösen a jobb pitvar súlyosan tágult volt, mitralis és IV. fokú tricuspidalis insufficiencia, szélesen nyitott Botallo-vezeték igazolódott.

A koraszülött respiratoricus distressz tünetei miatt felületaktív anyag adásában részesült, majd hypercapnia és magas oxigénigény miatt nagyfrekvenciás gépi lélegeztetést indítottunk. Ezt követően oxigénigénye 80%-ról 40%-ra csökkent, pCO<sub>2</sub>-szintje fokozatosan a normáltartományba került. A tüdőhypoplasia következményeként a második életnapon jobb oldali tenziós pneumothorax miatt mellkasi drén behelyezésével tartós szívásra került sor, amelyet az ötödik életnapon megszüntettünk. Nagyfrekvenciás, illetve konvencionális gépi lélegeztetést hét napig igényelt.



1. ábra

TSH- és fT4-szintek az életkor függvényében. Az első életnapon, feltehetően labortechnikai okok miatt, az fT4-szint a későbbi, valós értékénél alacsonyabb volt

Az újszülött állapotában a súlyos keringési elégtelenség tünetei domináltak. Tachycardia, cardialis decompensatio miatt dobutamin- (8–12 µg/kg/min), digoxin- (10 µg/kg telítő, majd 5 µg/kg fenntartó), valamint propranolol- (0,1 mg/kg/nap 4 részletben) kezelésben részesült. Az alkalmazott béta-blokkoló, valamint digitáliskezelés mellett tachycardiája mérséklődött, perifériás keringése rendeződött, hepatosplenomegaliája fokozatosan regrediált. A kontroll-echokardiográfiai vizsgálaton (6. életnap) a szív mérete normalizálódott, még II. fokú tricuspidalis insufficiencia ábrázolódott jó cardialis funkciók mellett, a ductus arteriosus zárt volt. Keringéstámogatást 10 napig igényelt. A pajzsmirigyfunkciós vizsgálatok szerint az első életnapokban az újszülött TSH-szintje 0 mIU/l, az fT4 szintje 2,04 ng/dl volt. A hyperthyreosis kezelésére a fenti terápia mellett kálium-jodid-kezelést (Lugol oldat 3×1 csepp/nap) indítottunk.

A pajzsmirigyhormonok vizsgálata során a TSH szintje mindvégig 0 mIU/l volt, a perifériás szabadhormonszintek az első hetekben többszörösen meghaladták a referenciaértékeket (fT3 >30 pg/ml, normáltartomány: 1,71–3,71 pg/ml; fT4 >6 ng/dl, majd 2,41 ng/dl, normáltartomány 0,7–1,8 ng/dl). A harmadik életheten mért perifériás hormonszintek a normáltartományba kerültek (fT3: 3,1 pg/ml, fT4: 1,31 ng/dl), a TSH-szint továbbra is 0 mIU/l volt (1. ábra).

Pajzsmirigyellenes antitest vizsgálatát a 10. életnapon végeztük el, amely egyértelműen pozitív eredményt adott (TRAK: 46,22 IU/l, pozitívnak tekinthető 2 IU/l felett).

Gyermekendokrinológiai konzílium során – tekintettel az újszülött javuló állapotára – a megkezdett terápia folytatását javasolták, további vizsgálatokra, terápiás változtatásokra és gondozásba vételére az intenzív osztályról történt elbocsátását követően került sor.

Ápolási ideje alatt a beteget mindvégig irritabilitás, nagyfokú nyugtalanság jellemezte. Enteralis táplálását a 7. életnapon tudtuk megkezdeni, fokozatos felépítés

mellett a tápszeradagokat változóan tolerálta, kiegészítő parenterális táplálásra szorult.

Az újszülött háromhetes életkorban hagyhatta el az intenzív osztályt, ekkor propranololkezelést (csökkentett dózis:  $4 \times 0,015$  mg), kálium-jodid-terápiát, valamint kiegészítő infúziós kezelést igényelt. További ellátásra egy II. szintű koraszülöttsztyára helyeztük át, ezzel párhuzamosan gyermekendokrinológiai gondozásba került.

A cikk írásakor 6 hónapos csecsemő táplálási nehezítettség, súlyállás, szomatomentális fejlődésbeli elmaradás miatt még jelenleg is kórházi ellátásra szorul.

## Megbeszélés

Az újszülöttkori hyperthyreosis ritka kórkép, leggyakrabban anyai Basedow–Graves-kór miatt alakul ki. Várandós anyák körében a betegség prevalenciája 0,1–0,4% [1, 2]. Az érintett anyák újszülöttjeinek 0,6–12%-ánál alakul ki hyperthyreosis. A magzatban kialakuló pajzsmirigy-túlműködést a második trimesztertől a placentán átjutó anyai TSH-receptor-stimuláló antitestek okozzák. A magzati hyperthyreosis kockázata az anyai pajzsmirigyellenes antitestek jelenlétével, annak mértékével arányosan nő: egyes vizsgálatok szerint, ha az anyai TBII >70%, az újszülött megbetegedési kockázata fokozott [3], illetve más szerzők szerint az anyai TRAb >130% esetén szignifikánsan magasabb a magzati kockázat [4]. Az antithyreoid ellenanyagok megléte miatt az endokrinológiai szempontból jól kezelt, euthyreoticus állapotú, illetve korábban thyreoidectomián átesett várandós esetén is számítani lehet a magzati kór állapot kialakulására [5].

A veszélyeztetett magzathalál méhen belüli súlyfejlődésbeli elmaradás, magzati tachycardia, craniosynostosis, strúma kialakulása, súlyos esetben magzati hydrops jelei észlelhetők, intrauterin elhalás fordulhat elő [2].

A neonatalis hyperthyreosis jelei az első életnapoktól kezdődően akár 6 hónapig is észlelhetők, az anyai ellenanyagok kiürülésének ütemétől függően [1, 3]. Az újszülött gyakran dysmaturus küllemű, az esetek egy részében nyaki strúma, illetve exophthalmus észlelhető. Általában a 2–10. életnap között jelentkezhetnek a fokozott pajzsmirigyműködés tünetei: tachycardia, irritabilitás, hepatosplenomegalia, keringési elégtelenség, láz, hypertonia, icterus, hyperviscositas, thrombocytopenia, súlyállás.

A pajzsmirigyhormonok keringésre gyakorolt hatásai mellett feltételezések szerint a thyroid hormonok direkt és indirekt módon szerepet játszanak a tüdő érési folyamataiban, illetve működésében is [6]. A NO-szintézis másodlagos gátlása révén a pajzsmirigy túlműködése elősegítheti az intra- és extrauterin hypoxia fenntartását és perzisztáló pulmonalis hypertonia kialakulását, valamint egyes, a felületaktív anyag képződésében szerepet játszó faktorok (TGF- $\beta$ , TTF-1) befolyásolásával a surfactanttermelés csökkenését idézheti

elő. Beszámoltak olyan esetről is, ahol thyreotoxicosis tüneteit mutató újszülöttnél kialakult perzisztáló pulmonalis hypertonia ECMO-kezelést tett szükségessé [1].

A neonatalis hyperthyreosis oki kezelésében thyreostaticus szerek (propylthiouracil  $3 \times 250$   $\mu$ g/kg), valamint súlyos esetekben a hormonszintézis azonnali gátlására kálium-jodid (Lugol oldat  $3 \times 1$  csepp/nap) terápia javasolt, amelyet esetünkben is alkalmaztunk. A gyakran észlelhető tachycardia csökkentésére a béta-blokkoló propranolol adható, súlyos keringési elégtelenséggel járó esetben digoxin adása is indokolt lehet [7, 8].

Az újszülöttkori hyperthyreosis prognózisa a következő súlyos állapotok (cardialis decompensatio, légzési elégtelenség, súlyos intrauterin sorvadás és velejárási) függvénye.

Az euthyreoid állapot elérése után a propylthiouracil fokozatosan csökkentett dózisban adandó tovább. Thyreostaticus terápia mellett általában 6–12 héten belül normalizálódnak a hormonszintek, fokozatosan elhagyható a kezelés [3, 9].

Anyai pajzsmirigybetegség fennállása esetén a magzat védelme és az újszülöttkori kór állapotok megelőzése érdekében a rendszeres terhesgondozás, illetve endokrinológiai konzílium elengedhetetlen. A várandósság idején vagy azt megelőzően Basedow–Graves-kór miatt kezelt gravidáknál javasolják az anyai antitesttiter meghatározását a terhesség elején [10], valamint egyes ajánlások szerint a 26–28. gesztációs héten [11]. Amennyiben az anyai antitestszint emelkedett, akkor a 28–32. terhességi hét között részletes praenatalis ultrahangvizsgálat szükséges az esetleges magzati strúma, növekedésbeli elmaradás, cardialis érintettség megállapítására [12]. Egyes szerzők beszámoltak arról, hogy a magzati pajzsmirigy méretétől függően változtattak az anyai thyonamidterápián, és összefüggést találtak a változatlanul megnagyobbodott magzati pajzsmirigy és a neonatalis thyreotoxicosis előfordulása között [13].

A terhesség idején az anyai antithyreoid-kezelés, illetve hormonpótlás gondos beállítása szükséges a magzat, illetve az újszülött érdekében is. Mivel több vizsgálat szerint az anyai szabad T4 hormon szintje összefüggést mutat az újszülöttkori szabadhormon-szintekkel is [15], ezért az anyai fT4 rendszeres ellenőrzése, egyes szerzők szerint 2–4 hetente történő mérése javasolt. Az anya inadekvát kezelése egyértelműen növeli az újszülött megbetegedési kockázatát [10, 11].

Az újszülött pajzsmirigy alul- vagy túlműködésének elkerülése érdekében javasolják, hogy az anyai kezelés során a kívánatos maternális fT4-szint a normáltartomány felső harmadában [10], illetve egyes szerzők szerint mintegy 10%-kal e felett legyen (normáltartomány: 0,8–1,9 ng/dl) [14, 15].

A pajzsmirigy működését gátló thyonamidok közül a propylthiouracil alkalmazása ajánlott, tekintettel arra, hogy methimazolterápia mellett egyes congenitalis ano-

máliák (choanalis atresia, oesophagusatresia, aplasia cutis congenita) gyakoribb előfordulását észlelték [16].

A praenatalis vizsgálatok során észlelt magzati tachycardia esetén az anyai propranololkezelés hatékonynak bizonyult. Mivel a propranolol hosszú távú alkalmazása során a magzat növekedésbeli elmaradását írták le, javasolt ennek gondos nyomon követése [10, 11].

Egyes centrumokban jelentősen emelkedett anyai antitestszintek, illetve kóros magzati tünetek észlelésekor köldökzsinórvérből vett minta alapján állítják be az anyai terápiát [17]. Beszámoltak arról is, hogy a magzati pajzsmirigyfunkciókat és a terápia hatásosságát magzati köldökzsinórból vett minták sora alapján állapítják meg [18]. Tekintettel a magzati köldökzsinórvér-mintavétel vetélést, illetve koraszülést növelő kockázatára, a beavatkozás rutinszerű végzése nem javasolt [10].

A neonatalis hyperthyreosis kezelésében nagy jelentősége van az anyai anamnézis ismeretének, a terhesgondozásnak, valamint a praenatalis diagnosztikának. Megszületéskor a köldökzsinórvérből pajzsmirigyfunkciók mérésével jósolható a neonatalis kimenetel [4, 11, 19]. Tekintettel az újszülött esetleges súlyos állapotára (thyreotoxicosis, keringési elégtelenség, súlyos dysmaturitas), a szülés lehetőség szerint neonatalis intenzív centrummal rendelkező intézményben történjék!

## Irodalom

- [1] Oden, J., Cheifetz I. M.: Neonatal thyrotoxicosis and persistent pulmonary hypertension necessitating extracorporeal life support. *Pediatrics*, 2005, 115, 105–108.
- [2] Zimmerman, D.: Fetal and neonatal hyperthyroidism. *Thyroid*, 1999, 7, 727–733.
- [3] Smith, C., Thomsett, M., Choong, C. és mtsai: Congenital thyrotoxicosis in premature infants. *Clin. Endocrinol.*, 2001, 54, 371–376.
- [4] Peleg, D., Cada, S., Peleg, A. és mtsai: The relationship between maternal serum thyroid-stimulating immunoglobulin and fetal and neonatal thyrotoxicosis. *Obstet. Gynecol.*, 2002, 99, 1040–1043.
- [5] Kovács E., Rígó J. jr., Tóth M.: Két sikeres terhesség totális thyreoidectomia és parathyreoidectomia után. *Orv. Hetil.*, 2003, 144, 1493–1495.
- [6] Marvisi, M., Brianti, M., Marani, G. és mtsai: Hyperthyroidism and pulmonary hypertension. *Respir. Med.*, 2002, 96, 215–220.
- [7] Heuchan, A. M., Pwols, A., Brennand, J. és mtsai: Neonatal thyrotoxicosis-screening and management. 2007, Queen Mother's Hospital, Glasgow. [http://www.clinicalguidelines.scot.nhs.uk/PD%20guidelines/QMH\\_thyrotoxicosis\\_Neonates.pdf](http://www.clinicalguidelines.scot.nhs.uk/PD%20guidelines/QMH_thyrotoxicosis_Neonates.pdf)
- [8] Gomelia, T. L., Cunningham, M. D., Eyal, F. G. és mtsai: Neonatology. *A Lange Clinical Manual*, 2004, 587–589.
- [9] Radetti, G., Zavallone, A., Gentili, L. és mtsai: Foetal and neonatal thyroid disorders. *Minerva Pediatr.*, 2002, 54, 383–400.
- [10] Abalovich, M., Amino, N., Barbour, L. és mtsai: Management of thyroid dysfunction during pregnancy and postpartum: an Endocrine Society Clinical Practice Guideline. *Thyroid*, 2007, 17, 1159–1167.
- [11] Chan, G. W., Mandel, S. J.: Therapy insight: management of Graves' disease during pregnancy. *Nat. Clin. Pract. Endocrinol. Metab.*, 2007, 3, 470–478.
- [12] Lutton, D., Le Gac, I., Vuillard, E. és mtsai: Management of Graves' disease during pregnancy: the key role of fetal thyroid gland monitoring. *J. Clin. Endocrinol. Metab.*, 2005, 90, 6093–6098.
- [13] Cohen, O., Pinbas-Hamiel, O., Sivan, E. és mtsai: Serial in utero ultrasonographic measurements of the fetal thyroid: a new complementary tool in the management of maternal hyperthyroidism in pregnancy. *Prenat. Diagn.*, 2003, 9, 740–742.
- [14] Momotani, N., Nob, J., Oyanagi, H. és mtsai: Antithyroid drug therapy for Graves' disease during pregnancy. Optimal regimen for fetal thyroid status. *N. Engl. J. Med.*, 2006, 315, 24–28.
- [15] Brown, R.: Autoimmune thyroid disease in pregnant women and their offspring. *Endocr. Pract.*, 1996, 2, 53–61.
- [16] Wolf, D., Foulds N., Daya, H.: Antenatal carbimazole and choanal atresia: a new embryopathy. *Arch. Otolaryngol. Head Neck Surg.*, 2006, 132, 1009–1011.
- [17] Nachum, Z., Rakover, Y., Weiner, E. és mtsai: Graves' disease in pregnancy: Prospective evaluation of a selective invasive treatment protocol. *Am. J. Obstet. Gynecol.*, 2003, 189, 159–165.
- [18] Srisupundit, K., Sirichotiyakul, S., Tongprasert, F. és mtsai: Fetal therapy in fetal thyrotoxicosis: A case report. *Fetal Diagn. Ther.*, 2008, 23, 114–116.
- [19] Mortimer, R., Tyack, S., Galligan, J. és mtsai: Graves' disease in pregnancy: TSH receptor binding inhibiting immunoglobulins and maternal and neonatal thyroid function. *Clin. Endocrinol.*, 1990, 32, 141–152.

(Szalóczi Beáta dr.,  
Budapest, Baross u. 27., 1088  
e-mail: szaloczibea@freemail.hu)