

# Dermatofibrosarcoma protuberans multidiszciplináris kezelésével szerzett hosszú távú eredmények 26 betegnél

MÁTRAI ZOLTÁN DR.<sup>1</sup> ■ LISZKAY GABRIELLA DR.<sup>2</sup>  
 PLOTÁR VANDA DR.<sup>3</sup> ■ OROSZ ZSOLT DR.<sup>3</sup> ■ SZÉKELY JUDIT DR.<sup>4</sup>  
 HITRE ERIKA DR.<sup>5</sup> ■ BARTAL ALEXANDRA DR.<sup>6</sup> ■ LANGMÁR ZOLTÁN DR.<sup>8</sup>  
 BÓCS KATALIN DR.<sup>7</sup> ■ RÉNYI VÁMOS FERENC DR.<sup>1</sup> ■ SÁVOLT ÁKOS DR.<sup>1</sup>  
 TÓTH LÁSZLÓ DR.<sup>1</sup>

Országos Onkológiai Intézet,

<sup>1</sup>Általános és Mellkassebészeti Osztály, <sup>2</sup>Onkodermatológiai Osztály, <sup>3</sup>Sebészi és Molekuláris Daganatpatológiai Centrum, <sup>4</sup>Sugárterápiás Osztály, <sup>5</sup>Kemoterápia B Belgyógyászati-Onkológiai és Klinikai Farmakológiai Osztály, <sup>6</sup>Intézeti Gyógyszertár, <sup>7</sup>Radiológiai Diagnosztika, Budapest  
<sup>8</sup>Semmelweis Egyetem, Általános Orvostudományi Kar,  
 II. Szülészeti és Nőgyógyászati Klinika, Budapest

A dermatofibrosarcoma protuberans alacsony vagy közepes malignitású, ritka, rosszindulatú daganat. A tumort a lassú, de agresszív lokális növekedés, az alacsony áttétképzési és a magas helyi kiújulási arány jellemzi. Az elsődleges kezelés a radikális sebészi eltávolítás hagyományos kimetszéssel vagy Mohs-féle sebészi technikával. Pozitív sebészi szél, recidív tumor esetén radio-, kemoterápia, illetve újabban imatinib mesylate alkalmazható. *Célkitűzés:* A szerzők 26, dermatofibrosarcoma protuberans miatt onkológiai centrumban multidiszciplinárisan kezelt beteg hosszú távú klinikopatológiai utánkövetését végezték. *Módszer és eredmények:* A betegek átlagéletkora 44,7 év volt. Az utánkövetés átlagideje 60,57 hónap volt. Tizenöt betegnél (57,7%) sikerült R0 eltávolítást végezni, míg 11 betegnél (42,3%) csak R1 reszekciót. Az R0 reszekciók eléréséhez átlagosan 1,87 kimetszésre volt szükség. Adjuváns kezelésként a primer tumor eltávolítását követően 6 beteg (23%) részesült radioterápiában és 2 (7,6%) beteg kemoterápiában. Tizenhat betegnél nem észleltünk kiújulást. Tíz betegnél (38,4%) alakult ki recidíva, amely miatt további kezeléseket folytattunk. Egy beteg távoli áttétek miatt elhunyt. Statisztikai módszerekkel vizsgáltuk az irodalomban prognosztikai faktornak számító 50 év feletti életkor és a sebészi radikalitás hatását a helyi kiújulásra. *Következtetések:* A dermatofibrosarcoma protuberans multidiszciplináris kezeléssel eredményesen kezelhető daganat. Pontosabb következtetések levonásához nagyobb esetszám és multicentrikus randomizált vizsgálatok szükségesek.

**Kulcsszavak:** dermatofibrosarcoma protuberans, Mohs-féle mikrográfikus sebészet, radioterápia, imatinib mesylate

## Long-term experiences with multidisciplinary therapy of twenty-six patients with dermatofibrosarcoma protuberans and review of the literature

Dermatofibrosarcoma protuberans is a low or moderate grade malignant, uncommon soft tissue tumor. The tumor is characterized by slow, but locally aggressive growth, low metastatic potential and high recurrence rate. Initial treatment is the radical surgical excision, using traditional wide excision or Mohs surgery. In case of positive surgical margin or local recurrence, radio-chemotherapy and recently imatinib mesylate is used as adjuvant therapy. *Aims:* Twenty-six patients treated multidisciplinary for dermatofibrosarcoma protuberans were followed up. *Methods and Results:* Mean age of the patients was 44.7 years; mean follow-up time was 60.57 months. In fifteen cases (57.7%) R0 resection was performed, while eleven patients (42,3%) received only R1 resection. An average of 1.87 resections was necessary in order to achieve R0 resection. Six patients (23%) received adjuvant radiotherapy and two patients (7.6%) adjuvant chemotherapy following the removal of the primary tumor. Sixteen patients had no local recurrence. Ongoing treatments were needed in the case of ten patients (38.4%) who developed local recurrence. One patient has deceased due to distant metastases. Using statistical methods we examined the effects indicated as prognostic factors in the literature on local recurrence, precisely, the effect of age above 50 years and surgical radicalism. *Conclusions:* Dermatofibrosarcoma protuberans can be successfully treated with multidisciplinary therapy. A larger number of cases and randomized multicenter investigations are needed in order to reach more accurate conclusion.

**Keywords:** dermatofibrosarcoma protuberans, Mohs micrographic surgery, radiotherapy, imatinib mesylate

(Beérkezett: 2009. június 24.; elfogadva: 2009. szeptember 1.)

## Rövidítések

CCPDMA = complete circumferential and peripheral deep-margin assessment; COL1A1 = 1-es típusú kollagén-alfa-1; CT = komputertomográfia; DFSP = dermatofibrosarcoma protuberans; DFSP-FS = dermatofibrosarcoma protuberans fibrosarcomas szubtüpusa; FNAB = fine needle aspiration biopsy; GIST = gastrointestinalis stromatumor; MRI = mágneses rezonanciavizsgálat; PDGFRB = platelet-derived growth factor receptor- $\beta$ ; R0 reszekció = mikroszkóposan ép sebészi szél; R1 reszekció = mikroszkóposan érintett sebészi szél

A dermatofibrosarcoma protuberans (DFSP) ritka, általában alacsony vagy közepes malignitású lágyrész-daganat [1, 2, 3]. A tumor első leírása 1890-ből ismert, de mint önálló patológiai entitást csak 1924-ben közölte *Darier és Ferrand*, progresszív és kiújuló dermatofibroma névvel illetve az elváltozást [1, 2, 3, 4, 5]. Egy évvel később *Hoffman* adta a dermatofibrosarcoma protuberans nevet a kórképnek [1, 4]. A DFSP az összes rosszindulatú daganat kevesebb mint 0,1%-át és az összes lágyrész-tumor körülbelül 1%-át képezi [1, 2, 4]. A megbetegedés incidenciája évente 0,8–5 eset/1 millió lakos [1, 2, 3, 4]. *Criscione és Weinstock* vizsgálata szerint a fekete bőrűek között a daganat előfordulásának gyakorisága (6,5/1 millió) csaknem duplája volt, mint a fehér bőrű lakosságnál (3,9/1 millió) [1]. A DFSP egy különleges pigmentált variánsa, az úgynevezett Bednar-tumor jellemzően a fekete bőrű embereket érinti [1, 3]. A nemekénti megoszlást enyhe férfipredominancia jellemzi (3:2). *Rutgers és munkatársainak* vizsgálata alapján 902 DFSP-beteg közül 514 (57%) volt férfi és 388 (43%) nő [2]. A megbetegedés leggyakrabban a 20–50 éves korosztályban fordul elő, de ritkán újszülötteken vagy időskorúakon is felléphet [1, 2, 4, 6]. Gyermekeknél a tumor klinikailag érederetű anyajegy utánozhat, illetve az úgynevezett óriássejtes fibroblastoma DFSP-vé transzformálódva újulhat ki.

A jellemzően a dermisből kiinduló rosszindulatú daganat helyileg agresszív növekedést mutat, és a subcutan szöveteket – mint a zsír, a fascia, az izomzat és a csont – is infiltrálhatja [3]. A tumor térbeli alakja általában irreguláris, kesztyűujjszerű nyúlványokkal, amely megnehezítve a radikális sebészi eltávolítást, magyarázza a magas, akár 60%-os helyi kiújulási arányt [2, 3, 5]. A DFSP 85–90%-ban low-grade tumor, a maradék 5% azonban high-grade fibrosarcomatosus komponenst is tartalmaz, ezért intermedier grade-be sorolandó (úgynevezett DFSP-FS) [3].

A regionális (1%) vagy távoli (1–5%) áttétképzés ritka [2, 3]. Disszeminált esetben a prognózis rossz, a legtöbb beteg 2 éven belül meghal [1, 2, 3]. Metasztázis leggyakrabban a tüdőben alakul ki [3, 4]. Az áttétek kialakulását általában multiplex helyi recidívák előzik meg [3, 7]. A DFSP-esetek kis részében (5–10%) idővel a tumor fibrosarcomává alakul át, amelyet agresszívabb klinikai viselkedés, jelentősen rosszabb prognózis kísér [3, 8].

A daganat növekedése általában lassú, ezért a betegek rendszerint későn fordulnak orvoshoz, így a diagnózis

gyakran késik vagy téves, jellemzően nagy tumorméretet eredményezve. A Memorial Sloan-Kettering Cancer Center (New York, NY) 159 betegének vizsgálata során 5 cm-nél kisebb a tumorok 84%-a volt, 5–10 cm közötti 13% és 10 cm-nél nagyobb 3% [7]. A DFSP 77%-ban superficialis volt, 22%-ban a fascia alá is terjedt. (A fennmaradó 1% nem volt ismert.) Kezdetben a daganat általában tünetmentes kicsiny papula képében jelentkezik, amelyet a beteg ignorál. Idővel az elváltozások tumorórosszá vagy atrophias és/vagy szklerotikus plakká progrediálnak [3, 4]. Felismerésre általában nagy, több centiméter átmérőjű, kemény plakként kerül, amely tömött, szabálytalan, hús- és barnáspirosas színű nodulusokból áll. Néha morpheaszerű, atrophias, szklerotikus vagy lilás elváltozásként jelenik meg nodularis szerkezet nélkül, amely a lassú növekedés során kifehélyesedhet. A tumor leggyakrabban a törzsön fordul elő, illetve ritkábban a végtagok proximális részén. A fej-nyak régióban megjelenése kivételes [4].

A DFSP etiológiája napjainkig egyértelműen nem tisztázott [1, 2, 3, 4, 9]. Bizonyítékok szólnak a tumor fibroblasztos, histiocytás, dermalis dendrocytás vagy neuroectodermális eredete mellett is. A DFSP patogenezisében kromoszomális rendellenességek játszhatnak szerepet, bár nem bizonyított a hereditér vagy familiáris predispozíció sem [3, 9, 10]. A DFSP-tumorsejtkultúrák fokozott növekedéssel válaszolnak a platelet-derived growth factor receptor- $\beta$  (PDGFRB) aktivációjára [3, 9, 10, 11]. Citogenetikai vizsgálatok specifikus eltéréseket tártak fel a DFSP-tumorsejtekben, úgymint reciprok transzlokációk a 17 és 22 kromoszómákon [t(17;22)], illetve a 17(17q22) és 22(22q12) kromoszómák kevert szekvenciáiból álló szám feletti gyűrűkromoszómák [3, 9, 10, 11]. Ezek az átrendeződések egyesítik az 1-es típusú kollagén-alfa-1 (COL1A1) és a PDGFB-lánc (PDGFB, c-sis proto-onkogén) génjeit [10, 11]. A kollagénpromoter a COL1A1 és PDGFB fúziós protein szintézisét eredményezi [10, 11]. A fúziós protein aztán funkcionális PDGFB-vé alakul interakcióba lépve a tumorsejt felszínén lévő PDGF-receptorral. A PDGF-receptor tirozinkináz-aktivációja váltja ki a DFSP-tumorsejtek proliferációját [10, 11].

A betegek 10–20%-ánál a kialakulás helyét megelőzően ért fizikai trauma szerepét feltételezik [3, 4]. Sebészi és krónikus égési sebek, hegek, tetoválások vagy korábbi vakcináció helyén kialakult DFSP-ről is beszámoltak [3].

Vizsgálatunkban 26, DFSP miatt multidiszciplinárisan (sebészi kezelés, radio- és kemoterápia) kezelt beteg hosszú távú utánkövetésével szerzett eredményeinket ismertettük.

## Betegek és módszer

Intézetünkben 1998 és 2008 között 26, dermatofibrosarcoma protuberans miatt kezelésbe vett beteg klinikopatológiai utánkövetését végeztük. A vizsgált jel-

lemzők közé a betegek életkora, neme, a tumor megjelenésének ideje, elhelyezkedése, mélységi terjedése, a sebészi eltávolítás radikalitása, a sebészi beavatkozások száma, a tumor mérete, szövettani típusa, immunhisztokémiai jellemzői, az alkalmazott kiegészítő kezelések (radioterápia, kemoterápia), a kiújulások száma tartozott.

Az irodalomban prognosztikai faktornak számító 50 év feletti életkort és a sebészi radikalitást, illetve ezek hatását a helyi kiújulásra statisztikai módszerrel vizsgáltuk (Statistica, Fisher-féle egzakt teszt,  $p < 0,05$ ).

## Eredmények

A betegek átlagéletkora az első műtétkor 44,7 év (23–84 év) volt. Az átlag utánkövetési idő 60,57 hónap (4–118 hónap) volt. A tumorra jellemző lassú növekedésnek köszönhetően a tünetek észlelése és az első orvos–beteg találkozás között eltelt idő átlag 26,23 hónap (2–124 hónap) volt. A férfi:nő arány 15:11 (57,7%:42,3%) volt. (1. táblázat). A tumor 1 esetben (3,8%) a nyakon, 17 esetben (65,4%) a törzsön (7 esetben a vállöv, 7 esetben a mellkas, 2 esetben a has, 1 esetben a medence bőrét érintette) és 8 esetben (30,8%) a végtagokon (1 esetben a felkar, 3 esetben az alkar, 1 esetben a comb és 3 esetben a lábszár) helyezkedett el (2. táblázat). Tíz betegnél történt MR-vizsgálat és 2 betegnél CT-vizsgálat a primer tumor eltávolítását megelőzően. Szövettani meghatározással az átlagtumorméret 43,35 mm volt (3–130 mm). A tumor 21 betegnél (80,8%) superficialis elhelyezkedésű volt. Huszonhárom esetben (88,5%) volt a tumor nodularis és 3 esetben (11,5%) plakk formátumú. Hét esetben (26,9%) volt a primer tumor exulcerált. Tizenhét esetben (65,4%) volt a tumor szoliter és 9 esetben (34,6%) multicentrikus. Négy esetben (15,4%) észleltük a tumor fibrosarcomás átalakulását (2 esetben fibrosarcoma, 2 esetben myxofibrosarcomát igazolt a szövettani vizsgálat). Huszonöt betegnél (96,2%) mutatott a CD34 immunhisztokémiai meghatározás pozitivitást és 1 esetben (fibrosarcoma) nem. A primer kimetszés hosszanti×haránt×mélységi átmérőjének átlaga 102,8 mm (45–210 mm)×51,1 (15–150 mm)×27,3 mm (8–80 mm) volt. Tizenöt betegnél (57,7%) sikerült R0 eltávolítást elérni, míg 11 betegnél (42,3%) a sebészi szél mikroszkóposan érintett volt (R1). Az első kimetszés csak 5 esetben (19,2%) volt R0. A többi esetben az R0 reszekciók eléréséhez átlag 1,87 kimetszésre (1–4 kimetszés) volt szükség. Az épben történt eltávolításoknál a legkisebb makroszkópos és a hozzá tartozó mikroszkópos ép szélek aránya a következő volt: 13 mm (range 9–30 mm); 2,9 mm (range 0,1–11 mm). Négy betegnél (15,4%) alkalmaztunk plasztikai rekonstrukciót, minden esetben félvastag bőr átültetését. Adjuváns kezelésként a primer tumor eltávolítását követően csak 6 (23,1%) részesült radioterápiában (általában 50 Gy foton-, elektron- vagy röntgenbesugárzás). A többi beteg elhúzódó sebgyógyulás vagy a kezelés elutasítása miatt nem részesült radioterápiában.

Két beteget kezeltünk kemoterápiával VIP-séma szerint (vepesid, ifosfamid, cisplatin), illetve epiADM-mel (epirubicin).

Az utánkövetések során 10 betegnél (38,4%) észleltünk kiújulást, összesen 25 alkalommal (átlag 2,5 kiújulás/beteg, range 1–8 kiújulás/beteg). A recidívák miatt 24 műtétet végeztünk, és 2 esetben történt radioterápia. Imatinib mesylat kezelést a vizsgált beteganyagban még nem alkalmaztunk. Távoli disszeminációt 1 betegnél észleltünk (multiplex kétoldali tüdőmetasztázisok). A beteg kemo- és radioterápiás kezelésben részesült (6 széria VIP-kezelés). A metasztázisok diagnózisát követő 17 hónapban a beteg exitált. Az utolsó kontrollnál 2 páciensnél észleltünk recidívát.

Az irodalomban prognosztikai faktornak számító 50 év feletti életkor, valamint a sebészi radikalitás és a helyi kiújulás aránya között statisztikai módszerrel saját

1. táblázat | A vizsgált betegek jellemzői

Jellemző	n	%
<i>Nem</i>		
Férfi	15	57,7
Nő	11	42,3
<i>Kor</i>		
<50 év	16	61,5
>50 év	10	38,2
<i>Elhelyezkedés</i>		
Felső végtag	4	15,4
Alsó végtag	4	15,4
Törzs	17	65,4
Fej-nyak régió	1	3,8
<i>Mélységi terjedés</i>		
Superficialis	21	80,8
Mély	5	19,2
<i>Tumor megjelenése</i>		
Nodularis	23	88,5
Plakk	3	11,5
Exulcerált	7	27
Szoliter	17	65,4
Multicentrikus	9	34,6
<i>Sebészi eltávolítás</i>		
R0	15	57,7
R1	11	42,3
<i>R0 reszekció eléréséhez szükséges kimetszések</i>		
1	5	
2	8	
3	1	
4	1	
<i>Tumorméret (cm)</i>		
<5	18	69,2
5–10	5	19,2
>10	3	11,6
<i>Szövettani szubtypus</i>		
DFSP	22	84,6
DFSP-FS	4	15,4
<i>Kiújulások száma</i>		
0	16	61,6
1	4	15,4
2	3	11,5
3	1	3,8
>4	2	7,7

anyagunkban nem tudtunk szignifikáns összefüggést igazolni. (50 év feletti életkor és kiújulás között  $p=0,132$ ; R0, illetve R1 reszekció és tumor kiújulás között  $p=0,689$ .)

## Megbeszélés

A DFSP iránydiagnózisa a fizikális vizsgálaton alapul [3] (1. ábra). Differenciáldiagnózisként dermatofibroma, epidermalis cysta, keloid vagy hypertrophias heg, melanoma malignum, malignus tumorok cutan metasztatizais, morphea, lymphoma és fibrosarcoma szerepelhetnek [2, 3, 4]. A DFSP-re kórjelző laboratóriumi vizsgálat jelenleg nem ismert. Képkeltő vizsgálatok (például mellkasröntgen, mellkasi komputertomográfia) az esetek döntő többségében csak az áttétek kimutatásához szükségesek. Nagy, atípusos vagy kiújult daganatoknál a tumor kiterjedésének és az invázió mélységének pontosabb

meghatározásához mágnesesrezonancia-vizsgálat (MRI), a csontérintettség eldöntéséhez CT javasolt [3, 6, 12] (2. és 3. ábra). A végtagokat érintő lágyrész-tumor érelátása angiográfiával vagy MR-angiográfiával tisztázható [12] (4. ábra). A DFSP definitív diagnózisához, a gyakran rekonstrukciót is szükségessé tevő radikális sebészi beavatkozás előtt, a biopsziával (core vagy incisionalis biopszia) történő szövettani igazolás nélkülözhetetlen [3]. A recidívák igazolásához az aspirációs citológiai vizsgálat (FNAB) nyújthat nagy segítséget [3].

Szövettani vizsgálattal a plakk típusú DFSP-nél a bőrfelszínnel párhuzamosan a kollagénstromában meglehetősen egyenletesen karcú tumorsejtek vannak beágyazva [3]. A magok nagyok, orsó formájúak. Az osztódó alakok ritkák. Jellegzetesebb a nodularis típus szerkezete. A kép sejtűs, a megnyúlt, orsó alakú sejtek irreguláris, rövid, egymást keresztező kötegeket, örvényes, storiform mintázatot alkotnak [3] (5. ábra). Típusosan a sejtek a fibrosus szövet középpontjából sugárirányban helyez-

2. táblázat | A vizsgálatba vont 26, DFSP miatt kezelt beteg egyénre lebontott adatai

Nem	Életkor az első műtétkor	Tumorlokalizáció	R0 reszekcióhoz szükséges kimetszések száma	Recidívák száma	Alkalmazott terápia	Utolsó utánkövetés állapota
F	48	Vállöv	–	8	S, RT	Lok. rec.
N	25	Mellkas	1	4	S, RT	Tumormentes
F	33	Has	2	0	S, RT	Tumormentes
F	45	Vállöv	4	0	S	Tumormentes
F	35	Vállöv	–	2	S, RT	Tumormentes
N	33	Nyak	2	0	S	Tumormentes
N	25	Mellkas	3	0	S	Tumormentes
F	54	Alkar	–	1	S, RT, KT	Exit
N	58	Has	1	0	S	Tumormentes
F	26	alkar	2	0	S	Tumormentes
F	23	Felkar	2	3	S, KT	Lok. rec.
F	52	Vállöv	–	0	S	Tumormentes
F	36	Mellkas	2	0	S	Tumormentes
N	63	Lábszár	–	0	S	Tumormentes
F	63	Medence	2	0	S	Tumormentes
F	34	Mellkas	–	0	S	Tumormentes
N	65	Mellkas	–	2	S, RT	Tumormentes
F	52	Mellkas	2	0	S	Tumormentes
F	26	Mellkas	1	1	S	Tumormentes
N	85	Lábszár	–	0	S	Tumormentes
N	32	Vállöv	2	0	S	Tumormentes
N	84	Lábszár	–	0	S	Tumormentes
N	47	Vállöv	1	1	S	Tumormentes
N	57	Comb	–	0	S, RT	Tumormentes
F	31	Alkar	–	2	S, RT	Tumormentes
F	30	Vállöv	1	1	S	Tumormentes

F: férfi, N: nő, –: nem az épben történt eltávolítás, S: sebészet, RT: radioterápia, KT: kemoterápia



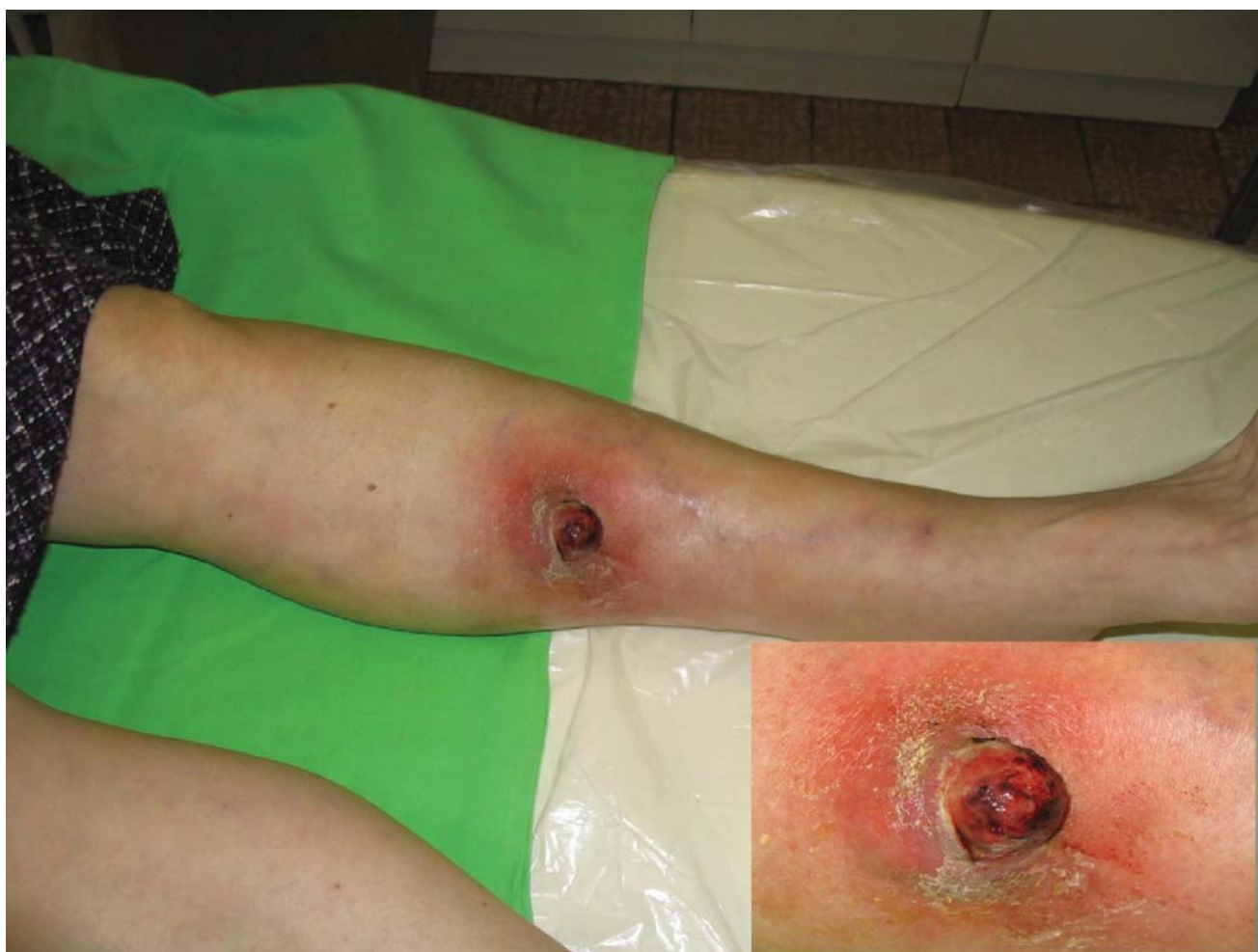kednek el kocsikerék-mintázatot képezve. A sejttípus foka nodularis elváltozásokban magasabb, mint plakkformánál. Esetenként a DFSP mutathat fokális fibrosarcomás átalakulást karakterisztikus halszálkamintázattal [8]. A sejttípus ekkor még kifejezettebb hyperchrom sejtmaggal és több osztódó formával [3, 8].

A DFSP pigmentált típusánál (Bednar-tumor) a melanintartalmú dendritikus sejtek elszórta helyezkednek el a neoplasztikus orsó formájú sejtek között [3]. Az immunhisztokémiai vizsgálatok közül a tumorsejtek közepes-erős festődést mutatnak a humán progenitor sejtagén CD34-gyel [3, 13] (6. ábra). A CD34 marker lehetővé teszi a DFSP tumorsejtjeinek elkülönítését a normál stroma és a dermatofibroma sejtjeitől [13]. Dermatofibromában a tumorsejtek pozitívak a CD68-ellenes antitesttel, a faktor XIIIa-val és CD44-gyel, de csak ritkán pozitívak a CD34-gyel [3, 13, 14]. A CD34 immunhisztokémia segíti a sebészi szél pontos meghatározását, mivel különösen recidív DFSP-nél a tumorsejtek a hegyszövetben ritkásan és elszórta helyezkednek el.

Jelenleg az American Joint Committee on Cancer nem alakított ki stagingszisztémát DFSP-re. Az Amerikai Musculoskeletal Tumor Társaság (American Muscu-

loskeletal Tumor Society, MSTs) stagingszisztémája a DFSP-t a tumor grade-je és kompartmentalizációja alapján sorolja be: MSTs stádium IA low-grade tumor nem terjed túl a subcutan rétegen, széles excisióval adekvát módon kezelhető, stádium IB low-grade tumor a fascia vagy izomzat érintettségével [3].

A DFSP kezelése multidiszciplináris [3, 15, 16, 17]. Elsődleges a radikális sebészi tumoreltávolítás [3, 15, 16, 17, 18, 19]. Cél a negatív sebészi szél elérése, amelynek patológiai vizsgálatok az úgynevezett komplett circumferentialis és perifériás mély szél meghatározás (CCPDMA: complete circumferential and peripheral deep-margin assessment) végzendő [3, 16]. A tumorra karakterisztikus irreguláris forma és az infiltratív növekedés miatt, mikroszkóposan a daganat a klinikai tumorszél általában messze meghaladja, megnehezítve az R0 resekció elérését a hagyományos sebészi technikákkal. DFSP-nél hagyományos sebészi kimetszést alkalmazva az ajánlott biztonsági szél legalább 2–4 cm, a mélyben a fasciáig történő metszésvezetéssel [16, 17, 18]. *Ratner és mtsai* 58 beteg vizsgálata során 1 cm-es biztonsági sávnál 70,7%-ban találtak mikroszkópos tumormaradványt, 2 cm-nél 39,7%-ban, 3 cm-nél 15,5%-ban, 5 cm-nél



1. ábra | Exulceralt, nodularis dermatofibrosarcoma protuberans a bal lábszáron, gyulladásos udvarral körülveve

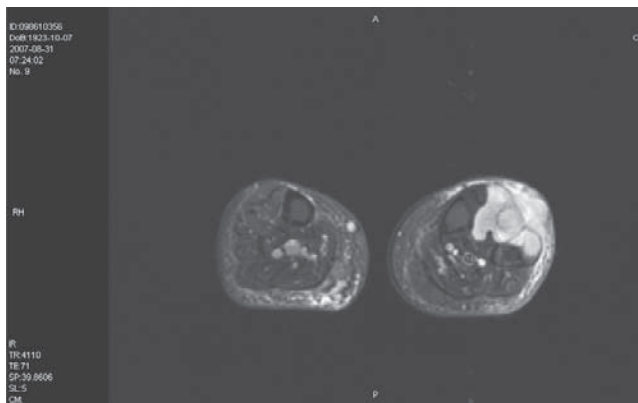
5,2%-ban [20]. A széles sebészi kimetszés ellenére még R0 reszekció elérésekor is a kiújulási arány 11–20% [3].

A széles sebészi kimetszésnél eredményesebb a Mohs-féle mikrográfikus sebészi technika, amely DFSP-nél széles körben elterjedt és ajánlott módszer [3, 16, 17, 18, 19, 20, 21]. Az eljárás lényege a fotótérkép alapján orientált tumorkimetszés, majd a specimen horizontális irányú intraoperatív patológiai feldolgozása és a kimetszési szél fagyasztásos szövettani vizsgálata. Pozitív sebészi szél esetén irányított reexcisio és ismételt intraoperatív feldolgozás az R0 reszekció eléréséig. A Mohs-féle sebészettel alacsonyabb (0–6%) kiújulási arányról és fokozott szövettanról számolnak be az irodalomban [19].

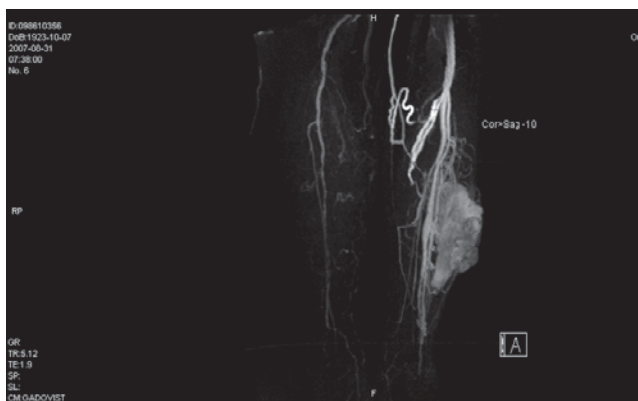
*Ratner és mtsai* Mohs-féle sebészettel kezelt 58 DFSP utánkövetése során a teljes helyi kiújulást 2%-nak találták (0% primer tumorok és 4%-nak recidív tumorok kezelését követően) [20].

DFSP-nél az úgynevezett módosított Mohs-féle technikát (modified Mohs technique) is alkalmazzák, amely során még negatív szél esetén is biztonsági reexcisio történik [18, 19, 20]. A módszer pontosságát az immunhisztokémiai (CD34) vizsgálatok alkalmazása fokozhatja [13, 18].

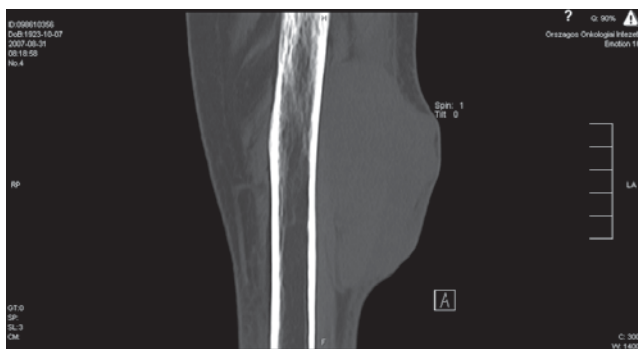A DFSP radikális sebészi eltávolítása jelentős szövethiányt eredményezhet, plasztikai rekonstrukció szükségessé válhat [3, 18, 19]. Azonnali rekonstrukció végez-



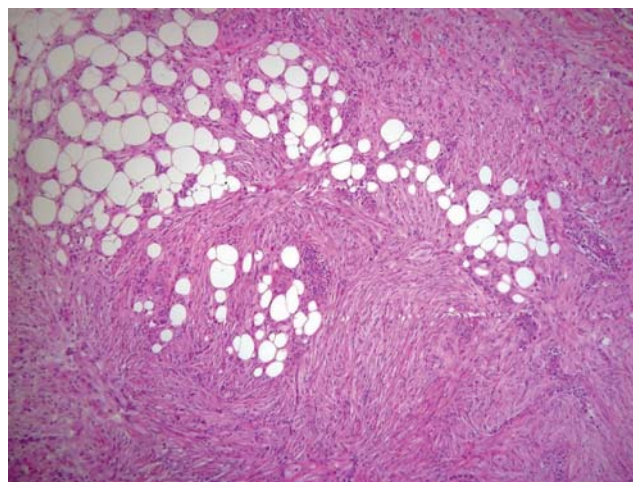
**2. ábra** | MRI-felvétel: A lábszár középső harmadában 5,6×5,3×11 cm-es DFSP, amely az extensorok és peroneus izmok reszekét is infiltrálja és a membrana interossea 2–3 cm-es szakaszon megközelíti. A subcutis és a bőr a tumor distalis részén infiltrált. A folyamat inhomogén kontrasztanyag-halmozást mutat



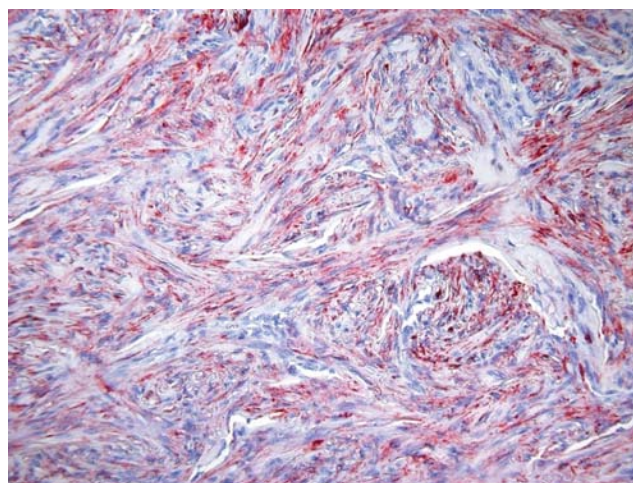
**3. ábra** | MR-angiográfia: A DFSP az arteria, illetve vena tibialis anteriorra nem veszi körbe, csak az erek ventrolateralis kontúrját éri el



**4. ábra** | CT-felvétel: A csontszerkezet megtartott. A DFSP a tibia lateralis kontúrját eléri, de nem okoz csontdestrukciót, a corticalis végig ép



**5. ábra** | Dermatofibrosarcoma protuberans. A storiform orsósejtes daganat a zsírszövetet lépcsőszzerűen infiltrálja (HE 4x)



**6. ábra** | Specifikus CD34-pozitivitás dermatofibrosarcoma protuberansban



hető patológiailag igazolt ép szél elérésekor, például Mohs-féle sebészetet követően. Amennyiben a negatív szél nem biztos, úgy a halasztott rekonstrukció ajánlott. Bizonytalan szél vagy R1 reszekció esetén félvastag bőr átültetése javasolt, amelyben a kontrollok során a helyi kiújulás könnyen észrevehető [16].

A radioterápia általában a sebészeti beavatkozást követően adjuváns kezelésként, esetenként primer terápiaként alkalmazandó [3, 17, 22]. Javasolt pozitív vagy bizonytalan sebészi szélnél, illetve negatív sebészi szélnél nagy tumor esetén, valamint, ha az adekvát sebészi eltávolítás durva kozmetikai vagy funkcionális deficitet eredményezne [3, 22]. Adható monoterápiaként vagy kombinációban kemoterápiával, illetve imatinib mesylat kezeléssel [3]. Az alkalmazott dózis 50–60 Gy, napi 1,8–2 Gy frakciókban [17, 22]. Amennyiben klinikailag lehetséges, a besugárzási mezőt szélesen, 3–5 cm-rel a sebészi területen túl ki kell terjeszteni. A sebészi beavatkozást kiegészítő adjuváns radioterápiával >85% 10 éves recidívamentesség volt elérhető [3, 23]. A radioterápiát követően szoros utánpótlás ajánlott, mert egyes esetekben a kezelés után a tumor még agresszívebbé válhat [22].

A gyógyszeres terápia, kemoterápia (adriamycin, dacarbazin, methotrexat, vinblastin) ritkán, disszeminált esetben javasolható, általában gyenge válaszaránnyal [2, 3, 17].

Ígéretes kezelési lehetőségnek tűnik a molekuláris célzott terápia alkalmazása. A krónikus myeloid leukaemia és GIST (gastrointestinalis stromatumor) kezelésében eredményes imatinib mesylattal észleltek szignifikáns terápiás eredményt DFSP kezelésében [17, 24, 25]. Az imatinib mesylat hatásos és specifikus inhibitora számos tirozinkináznak, beleértve a PDGF-receptorokat is [24, 25]. 2006-ban az Egyesült Államokban a Food and Drug Administration az imatinib mesylatot (Gleevec) engedélyezte a DFSP kezelésére [17]. Indikált idős betegeknél, irrezekábilis, kiújult és/vagy metasztatikus DFSP kezelésében [24]. Az ajánlott napi dózis 800 mg. A kezelés megkezdése előtt a klinikai választ előrejelzendő citogenetikai vizsgálattal javasolt meghatározni a PDGFB gén kromozómatranszlokációját [t(17,22)], amely jellemzően a DFSP több mint 90%-ában kimutatható [17, 24, 25]. Megemlíthető, hogy a DFSP fibrosarcomatosus variánsában hiányzik a 17 és 22 kromoszóma közötti transzlokáció genetikai markere, így

elmaradhat a válasz imatinib mesylatra [24]. A [t(17,22)] citogenetikai marker elvesztése a DFSP fibrosarcomatosus variánsában a tumor progressziójában nyilvánulhat meg. A kezelés mellékhatásaként ödéma, anaemia, transzamináz- vagy bilirubinszint-emelkedés, grade 3–4 neutropenia vagy thrombocytopenia alakulhat ki, gyermekkorban csont- és izomfájdalommal, szívelégtelenség, grade 3–4 gastrointestinalis és a tumor területén jelentkező vérzés, hydrothorax, gastrointestinalis perforációk jelentkezhetnek [24].

A magas helyi kiújulás miatt szükséges a rendszeres utánpótlás. A Mohs-féle sebészetrel kezelt DFSP-eket feldolgozó vizsgálatok szerint a kiújulás 50%-a a műtétet követő első 3 évben következett be, és 25%-a 5 év után [7]. A Memorial Sloan-Kettering Cancer Center (New York) 159 beteg anyagát feldolgozó vizsgálatában a helyi kiújulás átlagideje 32 hónap volt [7]. Javasolt az első 3 évben a 3–6 havonkénti, majd ezt követően az évenkénti kontroll. A DFSP indolens természete miatt a kontrollvizsgálatokat a beteg teljes életében szükséges folytatni. Minden kontrollon a primer tumor helyének és a regionális nyirokcsomó-régióknak komplett fizikális vizsgálatát szükséges végezni. Kiterjesztett vizsgálatokra csak metasztázis gyanúja esetén van szükség.

Prognosztikai faktorként a sebészi kimetszés radikalitása, az 50 év feletti életkor, a nagyszámú mitotikus alak, fokozott cellularitás, DNS-aneuploiditás, TP53 gén overexpresszió és a fibrosarcomatosus elváltozások jelenléte számíthatnak [3, 26]. Saját vizsgálatunk eredményeinek tükrében egy-egy nagyobb beteganyagot elemző nemzetközi vizsgálat adatait soroltuk fel (3. táblázat). *Bowne és mtsai* 159 beteg adatainak elemzését végezték [7]. Százötvenhat beteget csak sebészileg és hármát radioterápiával kombináltan kezeltek. Százharmincnégy betegnél (84%) DFSP és 25-nél (16%) DFSP-FS igazolódott szövettani vizsgálattal. Makroszkóposan teljes tumoreltávolítás 157 betegnél (99%) történt, R0 reszekció 93 betegnél (58%), 1 mm-en belüli úgynevezett close-margin 15 (10%) betegnél és R1 reszekció 51 (32%) betegnél volt. Az 5 éves helyi kontroll 75% volt (DFSP, 81%; DFSP-FS, 28%) [7]. A helyi kiújulásra prognosztikusnak találták a közeli vagy érintett sebészi szélt és az intermedier grade-et. *Sun és mtsai* a 35 vizsgált beteg közül 24-et csak sebészileg és 11-et radioterápiával kombináltan kezeltek [27]. Az utánpótlás átlag

3. táblázat | A DFSP miatt alkalmazott multidiszciplináris kezelések eredményei nemzetközi vizsgálatokban és saját anyagunkban

Tanulmány	Év	Betegek száma	Utánpótlás ideje (hónap)	Sebészet	Radioterápia	Kiújulás aránya
Bowne és mtsai [7]	2000	159	57,6	100%	2%	25% (5 évnél)
Sun és mtsai [27]	2000	35	50	100%	29%	55% (7 évnél)
Khatri és mtsai [5]	2003	24	54	100%	4%	0% (4 évnél)
Chang és mtsai [28]	2004	60	59	100%	5%	24% (10 évnél)
DuBay és mtsai [29]	2004	62	52,8	100%	3%	0% (4,4 évnél)
Jelen közlemény	2009	26	60,57	100%	23%	38% (5 évnél)

50 hónap volt (11–131 hónap). Az átlag leadott sugárdózis 54 Gy (range 46–68 Gy) volt, 1,8–2,5 Gy frakciókkal 5 alkalommal hetente. A 7 éves helyi kontroll a csak sebészi csoportban 28% volt, míg a kombináltban 80%.

*Khatri és mtsai* 24 beteg utánkövetését végezték [5]. Tizenegy betegnél (46%) a primer tumort és 13 (54%) betegnél már recidívát kezeltek. Huszonhárom beteget csak sebészileg (széles excisio, illetve Mohs-féle sebészet) és 1 beteget adjuváns sugárterápiával kombináltan kezeltek. Átlag 54 hónapos utánkövetésnél 100%-os recidívamentességről számoltak be. *Chang és mtsai* 60 eset retrospektív feldolgozása során átlag 59 hónap utánkövetésnél 95%-ban csak sebészi kezeléssel 86%-os 5 éves és 76%-os 10 éves tünetmentes túlélésről számoltak be [28]. A teljes kiújulás 16,7% volt. A kiújulás átlagideje 38±12 hónap (range 1–100 hónap) volt [28].

*DuBay és mtsai* vizsgálatában 62 betegnél multidiszciplináris kezelést (széles sebészi kimetszés, Mohs-féle sebészet, radioterápia) követően, átlag 53 hónapos utánkövetésnél nem észleltek kiújulást [29]. *Khatri és DuBay* munkacsoportja a szokatlan és kimagaslóan jó eredmények magyarázatát a radikális sebészi kimetszés és a pontos patológiai feldolgozásban jelölik meg. A saját anyagunkban észlelt 5 éves 38%-os kiújulási arány a DFSP-ről általánosan ismert recidívaarányának és az irodalomban közölt vizsgálatok többségének eredményeivel korrelál.

## Következtetések

A DFSP gyanújakor a tumor biopsziás mintavétele szükséges. A DFSP szövettani igazolását követően az elsődleges terápia a sebészi eltávolítás. A radikális eltávolítás érdekében mindent meg kell tenni. Javasolt a Mohs-féle sebészet vagy hagyományos sebészi kimetszésnél a 2–4 cm-es biztonsági távolság betartása. Amennyiben kiterjedt lágyrész-hiány jön létre, plasztikai rekonstrukció szükséges. Pozitív vagy bizonytalan sebészi szél esetén adjuváns radioterápia javasolt. Irreszekábilis, kiújult és/vagy metasztatikus tumorok kezelésében a molekuláris célzott terápia imatinib mesylattal ígéretes. A betegek rendszeres utánkövetése a magas helyi kiújulási rizikó miatt a beteg élete végéig szükséges. Az alacsony incidencia miatt a daganatról szerzett adatok további pontosítása céljából multicentrikus randomizált vizsgálatok szükségesek.

## Irodalom

[1] *Criscione, V. D., Weinstock, M. A.*: Descriptive epidemiology of dermatofibrosarcoma protuberans in the United States, 1973 to 2002. *J. Am. Acad. Dermatol.*, 2007, 56, 968–673.  
 [2] *Rutgers, E. J., Kroon, B. B., Albus-Lutter, C. E. és mtsai*: Dermatofibrosarcoma protuberans: treatment and prognosis. *Eur. J. Surg. Oncol.*, 1992, 18, 241–248.  
 [3] *Mendenhall, W. M., Zlotnicki, R. A., Scarborough, M. T.*: Dermatofibrosarcoma protuberans. *Cancer*, 2004, 101, 2503–2508.

[4] *Monnier, D., Vidal, C., Martin, L. és mtsai*: Dermatofibrosarcoma protuberans: a population-based cancer registry descriptive study of 66 consecutive cases diagnosed between 1982 and 2002. *J. Eur. Acad. Dermatol. Venerol.*, 2006, 20, 1237–1242.  
 [5] *Khatri, V. P., Galante, J. M., Bold, R. J. és mtsai*: Dermatofibrosarcoma protuberans: reappraisal of wide local excision and impact of inadequate initial treatment. *Ann. Surg. Oncol.*, 2003, 10, 1118–1122.  
 [6] *Thornton, S. L., Reid, J., Papay, F. A. és mtsai*: Childhood dermatofibrosarcoma protuberans: role of preoperative imaging. *J. Am. Acad. Dermatol.*, 2005, 53, 76–83.  
 [7] *Bowne, W. B., Antonescu, C. R., Leung, D. H. és mtsai*: Dermatofibrosarcoma protuberans. A clinicopathologic analysis of patients treated and followed at a single institution. *Cancer*, 2000, 88, 2711–2720.  
 [8] *Abbott, J. J., Oliveira, A. M., Nascimento, A. G.*: The prognostic significance of fibrosarcomatous transformation in dermatofibrosarcoma protuberans. *Am. J. Surg. Pathol.*, 2006, 30, 436–443.  
 [9] *Naem, R., Lux, M. L., Huang, S. F. és mtsai*: Ring chromosomes in dermatofibrosarcoma protuberans are composed of interspersed sequences from chromosomes 17 and 22. *Am. J. Pathol.*, 1995, 147, 1553–1558.  
 [10] *Shimizu, A., O'Brien, K. P., Sjoblom, T. és mtsai*: The dermatofibrosarcoma protuberans-associated collagen type Ialpha1/platelet-derived growth factor (PDGF) B-chain fusion gene generates a transforming protein that is processed to functional PDGF-BB. *Cancer Res.*, 1999, 59, 3719–3723.  
 [11] *Simon, M. P., Pedeutour, F., Sirvent, N. és mtsai*: Deregulation of the platelet-derived growth factor B-chain gene via fusion with collagen gene COL1A1 in dermatofibrosarcoma protuberans and giant-cell fibroblastoma. *Nat. Genet.*, 1997, 15, 95–98.  
 [12] *Torreggiani, W. C., Al-Ismail, K., Munk, P. L. és mtsai*: Dermatofibrosarcoma protuberans: MR imaging features. *AJR Am. J. Roentgenol.*, 2002, 178, 989–993.  
 [13] *Prieto, V. G., Reed, J. A., Shea, C. R.*: CD34 immunoreactivity distinguishes between scar tissue and residual tumor in re-excisional specimens of dermatofibrosarcoma protuberans. *J. Cutan Pathol.*, 1994, 21, 324–329.  
 [14] *Abenoza, P., Lillemo, T.*: CD34 and factor XIIIa in the differential diagnosis of dermatofibroma and dermatofibrosarcoma protuberans. *Am. J. Dermatopathol.*, 1993, 15, 429–434.  
 [15] *Fiore, M., Miceli, R., Mussi, C. és mtsai*: Dermatofibrosarcoma protuberans treated at a single institution: a surgical disease with a high cure rate. *J. Clin. Oncol.*, 2005, 23, 7669–7675.  
 [16] *Gloster, H. M. Jr, Harris, K. R., Roenigk, R. K.*: A comparison between Mohs micrographic surgery and wide surgical excision for the treatment of dermatofibrosarcoma protuberans. *J. Am. Acad. Dermatol.*, 1996, 35, 82–87.  
 [17] *Lemm, D., Mügge, L. O., Mentzel, T., Höffken, K.*: Current treatment options in dermatofibrosarcoma protuberans. *J. Cancer Res. Clin. Oncol.*, 2009, 135, 653–665.  
 [18] *Dawes, K. W., Hanke, C. W.*: Dermatofibrosarcoma protuberans treated with Mohs micrographic surgery: cure rates and surgical margins. *Dermatol. Surg.*, 1996, 22, 530–534.  
 [19] *Nouri, K., Lodha, R., Jimenez, G. és mtsai*: Mohs micrographic surgery for dermatofibrosarcoma protuberans: University of Miami and NYU experience. *Dermatol. Surg.*, 2002, 28, 1060–1064.  
 [20] *Ratner, D., Thomas, C. O., Johnson, T. M. és mtsai*: Mohs micrographic surgery for the treatment of dermatofibrosarcoma protuberans. Results of a multiinstitutional series with an analysis of the extent of microscopic spread. *J. Am. Acad. Dermatol.*, 1997, 37, 600–613.  
 [21] *Snow, S. N., Gordon, E. M., Larson, P. O. és mtsai*: Dermatofibrosarcoma protuberans: a report on 29 patients treated by Mohs micrographic surgery with long-term follow-up and review of the literature. *Cancer*, 2004, 101, 28–38.



- [22] *Dagan, R., Morris, C. G., Zlotecki, R. A. és mtsai:* Radiotherapy in the treatment of dermatofibrosarcoma protuberans. *Am. J. Clin. Oncol.*, 2005, 28, 537–539.
- [23] *Suit, H., Spiro, I., Mankin, H. J. és mtsai:* Radiation in management of patients with dermatofibrosarcoma protuberans. *J. Clin. Oncol.*, 1996, 14, 2365–2369.
- [24] *McArthur, G.:* Molecularly targeted treatment for dermatofibrosarcoma protuberans. *Semin. Oncol.*, 2004, 31, 30–36.
- [25] *McArthur, G. A., Demetri, G. D., van Oosterom, A. és mtsai:* Molecular and clinical analysis of locally advanced dermatofibrosarcoma protuberans treated with imatinib: Imatinib Target Exploration Consortium Study B2225. *J. Clin. Oncol.*, 2005, 23, 866–873.
- [26] *Sasaki, M., Ishida, T., Horiuchi, H. és mtsai:* Dermatofibrosarcoma protuberans: an analysis of proliferative activity, DNA flow cytometry and p53 overexpression with emphasis on its progression. *Pathol. Int.*, 1999, 49, 799–806.
- [27] *Sun, L. M., Wang, C. J., Huang, C. C. és mtsai:* Dermatofibrosarcoma protuberans: treatment results of 35 cases. *Radiother. Oncol.*, 2000, 57, 175–181.
- [28] *Chang, C. K., Jacobs, I. A., Salti, G. I.:* Outcomes of surgery for dermatofibrosarcoma protuberans. *Eur. J. Surg. Oncol.*, 2004, 30, 341–345.
- [29] *DuBay, D., Cimmino, V., Lowe, L. és mtsai:* Low recurrence rate after surgery for dermatofibrosarcoma protuberans. A multidisciplinary approach from a single institution. *Cancer*, 2004, 100, 1008–1016.

(Mátrai Zoltán dr.,  
Budapest, Ráth György u. 7–9., 1122  
e-mail: matraidok@freemail.hu)

Az **Experimentális és Klinikai Kutatások Nemzetközi Orvosi Egyesülete**, a **Magyar Májkutató Társaság**, a **Májkutató Alapítvány** és a **Danubius Health Spa Resort Bük 2010. február 16. és 20. között** Bükkfürdőn „**Hepatológia 2010**” címmel konferenciát szervez, valamint továbbképző konferenciát rendez *gyakorló orvosoknak, asszisztenseknek és nővéreknek 2010. február 16-án 15 órától – február 17-én 13 óráig.*

**Fő témák:** A májbetegségek epidemiológiája, patológiája, a krónikus vírushepatitis, az alkohol és nem alkohol okozta májbetegségek, anyagcserebetegségek, hepatocellularis carcinoma, májtranszplantáció. Külön témaként szerepel a diabetes mellitus és a lipidanyagcsere összefüggése a májkárosodások kialakulásával. Szabadon választott: a máj megbetegedésével kapcsolatos témában is van lehetőség előadás tartására.

A konferencián meghívottként az e témákban jártas kiváló szakemberek tartanak előadást. A fenti témákban előadás bejelentésére van lehetőség **2009. november 28-ig**, az előadás néhány soros összefoglalójával az alábbi e-mail címeken:  
feher@bel2.sote.hu, intermedicons.kft@chello.hu, saci@bel2.sote.hu

Tudományos célú érdeklődés:  
*Prof. Dr. Fehér János*, Semmelweis Egyetem – ÁOK II. Belgyógyászati Klinika  
1088 Budapest, Szentkirályi u. 46., Telefon/fax: (06-1) 317-4548, e-mail: feher@bel2.sote.hu

Jelentkezés és szállásfoglalás:  
*Schäfer Mária*, Intermedicons Kft., 1450 Budapest 9. Pf. 172  
Telefon/fax: (06-1) 215-8039, mobil: 06-30-984-6954, e-mail: intermedicons.kft@chello.hu

Az Orvosi Hetilap 2009, 150, 1719. oldalán (36. szám) megjelent OH-QUIZ-re helyes megfejtés nem érkezett.