

A *Helicobacter pylori* szerepe a gyermekkori idiopathiás immunthrombocytopeniában

VERES GÁBOR DR.¹ ■ KARÓCZKAI ISTVÁN OH¹
BODÁNSZKY HEDVIG DR.¹ ■ MAROSI ANIKÓ DR.² ■ MAGYAROSZI EDINA DR.¹
DEZSŐFI ANTAL DR.¹ ■ ARATÓ ANDRÁS DR.¹

¹Semmelweis Egyetem, Általános Orvostudományi Kar, I. Gyermekgyógyászati Klinika, Budapest

²Heim Pál Kórház Madarász Utcai Kirendeltsége, Budapest

A *Helicobacter pylori* kóroki szerepe a felnőttkori immunthrombocytopeniás purpurában bizonyított, ám a gyermekkori esetekről eddig csak kevés és egymásnak ellentmondó adatok ismeretesek. Jelen felmérésükben a szerzők a *Helicobacter pylori*-infekció előfordulását vizsgálták immunthrombocytopeniás purpurában szenvedő gyermekekben. Ezenkívül a *Helicobacter pylori*-pozitív gyermekek trombocytaszámának változását követték nyomon az eradikációt követően. *Betegek és módszer:* A vizsgálatukba 27 immunthrombocytopeniás purpurás gyermeket vontak be (13 fiú, 14 lány, átlagéletkor: 8,2 év, tartomány: 18 hó–18 év). A kontrollcsoportba 38 egészséges gyermek tartozott (20 fiú, 18 lány, átlagéletkor: 9,6 év, tartomány: 4–18 év). A *Helicobacter pylori*-fertőzés igazolása ¹³C urea-kilégzési teszt segítségével történt. Az eradikáció sikerességét a kombinált kezelést követően 6 héttel újabb ¹³C urea-kilégzési teszt elvégzésével állapították meg. *Eredmény:* Az immunthrombocytopeniás purpurás betegekben a 27 főből 2 gyermek (7,7%) bizonyult *Helicobacter pylori*-pozitívnak. A kontrollokban hasonló előfordulási arányt találtak (3/38, 7,9%). A nyomon követés során (átlagosan 10 hónap, tartomány: 6–14 hó) a *Helicobacter pylori* eradikációját követően a betegek trombocytaszáma nem emelkedett szignifikánsan. A *Helicobacter pylori*-pozitív immunthrombocytopeniás purpurás betegek eradikációja a kontroll ¹³C urea-kilégzési teszt alapján sikeresnek bizonyult. *Következtetés:* Vizsgálatok alapján a *Helicobacter pylori* kóroki szerepe nem igazolható a gyermekkori immunthrombocytopeniás purpurában. Ennek megfelelően a kórképben szenvedő gyermekekben a *Helicobacter pylori* szűrővizsgálata nem javasolt.

Kulcsszavak: *Helicobacter pylori*, krónikus immunthrombocytopeniás purpura, gyermek

The role of *Helicobacter pylori* infection in children with chronic immune thrombocytopenic purpura

Helicobacter pylori infection has been associated with immune thrombocytopenic purpura in adults, however, the few studies concerning this issue showed conflicting results in the paediatric field. Therefore, authors prospectively investigated the incidence of *Helicobacter pylori* infection and the effect of *Helicobacter pylori* eradication on platelet count recovery in children with immune thrombocytopenic purpura. *Patients and methods:* The study included 27 children with immune thrombocytopenic purpura (13 boys and 14 girls) with a median age of 8.2 years (range, 18 months–18 years). 38 healthy children (controls) were also enrolled (20 boys, 18 girls, median age, 9.6 years, range, 4–18 years). *Helicobacter pylori* infection was diagnosed using ¹³C urea breath test. Eradication was assessed at 6 weeks following the end of the treatment by ¹³C urea breath. *Results:* 2 children out of 27 patients with immune thrombocytopenic purpura proved to be positive for *Helicobacter pylori* infection (7.7%) and were treated with combination therapy. Controls showed similar rate of *Helicobacter pylori* infection (3/38, 7.9%) in comparison to those with immune thrombocytopenic purpura. In the follow-up period (mean, 10 months, range, 6–14 months) platelets did not show any improvement in infected children following the eradication treatment and were identical to those of the uninfected patients. Eradication was successful in the 2 *Helicobacter pylori* infected patients with immune thrombocytopenic purpura. *Conclusion:* The results do not suggest a pathogenetic role of *Helicobacter pylori* infection in the etiology of immune thrombocytopenic purpura. Screening of *Helicobacter pylori* infection among paediatric patients with immune thrombocytopenic purpura is not recommended.

Keywords: *Helicobacter pylori*, chronic immune thrombocytopenic purpura, children

(Beérkezett: 2009. január 29.; elfogadva: 2009. március 3.)

Rövidítések

CR = komplett remisszió; Hp = *Helicobacter pylori*; ITP = immunthrombocytopeniás purpura; PR = parciális remisszió; Trc = thrombocyta; UBT = urea breath test

A gyermekkori immunthrombocytopeniás purpura (ITP) alacsony thrombocytaszámmal és purpurával járó kórkép, aminek hátterében autoimmun patomechanizmust feltételeznek [1]. A betegség gyermekkorban az esetek nagy részében jóindulatú, spontán vagy szteroidterápiára gyógyul. Egyes elméletek szerint bakteriális antigének ellen termelődött antitestek lépnek keresztreakcióba a vérlemezke felszíni antigénjeivel, ami a thrombocyta lépben történő fagocitózisához és eliminációjához vezet [2].

A *Helicobacter pylori* (Hp) egy spirál alakú, Gram-negatív, gyomorban élő baktérium, amely a Föld lakosságának körülbelül felét érinti [3]. Kóroki szerepe egyértelműen bizonyított a gyomorfekély, illetve nyombélfekély kialakulásában, gyomorrákban és a gyomor MALT-lymphomájában [4]. A Hp felfedezését követően számos extraintestinalis kórképpel összefüggésbe hozták, de az elmúlt évek korrekciós összehasonlító analízise alapján felnőttekben csak a vashiányos anaemiával és az ITP-vel hozták összefüggésbe [5]. Felnőtt ITP-s betekben a Hp előfordulásának aránya nemcsak magasabb, mint a kontrollokban, hanem a Hp eradikációja a thrombocyta számának emelkedésével is jár [6]. *Emilia és mtsai* 51%-os Hp-prevalenciát igazoltak az ITP-s betekben, és 63%-ban mutattak ki javulást az eradikáció után [7]. Egy 17, releváns publikáción alapuló metaanalízis szerint (788 ITP-s felnőtt beteg) igen szoros összefüggés van a baktérium eradikációja és a thrombocytaszám emelkedése között [8]. A felnőttekkel ellentétben a Hp és a gyermekkori ITP vonatkozásában csak néhány közlemény ismeretes – egymásnak ellentmondó adatokkal, hazai vizsgálat pedig idáig nem történt [9]. Jelen tanulmány célja, hogy összehasonlítsa a magyarországi ITP-s és egészséges gyermekek Hp-prevalenciáját, ezenkívül a pozitív esetekben a baktérium eradikációja után elemezze az esetleges thrombocytaszám-változást a Hp-negatív ITP-s populációhoz viszonyítva.

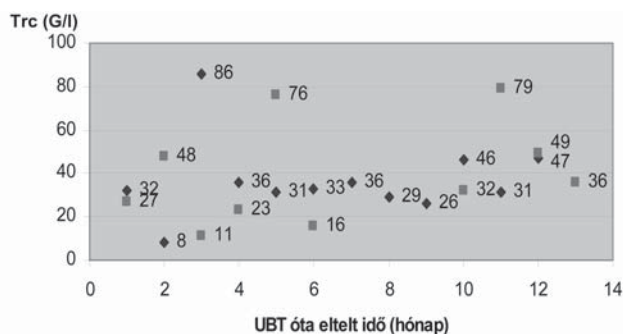
Betegek és vizsgálati módszer

A vizsgálatba 27 ITP-s gyermeket (13 fiú és 14 lány) vontunk be, akiknek átlagéletkoruk 8,2 év volt (tartomány: 18 hó–18 év). Valamennyi betegnél az ITP diagnózisa a vizsgálat megkezdése előtt már ismert volt. A krónikus ITP diagnózisának felállítása az alábbi kritériumok alapján történt: legalább 6 hónapja fennálló thrombopenia (50 G/l alatt), normális csontvelői megakaryocita-szintézis, thrombopeniát okozó szekunder immun- és nem immun kórképek kizárása. A kontrollcsoportot korban megfeleltetett egészséges gyermekpopuláció szolgáltatta, ahol az életkortartomány 4–18 év volt,

az átlagéletkor pedig 9,6 év. Sem a kontroll-, sem az ITP-s populáció a Hp diagnosztikája előtt (minimum 1 hónappal) nem szedett antibiotikumot vagy protonpumpa-inhibitor/H₂-receptor-blokkolót. A Hp körismézésére ¹³C urea-kilégzési tesztet (urea breath test, UBT) használtuk, amelynek kiváló szenzitivitása és specificitása közismert (95% felett). Az UBT-pozitív esetekben a Hp eradikációját az érvényben levő ajánlás alapján kétféle antibiotikummal kombinált protonpumpa-inhibitor terápiával végeztük (amoxicillin + clarithromycin + omeprasol) 10 napig [10]. A terápia sikerességéről ismételt UBT-vizsgálattal győződünk meg 6 héttel a kezelést követően. A kezelés hatékonyságát az UBT-vizsgálat időpontjában meghatározott thrombocytaszámhoz viszonyítottuk. Komplet remisszióknak (CR) a tartósan emelkedett (>150 G/l) thrombocytaszámot, míg részleges, parciális remisszióknak (PR) a kiindulási értéket legalább kétszeresen meghaladó thrombocytaszámot tekintettük.

Eredmények

Vizsgálataink alapján a 27 ITP-s beteg közül kettőben igazolódott a Hp-fertőzés (7,7%), ami megegyezett a kontrollokban kimutatott Hp-infekciós aránnyal (3/38, 7,9%). Az UBT-vizsgálattal igazolt Hp-pozitív esetekben elvégeztük a kétféle antibiotikummal és protonpumpa-gátlóval végzett eradikációs terápiát, aminek sikerességét mindkét esetben a 6 héttel később végzett kontroll-UBT-vizsgálat negativitása igazolta. Az UBT-vizsgálatot követően a Hp-pozitív és Hp-negatív egyénekben a thrombocytaszám változását egyaránt nyomon követtük (átlagosan 10 hónap, tartomány: 6–14 hó). Az ITP-s betegek kezelésében szteroidterápia szerepelt, de intravénás immunglobulin-terápia, splenectomia vagy egyéb immunszuppresszáns kezelés nem történt. Az UBT-vizsgálatot követően rendszeresen meghatároztuk az ITP-s gyermekek thrombocytaszámát a Hp-pozitív (1. ábra) és a Hp-negatív betegeknél. A hosszabb távú összehasonlító elemzés egyértelműen azt mutatta, hogy egyik csoportban sem történt szignifikáns thrombocytaszám-emelkedés az UBT-tesztet követően. A Hp-negatív ITP-s



1. ábra | A két *Helicobacter pylori*-pozitív ITP-s gyermek thrombocytaszámának (trc, G/l) változása az UBT-vizsgálatot követően (négyzet: 1. beteg, rombusz: 2. beteg)

1. táblázat | A gyermekkori ITP-ben vizsgált *Helicobacter pylori*- (Hp-) infekciót elemző közlemények összefoglalása

	Hayashi és mtsai [9]	Jaing és mtsai [16]	Rajantie és mtsai [17]	Neeffjes és mtsai [18]	Loffredo és mtsai [19]
Vizsgálat időtartama (hónap)	>12	12	–	12	12
Hp kimutatása	HpSA+UBT	HpSA	HpSA+Se IgA	HpSA	UBT+SeIgG+HpSA
Vizsgált betegek száma	10	22	17	47	39
Hp-pozitív betegek száma	1	8	0	3	8
Eradikációs terápia	amoxicillin + clarithromycin + lansoprasol	amoxicillin + clarithromycin + omeprasol	–	amoxicillin + clarithromycin + omeprasol	amoxicillin + clarithromycin + omeprasol
Sikeres eradikáció	1	9	–	3	7
PR a Hp(+) betegekben	0	1	–	2	–
CR a Hp(+) betegekben	1	4	–	0	–
PR a Hp(-) betegekben	–	6	–	0	–
CR a Hp(-) betegekben	–	0	–	0	–

UBT = urea breath test; Hp SA = *Helicobacter pylori* székletantigén-vizsgálat; PR = parciális remisszió; CR = komplett remisszió

csoportban a 25 betegből 22 gyermek adatai álltak rendelkezésünkre. Közülük 13 került CR-be és 2 gyermek PR-be. Egy gyermek thrombocytaszintje elérte a normáltartományt.

Megbeszélés

A Hp 1983-as leírását követően számos extraintestinalis kórképpel hozták összefüggésbe. Az elmúlt évek felmérései alapján a kórképek túlnyomó többségéről bebizonyosodott, hogy nincs direkt összefüggésben a Hp-fertőzéssel [11]. Ellenben az ITP az egyik olyan kórkép, amely „megmaradt a listán”: a Hp-infekció ITP-s felnőttekben súlyosbítja a thrombopeniás állapotot. A legújabb ajánlások ennek megfelelően az ITP-s felnőttekben a Hp szűrővizsgálatát és pozitív esetben az infekció eradikációját javasolják, hiszen az eradikációt követően várható, hogy a thrombocytaszám emelkedni fog [12]. A két kórkép közötti összefüggés hátterében az állhat, hogy a Hp elleni antitestek keresztreakciót adnak a thrombocytá membránfehérjéivel, és annak eliminációját okozzák. Újabb megfigyelés szerint a vérlemezke elleni antitestek és a CagA-pozitív Hp közötti molekuláris mimikri az egyik döntő momentum a kórkép patomechanizmusában [13]. *Asahi és mtsai* kimutatták, hogy a Hp-infekció eradikációját követően a thrombocytá bizonyos membránfehérjéi elleni (GPIIb/IIIa) antitesttermelés csökken [14]. A felnőttekkel ellentétben a gyermekkori ITP és Hp-infekció vonatkozásában nem egyértelmű az összefüggés. A témával kapcsolatos összefoglaló közlemények további vizsgálatokat sürgetnek, már csak azért is, mert a két kórkép közötti összefüggés országonként különböző lehet [15].

Jelen vizsgálatunkban magyar ITP-s gyermekekben a Hp-fertőzés arányát a kontrollhoz hasonlónak találtuk. Az eradikációs kezelést követően a Hp-pozitív és a Hp-negatív gyermekek thrombocytaszáma szignifikánsan nem emelkedett, így a felnőttektől eltérően a gyermek-

kori ITP-ben a Hp szerepe saját adataink alapján sem valószínűsíthető. A kontrollokban igazolt Hp-előfordulási arány (7,9%) alapján hazánk a mérsékelt infekciós rátájú országok közé sorolható.

A korábbi nemzetközi vizsgálatok eredményei nem egyértelműek. *Hayashi és mtsai* 10 ITP-s gyermek közül mindössze egyben tudtak Hp-pozitivitást igazolni. Az eradikációs terápia hatására a vérlemezkeszint szignifikáns emelkedést mutatott, amely fél évvel a terápia után is fennállt [9]. *Jaing és mtsai* 22 ITP-s gyermek között nyolc esetben találtak Hp-fertőzést (36%), és közülük 5 esetben sikerült az eradikációs terápiával PR, illetve CR állapotot elérni, ami egy évvel a Hp diagnosztizálása után is fennállt. Fontos megjegyezni, hogy a Hp-negatív csoportból is 6 páciens PR állapotba került [16]. Finnországban 17 ITP-s gyermeket vontak be a vizsgálatokba, közülük egy sem volt Hp-pozitív [17]. *Neeffjes és mtsai* 47 ITP-s betegben háromnál igazolták a Hp-fertőzést (6,4%). Az eradikációs terápia hatására nagyon gyors javulást tapasztaltak mindhárom esetben, és egy évvel a vizsgálatok megkezdése után két páciens remisszióban volt [18].

Egy olaszországi vizsgálat 39 ITP-s betegben végezte el a baktérium diagnosztizálását, és 8 esetben találtak Hp-fertőzést (20,5%). Hét esetben az eradikáció sikeres volt. Az eradikáció után a tizenkét hónapig tartó megfigyelést követően nem találtak szignifikáns különbséget a Hp-negatív és -pozitív csoport között [19]. A legfrissebb felmérések is negatív eredménnyel zárultak, hasonló Hp-prevalenciás értékkel [20, 21]. A korábbi jelentősebb vizsgálatok összehasonlító elemzését az 1. táblázat foglalja össze.

Mi lehet az oka annak, hogy a felnőttekben igazolt összefüggés gyermekekben nem érvényes? A magyarázat a Hp-infekció gyermekkori és felnőttkori különbözőségével értelmezhető. A felnőttkori fertőzéssel ellentétben a gyermekkori ITP-ben a gastritis kevésbé súlyos, a Hp-baktériumok mucosalis denzitása alacsonyabb,

a polimorfonukleáris és mononukleáris sejtek inváziója kisebb, és az epithelium sem károsodott annyira. *Harris és mtsai* kimutatták, hogy a gyermekkori Hp-infekcióban a Treg-sejtek mucosalis inváziója nagyobb, a TGF- β és IL-10 inhibitorikus citokinek expressziója magasabb, mint a felnőttkori Hp-fertőzésben [21]. Ennek értelmében valószínűleg a gyermekkori Hp-fertőzés a gátló Treg-sejtek és citokinek jelenléte miatt kevésbé kifejezett, a kisebb mértékű immunválasz miatt pedig kevésbé alakul ki thrombopeniát generáló antitest-termelődés. A Hp-fertőzés eradikációjának esetleges jótékony hatása ITP-s betegen országonként jelentős különbséget mutat, ezért nagyon fontos a hazai felmérés. Munkánk másik jelentőségét az adja, hogy Magyarországon nincs friss és korrekt – akár kis esetszámon alapuló – felmérés a Hp gyermekkori prevalencia vonatkozásában.

Összefoglalva jelen vizsgálatunkat: A Hp szerepe a gyermekkori krónikus immunthrombocytopeniás purpurában nem valószínűsíthető, a baktérium incidenciája nem nagyobb, mint az egészséges gyermekekben. Eredményeink alapján az ITP-s gyermekek Hp-szűrő vizsgálata nem javasolt, a Hp-pozitív egyének kezelésétől a thrombocytaszám emelkedése nem várható.

Irodalom

- [1] *McMillan, R.*: Chronic idiopathic thrombocytopenic purpura. N. Engl. J. Med., 1981, 304, 1135–1147.
- [2] *Rodeghiero, F.*: First-line therapies for immune thrombocytopenic purpura: re-evaluating the need to treat. Eur. J. Haematol., 2008, 6, 19–26.
- [3] *Marshall, B. J.*: *Helicobacter pylori*. Am. J. Gastroenterol., 1994, 89, S116–S128.
- [4] *Veres, G., Pehlivanoglu, E.*: *Helicobacter pylori* infection in pediatrics. Helicobacter, 2007, 12, 38–44.
- [5] *Campuzano-Maya, G.*: Proof of an association between *Helicobacter pylori* and idiopathic thrombocytopenic purpura in Latin America. Helicobacter, 2007, 12, 265–273.
- [6] *Malfertheiner, P., Megraud, F., O'Morain, C. és mtsai*: Current concepts in the management of *Helicobacter pylori* infection: the Maastricht III Consensus Report. Gut, 2007, 56, 772–781.
- [7] *Emilia, G., Luppy, M., Zuichinni P. és mtsai*: *Helicobacter pylori* infection and chronic immune thrombocytopenic purpura: long-term results of bacterium eradication and association with bacterium virulence profiles. Blood, 2007, 110, 3833–3841.
- [8] *Franchini, M., Cruciani, M., Mengoli, C. és mtsai*: Effect of *Helicobacter pylori* eradication on platelet count in idiopathic thrombocytopenic purpura: a systematic review and meta-analysis. J. Antimicrob. Chemother., 2007, 60, 237–246.
- [9] *Hajashi, H., Okuda, M., Aoyagi, N. és mtsai*: *Helicobacter pylori* infection in children with chronic idiopathic thrombocytopenic purpura. Pediatrics International., 2005, 47, 292–295.
- [10] *Jones, N., Sherman, P., Fallone, C. és mtsai*: Canadian Helicobacter study Group Consensus Conference: update on the approach to *Helicobacter pylori* infection in children and adolescents – An evidence based evaluation. Can. J. Gastroenterol., 2005, 19, 399–408.
- [11] *Moyaert, H., Franceschi, F., Roccarina, D. és mtsai*: Extragastric manifestations of *Helicobacter pylori* infection: other Helicobacters. Helicobacter, 2008, 13, 47–57.
- [12] *Rostami, N., Keshtkar-Jahromi, M., Rahnavardi, M. és mtsai*: Effect of eradication of *Helicobacter pylori* on platelet recovery in patients with chronic idiopathic thrombocytopenic purpura: a controlled trial. Am. J. Hematol., 2008, 83, 376–381.
- [13] *Takahashi, T., Yujiri, T., Shinohara, K. és mtsai*: Molecular mimicry by *Helicobacter pylori* CagA protein may be involved in the pathogenesis of *H. pylori*-associated chronic idiopathic thrombocytopenic purpura. Br. J. Haematol., 2004, 124, 91–96.
- [14] *Asahi, A., Nishimoto, T., Okazaki, Y. és mtsai*: *Helicobacter pylori* eradication shifts monocyte Fc-gamma receptor balance toward inhibitory Fc-gamma-RIIB in immune thrombocytopenic purpura patients. J. Clin. Invest., 2008, 118, 2939–2949.
- [15] *Psaila, B., Bussel, J. B.*: Fc receptors in immune thrombocytopenias: a target for immunomodulation? J. Clin. Invest., 2008, 118, 2677–2681.
- [16] *Jaing, T., Jaing T., Yang C. és mtsai*: Efficacy of *Helicobacter pylori* eradication on platelet recovery in children with chronic idiopathic thrombocytopenic purpura. Acta Paediatrica, 2003, 92, 1153–1157.
- [17] *Rajantie, J., Klemola T.*: *Helicobacter pylori* and idiopathic thrombocytopenic purpura in children. Blood, 2003, 101, 1660–1660.
- [18] *Neeffes, V., Heijboer, H., Tamminga, R. Y.*: *H. pylori* infection in childhood chronic immune thrombocytopenic purpura. Haematologica, 2007, 92, 576.
- [19] *Loffredo, G., Marzano, M., Migliorati, R.*: The relationship between immune thrombocytopenic purpura and *Helicobacter pylori* infection in children: where is the truth? Eur. J. Pediatrics, 2007, 166, 1067–1068.
- [20] *Wu, K. S., Hsiao, C. C., Yu, H. R. és mtsai*: *Helicobacter pylori* infection and childhood idiopathic thrombocytopenic purpura. Acta Paediatr. Taiwan, 2007, 48, 263–266.
- [21] *Harris, P. R., Wright, S. W., Serrano, C. és mtsai*: *Helicobacter pylori* gastritis in children is associated with a regulatory T-cell response. Gastroenterology, 2008, 134, 491–499.

(Veres Gábor dr.,
Budapest, Bókay u. 53., 1083
e-mail: vergab@gyerl.sote.hu)

„Az orvoslás legfőbb alapja a szeretet.”

(Paracelsus)