

КЛИНИЧКИ ИСТРАЖУВАЊА

СПОРЕДБА НА ЛАПАРОСКОПСКА ХЕРНИОПЛАСТИКА СО КОНВЕНЦИОНАЛНА ТЕХНИКА КАЈ ЖЕНСКИ ДЕЦА СО ИНДИРЕКТНА ИНГВИНАЛНА ХЕРНИЈА

Тони Ристески¹, Ристо Симеонов¹, Шабан Мемети¹, Весна Наунова¹, Миле Петровски¹¹Универзитетска клиника за детска хирургија, Медицински факултет, Универзитет "Св. Кирил и Методиј", Скопје, Република Македонија

Извадок

Цитирање: Ристески Т, Симеонов Р, Мемети Ш, Наунова В, Петровски М. Споредба на лапароскопска херниопластика со конвенционална техника кај женски деца со индиректна ингвинална хернија. *Arch J Здравје* 2017; 9(1) 18-25

Клучни зборови: ингвинална хернија, женски деца, лапароскопски асистирани техника

***Кореспонденција:** д-р Тони Ристески. Универзитетска Клиника за детска хирургија, Медицински факултет, Универзитет "Св. Кирил и Методиј" Скопје, Република Македонија. E-mail: drtonirist@yahoo.com

Примено: 2-Мар-2017; **Ревидирано:** 20-Мар-2017; **Прифатено:** 7-Апр-2017; **Објавено:** 30-Мај-2017

Печатарски права: © 2017 Тони Ристески. Оваа статија е со отворен пристап дистрибуирана под условите на Нелокализирана лиценца, која овозможува неограничена употреба, дистрибуција и репродукција на било кој медиум, доколку се цитираат оригиналните автор(и) и изворот.

Конкурентски интереси: Авторот изјавува дека нема конкурентски интереси

Истражувањето има за цел да ги спореди отворената конвенционална техника за третман на ингвиналните хернии наспроти лапароскопски асистирани техника на перкутано затворање на внатрешниот ингвинален прстен кај женски деца со клинички дијагностицирана индиректна ингвинална хернија. Материјал и методи: Истражувањето претставува проспективна аналитичка (case control) студија, спроведена на Универзитетската клиника за детска хирургија во Скопје во периодот 2015-16. Опфатени се 20 женски деца на возраст од 1-14 години со клинички дијагностицирана индиректна ингвинална хернија. Испитаниците од испитуваната група се третирани со лапароскопска херниопластика, а оние од контролната група со конвенционална техника. Резултати: Просечното време траење на интервенцијата во испитуваната, односно контролната група изнесува 276±6,1 vs. 64,8±7,2 минути. Должината на престојот во болница во двете групи изнесува 10,8±3,1 vs. 2,72±4,2 часови. Најкраткиот престој изнесува 8 vs. 24 часа, а најдолгиот 18 vs. 36 часа. Педесет проценти од децата во испитуваната група заземале нормална положба во кревет за помалку од 4 часа споредено со оние од контролната група кај кои тоа изнесувало 9 часа. Просечното време до вертикализација во кревет во двете групи изнесува 4,1±0,9 vs. 9,9±1,8 часови со минимум 3 vs. 7 и максимум 6 vs. 12 часови. Просечната должина на белегот изнесува 1,9±0,9 мм во испитуваната и 34,8±17,4 мм во контролната група. Анализија поради болка е дадена кај 2 (20%) од децата во испитуваната и 8 (80%) од оние во контролната група. Лесно впечатлив белег имаат 8 (80%) од пациентите во контролната група и ниеден пациент од испитуваната група. Белегот не ја нарушува естетиката кај 9 (90%) од пациентите во испитуваната група, и кај 2 (20%) од оние во контролната група. Заклучок: Лапароскопски асистирани техника на перкутано затворање на внатрешниот ингвинален канал со еден порт претставува минимално инвазивна метода за третман на ингвинални хернии во детска возраст и врвно достигнување во оваа проблематика, со посебни предности кај женските деца.

CLINICAL SCIENCE

COMPARISON OF LAPAROSCOPIC HERNIA REPAIR WITH CONVENTIONAL TECHNIQUE IN FEMALE CHILDREN WITH INDIRECT INGUINAL HERNIA

Тони Ристески¹, Ристо Симеонов¹, Шабан Мемети¹, Весна Наунова¹, Миле Петровски¹¹ University Clinic for children surgery, Medical Faculty, University Sts. Cyril and Methodius. Skopje, Republic of Macedonia.

Abstract

Citation: Risteski T, Simeonov R, Memeti Sh, Naunova V, Petrovski M. Comparison of laparoscopic hernia repair with conventional technique in female children with indirect inguinal hernia. *Arch Pub Health* 2017; 9(1): 18-25. [Macedonian]

Key words: inguinal hernia, girls, laparoscopic assisted technique

***Correspondence:** Dr Toni Risteski, University Clinic for children surgery, Medical Faculty, Sts. Cyril and Methodius University, Skopje, Republic of Macedonia. E-mail: drtonirist@yahoo.com

Received: 2-Mar-2017; **Revised:** 20-Mar-2017; **Accepted:** 7-Apr-2017; **Published:** 30-May-2017

Copyright: © 2017 Toni Risteski. This is an open-access article distributed under the terms of the Creative Commons Attribution License, which permits unrestricted use, distribution, and reproduction in any medium, provided the original author(s) and source are credited.

Competing Interests: The author have declared that no competing interests

The study aims to compare the conventional open technique for treating inguinal hernia versus laparoscopic assisted technique of percutaneous closure of the internal inguinal ring in female children with clinically diagnosed indirect inguinal hernia. Materials and methods: The study is a prospective analytical (case control) study performed at the University Clinic for Pediatric Surgery in Skopje in the period 2015-16. Twenty female children aged 1-14 years with clinically diagnosed indirect inguinal hernia were analyzed. Children from the experimental group were treated with laparoscopic hernia repair, and those from the control group with conventional techniques. Results: The average duration of the intervention in the experimental and control group was 276 ± 6.1 vs. 64.8 ± 7.2 minutes. The length of hospital stay in the two groups was 10.8 ± 3.1 vs. 2.72 ± 4.2 hours. The shortest stay was 8 vs. 24 hours and the longest 18 vs. 36 hours. Fifty percent of the children in the experimental group took up a normal position in bed for less than 4 hours compared to the control group in which it happened in 9 hours. The average time to recovery from bed in the two groups was 4.1 ± 0.9 vs. 9.9 ± 1.8 hours with a minimum of 3 vs. 7 and maximum of 6 vs. 12 hours. The average length of the mark was 1.9 ± 0.9 mm in the experimental and 34.8 ± 17.4 mm in the control group. Analgesia because of pain was given to 2 (20%) children in the experimental group and to 8 (80%) in the control group. Easy impressive scar have 8 (80%) patients in the control group and no patient in the experimental group. The mark does not disturb the esthetics in 9 (90%) of patients in the experimental group and in 2 (20%) in the control group. Conclusion: Laparoscopic assisted technique of percutaneous closure of the internal inguinal ring with one port represents a minimally invasive method and ultimate achievement in this field for treatment of inguinal hernias in children, with special advantage in females.

Вовед

Најчестата причина за појава на ингвиналните хернии во детска возраст е неoblитерација на processus vaginalis peritonei.¹⁻³ Најчесто ингвиналните хернии кај децата се индиректни хернии, додека директна ингвинална хернија се јавува многу ретко во детска возраст, во склоп на системски болести на сврзното ткиво.⁴⁻⁷ Вродена ингвинална хернија кај доенчиња и деца е резултат од неуспехот на затворањето на processus vaginalis.² Респективно на етиологијата, конгениталната ингвинална хернија не се повлекува спонтано, а со оглед на високиот ризик за инкарцерација, јасно е дека единствениот прифатлив модалитет на третман е хируршка поправка.^{3,7-8}

Третманот на ингвиналната хернија во детска возраст е традиционално со отворени методи на херниотомија и херниопластика, третман на избор уште од 25 година од нашата ера.⁹⁻¹¹

Лапароскопскиот третман на ингвиналната хернија бил воведен по успехот на повеќето лапароскопски техники во детската хирургија, со премисата дека ќе има помалку постоперативна непријатност и болка.^{6,12-15} Исто така овој третман дава можност билатералните хернии да се третираат истовремено, со подобрен козметички ефект. Во 1997 година, El-Gohary прв објавил статија за лапароскопски третман на ингвинална хернија кај женски пациенти.²¹ Согласно трендовите во светот во последната деценија, сè повеќе еволуираат и се воведуваат минимално инвазивни методи како алтернатива на отворената хирургија. Трендот денес е воведување на екстракорпорално врзување и намалување на бројот на работни портови и ендоскопски инструменти.^{14,15,17-22}

Лапароскопската херниопластика првично беше воспоставена како трипортна техника, каде се бара големо искуство во однос на интракорпоралното врзување, така што некои истражувачи ја развиле техниката преку поставување на три или два порта.⁹⁻¹¹ Меѓутоа, истражувачите не добиле сигнификантни резултати употребувајќи ги и споредувајќи ги двете техники со три и два порта.^{11,24} Во сите

овие постапки, внатрешниот прстен се затвора со интраабдоминално шиее со лапароскопска игла. Ова е една од најпознатите тешки технички аспекти на лапароскопијата. Интраабдоминалното шиее бара искуство и многу часови обука. Дури и со соодветно искуство, тоа одзема најголем дел и најмногу време од оперативната постапка. Интраабдоминалното шиее вклучува многу манипулации со инструменти во абдоминалната шуплина и носи ризик од висцерална повреда.^{13,14,18}

Најчесто употребуваната техника за лапароскопска херниопластика кај деца е онаа каде се употребуваат два иглодржачи за да го затворат внатрешниот прстен со циркуларен шев или пак Z шев. Инсерцијата на циркуларен шев е од надвор перкутано под лапароскопска контрола со различни техники (Prasad's, Endoneedle, Reverdin needle, или супкутано ендоскопски асистирани лигација на внатрешниот прстен).¹¹ Интракорпоралното шиее и врзување станало популарно помеѓу детските хирурзи, и резултатите на големи серии биле објавени од различни истражувачи со стапка на рекурентност од 0,4 до 4,1%.^{8,14,19,20}

Ризикот од развој на контралатерална хернија се проценува на 10,2% и е многу повисока за левостраните хернии (19,2%).^{6,9,16,22}

За намалување на стапката на рекурентност се користат технички модификации, вклучувајќи инјектирање на физиолошки раствор за подигнување на перитонеумот и поставување на еден шев, шиее во форма на N начин итн.¹²⁻¹⁴

Ова истражување има за цел да ги спореди отворената конвенционална техника за третман на ингвиналните хернии наспроти лапароскопски асистираниот третман на перкутано затворање на внатрешниот ингвинален прстен кај женски деца со клинички дијагностицирана индиректна ингвинална хернија.

Материјали и методи

Истражувањето претставува проспективна аналитичка (case control) студија, спроведена на Универзитетската кли-

ника за детска хирургија во Скопје во периодот 2015-16. Опфатени се две групи (испитувана и контролна) со вкупно 20 женски деца на возраст од 1-14 години. Во секоја група има по 10 пациенти селектирани по случен избор согласно однапред поставени инклузиони и ексклузиони критериуми. Сите испитаници во истражувањето имаат клинички дијагностицирана индиректна ингвинална хернија.

Оперативни техники

Користени се две техники за третман на клинички дијагностицирана индиректна ингвинална хернија. Испитаниците од испитуваната група се третирани со лапароскопски асистирани техника на перкутано затворање на внатрешниот ингвинален прстен. Оваа техника се изведува со помош на лапароскопски сет со којшто се прави затворање на внатрешниот ингвинален прстен со нересорптивен конец преку еден порт со помош на камера. Испитаниците од контролната група се третирани со отворена конвенционална хируршка техника. Сите интервенции се изведувани во општа еднотрахеална анестезија и според принципот one day surgery.

За целите на овој труд анализирани се: возраст во месеци, времетраење на интервенција, престој во болница, време до нормална активна положба во кревет, време до вертикализација, големина на белег, постоперативна болка.

Согласност

Партиципирањето во студијата е доброволно и е изведено со претходна согласност на Универзитетската клиника за детска хирургија во Скопје. Процесот на селекција на пациентите не вклучи никаков облик на принуда. На сите родители/старатели на деца, потенцијални учесници во студијата, детално им беа појаснети причините за спроведување на истражувањето.

Сите родители беа информирани за процедурите кои се преземаат за доверливост на добиените информации во однос на нивна загарантирана анонимност и исклучиво користење за научни цели.

Статистичка анализа

Дескриптивната анализа на нумеричките серии е направена со употреба на мерките на централна тенденција (просек, медијана, минимални и максимални вредности, и интерактивни рангови), како и мерки на дисперзија (стандардна девијација). Анализирани аtributeви серии се прикажани како апсолутни и релативни броеви. За споредба на просечните вредности на нумеричките серии е користен Student-ов t-тест (за два независни примерока). Pearson Chi square тест за хомогеност, и Fischer exact тест се користени за утврдување на разликата меѓу одредени аtributeвни дихотомни белези во двете групи испитаници. За утврдување на статистичка значајност користено е ниво на сигнификантност од $p < 0,05$. Употребени се статистички програми (Statistica for Windows 7,0 и SPSS 17.0).

Резултати

Со истражувањето се опфатени вкупно 20 деца од женски пол на возраст од 12 – 168 месеци (1 – 14 години) поделени во две групи – по 10 испитаници во испитувана и контролна група. Просечната возраст на испитаниците од испитуваната, односно контролната група изнесува $79,2 \pm 36,3$ vs. $64,8 \pm 47,1$ месец, со минимум 36 vs. 12 месеци и максимум 168 месеци во двете групи. За $p > 0,05$ нема сигнификантна разлика помеѓу двете групи во однос на просечната возраст на испитаниците (табела 1).

Како што се гледа од табелата 1, просечното времетраење на интервенцијата во испитуваната, односно контролната група изнесува $27,6 \pm 6,1$ vs. $64,8 \pm 7,2$ минути со минимум од 21 vs. 30 и максимум од 41 vs. 55 минути.

За $p < 0,0001$ утврдена е сигнификантна разлика помеѓу двете групи во однос на просечното времетраење на интервенцијата, во прилог на пократко време кај испитуваната група.

Должината на престојот во болница во двете групи изнесува $10,8 \pm 3,1$ vs. $27,2 \pm 4,2$ часови. Најкраткиот престој изнесува 8 vs. 24 часа, а најдолгиот 18 vs. 36 часови.

Кај 50% од испитаниците должината на престојот е пократок од 10 vs. 25 часа. За $p < 0,0001$ утврдена е сигнификантна разлика помеѓу двете групи во однос на должината на престој во болница, во прилог на пократко време кај испитуваната група (табела 1).

Анализата на времетраењето до заземање на нормална положба во кревет, во испитуваната и контролната група, изнесува $4 \pm 0,9$ vs. $9 \pm 2,2$ часови, со минимум 3 vs. 6 и максимум 6 vs. 12 часови.

Педесет проценти од децата во испитуваната група заземале нормална положба во кревет за помалку од 4 часа споредено со оние од контролната група кај кои тоа изнесувало 9 часа. За $p < 0,0001$ утврдена е сигнификантна разлика помеѓу двете групи во однос на заземање нормална положба во кревет, во прилог на пократко време кај испитуваната група (табела 1).

Табела 1. Споредба на лапароскопска и конвенционална техника според демографски и клинички карактеристики

Карактеристики	Просек (Means)	Број	Стандардна девијација (Std.Dev.)	Минимум (Min)	Максимум (Max)	Медијана (IQR)	p
Возраст (месеци)							
Испитувана група	79,2	10	36,3	36	168	66 (60 - 96)	t-test = 1,766 df=18 p=0,454
Контролна група	64,8	10	47,1	12	168	60 (24 - 84)	
Времетраење на интервенција (минути)							
Испитувана група	27,6	10	6,1	21	41	26 (23 - 31)	t-test = -3,592 df=18 p=0,0001**
Контролна група	38,3	10	7,2	30	55	37,5 (34 - 40)	
Престој во болница (часови)							
Испитувана група	10,8	10	3,1	8	18	10 (8 - 12)	t-test = -9,977 df=18 p=0,0001**
Контролна група	27,2	10	4,2	24	36	25 (24 - 30)	
Време до нормална активна положба во кревет (часови)							
Испитувана група	4	10	0,9	3	6	4 (3 - 4)	t-test = -6,708 df=18 p=0,0001**
Контролна група	9	10	2,2	6	12	9 (8 - 10)	
Време до вертикализација (часови)							
Испитувана група	4,1	10	0,9	3	6	4 (3 - 5)	t-test = -8,949 df=18 p=0,0001**
Контролна група	9,9	10	1,8	7	12	10 (8 - 12)	
Големина на белег (мм)							
Испитувана група	1,9	10	0,9	1	4	1,9 (1 - 2)	t-test = -5,962 df=18 p=0,0001**
Контролна група	34,8	10	17,4	20	80	34,8 (25-38)	

* сигнификантно за $p < 0,05$

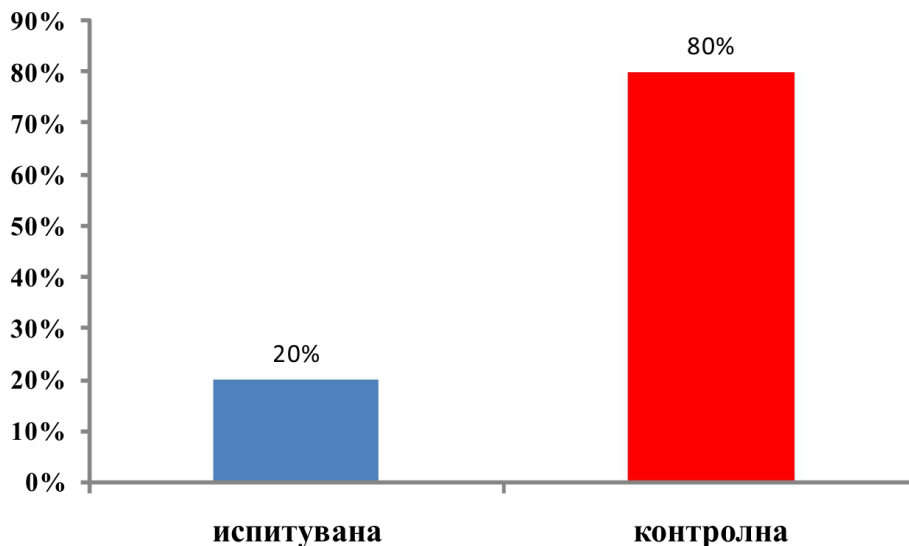
** сигнификантно за $p < 0,001$

Просечното време до вертикализација во кревет во двете групи изнесува $4,1 \pm 0,9$ vs. $9,9 \pm 1,8$ часови, со минимум 3 vs. 7 и максимум од 6 vs. 12 часови. Кај 50% од

испитаниците во двете групи времето до вертикализација во кревет е пократко од 4 vs. 80 часови. За $p < 0,05$ утврдена е сигнификантна разлика помеѓу двете

групи во однос на просечното време до вертикализација во кревет, во прилог на пократко време кај испитуваната група. Просечната должина на белегот изнесува $1,9 \pm 0,9$ мм во испитуваната и $34,8 \pm 17,4$

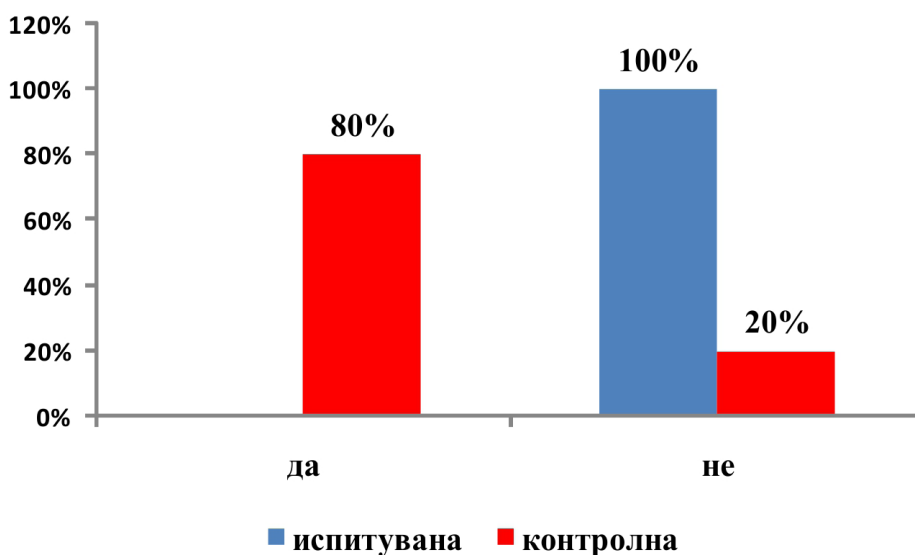
мм во контролната група, со сигнификантна разлика ($p < 0,0001$) помеѓу двете групи, во прилог на испитуваната група (табела 1).



Графикон 1. Дистрибуција на примерокот по групи и примена аналгезија

По направената лапароскопска херниопластика, аналгезија, поради болка е дадена кај 2 (20%) од децата во испитуваната и 8 (80%) од оние во контролната

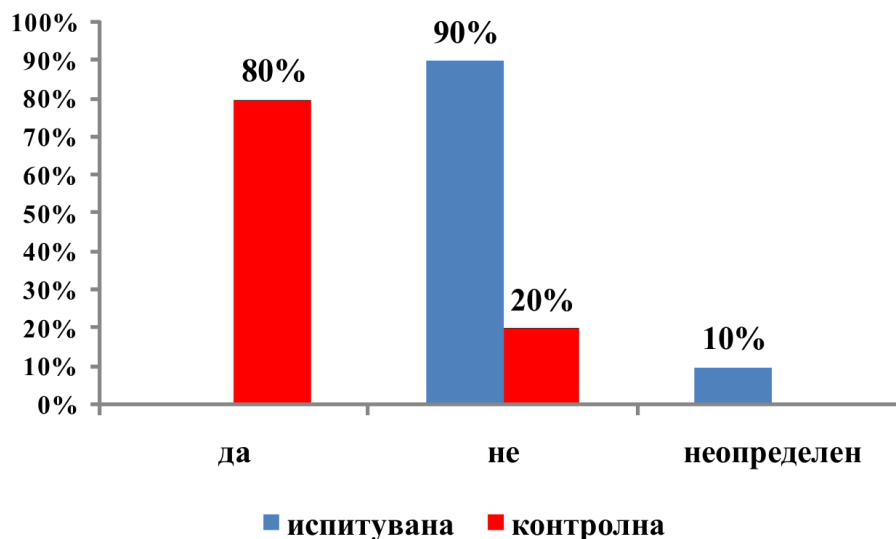
група. Постои сигнификантна разлика помеѓу двете групи во однос на постоперативно примената аналгезија (Fisher exact two tailed test: $p=0,008$).



Графикон 2. Дистрибуција на примерокот по групи и впечатливост на белег

Лесно впечатлив белег имаат 8 (80%) од пациентите во контролната група и ние-

ден пациент од испитуваната група (графикон 2),



Графикон 3. Дистрибуција на примерокот по групи и нарушување на естетиката од белегот
Дистрибуција на примерокот по групи и нарушување на естетиката од белегот

Белегот не ја нарушува естетиката кај 9 (90%) од пациентите во испитуваната група, и кај 2 (20%) од оние во контролната група (графикон 3).

Дискусија

Се чини дека наспроти бројните техники за третман на ингвиналните хернии во детска возраст во последната деценија, еднопортната лапароскопски асистирана техника на перкутано затворање на внатрешниот ингвинален прстен претставува врвно достигнување во оваа проблематика.^{19,20 23-25} Всушност, традиционалната отворена хируршка техника беше единствениот пристап за поправка на ингвинална хернија, но сепак, од неодамна се појавија лапароскопски пристапи со цел да се утврди важноста од експлорација на контралатералната страна и можноста од сутурирање во ист акт, во тек на самата интервенција.^{22,26}

Лапароскопски асистираната техника на перкутано затворање на внатрешниот ингвинален канал со еден порт прв ја вовел Patkowski во 2006 година, како минимално инвазивна метода за третман на ингвинални хернии во детска возраст.^{19, 20}

Лапароскопски асистираната техника на затворање на внатрешниот ингвинален прстен е лесна и побрза техника во минимално инвазивна хирургија, наспроти повеќепортните лапароскопски техники, со единствен порт положен во папокот.^{11,12,18,23} Нема потреба од дополнителни троакари за прифаќање на иглата, што ја прави постапката помалку скапа од други повеќепортни лапароскопски техники за третман на ингвинална хернија во детска возраст. Предноста на лапароскопската ингвинална херниопластика кај децата е третман на директен пристап на внатрешниот ингвинален прстен, со избегнување на отворање на ингвиналниот канал.^{19,20 23-25} Со ова се намалува постоперативната болка поврзана со ингвинална инцизија.

Во однос на козметичкиот ефект, децата кај кои се применува еднопортната техника имаат само една рана во папокот, со минимална стапка на рекурентност наспроти традиционалниот отворен хируршки пристап, иако голем број на студии не укажуваат на сигнификантна разлика.^{7,8}

Со лапароскопски асистирана техника на перкутано затворање на внатрешниот ингвинален канал со еден порт, децата имаат помала постоперативна болка.

Оваа техника овозможува билатералните хернии или скриени метакрони хернии да се третираат истовремено, при што се постигнува и подобар козметички ефект во споредба со отворените хируршки и другите стандардни лапароскопски техники. 16,22,26 Оваа техника е многу поевтина од другите лапароскопски повеќепортни техники за третман на хернии во детска возраст.^{19,20,25} Од 2015 година оваа техника е воведена во нашата земја на Универзитетската клиника за детска хирургија во Скопје. Нашите резултати на споредба на двете техники кај женски деца во детската возраст се слични со оние пријавени од страна на другите хируршки центри во Европа.^{9,15,17,25} Лапароскопски асистирана техника на перкутано затворање на внатрешниот ингвинален канал со еден порт дава сигнификантно подобри козметички ефекти споредено со класичната техника, не само во однос на должината на лузната туку и во однос на нарушување на естетскиот изглед.^{17,19,20} Ова се должи на малите лузни на местата на инсерција на троакарот во папокот, кои се речиси невидливи со текот на времето. Сето ова придонесува за дополнителни предности на еднопортната лапароскопска херниопластика споредено со класичната техника на решавање на ингвиналните хернии.

Во лапароскопските пристапи кон внатрешниот ингвинален прстен, нашата техника вклучува само перитонеум за да се избегне повреда на големи крвни садови и нерви.

Иако се работи за релативно скапа метода, сепак е многу поевтина во споредба со веќе постојните три- или повеќепортни лапароскопски техники за херниопластика во светот, бидејќи се работи според принципот *one day surgery*, релативно кратко интраоперативно време, како и пократко време на анестезија. Според резултатите од нашето истражување, ефективноста на третманот е во согласност со резултатите од светската литература.^{14,16,17,24,25}

Ограничувања на истражувањето

Ограничувања на студијата се малиот примерок на пациенти, како и застапеноста само на еден пол. Се наметнува потреба од потврдување на добиените резултати на поголем примерок вклучу-

чени пациенти, како и вклучување на двата пола.

Заклучок

Со зголемувањето на бројот на минимално инвазивни пристапи во хирургија, лапароскопски асистираната техника на херниопластика не е веќе гламурозна постапка, со што станува суштински дел во програмите за обука. Оваа техника е безбедна и претставува подобар избор за третман на вродени ингвинални хернии кај женските деца споредено со класичната техника. Таа овозможува лесна и точна идентификација на типот на дефектот, како и негова корекција. Со оваа техника постои можност за билатерална експлорација и третман во ист акт, во тек на иста интервенција. Лапароскопски асистираната техника на херниопластика во споредба со класичната техника претставува минимално инвазивна процедура, со клинички и естетски предности во однос на сите други техники.

Референци

1. Bendavid R. Abdominal wall hernias. New York: Springer; 2001.
2. Fitzgibbons R, Greenburg A, Nyhus L. Nyhus and Condon's hernia. Philadelphia: Lippincott Williams & Wilkins; 2002.
3. Специјална хирургија, редактор Димов А., Скопје, Медицински факултет, 2013 стр.342-348.
4. Bendavid R. Epidemiology of Inguinal Hernia, Weber, Alejandro (et al.) In : Bendavid R, ed. Abdominal wall hernias. Principle and Management. New York : Springer; 2001:109-115.
5. Li L, Jun Z, Jingbo F, et al. Intracorporeal single-handknot techniques. *Pediatr Endosurg Innovat Techn* 2004;8(2):163-165.
6. 6Tiryaki T, Baskin D, Bulut M. Operative complications of hernia repair in childhood. *Pediatr Surg Int* 1998;13:160-61.

7. Montupet P, Esposito C. Laparoscopic treatment of congenital inguinal hernia in children. *J Pediatr Surg* 1999; 34:420-23.
8. Chan KL, Hui WC, Tam PKH. Prospective, randomized, single centre, single blind comparison of laparoscopic vs open repair of pediatric inguinal hernia. *Surg Endosc* 2005;19:927-32.
9. Shawn JR, Marion CWH, Brindle M, Moss RL. Small evidence for small incisions: pediatric laparoscopy and the need for more rigorous evaluation of novel surgical therapies. *J Pediatr Surg* 2005;38:1429 -33.
10. Parelkar SV, Oak S, Gupta R, Sanghvi B, Shimoga PH, Kaltari D, et al. Laparoscopic inguinal hernia repair in the pediatric age group-experience with 437 children. *J Pediatr Surg* 2010; 45:789-92.
11. Shalaby R, Ismail M, Dorgham A, Hefny K, Alsaied G, Gabr K, et al. Laparoscopic hernia repair in infancy and childhood: evaluation of 2 different techniques. *J Pediatr Surg* 2010; 45:2210-16
12. Schier F. Laparoscopic inguinal hernia repair-a prospective personal series of 542 children. *J Pediatr Surg* 2006; 41:1081-1084.
13. Schier F, Montupet P, Esposito C. Laparoscopic inguinal herniorrhaphy in children: a three-center experience with 933 repairs. *J Pediatr Surg* 2002;37:395-7.
14. Chan KL, Chan HY, Tam PKH. Towards a near-zero recurrence rate in laparoscopic inguinal hernia repair for pediatric patients of all ages. *J Pediatr Surg* 2007; 42:1993-7.
15. Lobe TE, Schropp KP. Inguinal hernias in pediatrics: initial experience with laparoscopic inguinal exploration of the asymptomatic contralateral side. *J Laparoendosc Surg* 1992; 2:135-40.
16. Rathauer F. Historical overview of bilateral approach to pediatric inguinal hernias. *Am J Surg* 1985;150:527-32.
17. Baniaghbal B, Al-Hindi S and Davies MRQ. Laparoscopic-Assisted Percutaneous Inguinal Hernia Closure in Children. *Pediatr Endosurg Innov Techn* 2004;8(2):113-8.
18. Shawn JR, Marion CWH, Brindle M, Moss RL. Small evidence for small incisions: pediatric laparoscopy and the need for more rigorous evaluation of novel surgical therapies. *J Pediatr Surg* 2005;38:1429 -33.
19. Patkowski D, Chrzan R, Jaworski W, et al. Percutaneous internal ring suturing for inguinal hernia repair in children under three months of age. *Adv Clin Exp Med* 2006; 15: 851-6.
20. Wolak PK and Patkowski D. Laparoscopic inguinal hernia repair in children using the percutaneous internal ring suturing technique - own experience Video surgery Maloinvazuyne 2014; 9 (1): 53-8.
21. El-Gohary MA. Laparoscopic ligation of inguinal hernia in girls. *Pediatr Endosurg Innov Tech* 1997; 1:185-8.
22. Schier F, Danzer E, Bondartschuk M. Incidence of contralateral patent processus vaginalis in children with inguinal hernia. *J Pediatr Surg* 2001; 36:1561-3
23. Baniaghbal B, Al Hindi S, Davies MRQ. Laparoscopic-assisted percutaneous inguinal hernia closure in children. *Pediatr Endosurg Innov Tech* 2004; 8:113-8.
24. Ozgediz D, Roayaie K, Lee H, et al. Subcutaneous endoscopically assisted ligation (SEAL) of the internal ring for repair of inguinal hernias in children: report of a new technique and early results. *Surg Endosc* 2007;21:1327-31.
25. Kumar A, Ramakrishnan TS. Single port laparoscopic repair of paediatric inguinal hernias: Our experience at a secondary care centre. *J Min Access Surg* 2013;9(1): 7-12.
26. Wang J-H, ZhangW, Tou J-F, et al. Incidence of pediatric metachronous contralateral inguinal hernia in children aged ≥1 year. *World J Pediatr* 2012;8:256-9.