

# Eficacia de las lentes de contacto tintadas morfo-funcionales en patologías asociadas a anomalías del iris: estudio piloto

Almudena Medel Carrillo<sup>1</sup>, GOO, MSc. Coleg. 21.940

David Pablo Piñero Llorens, GOO, PhD. Coleg. 11.103

Departamento de Óptica, Farmacología y Anatomía, Universidad de Alicante  
Departamento de Oftalmología (Oftalmar), Hospital Vithas Medimar Internacional, Alicante

Ignacio López Meca<sup>2</sup>, GOO. Coleg. 19.864

*El avance tecnológico y científico en el campo de la optometría ha hecho posible una gran variedad de soluciones ante problemas visuales asociados con la sintomatología de la disminución de agudeza visual, deslumbramientos y/o la presencia de aberraciones en el ojo. Sin embargo, no todos los métodos presentan la misma eficacia, por lo que es importante valorar qué soluciones de las existentes muestran mejores resultados sin olvidar aspectos tan importantes como la comodidad y la estética, para acceder a una salud visual óptima. En este artículo serán analizadas de forma piloto la eficacia de las lentes de contacto tintadas catalogadas como morfo-funcionales (LCMF) en patologías relacionadas con anomalías del iris.*

## PALABRAS CLAVE

Lentes de contacto tintadas, enfermedades del iris, aniridia, anomalías de la pupila, anisocoria, midriasis, agudeza visual, deslumbramiento, fotofobia, aberración de frente de onda corneal.

## INTRODUCCIÓN

Dentro de la amplia categoría de lentes de contacto blandas de las que disponemos hoy en día, encontramos varios diseños y materiales, dependiendo de los resultados que se busquen tras la adaptación y de las características del ojo en el cual será realizada dicha adaptación. En este es-

tudio son evaluadas las lentes de contacto blandas tintadas, en concreto las catalogadas como morfo-funcionales, siendo conveniente conocer previamente las diversas clasificaciones de las lentes de contacto tintadas, las cuales varían en función del área, distribución, densidad y finalidad de la tinción.

- **Área de la tinción:** parcial o total, entendiéndose por parcial al tintado de una determinada zona de la lente de contacto, que suele ser la correspondiente al iris (de pupila artificial) o a la pupila (de pupila opaca), y por total al tintado de la lente de contacto en toda su estructura, pudiendo combinar diferentes densidades de tinción para un fin específico.

- **Distribución de la tinción:** tinción de forma homogénea, la cual permite una absorción de determinadas longitudes de onda del espectro luminoso e incluso una reducción general del mismo, de forma que actúen como filtros evitando daños a nivel retiniano o actúen como un estenopeico evitando deslumbramientos y aberraciones oculares, y tinción de forma heterogénea, usada comúnmente como técnica de imitación del iris humano para finalidades protésicas y/o estéticas, dejando franjas sin tinter para lograr una apariencia más real.

- **Densidad de la tinción:** es la clasificación que nos muestra la mayor o menor intensidad del tintado, pudiendo ser opaco, translúcido o nulo. El tintado opaco es el que presenta una mayor intensidad de la tinción, el cual es usado junto con una distribución homogénea para conseguir una mayor absorción del espectro luminoso.

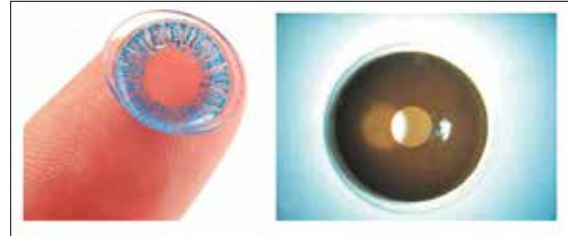
- **Finalidad de la tinción:** tintado cosmético como solución a determinadas demandas estéticas, tintado terapéutico como solución a determinados síntomas visuales y/o como herramienta de trabajo en la terapia visual, tintado de filtro selectivo como alternativa a los filtros oftálmicos existentes y tintado de manipulación como método para facilitar la evaluación y uso de las lentes de contacto.

Como lente de tintado terapéutico, debemos destacar la lente de contacto morfo-funcional (LCMF), ya que es el producto contactológico a evaluado en nuestro estudio de casos clínicos prospectivo. Las LCMF se proponen como herramienta para reducir determinados síntomas como la fotofobia, el aumento de las aberraciones y la disminución de la agudeza visual (AV), resultando una posible alternativa frente al uso de lentes oftálmicas tintadas, lentes tintadas fotocromáticas y/o a la cirugía. Estos síntomas pueden encontrarse en patologías oculares poco frecuentes como el coloboma<sup>1</sup>, aniridia<sup>2</sup>, albinismo<sup>3-5</sup>, etcétera, en las que coinciden que de una manera u otra se ve afectado el iris, ya sea por defectos en el iris, hipopigmentación o la ausencia del mismo. Normalmente son de carácter congénito. A su vez, las anomalías de iris también pueden ser causadas por traumatismos o iatrogénicas secundarias a cirugía ocular<sup>6</sup>.

Es importante conocer las diferencias entre las lentes de contacto tintadas morfo-funcionales y las cosméticas (*figura 1*), ya que pueden dar lugar a confusión por su aparente similitud en cuanto al diseño y al material. Las cosméticas solo tienen una finalidad estética y no suelen ir orientadas a personas que presentan síntomas relacionados con la calidad visual (a excepción del error refractivo), mientras que las morfo-funcionales ofrecen soluciones con una finalidad más terapéutica debido a un diseño personalizado que permite el ajuste de varios de sus parámetros tales como el color, tamaño y posición del iris de dichas lentes.

## MÉTODOS

La estructura del estudio responde a un diseño prospectivo con variables de carácter cuantitativo y cualitativo. La parte cuantitativa se realizó a través de una anamnesis y de medidas direc-



**Figura 1**

Ejemplo de lente de contacto cosmética tintada (izquierda) y morfo-funcional (derecha).

tas, mientras que la parte cualitativa se realizó mediante una entrevista de forma individual con cada paciente. A esta última parte, se le añade la toma de fotos del resultado estético obtenido tras la adaptación de dichas lentes, ya que es un aspecto que se encuentra directamente relacionado con el análisis cualitativo. Ambas partes nos proporcionaron diferente información, siendo la parte cuantitativa la que nos determinó la magnitud del problema desde un punto de vista objetivo con información sólida y repetible que se pudiera generalizar, y la parte cualitativa la que interpretó las experiencias del paciente y cómo esas interpretaciones le servían de referente en la vida, para obtener una valoración final más realista que diera como resultado conclusiones válidas y aplicables a casos de personas con anomalías a nivel del iris que hayan optado por una solución contactológica. Esto fue posible al tener en cuenta las experiencias, actitudes, creencias, pensamientos y reflexiones, tal y como son sentidas y expresadas por los pacientes y no como el investigador describe.

En este estudio se excluyó todo aquello que no tuviera relación alguna con las LCMF con finalidad terapéutica en sujetos que presentasen una sintomatología asociada a anomalías en el iris, fueran de carácter congénito u ocasionadas por algún traumatismo. Para la recogida de datos se establecieron citas con los participantes en el centro óptico de laboratorios Meca Patología Ocular, donde fueron realizadas las pruebas cuantitativas y cualitativas. Se analizó a nivel retrospectivo los casos en los que la adaptación de una LCMF fue realizada y se contactó con los pacientes para realizarles un examen completo y pasarles unos cuestionarios evaluando la visión y su impacto en la calidad de vida antes y después de iniciar el porte de la LCMF. Todas las LCMF fueron elaboradas por el Laboratorio Meca Patología Ocular.



Los instrumentos necesarios para obtener los datos de las pruebas cuantitativas se encontraban en el gabinete clínico de la óptica, donde fueron realizadas las pruebas de forma ordenada y con un tiempo límite de 45 minutos para evitar el agotamiento y estrés del paciente. Entre ellos fue utilizado el topógrafo *Shin Nippon CT 1000*, con el que se obtuvieron los mapas tangenciales para poder cuantificar la irregularidad corneal. En cuanto a la información recogida mediante las entrevistas, se precisó de una grabadora para realizar la grabación de las conversaciones entre el investigador y los participantes para su posterior transcripción y análisis. La entrevista de diseño semiestructurado es la que presenta un mayor grado de flexibilidad, debido a que parten de preguntas planeadas que pueden ajustarse a los sujetos entrevistados. Su ventaja es la posibilidad de adaptarse a dichos sujetos con enormes posibilidades aclarar términos, identificar ambigüedades y reducir formalismos.

Además, se recogieron datos de cada persona como sexo, edad, profesión y datos sobre su sintomatología, con un cuestionario validado de calidad de vida relacionado con la visión, concretamente el cuestionario validado en castellano *VF-14*<sup>7</sup>. Este cuestionario fue desarrollado para valorar la capacidad funcional visual en un grupo de pacientes susceptibles de cirugía de cataratas, siendo en nuestro caso empleado en pacientes con sintomatología de afectación visual pero sin necesidad de presentar cataratas. A pesar de dicha limitación, pensó en emplearse ya que se encontraba validado en castellano.

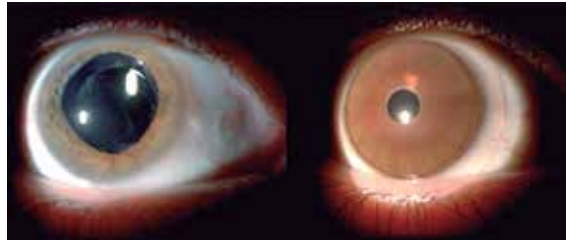
Para el análisis de los resultados obtenidos por métodos cualitativos, se realizó la transcripción de la entrevista para ser categorizada y organizada. Por otro lado, para el análisis de los resultados obtenidos por métodos cuantitativos, se hizo uso de tablas y gráficas para recopilar ordenadamente los resultados y así facilitar su posterior análisis.

## RESULTADOS

A continuación se describen brevemente los casos revisados e incluidos en el estudio.

### Paciente 1

Hombre de 59 años con midriasis adquirida en el ojo derecho (OD) por trauma posquirúrgico, la cual se produce como una complicación de la vitrectomía por desprendimiento de retina en dicho ojo realizada en el año 2007. Empieza a portar la LCMF en el ojo derecho desde el 2008 por síntomas leves de fotofobia, aunque últimamente no



**Figura 2.**

Imágenes biomicroscópicas del OD del paciente 1 sin (izquierda) y con LCMF (derecha).

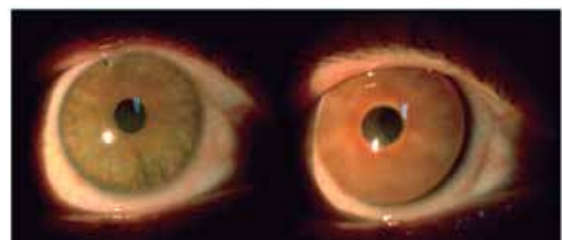
hace mucho uso de ella por intolerancia al material hidrogel convencional (*figura 2*).

La puntuación obtenida en el *VF-14* fue de 100 (máxima puntuación) considerando la situación antes de la adaptación de la LCMF y de 100 considerando la situación tras la adaptación de la LCMF. En la AV se observa una mejora del 10% con el uso de la LCMF graduada en comparación con la AV obtenida únicamente con la corrección de la ametropía.

### Paciente 2

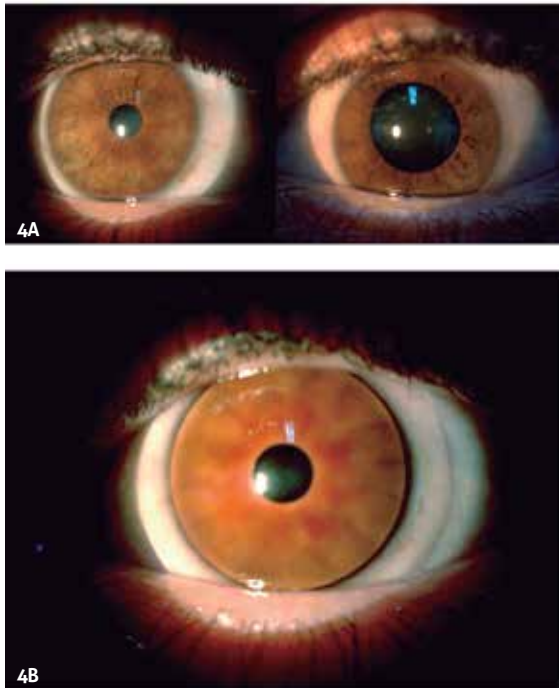
Hombre de 50 años con una perforación en la periferia superior del iris del ojo derecho (OD) como secuela de la extracción de una partícula de hierro en un accidente laboral en el año 2016. La compensación la lleva en la LCMF, haciendo un uso aproximado de 4 días a la semana (*figura 3*). En su última revisión con el oftalmólogo se le diagnostica principio de cataratas en el OD, posterior a la adaptación de la lente.

La puntuación obtenida en el *VF-14* fue de 91,07 antes de la adaptación de la LCMF y de 83,93 tras la adaptación de la LCMF. En la AV se observa una mejora del 10% tras la adaptación de la LCMF con el uso de la LCMF graduada en comparación con la AV obtenida únicamente con la corrección de la ametropía.



**Figura 3.**

Imágenes biomicroscópicas del OD del paciente 2 sin (izquierda) y con LCMF (derecha).



**Figuras 4A y 4B.**

Imágenes biomicroscópicas del paciente 3. A. Anisocoria presente sin LCMF. B. OI adaptado con la LCMF.

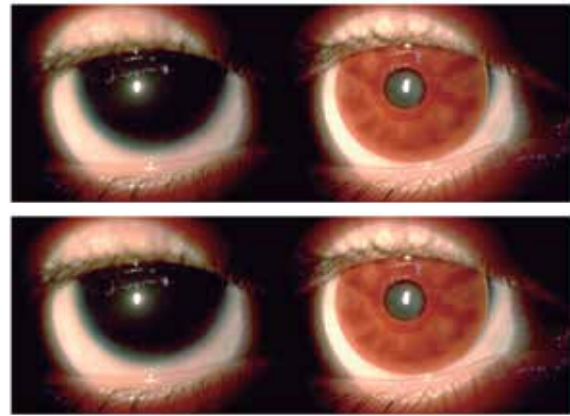
### Paciente 3

Hombre de 31 años con midriasis parálitica y catarata postraumática en el ojo izquierdo (OI) debido a un accidente laboral en el 2016 con afectación en dicho ojo, causante de los síntomas de fotofobia en el campo de visión temporal (*figura 4A*). Se procedió a la adaptación de la LCMF en el ojo afectado para tratar de disminuir la fotofobia, compensando simultáneamente la ametropía (*figura 4B*). Actualmente hace uso diario de la lente al encontrarse en pleno proceso de adaptación.

La puntuación obtenida en el VF-14 fue de 21,42 antes de la adaptación de la LCMF y de 31,25 tras la adaptación de la LCMF. En la AV se observa una mejora del 10% tras la adaptación de la LCMF con el uso de la LCMF graduada en comparación con la AV obtenida únicamente con la corrección de la ametropía.

### Paciente 4

Mujer de 20 años y melliza de la paciente 5. Padece una aniridia congénita en ambos ojos que le produce síntomas de deslumbramiento y disminución de la AV. Desde hace 7 años optó por hacer uso de cristales fotocromáticos graduados y LCMF graduadas al persistir la sensación de deslumbramiento tanto con lentes oftálmicas sin



**Figura 5.**

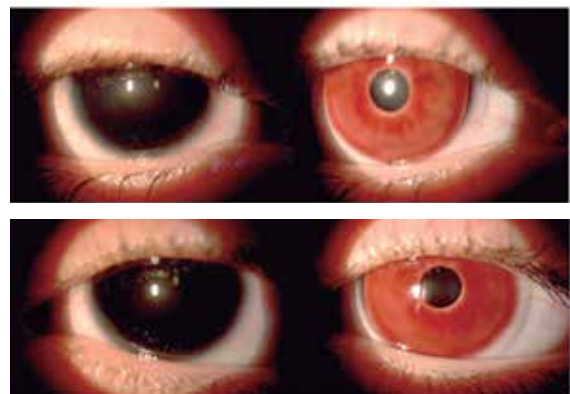
Imágenes biomicroscópicas del OD (A) y OI (B) del paciente 4 sin (izquierda) y con LCMF (derecha).

tratamiento fotocromático, como con las lentes de contacto hidrofílicas convencionales (*figura 5*). Actualmente alterna el uso de las gafas con cristales fotocromáticos y las LCMF.

La puntuación obtenida en el cuestionario VF-14 fue de 89,29 antes de la adaptación de la LCMF y de 96,15 tras la adaptación de la LCMF. En la AV se observa una mejora del 20% tras la adaptación de la LCMF en el OI con el uso de las LCMF graduada en comparación con la AV obtenida únicamente con la corrección de la ametropía.

### Paciente 5

Mujer de 20 años y melliza de la paciente 4. Padece una aniridia congénita en ambos ojos que le produce síntomas de deslumbramiento y disminución de la AV. Desde hace 6 años optó por hacer uso de cristales fotocromáticos graduados



**Figura 6.**

Imágenes biomicroscópicas del OD (A) y OI (B) del paciente 5 sin (izquierda) y con LCMF (derecha).



➡ y LCMF graduadas al persistir la sensación de deslumbramiento tanto con lentes oftálmicas sin tratamiento fotocromático, como con las lentes de contacto hidrofílicas convencionales. Actualmente alterna el uso de las gafas con cristales fotocromáticos y las LCMF (*figura 6*).

La puntuación obtenida en el VF-14 fue de 92,86 antes de la adaptación de la LCMF y de 98,86 tras la adaptación de la LCMF. En la AV se observa una mejora del 10% en el OD y del 20% en el OI con el uso de las LCMF graduada en comparación con la AV obtenida únicamente con la corrección de la ametropía.

### PRUEBAS CUALITATIVAS

En la entrevista semiestructurada se confirma el conocimiento por parte del profesional responsable de la salud visual de esta solución contactológica, y su recomendación a determinados perfiles de pacientes cuando se aprecia una necesidad por solventar determinados síntomas visuales que se encuentran relacionados con defectos estéticos.

**Paciente 1.** Los síntomas que padece le afectan tanto a su vida personal como profesional, y hace especial énfasis de ello en la entrevista semiestructurada. La adaptación de la LCMF le supuso un cambio significativo que le aportó una gran comodidad en condiciones fotópicas. Hizo mención de la complicación que tuvo con dichas lentes, ya que empezó a desarrollar una intolerancia a las mismas, obligándole a reducir su uso.

**Paciente 2.** Acudió al oftalmólogo principalmente por la lesión física a nivel ocular, habiendo hemorragias y dolor de por medio. Los síntomas de mala calidad visual se produjeron como consecuencia de dicha lesión, pero una vez finalizada la rehabilitación no notó una sintomatología significativa de mala calidad visual, a excepción de la vista cansada o presbicia que no forman parte de los síntomas de interés en este estudio. Aseguró tener complicaciones en el manejo de la LCMF, no pudiendo insertarla con facilidad.

**Paciente 3.** La sintomatología le afectaba directamente a la calidad visual, resultando un problema relevante a nivel personal y profesional. Pero la adaptación de la LCMF parece no alcanzar los cambios significativos esperados por el paciente para mejorar la calidad visual, desconociendo que pueda ser por falta de adaptación a la lente

al llevar poco tiempo, o bien por problemas secundarios no detectados.

**Paciente 4.** Al padecer aniridia desde la infancia, los síntomas los tiene más asumidos, aunque a medida que ha ido probando soluciones se ha ido dando cuenta de la magnitud de la patología hasta llegar a afectar a su modo de vida de una forma moderada. En este caso se ha apreciado una mayor preocupación por la estética, que han llevado a buscar soluciones que incluyeran un resultado estético y funcional simultáneamente. Tras la adaptación de las LCMF ha notado una notable mejoría en su calidad visual, incluso comparando esta solución con las gafas de cristales fotocromáticos.

**Paciente 5.** También presenta aniridia desde la infancia y, al igual que la paciente 4, presenta menos quejas en la calidad visual que los casos anteriormente mencionados, pero también es una condición que afecta a su forma de vida. Al no tener una gran preocupación por la estética, opta más por el uso de las gafas que el uso de las LCMF, pero al igual que la paciente 4, también obtiene importantes mejoras visuales tras la adaptación de dichas lentes.

### DISCUSIÓN

#### Análisis crítico global de los resultados

En el paciente 1 se produce una mejoría del 10% en la AV del OD con el porte de la LCMF y la corrección de la ametropía, en comparación con la AV obtenida únicamente con la corrección de la ametropía. Estos resultados se ven reflejados en la entrevista, en la cual el paciente describe cambios significativos en condiciones fotópicas de iluminación tras la adaptación de la lente, aunque debido a una intolerancia a la lente de contacto no hace uso habitual de la misma. Por el contrario, esto no se corresponde con los resultados obtenidos en el cuestionario validado VF-14, el cual muestra cierta dificultad para realizar tareas de visión lejana y/o cercana antes y después de la adaptación de la LCMF.

En el paciente 2 se produce una mejoría del 10% en la AV del OD con el porte de la LCMF y la corrección de la ametropía, en comparación con la AV obtenida únicamente con la corrección de la ametropía. Estos resultados no se corresponden ni con los resultados del cuestionario ni con las conclusiones obtenidas de la entrevista, ya que no se muestra una sintomatología directamente relacionada con la calidad visual. A esto se le añade la desmotivación del uso de la LCMF por

dificultad en el manejo y el reciente diagnóstico de cataratas en el ojo afectado, pudiendo dar lugar a resultados poco fiables por un sesgo de confusión.

En el paciente 3 se produce una mejoría del 10% en la AV del OI con el porte de la LCMF y la corrección de la ametropía, en comparación con la AV obtenida únicamente con la corrección de la ametropía. Por el contrario, los resultados obtenidos con el cuestionario y con la entrevista no muestran cambios significativos tras la adaptación de la LCMF, pero sí presenta una sintomatología relacionada directamente con la calidad visual, afectando a nivel personal y profesional. Hay que tener en cuenta que se encuentra en pleno proceso de adaptación de la lente.

En la paciente 4, encontramos una mejoría del 10% en la AV del OI en comparación con la AV obtenida únicamente con la corrección de la ametropía. Estos resultados se corresponden con los resultados obtenidos en la entrevista y en el cuestionario, aunque la entrevista hiperestima el nivel de satisfacción post-adaptación de las LCMF en comparación con los resultados del cuestionario. La paciente 4 muestra una mayor preocupación por la estética que hace que haga un mayor uso de las LCMF, ya que también le disminuyen la fofobia y le corrigen la ametropía. En la paciente 5, encontramos una mejoría del 20% en el OI y del 10% en el OD en comparación con la AV obtenida únicamente con la corrección de la ametropía. Los resultados obtenidos con la entrevista y el cuestionario se encuentran relacionados con los resultados de la AV, pero hipostiman el nivel de satisfacción global de la paciente con su visión tras la adaptación de las LCMF. Hay que tener en cuenta que no presenta una gran preocupación por la estética, la cual era apreciable en la paciente 4, su hermana melliza, por lo que prefiere hacer un mayor uso de soluciones oftálmicas al aportar mayor comodidad.

### Comparativa con series previas

En base a otros estudios realizados anteriormente, se ha demostrado la posibilidad de la obtención de un producto sanitario contactológico, como lo es la LCMF<sup>8</sup> o la lente rígida gas permeable tintada<sup>9</sup>, con la capacidad de disminuir gran parte de los síntomas que presentan algunos pacientes con anomalías en el iris que demandan una solución cómoda y, ante todo, estética. En otros estudios<sup>10</sup>, se confirma que la mejora en la tecnología de las lentes de contacto ha disminuido el uso de tatuajes corneales. La corrección estética con lentes de contacto es re-

versible y puede ser más apropiada en pacientes reacios a tener varias cirugías (incluyendo los tatuajes corneales), con una córnea fina (riesgo de perforación) o con una mala integridad corneal (riesgo de resultados no esperados en la cirugía de tatuaje corneal). A esto hay que añadir el conocimiento de este tipo de solución contactológica tanto por parte de los ópticos-optometristas como de los oftalmólogos<sup>11</sup>, la cual es planteada a un determinado perfil de paciente como posible solución contactológica.

En nuestro estudio piloto se ha comprobado que hay pacientes que han mejorado sintomatológicamente con el uso de las LCMF de tal manera que hasta se puede ver reflejado en su satisfacción a nivel visual (ejemplo, paciente 4). Alguna de estas mejoras se aprecia en la AV, llegando a proporcionar un aumento en la AV (entre 10-20%) y siendo lo que se esperaba según lo encontrado en estudios anteriores<sup>12</sup>. Por otro lado, encontramos pacientes con mejoras más evidentes en la AV que no se han visto reflejadas en su satisfacción global con su calidad visual (ejemplo, paciente 5), así como pacientes que no han notado diferencias tras la adaptación de las LCMF, aún mostrando cierta preocupación por la presencia de limitaciones visuales que les afectan tanto a nivel personal como profesional (ejemplo, paciente 3). Hay que tener en cuenta que el cuestionario *VF-14* no es específico para evaluar la calidad de vida asociada a defectos de iris y únicamente nos puede proporcionar una primera aproximación, siendo necesario el desarrollo y validación de cuestionarios específicos para anomalías de iris. Por ello, se ha complementado el estudio con una entrevista semiestructurada, lo cual ha permitido corroborar la limitación del cuestionario para evaluar ciertos aspectos del efecto de las LCMF y nos ha permitido complementar satisfactoriamente el estudio. Hay que mencionar que el uso de entrevistas semiestructuradas es algo ya empleado anteriormente en el campo de las ciencias de la visión en áreas donde los cuestionarios validados existentes pueden resultar inadecuados<sup>13</sup>.

Los resultados de nuestro estudio piloto concuerdan con los casos clínicos reportados previamente de uso de LCMF, todos ellos con un resultado de satisfacción considerable<sup>8,11,12,14-17</sup>. Para evitar que la irregularidad corneal produjera un sesgo de confusión entre la relación directa a estudiar del uso de las LCMF con la presencia de aberraciones de alto orden, uno de los síntomas analizados en este estudio, se analizó el grado de irregularidad corneal de cada caso ➔

mediante una topografía corneal. Esto nos sirvió para descartar que se trataran de corneas muy irregulares, ya que las aberraciones de alto orden también pueden ser producidas por corneas altamente irregulares que no tienen por qué presentar anomalía alguna en el iris.

## CONCLUSIONES

Como conclusión a lo analizado anteriormente y centrándonos en el objetivo principal del estudio, el cual trataba de evaluar la eficacia de las LCMF en patologías relacionadas con anomalías del iris, parece que en los casos de mayor preocupación estética y/o afeción binocular se dan más probabilidades de éxito en cuanto a la satisfacción del paciente y mejoras del 10% como mínimo en la AV, aunque no han sido estudiados los suficientes casos como para establecer la adaptación de las LCMF como primera opción en estos casos. La mejora de la AV no siempre se corresponde con las expectativas reales del paciente, pudiendo acabar en una solución contactológica ineficaz en determinados casos. En cuanto a los objetivos secundarios establecidos previamente a la realización del estudio, concluimos que la información obtenida por técnicas cuantitativas no siempre dará una valoración final fiable de la adaptación de la LCMF, ya que se tratan aspectos funcionales y psicológicos, los cuales afectan de manera directamente proporcional al nivel de satisfacción global del paciente. De la misma manera que no se puede asegurar una mejora de la calidad visual en todos los casos sin valorar aspectos subjetivos. ●

## LUGAR DE TRABAJO DE LOS AUTORES

<sup>1</sup>Laboratorios Lenticon S.A. (Madrid)

<sup>2</sup>Laboratorios Meca Patología Ocular S.L. (Murcia.)

## REFERENCIAS

- Phillips A. Iris coloboma managed with a prosthetic contact lens: a case report and review. *Clin Exp Optom* 1990; 73: 55-7.
- Lim HT, Kim DH, Kim H. PAX6 aniridia syndrome: clinics, genetics, and therapeutics. *Curr Opin Ophthalmol* 2017; 28: 436-47.
- Lewis RA. Oculocutaneous Albinism Type 1. In: Adam MP, Ardinger HH, Pagon RA, Wallace SE, Bean LJH, Stephens K, Amemiya A, editors. GeneReviews® [Internet]. Seattle (WA): University of Washington, Seattle; 1993-2018. 2000 Jan 19 [updated 2013 May 16].
- Lewis RA. Oculocutaneous Albinism Type 2. In: Adam MP, Ardinger HH, Pagon RA, Wallace SE, Bean LJH, Stephens K, Amemiya A, editors. GeneReviews® [Internet]. Seattle (WA): University of Washington, Seattle; 1993-2018. 2003 Jul 17 [updated 2012 Aug 16].
- Suzuki T, Hayashi M. Oculocutaneous Albinism Type 4. In: Adam MP, Ardinger HH, Pagon RA, Wallace SE, Bean LJH, Stephens K, Amemiya A, editors. GeneReviews® [Internet]. Seattle (WA): University of Washington, Seattle; 1993-2018. 2005 Nov 17 [updated 2017 Sep 7].
- Pérez-Cambrodí RJ, Piñero-Llorens DP, Ruiz-Fortes JP, Blanes-Mompó FJ, Cerviño-Expósito A. Fixed mydriatic pupil associated with an intraocular pressure rise as a complication of the implant of a Phakic Refractive Lens (PRL). *Semin Ophthalmol* 2014; 29: 205-9.
- Valderas JM, Alonso J, Prieto L, Espallargues M, Castells X. Content-based interpretation aids for health-related quality of life measures in clinical practice. An example for the visual function index (VF-14). *Qual Life Res* 2004; 13: 35-44.
- Azizi RS. Cosmetic contact lens fit for traumatic aniridia. *Int Contact Lens Clin* 1996; 23: 72-5.
- Luo W-L, Tong J-P, Shen Y. Rigid gas-permeable contact lens for visual rehabilitation in aphakia following trauma. *Clin Exp Optom* 2012; 95: 499-505.
- Chang KC, Kwon J-W, Han YK, Wee WR, Lee JH. The Epidemiology of Cosmetic Treatments for Corneal Opacities in a Korean Population. *Korean J Ophthalmol* 2010; 24: 148.
- Gunderson GG, Chou BR, Egan DJ. The cosmetic treatment of ectopic pupils and heterochromia irides using tinted hydrophilic soft contact lenses. *Int Contact Lens Clin* 1993; 20: 39-42.
- Omar R, Idris SS, Meng CK, Knight VF. Management of visual disturbances in albinism: a case report. *J Med Case Rep* 2012; 6: 316.
- Kopp BC, Crump RT, Weis E. The use of semistructured interviews to assess quality of life impacts for patients with uveal melanoma. *Can J Ophthalmol* 2017; 52: 181-5.
- Phillips A. Iris coloboma managed with a prosthetic contact lens: a case report and review. *Clin Exp Optom* 1990; 73: 55-7.
- Migneco MK. Contact lens management of aniseikonia and photophobia induced by trauma. *Eye Contact Lens* 2005; 31: 252-3.
- Olali C, Mohammed M, Ahmed S, Gupta M. Contact lens for failed pupilloplasty. *J Cataract Refract Surg* 2008; 34: 1995-6.
- Mikhail M, Koushan K, Sharda RK, Isaza G, Mann KD. Traumatic aniridia in a pseudophakic patient 6 years following surgery. *Clin Ophthalmol* 2012; 6: 237.