

MATRICECTOMÍAS QUÍMICAS

D.P. José Manuel Ogalla Rodríguez

Profesor Titular de las Enseñanzas de Podología. Universidad de Barcelona.

D.P. Virginia Novel Martí

President del Col.legi Oficial de Podòlegs de Catalunya. Professora Titular dels Ensenyaments de Podologia.

Director de la Clínica Podològica. Universitat de Barcelona.

D.P. Enric Giralt i de Veciana

Profesor Titular de las Enseñanzas de Podología. Universitat de Barcelona.

D.P. Antoni-Jesús Zalacaín Vicuña

Professor Titular dels Ensenyaments de Podologia. Universitat de Barcelona

Objetivos

Al presentar la ponencia sobre matricectomías químicas no pretendemos revelar ninguna novedad extraordinaria sino tan solo explicar las diferentes técnicas que existen y compararlas con la que mayoritariamente todos nosotros conocemos y aplicamos que es la técnica del alcohol-fenol.

También pretendemos hacer una reflexión en voz alta sobre la conveniencia o no de utilizar mayoritariamente la técnica del fenol puesto que consideramos que es una técnica bastante agresiva y traumática para solventar algunos problemas de onicocriptosis que se pueden solventar con otras técnicas de cirugía ungueal.

Y por último, nuestro tercer objetivo y principal es exponer una variación sobre la técnica de **Boll** que es una variación a la técnica de alcohol-fenol que todos empleamos pero con ventajas en el período postquirúrgico que posteriormente explicaremos.

Introducción

Las uñas son estructuras córneas, curvadas o semi planas, localizadas en el extremo supero anterior de las falanges distales de los dedos de las manos y de los pies.

La función es la de proteger las fibras sensitivas y las partes blandas de los dedos del pie y de la mano de las presiones anómalas.

En la uña podemos distinguir diferentes zonas: la zona de piel situada bajo la uña se conoce con el nombre de lecho ungueal; la piel situada a ambos lados y el extremo distal de la uña recibe el nombre de muro ungueal; el espacio comprendido entre los muros ungueales y el lecho ungueal recibe el nombre de surco periungueal; la zona de uña visible re-

cibe el nombre de cuerpo o lámina ungueal; el borde proximal a partir del que se desarrolla la uña se conoce con el nombre de matriz ungueal; y, en el extremo proximal de la uña se observa una zona semilunar que recibe el nombre de lúnula.

La anatomía de la uña es la siguiente:

La invaginación de la epidermis situada en el borde posterior de la uña a nivel de la lúnula presenta todos los estratos propios de la piel. Al replegarse para formar el lecho ungueal desaparecen gradualmente las papilas, así como los estratos granular, lúcido y corneo. La capa córnea se extiende por la superficie libre de la uña, desde la matriz hasta el epónimo. El estrato lúcido y el estrato granuloso llega hasta el surco periungueal, pero no se continua por la misma uña. El estrato de Malpigio sólo se observa en la superficie del lecho ungueal. (Fig. 1)

En el lecho subungueal la dermis se encuentra directamente fijada al periostio de la falange. La superficie de la dermis situada bajo el borde proximal de la uña está provista de escasas papilas, pero en la mitad distal de la lúnula esta superficie es ya completamente lisa. La matriz ungueal es la zona de epidermis situada inmediatamente por detrás y por debajo de la lúnula, y a partir de la cual se forma la misma uña. Los lí-

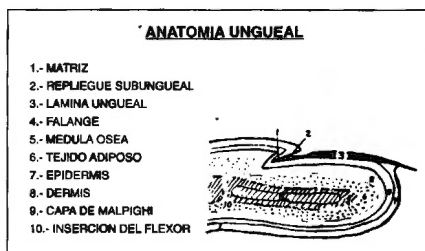


Fig. 1

mites de la matriz ungueal están comprendidos por su parte más proximal por el músculo extensor largo del primer dedo y por sus laterales por los ligamentos interóseos que además de marcar los límites sirven para dar sustentación a las láminas ungueales, y cuando esto falla es cuando tenemos la formación de uñas en teja de Provenza. (Fig. 2)

Clasificación de matricectomías químicas

Procedimientos químicos alcohol-fenol

Técnicas: Gottlieb

Greene

Dagnall

Yale

Boll

Ogalla

Procedimientos químicos hidróxido sódico

Técnicas: Travers y Ammon

Grenwld y Robbins

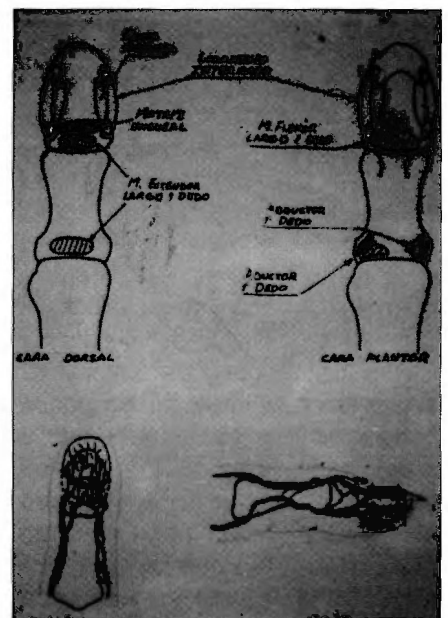


Fig. 2

Matricectomía parcial química con hidróxido sódico (NaOH)

Travers y Ammon

En 1980 descubrieron esta técnica primero con una modificación del procedimiento del alcohol-fenol. Técnicamente, el procedimiento es realizado de una manera similar al fenol-alcohol con la excepción de que la solución de hidróxido sódico (NaOH) al 10% es sustituida por el fenol.

La aplicación de hidróxido sódico por 3" a 3', en función de la patología que presenta el paciente hasta que hay una coagulación visible de los capilares del lecho ungueal. El hidróxido sódico es neutralizado por ácido acético al 5%. La norma postoperatoria es la misma a los procedimientos del fenol. Este procedimiento proporciona predictibilidad, un alto porcentaje de éxito, un alto porcentaje de recuperación con menos drenaje y un tiempo más rápido de curación.

Grenwld y Robbins

En 1989 afirmaron que el uso de NaOH con dilución de lavados de ácido acético producía una menor inflamación postoperatoria que la combinación del fenol-alcohol y que el legrado del campo seco del espacio del epiniquio, entre las aplicaciones del agente usado, reducirá el tiempo de aplicaciones y la cantidad de agente usado. Recomiendan dos aplicaciones de NaOH de 15" con legrado entre las aplicaciones para extirpar el tejido necrótico y las proteínas precipitadas, proporcionando así una superficie nueva para la siguiente aplicación de NaOH.

El cuidado posterior con este procedimiento es muy importante. Dar instrucciones al paciente para mantenerse el pie seco y elevado durante 5h. después de que la cirugía ha sido realizada. Se empieza entonces a empapar los pies con solución salina o ácido acético diluido por un período de 20' a 25' tres veces al día, aproximadamente de 7 a 10 días, dependiendo de la cantidad de drenaje presente. El tiempo de recuperación se reduce al menos en un 50% y los pacientes pueden volver al trabajo y la actividad mucho más pronto con esta técnica.

Matricectomía química parcial con fenol-alcohol

Indicaciones

Todas aquellas onicocriptosis en que no hay infección ni inflamación.

Uñas en teja de Provenza o doble picado que causen onicocriptosis.

Uñas con engrosamiento de la lámina ungueal.

Características del fenol

El fenol es un compuesto cristalino incoloro obtenido en la destilación de la brea de hulla.

Al mezclarlo con un 10% de agua se convierte en líquido de color claro de olor peculiar, y pasados unos días adquiere un color rosado. También se puede licuar, se pone al baño María pero cuando se enfría se vuelve a cristalizar. Se guarda en botellas de color opaco porque la luz solar lo altera. El alcohol neutraliza su efecto y la preparación empieza a perder efectividad a partir de 6 meses.

Es un antiséptico poderoso, desinfecta germicida y tóxico. En estado puro es cáustico y anestésico local.

Se usa en concentraciones a partir de 90% (9 cc. de fenol + 1 cc. de agua).

Procedimiento

El procedimiento del fenol-alcohol es extremadamente popular entre los podólogos pero no aparece como muy bien conocido por la comunidad médica en general. El procedimiento utiliza la técnica para la avulsión ungueal parcial descrita previamente, seguido por aplicación de fenol puro líquido al 89% al surco ungueal y por debajo del pliegue ungueal dentro de la matriz germinal para ser destruida. Los tejidos adyacentes están protegidos para prevenir la quemadura del ácido y el procedimiento se acaba con la aplicación del alcohol que según se dice neutraliza el fenol.

Actualmente, el alcohol sirve para irrigar o limpiar el fenol de los tejidos más que neutralizarlo. Las técnicas del procedimiento fueron aparentemente descritas primero claramente por **Boll** en 1945 y han sido modificadas subsiguientemente por **Yale**, **Gottlieb**, **Greene**, **Dagnall** y **Ogalla**.

Boll

En 1945 describió la técnica que es popular gracias a su sencillez, empleando analgesia local y sobre campo operatorio aséptico. Es una técnica adecuada tanto para patologías ungueales agudas como crónicas, existiendo pocas contraindicaciones para su realización.

Realiza una cauterización con fenol al 98% en tres aplicaciones de 30" y realizando lavado exhaustivo con alcohol para neutralizar el efecto cáustico del fenol.

Se aplica una pequeña gasa para que exista un drenaje y se venda el dedo con vendaje semicompresivo.

Las curas postquirúrgicas van encaminadas a la cicatrización por segunda intención.

Yale

Esta técnica varía en cuanto a la descrita anteriormente en cuanto a la concentración del fenol y al tiempo de aplicación.

Yale utiliza concentraciones de fenol más bajas sobre el 70% y alarga los tiempos de aplicaciones que son una primera aplicación durante 1'30" y una segunda aplicación de 3' realizando lavados con alcohol.

Gottlieb

En 1953 y además modificadas por Nyman en 1956. Galloohen en 1977 informó sobre un 98'5% de éxitos en 70 procedimientos sobre 50 pacientes usando esta técnica. El procedimiento puede también ser usado para tratar uñas incurvadas o enclavadas con o sin granuloma piogénico adyacente o hipertrofia perióngueal de la piel. Algunos autores recomiendan que el procedimiento del fenol-alcohol sea combinado con resecciones parciales de la uña en cuña, o extirpación quirúrgica de la matriz ungueal subyacente.

Greene

En 1964 recomendó que el tratamiento del fenol no fuera seguido por el lavado tradicional del alcohol debido a que el alcohol realmente puede aumentar la supuración postoperatoria más que neutralizar el ácido lo diluye. Muchos aún se refieren al lavado con alcohol como un escalón necesario en la neutralización del fe-

nol y recomienda que sea usado.

Dagnall

Recomendó que la longitud de aplicaciones del fenol dependía de la reacción del tejido, que palidecería, y que era muy importante trabajar con un campo seco. El creía que era mucho más juicioso sobretratar que infractratar las lesiones por enclavamiento ungueal con solución de fenol.

Ogalla

Con esta modificación de la técnica que describió Boll lo que conseguimos es que el tiempo de cicatrización sea de entre 7 y 10 días con la que el paciente tiene muchas menos molestias y puede incorporar a la actividad antes.

Técnica: En primer lugar, la uña se corta al ras del hiponiquio con objeto de simplificar la incisión de la placa ungueal. Se realiza hemostasia por barrido con una venda de Esmarch anclada en la raíz del dedo mediante una pinza mosquito.

La separación del repliegue ungueal dorsal de la parte lateral de la placa ungueal que se desea extirpar, se realiza mediante un escoplo. Hay que tener cuidado y asegurarse de que la separación del repliegue ungueal de la placa se realiza a lo largo

del borde lateral de la placa ungueal.

La porción lateral de la uña se puede cortar de la placa ungueal con unas cizallas hasta llegar al eponiquio al llegar a este punto se continúa el corte con un bisturí por debajo del eponiquio. La porción seccionada de la uña se clampa con una pinza hemostática del tamaño apropiado y manteniendo el eje mayor de la pinza paralelo al dedo, rotamos la misma ligeramente en sentido lateral y medial realizamos elevación dorsal y traccionamos liberando el fragmento de uña.

Realizamos una cauterización con fenol al 98% en dos aplicaciones de 30' y realizando lavado exhaustivo con alcohol para neutralizar el efecto cáustico de fenol.

Después del último lavado se procede a la resección con un bisturí de toda la zona cauterizada del repliegue ungueal y surco con lo que nos queda una herida sangrante a la que si podemos realizar sutura, la cual se realiza con tiras de aproximación, posteriormente se realiza vendaje semicompresivo y control postoperatorio cada 48 h. (Figs. 3, 4, 5, 6, 7, 8, 9, 10, 11, 12 y 13).

Finalmente, sería necesario para recalcar que es importante realizar hemostasia durante el procedimiento

to ya que cualquier contacto del fenol con la sangre alterará el pH del fenol y lo volverá oscuro. Es esencial que el fenol esté preparado recientemente en forma líquida con un 85% de pureza y sea guardado en una botella de cristal marrón, en lugar frío, seco y oscuro entre aplicaciones. La solución de fenol debería ser reemplazada de forma regular para asegurar su efectividad debido a que puede deteriorarse rápidamente una vez está expuesta al aire.

Conclusiones

- 1º Debido a la gran importancia que tiene la uña, es imprescindible disponer de técnicas quirúrgicas adecuadas y poco traumáticas.
- 2º Se han de evitar en lo posible las ablaciones totales de la lámina ungueal por recidivas.
- 3º Antes de realizar una técnica ungueal siempre debe realizarse el protocolo prequirúrgico adecuado.
- 4º Nuestra experiencia en la Clínica Podológica de la Universidad de Barcelona nos ha demostrado que la matricectomía parcial química seguida de legrado acorta ostensiblemente el postquirúrgico con lo que los pacientes pueden volver a su vida normal en aproximadamente 7 a 10 días.

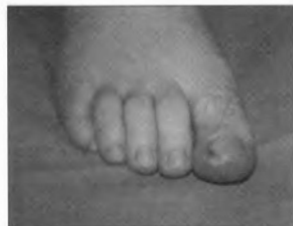

Fig. 3

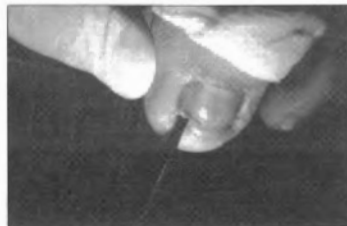

Fig. 4

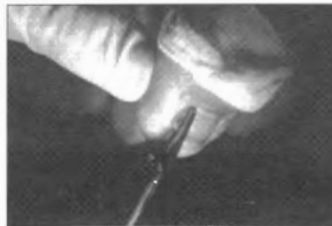

Fig. 5

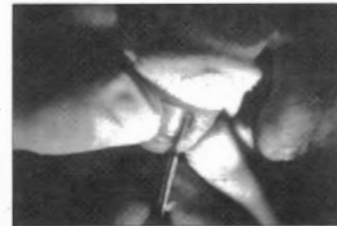

Fig. 6

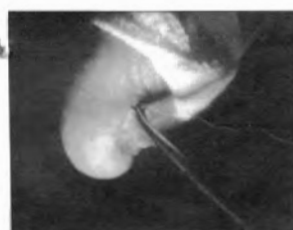

Fig. 7

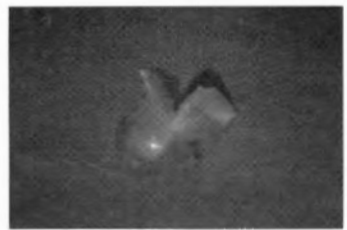


Fig. 8

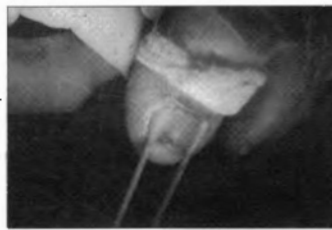

Fig. 9

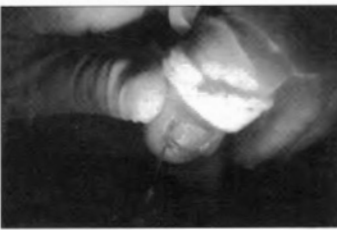

Fig. 10

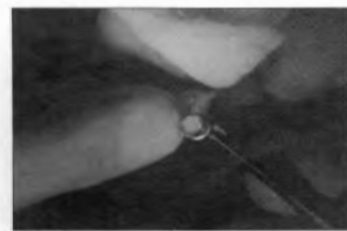


Fig. 11

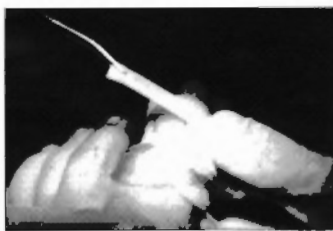


Fig. 12

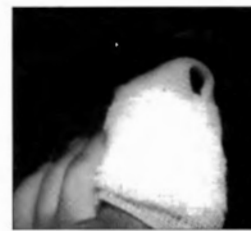

Fig. 13