

**SVEUČILIŠTE U ZAGREBU
MEDICINSKI FAKULTET**

Mladen Jukić

**Uloga višeslojne kompjutorizirane
tomografije u dijagnostici i procjeni
kliničke važnosti koronarnih arterija
intramiokardnoga tijeka**

DISERTACIJA



Zagreb, 2016.

**SVEUČILIŠTE U ZAGREBU
MEDICINSKI FAKULTET**

Mladen Jukić

**Uloga višeslojne kompjutorizirane
tomografije u dijagnostici i procijeni
kliničke važnosti koronarnih arterija
intramiokardnoga tijeka**

DISERTACIJA

Zagreb, 2016.

Disertacija je izrađena u Poliklinici Sunce u Zagrebu i Klinici za bolesti srca i krvnih žila KBC Rebro

Mentor prof. dr. sc. Aleksander Ernst

ZAHVALA

Najiskrenije zahvaljujem svom mentoru i učitelju prof. dr. sc. Aleksanderu Ernstu na pomoći oko planiranja ovog istraživanja, poticaju i dugogodišnjoj izvrsnoj suradnji. Posebno zahvaljuem prof. dr. sc. Ladislavu Paviću, kolegi i prijatelju na svekolikoj podršci i sugestijama u izradi ove dizertacije.

Hvala Doc. dr. sc. Milanu Miloševiću i Dr Ivanu Bitunjcu na statističkoj analizi i obradi podataka.

Veliko hvala Upravi Koncerna Agram, posebno Predsjednici upravnog vijeća Poliklinike Sunce gospođi Mladenki Grgić i timu Poliklinike Sunce, inženjerima radiologije i medicinskim sestrama, gdje je istraživanje provedeno.

Naposljetku hvala svima, iznad svega dragom Bogu a onda dragim kolegama i prijateljima koji su me poticali i podržavali te na bilo koji način pridonjeli nastajanju ove disertacije.

Ovaj rad posvećujem svojoj obitelji: mojim roditeljima koji su me učili strpljenju i prihvaćanju životnih izazova, mojoj supruzi Marijani bez čijeg razumjevanja i bezrezervne podrške ne bih mogao funkcionirati i naposljetku mojoj djeci: Teni, Filipu, Jani i Dominiku, te malom Niki i Bianci - kao poticaj cjeloživotnom učenju i stvaranju.

SADRŽAJ

1. UVOD.....	1
1.1. ANOMALIJE KORONARNIH ARTERIJA.....	1
1.2. DEFINICIJA MIOKARDNOG “BRIDGINGA“.....	1
1.3. POVIJESNI PREGLED MIOKARDNOG “BRIDGINGA“.....	2
1.4. PREVALENCIJA MIOKARDNOG “BRIDGINGA“.....	8
1.5. CCTA vs ICA.....	8
1.6. MORFOLOGIJA MIOKARDNOG “BRIDGINGA”.....	20
1.7. PATOFIZIOLOGIJA MIOKARDNOG “BRIDGINGA”.....	23
1.8. MIOKARDNI “BRIDGINGA” I ATEROSKLEROZA.....	24
1.9. HISTOPATOLOŠKI ASPEKT MIOKARDNOG “BRIDGINGA” I RAZVOJA ATEROSKLEROZE.....	26
1.10. MEHANIZAM ISHEMIJE.....	26
1.11. DODATNI MEHANIZAM ISHEMIJE.....	28
1.12. KLINIČKI SIMPTOMI I OBJEKTIVNI ZNACI ISHEMIJE MIOKARDA.....	29
1.13. DIJAGNOSTIČKE METODE MIOKARDNOG “BRIDGINGA”.....	31
1.14. OSTALE DIJAGNOSTIČKE METODE.....	36
1.15. TERAPIJSKE MOGUĆNOSTI MIOKARDNOG “BRIDGINGA”.....	37
1.16. PROGNOZA MIOKARDNOG “BRIDGINGA”.....	44
2. HIPOTEZA.....	48
3. CILJEVI ISTRAŽIVANJA.....	48
4. PLAN ISTRAŽIVANJA, ISPITANICI, METODA I STATISTIKA.....	49
5. REZULTATI.....	54
6. RASPRAVA.....	67
7. ZAKLJUČCI.....	72
8. KRATKI SAŽETAK NA HRVATSKOM JEZIKU.....	73
9. KRATKI SAŽETAK NA ENGLLESKOM JEZIKU.....	73
10. POPIS LITERATURE.....	74
11. ŽIVOTOPIS.....	86

SKRAĆENICE

AMI - acute myocardial infarction
ADPV – average diastolic peak velocity
APV – average peak velocity
BMS – bare metal stent
CABG - coronary artery bypass grafting
CAD - coronary artery disease
CCTA - coronary CT angiography
CFR – coronary flow reserve
CT - computed tomography
CX - circumflex artery
DES – drug eluting stent
DSE – dobutamine stress echo
FFR - fractional flow reserve
ICA – invasive coronary angiography
ICD – implantable cardioverter defibrillator
IVUS - intravascular ultrasound
LBBB - left bundle branch block
LAD - left anterior descending coronary artery
LCX - left circumflex artery
LM - left main artery
LMCA - left main coronary artery
LIMA – left internal mammary artery
MB - myocardial bridging
MR – magnetic resonance
MIP - maximum intensity projection
MLD - minimal luminal diameter
MSCT - multiple-slice computed tomography
NPV - negative predictive value
OMT – optimal medical therapy
PCI - percutaneous coronary intervention
PPV – positive predictive value
QCA – quantitative coronary angiography
RCA - right coronary artery
SPECT - single photon emission computed tomography
SS - wall shear stress
SVG - saphenous vein graft
SVPT - supra ventricular paroxysmal tachycardia
TAVI - Transcatheter Aortic Heart Valve
TVR - target vessel revascularization
VRT - volumen rendering technic
VPT- ventricular paroxysmal tachycardia
VSM - vena saphena magna

1. UVOD

1.1. ANOMALIJE KORONARNIH ARTERIJA

Koronarne anomalije se javljaju u <1% opće populacije i mogu se manifestirati u rasponu od benignog slučajnog nalaza do značajnog - koji može biti uzrokom iznenadne srčane smrti.

Koronarne anomalije tradicionalno se klasificiraju i grupiraju prema:

- 1) polazištu i tijeku (toku), te
 - 2) unutarnjoj arterijskoj anatomiji i završetku.
- 1) Klasične koronarne anomalije polazišta i toka uključuju one u kojima koronarna arterija polazi iz kontralateralnog aortnog sinusa ili plućne arterije s anomalijom toka. U ovu kategoriju su uključene i tzv „single coronary ostium“ - to su anomalije u kojima jedna grana koronarnih arterija (lijeva ili desna) opskrbljuje cijelo koronarno stablo.
 - 2) Anomalije unutarnje arterijske anatomije uključuju premoštenja koronarnih arterija miokardom (myocardial bridging), koronarne ektazije i aneurizme, subendokardijalne kolateralne arterije te dupliciranje koronarnih arterija.
 - 3) Koronarne anomalije završetka su one u kojima koronarne arterije završavaju fistulom u velikoj krvnoj žili ili srčanoj šupljini.

Iako se invazivna angiografija povijesno koristila za dijagnosticiranje koronarnih anomalija, multidetektorske CT tehnike oslikavanja su sada postale preciznija neinvazivna alternativa, jer pružaju izvrsnu prostornu i vremensku razlučivost što omogućuje točnu anatomske procjenu tih anomalija.

Nedavne smjernice i kriteriji prikladnosti favoriziraju uporabu neinvazivne koronarne CT angiografije (CCTA) za procjenu anomalija koronarnih arterija.

1.2. DEFINICIJA MIOKARDNOG “BRIDGINGA”

Koronarne arterije uobičajeno imaju tijekom duž epikardijalne površine srca zbog čega se i zovu „epikardijalne koronarne arterije“, no ponekad različito dugo i duboko mogu „tunnelirati“, ponirati u miokard te jednim dijelom imati intramiokardni (intramuskularni ili intarmuralni) tijek - što se naziva miokardni “bridging“ (eng. myocardial bridging, MB). Dakle, MB je prirođena anatomska varijanta u kojoj dio vlakana srčanog mišića (miokarda) dijelom ili u cijelosti pokriva (premoštava) dio epikardijalne koronarne arterije koji „tunnelira“ kroz srčani mišić.

Dio koronarne arterije koji „tunnelira“ nalazi se ispod mosta („bridge“) srčanog mišića koji u sistoli izaziva kompresiju i dovodi do suženja krvne žile.

U većini slučajeva kompresija koronarne arterije je asimptomatska i ne dovodi do hemodinamski značajnih promjena, međutim u nekim slučajevima kompresija krvne žile može biti značajna i dovesti do ishemije miokarda, akutnog koronarnog sindroma, disfunkcije LV-a, aritmije čak i iznenadne smrti. S tim u vezi najveći klinički problem i izazov je u tome što se simptomi i ishemijske komplikacije miokardnog bridginga mogu preklapati sa simptomima koronarne bolesti u svim njenim oblicima.

Premda se radi o preko 250 godina poznatom entitetu s vrlo šarolikom simptomatikom od atipične boli u prsima pa do iznenadne smrti, dosadašnje kliničke studije nisu uspjele identificirati specifična dijagnostička obilježja koja omogućuju dijagnozu MB bez vizualizacije koronarne arterije.

Inicijalna dijagnoza postavljena je postmortem, na obdukciji, međutim tek uvođenjem invazivne koronarne angiografije na kojoj je viđena kompresija koronarne arterije u sistoli, došlo je do postavljanja i kliničke „in vivo“ dijagnoze miokardnog „bridginga“. Od tada pa do danas kliničko značenje miokardnog „bridginga“ postaje temom mnogih diskusija i kontroverzi. Dugo vremena se mislilo da je to samo anatomska varijanta bez ikakvog hemodinamskog značaja jer se koronarni protok odvija uglavnom za vrijeme dijastole a ne sistole.

Unatrag par godina uvođenjem CT koronarografije, koja puno preciznije opisuje miokardni „bridging“, naglo je porastao interes za ovom anomalijom kao i ulogom ove po nekima revolucionarne neinvazivne metode u dijagnostici i liječenju MB-a.

Zahvaljujući tehnološkom napretku i mogućnostima koje danas pružaju invazivna i CT koronarografija došlo se do puno boljeg razumjevanja patofiziologije miokardnog „bridginga“, međutim unatoč tome, terapijske opcije su još uvijek ograničene i dvojbene. Kod simptomatskog miokardnog „bridginga“ prva terapijska opcija je medikamentno liječenje betablokatorima i ne-dihidropiridinskim blokatorima kalcijevih kanala, dok su nitrati kontraindicirani.

Kod refraktorne angine unatoč optimalnoj medikamentnoj terapiji u obzir dolazi kirurška miotomija, intrakoronarni stenting ili koronarna premosnica, međutim dugoročni rezultati još su neizvjesni zbog čega su potrebna daljnja istraživanja.

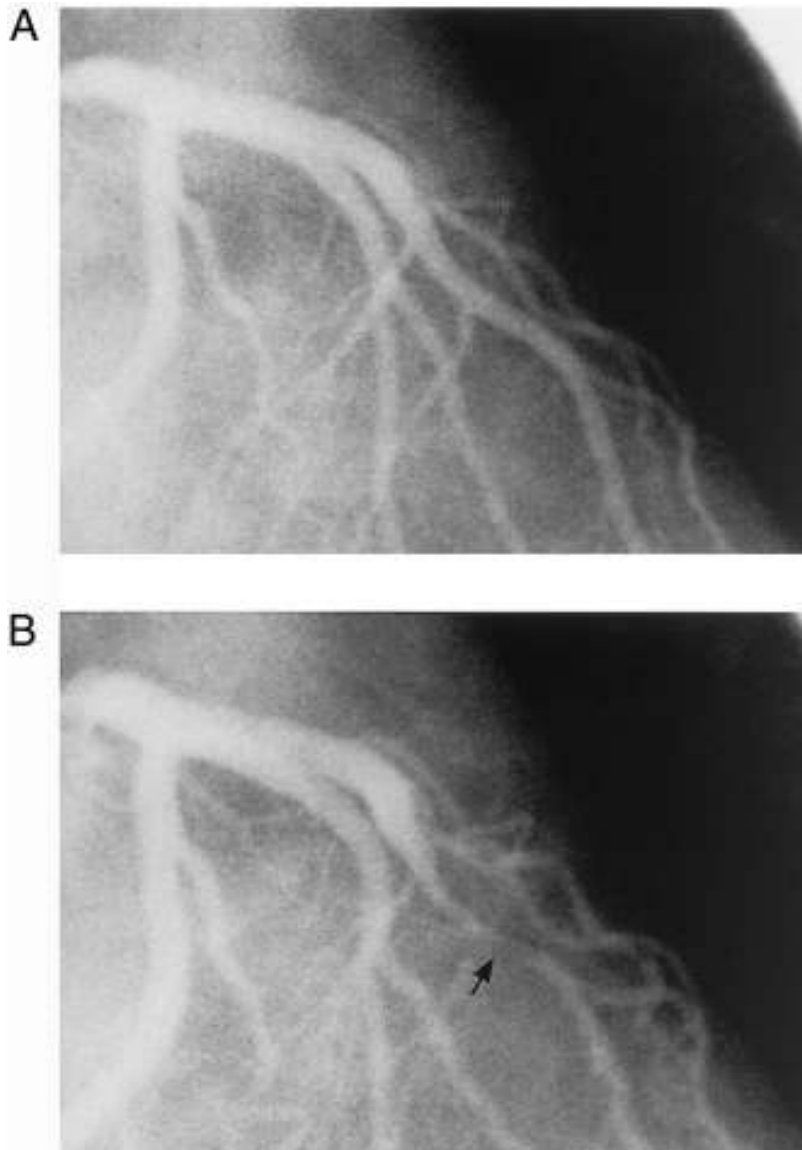
1.3. POVIJESNI PREGLED MIOKARDNOG „BRIDGINGA“

Miokardni „bridging“ prvi su, kao anatomski kuriozitet, opisali Reyman 1737. (1) i Black 1805. (2) kao prirodenu varijantu koronarne arterije u kojoj je dio epikardijalne koronarne arterije, najčešće srednji segment prednje silazne koronarne arterije (left, anterior descendens, LAD), prekriven mišićnim mostom te dijelom ima intramuskularni tijek (3).

Prvi opis miokardnog „bridginga“ od strane patologa objavio je Grainiciano 1922. (4,5), a dublju analizu obdukcijskih nalaza prvi je prezentirao je Geiringer 1951.(6)

Prvi angiografski opis dali su Portsmann i Iwing 1960.(7).

Slika 1 A i B prikazuju angiografski prikaz u dijastoli i sistoli gdje se vidi tipčan znak – efekt mužnje – „milking effect“.

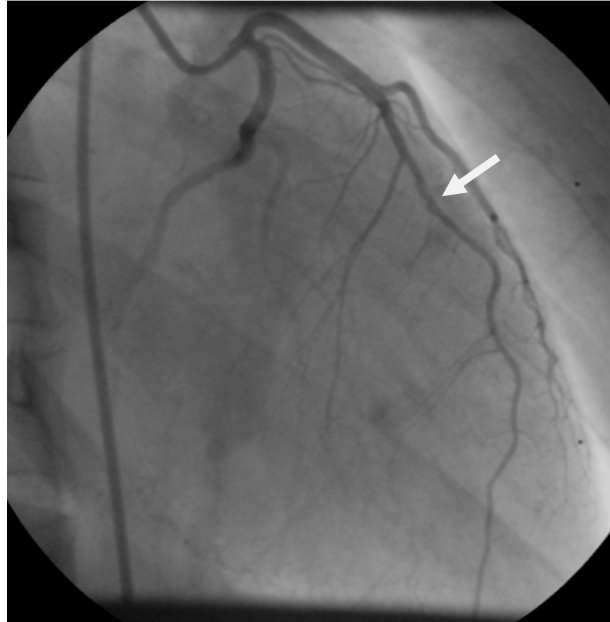


Slika 1 A lijeva koronarna arterija u dijastoli
 Slika 1 B lijeva koronarna arterija u sistoli gdje se vidi kompresija LAD u srednjem segmentu („milking effect“).

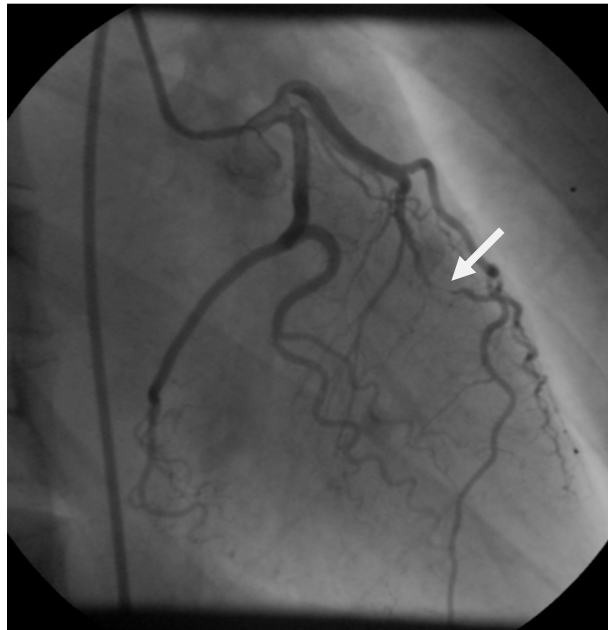
Od 1960. godine su krenula daljnja istraživanja (6,8) u kojima su neki autori opisali akutni infarkt miokarda u mladih bolesnika kod kojih nije nađena ateroskleroza na koronarnim arterijama nego MB, time je uzrok AMI-a doveden u moguću vezu sa miokardnim “bridgingom” (9,10).

Potaknut upravo navedenim primjerima, u 7/2005. primivši u kardiološki laboratorij tridesetogodišnjakinju sa preboljelim anteroapikalnim infarktom kod koje na invazivnoj koronarografiji nije nađena koronarna bolest – nego miokardni “bridging” (slike 2,3 i 4), počeo je moj profesionalni interes za istraživanjem ove relativno česte prirodene anomalije o kojoj smo do tada vrlo malo znali.

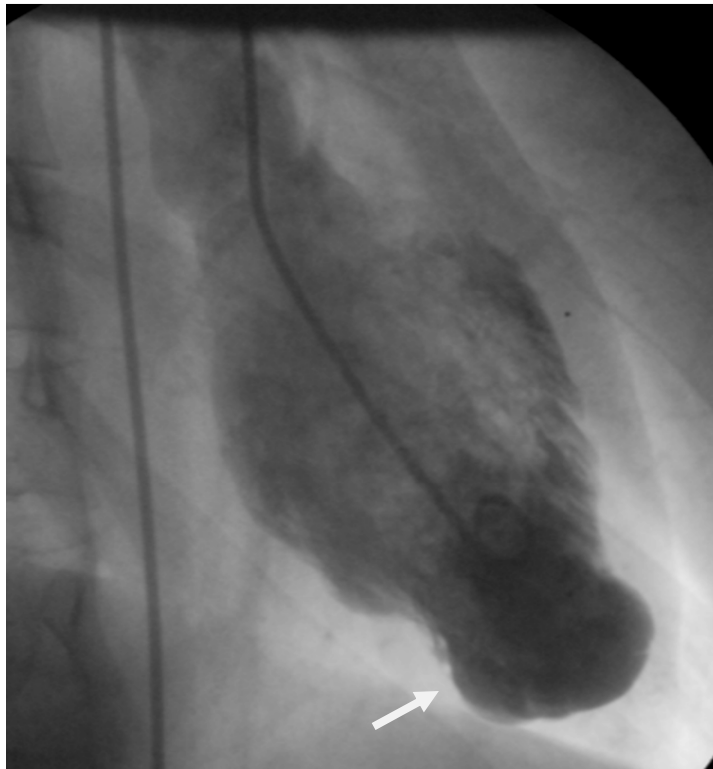
Na slici 2 A prikazana je lijeva koronarna arterija tijekom dijastole gdje se vidi uredna LAD uz normalan protok LAD u srednjem segmentu. Na slici 2 B vidi se lijeva koronarna arterija u sistoli gdje se vidi jasno izražen, tipični znak – efekt mužnje „milking effect“ za vrijeme sistole. Slika 3 prikazuje lijevu ventrikulografiju na kojoj se vidi hipokinezija distalnog dijela prednje stijenke lijevog ventrikula uz jasno formiranu aneurizmu apeksa kao posljedicu preboljelog infarkta na mjestu miokardnog “bridginga” srednjeg segmenta LAD.



Slika 2A lijeva koronarna arterija na ICA u dijastoli – vide se rubne promjene (MB) LAD u srednjem segmentu



Slika 2B lijeva koronarna arterija na ICA u sistoli – vidi se kompresija LAD (MB) u srednjem segmentu sa „milking efektom“



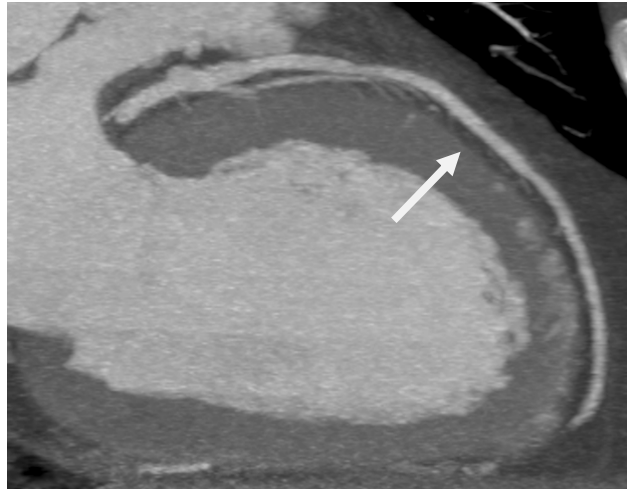Slika 3 lijeva ventrikulografija, vidi se aneurizma apeksa LV-a

Iz navedenog i sličnih primjera razvidno je da MB nije uvijek bezazlena i klinički irelevantna prirodna anomalija kako se ranije mislilo. Stoga se postavlja pitanje koja je klinička važnost MB-a, kako ga dijagnosticirati i liječiti prije eventualnih komplikacija?

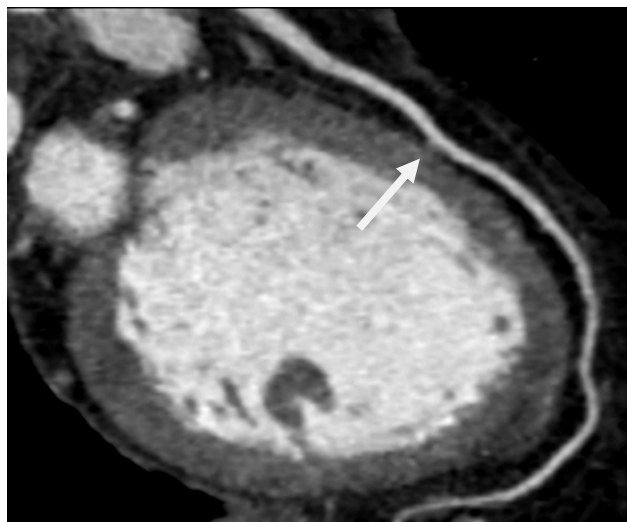
Novije dijagnostičke metode kao što su koronarna kompjuterizirana tomografska angiografija (CCTA) (11), intravaskularni ultrazvuk (IVUS) (12), intrakoronarni Doppler (13) i frakcijski protočna rezerva (FFR) (14) omogućuju potpuniju anatomsku i hemodinamsku analizu MB, uključujući i patološke promjene koje čini MB kompresijom koronarne arterije u sistoli na koronarni protok (15).

Zahvaljujući tim metoda, a posebno sve većem broju pacijenta sa MB-om otkrivenih na CCTA u skorijoj budućnosti očekuje se sve bolje razumjevanje patoloških i kliničkih posljedica ove anomalije te koja je točno uloga same CCTA u dijagnostici i liječenju MB-a što je i predmet ovog istraživanja.

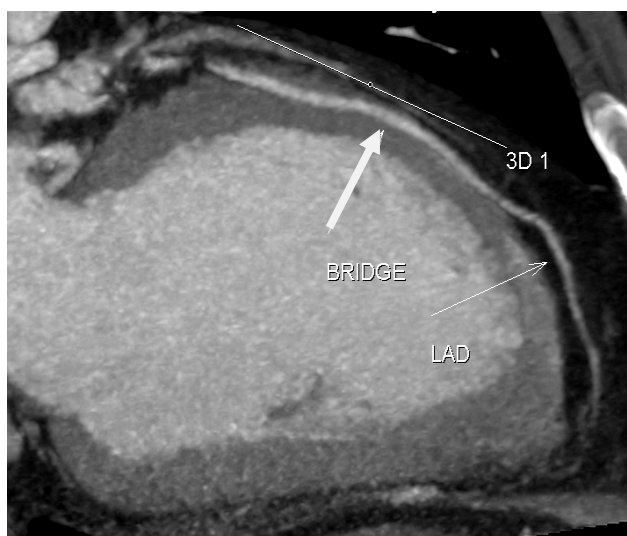Kao što je već rečeno koronarne arterije uobičajeno imaju epikardijalni tijek što je vidljivo na slici 4 i daju male septalne grane koje ulaze u miokard, međutim u nekim slučajevima mogu tunelirati različito dugo i duboko te biti premoštene miokardom što je vidljivo na slikama 5 i 6 što se zove miokardni “bridging” (MB).



Slika 4 prikazuje normalni epikardijalni tijek LAD na CCTA



Slika 5 prikazuje kratki i plitki MB LAD

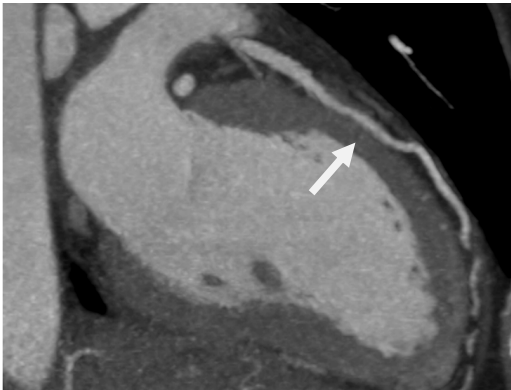


Slika 6 prikazuje dugi i duboki MB LAD

Na slikama 7 A i B i 8 A i B prikazan je MB u dijastoli i sistoli u različitim tehnikama. Vidi se LAD koja u srednjem segmentu tunelira kroz miokard, odnosno da je dio LAD zahvaćen u miokardni “bridging”.

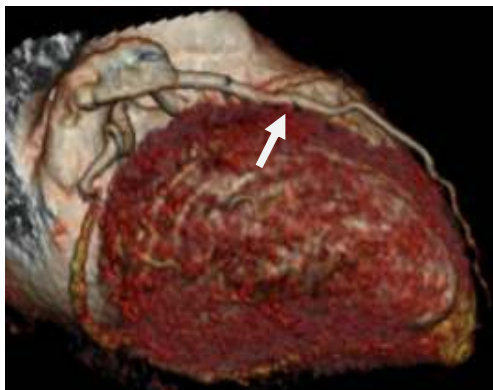
Na slici 5 A i B prikazan je MB u dijastoli u MIP (Maximum Intensity Projection) i VRT (Volumen Rendering Technic) tehnicima, a na slici 6 A i B vidi se suženje lumena u sistoli prikazano također u MIP i VRT tehnicima.

A



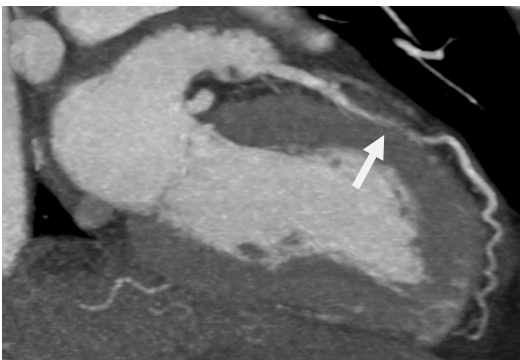
Slika 7 A prikazuje MB u dijastoli u MIP tehnici

B



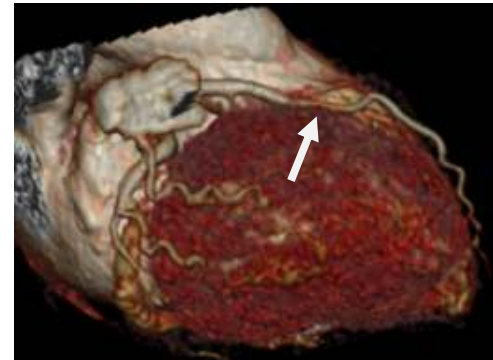
Slika 7 B prikazuje MB u dijastoli u VRT tehnici

A



Slika 8 A prikazuje MB LAD u sistoli u MIP tehnici

B



Slika 8 B prikazuje MB LAD u sistoli u VRT tehnici

Iz dosadašnjih istraživanja danas se općenito smatra da MB može biti uzrok ishemijskih komplikacija (16) i to iz dva razloga: bilo zbog direktne kompresije koronarne arterije za vrijeme sistole bilo zbog ubrzavanja prirodnog procesa ateroskleroze u dijelu koronarne arterije proksimalno od MB-a.

Čini se da su oba mehanizma nastanka ishemijske usko povezana sa hemodinamskim promjenama koje su posljedica kompresije MB na stjenku krvne žile u kombinaciji sa anatomskim karakteristikama MB-a kao što su lokacija, dužina i debljina MB-a (17).

1.4. PREVALENCIJA MIOKARDNOG “BRIDGINGA”

Točna prevalencija miokardnog “bridginga” nije poznata. Postoji velika diskrepanca između nalaza na obdukciji i invazivnoj koronarografiji. Na obdukcijским serijama prevalencija MB varira između 5% i 86% (15,18), a na invazivnoj koronarografiji (4) između 0,5% i 12%.

Do nedavno „in vivo“ dijagnoza postavljala se samo na invazivnoj koronarografiji pokazujući karakteristični „milking effect“ (efekt mužnje) (19).

Međutim pojavom CCTA in vivo dijagnoza MB-a može se postaviti i ovom neinvazivnom metodom. CCTA može vizualizirati ne samo koronarni lumen nego i stijenku (zid) krvne žile sa eventualnim plakom uključujući i miokard, te neke druge prirodne anomalije koje se ne vide na invazivnoj koronarografiji kao i okolne mekotkivne, ekstrakoronarne i ekstrakardijalne strukture, npr. aortu, plućnu arteriju, medijastinum itd.

Dakle, na konvencionalnoj angiografiji miokardni “bridging” vrlo često je nedostavno dijagnosticiran i u većini slučajeva se ne vidi, međutim ako se upotrijebe provokacijski testovi detekcija MB se može povećati i do 40% (20).

Prevalencija MB-a na CCTA je između 4-58% (6,18, 21), slična je onima na obdukcijским serijama (11, 22). Učestalost može ovisiti o heterogenosti populacije, tipu CCT scannera, da li je uključen ili isključen površinski MB, međutim debljina MB od 200 μm može biti detektirana samo na obdukciji.

Dakle, prosječna prevalencija MB-a na obdukcijским serijama je oko 50%, pojavom CCTA u novije vrijeme došlo je do značajnog poboljšanja in vivo detekcije MB-a stoga se sve više postavlja pitanje njegovog kliničkog značenja.

Određene skupine bolesnika, kao što su bolesnici sa hipertrofijskom kardiomiopatijom (23,24) i bolesnici sa transplatiranim srcem (25), imaju znatno veću učestalost MB u odnosu na opću populaciju. Angiograska prevalencija MB u djece i odraslih sa hipertrofijskom kardiomiopatijom je između 15% i 40 %.

1.5. CCTA vs ICA

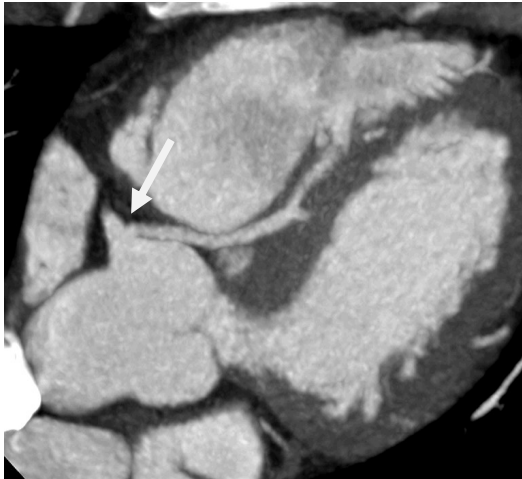Uspoređujući invazivnu koronarnu angiografiju i CCTA u dijagnostici MB-a novija istraživanja preferiraju CCTA.

Kada je u pitanju koronarna bolest, invazivna koronarna angiografija, ICA (invasive coronary angiography) se smatra zlatnim standardom u dijagnostici ove bolesti od koje u razvijenim zemljama umiru milijuni ljudi svake godine (26,27). Stoga je, kako bi se prevenirale moguće komplikacije i popravila dugoročna prognoza, koronarnu bolest potrebno što je moguće ranije otkriti (28). Glavna prednost invazivne koronarografije je visoka prostorna i vremenska razlučivost (rezolucija) te mogućnost izravne (misli se u istom aktu) intervencije kao što je dilatacija balonom ili ugradnja koronarnog stenta (29). Međutim invazivna koronarografija je invazivna procedura koja ima svoje rizike i komplikacije uključujući i smrtnost (28) te u konačnici ona je samo endoluminalna metoda.

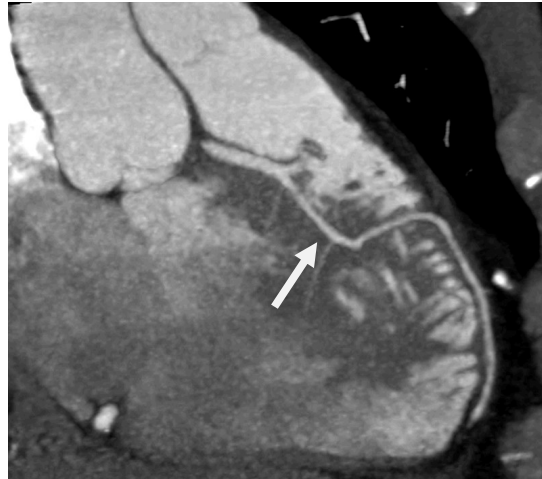S druge pak strane prednost CCTA je u tome što ona u odnosu na ICA ne prikazuje samo lumen koronarnih arterija nego istovremeno prikazuje i ostale srčane strukture, uključujući velike krvne žile i koronarne arterije što joj omogućuje da u istom aktu može procijeniti vrlo kompleksne varijante koronarnih arterija, aortoostijalne lezije, koronarne prenosnice, miokardni "bridging", koronarne arterijske fistule kao i disekciju aorte i koronarnih arterija (30).

Jukić i suradnici (31) prikazali su kompleksni slučaj „3 u 1“ u kojem su kod 33-godišnjeg bolesnika na CCTA našli: potencijalno malignu anomaliju podrijetla koronarnih arterija, anomaliju unutarnje koronarne arterije i neopstruktivnu koronarnu bolest.

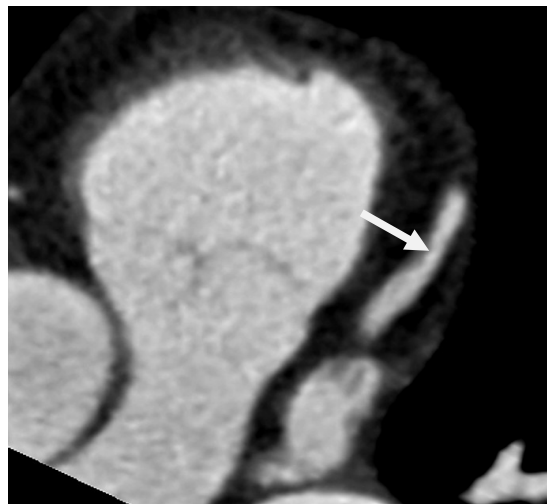
Na slikama 9,10 i 11 kod asimptomatskog tridesettrogodišnjeg bolesnika sa intermitentnim blokom lijeve grane na CCTA nađen se „single ostium“ – lijeva koronarna arterija polazi iz desnog koronarnog sinusa zajedno sa RCA i prolazi između aorte i arterije pulmonalis (slike 9 i 10), potom dolazi na svoju normalnu poziciju u interventrikularni žljeb gdje se grana na LAD i CX. LAD u proksimalnom segmentu ulazi u duboki MB (slika 10), a na arteriji cirkumfleksi (slika 11) nađe se nesignifikantna stenozna CX mekim plakom.



Slika 9 singl ostium

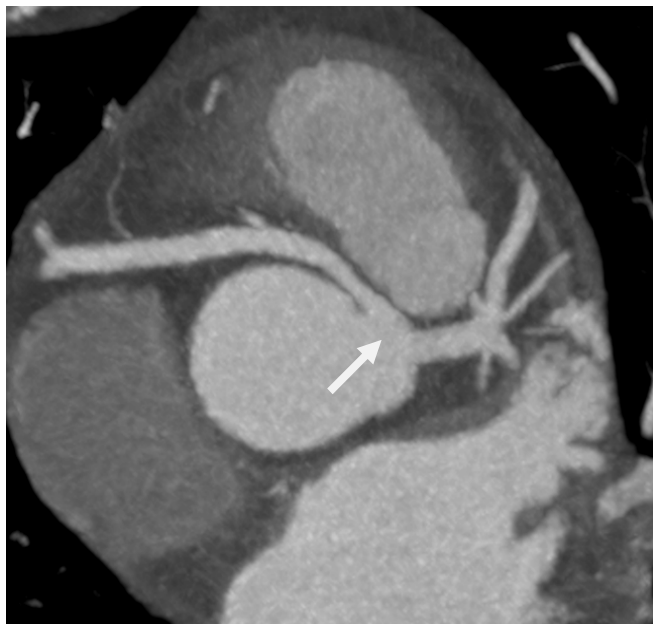

Slika 10 duboki MB na LAD

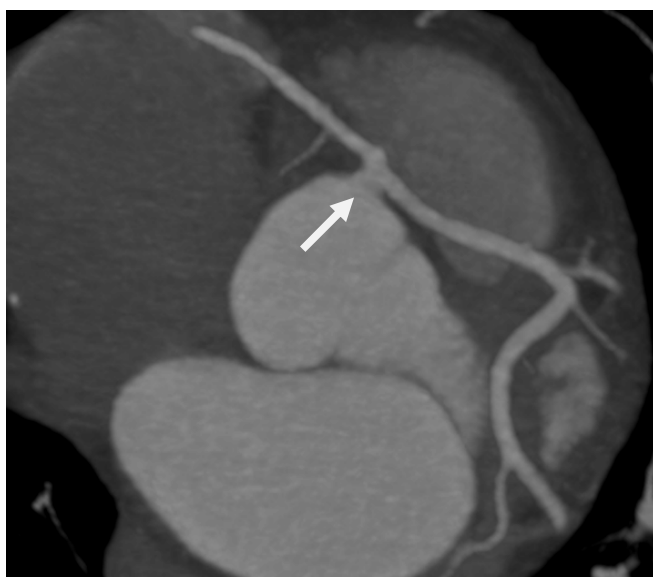

Slika 11 nesignifikantna stenozna CX mekim plakom

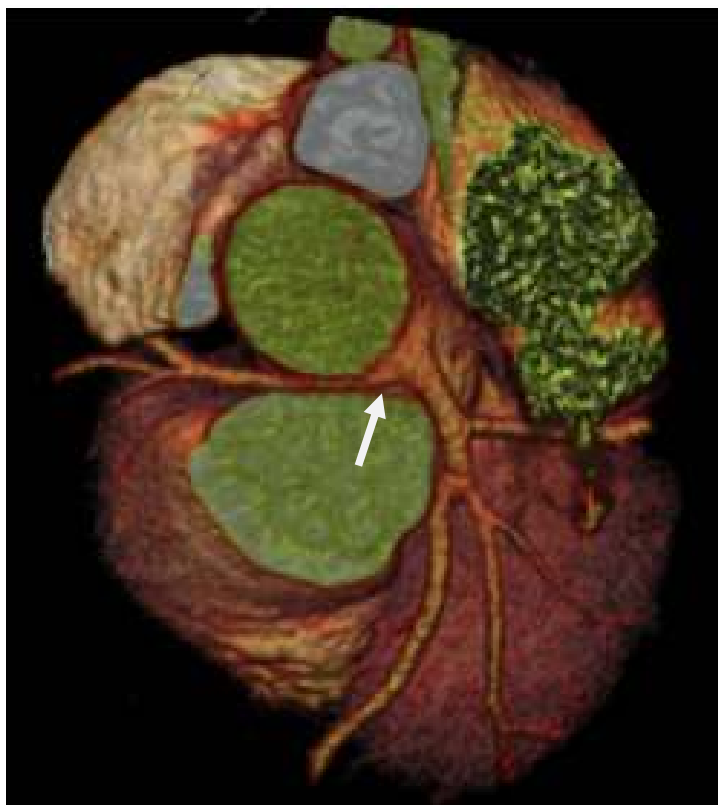Slike 12,13 i 14 prikazuju još neke od kompleksnih potencijalno malignih varijanti koronarnih arterija. Na slici 10 vidi se single ostium – RCA polazi i lijevog koronarnog sinusa zajedno sa lijevom koronarnom arterijom te prolazi između aorte i pulmonalne arterije što upućuje na potencijalno opasnu anomaliju. Na slici 11 vidi se „single ostium“ u kojem lijeva koronarna arterija polazi iz desnog koronarnog sinusa zajedno sa RCA, također dijelom prolazi između aorte i pulmonalne arterije te spada u kategoriju malignih anomalija. Na slici 12 prikazan je također „single ostium“ u VRT tehnici, gdje RCA polazi iz lijevog koronarnog sinusa i prolazi između arterije pulmonalis i aorte.



Slika 12 „Single ostium“ RCA polazi iz LKS, MIP tehnika



Slika 13 „single ostium“ LAD polazi iz DKS, MIP tehnika



Slika 14 RCA polazi iz lijevog koronarnog sinusa zajedno sa LMCA,VRT tehnika.

Prednost CCTA u odnosu na ICA je i u slučajevima kada se koronarne arterije ne mogu kateterom sondirati bilo zbog masivne ateroskleroze ili ekstremnog tortuoziteta krvnih žila (30).

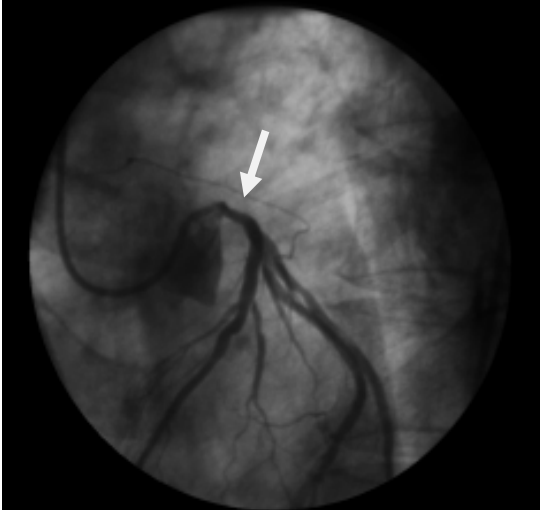
U nastavku su prikazani još neki od kliničkih slučajeva u kojima CCTA ima prednost u odnosu na ICA.

Slika 15 A i B prikazuju nalaz ICA 45 godina starog muškarca koji je hospitaliziran zbog bolova u prsima.

Na slici A vidi se kateter u lijevoj koronarnoj arteriji te se postavi sumnja da se radi o spazmu LMCA izazvanu Amplatz kateterom, potom je promjenjen kateter i intrakoronarno primjeni nitroglicerina što je vidljivo na slici B - te se prikaže „uredna LMCA“.

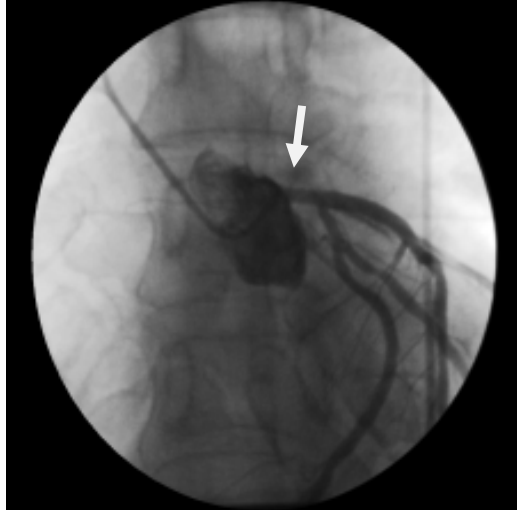
Međutim zbog ponovne boli u prsima naknadno se učini CCTA, slika 16 A i B i slika 17 na kojima se vidi nestabilni plak LMCA sa pozitivnim remodeliranjem te granično signifikantan mješoviti plak proksimalne LAD koji nije viđen na ICA.

A



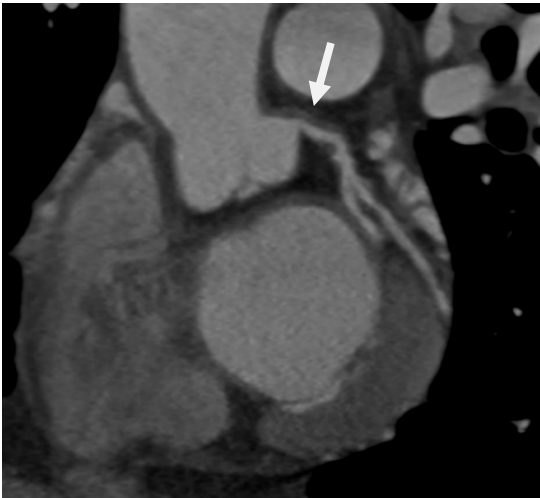
Slika 15 A suspektan spazam LMCA na ICA izazvan kateterom

B



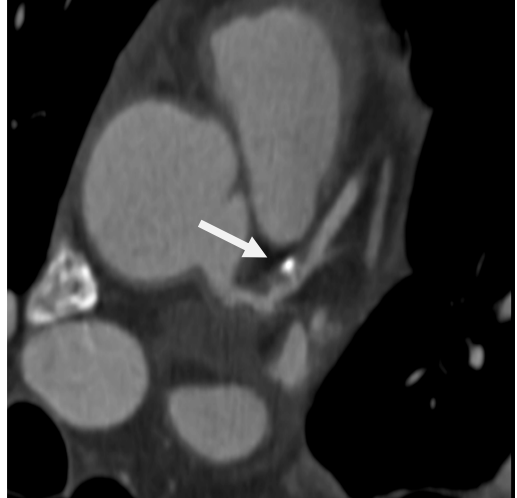
Slika 15 B čini se uredna prohodnost LMCA nakon promjene katetera i primjene nitroglicerina.

A

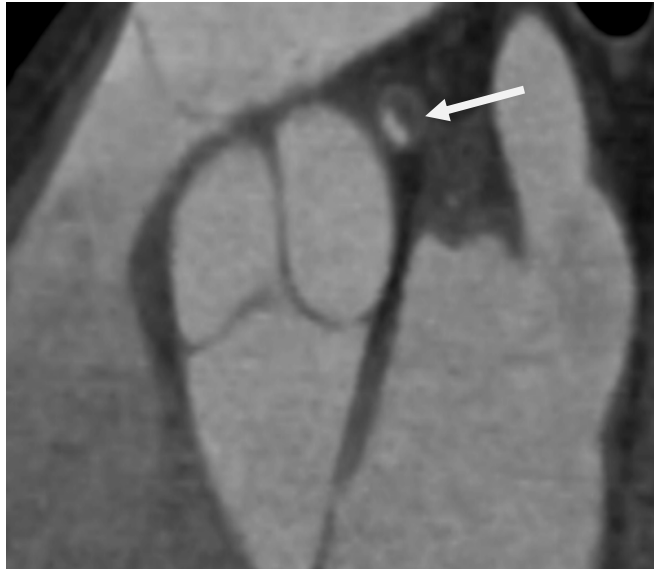

Slike 16 A meki plak na LMCA sa pozitivnim remodeliranjem

B

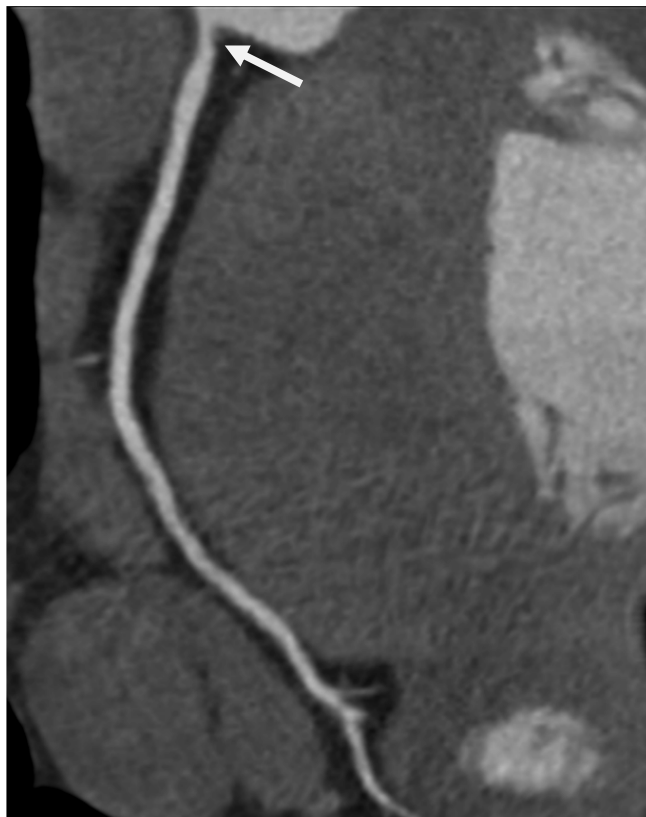


Slika 16 B mješoviti nestabilni plak na proksimalnoj LAD



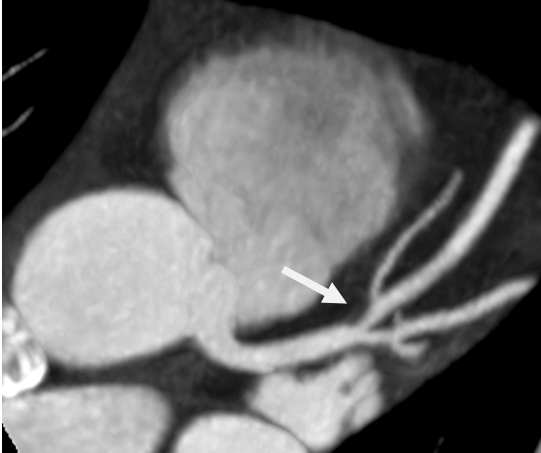Slika 17 prikazuje aksijalni presjek proksimalne LAD gdje se vidi graničnosignifikantna stenozna mekim plakom sa pozitivnim remodeliranjem

Na slikama 18, 19 Ai B vidi se neopstruktivna koronarna bolest – nesigifikantne stenozne mekim plakom sa pozitivnim remodeliranjem koji se na invazivnoj koronarografiji ne vidi.

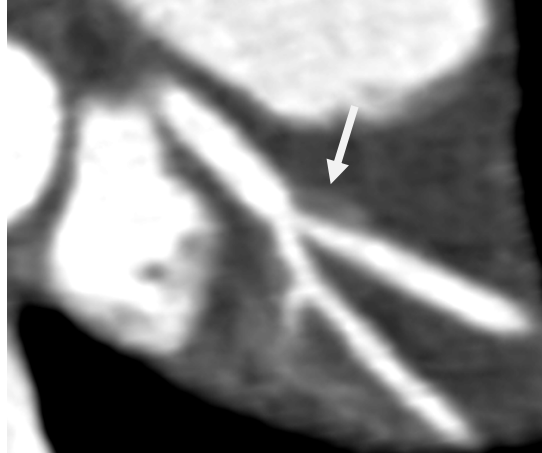

Slika 18 nesigifikantna aortostijalna stenozna RCA mekim plakom sa pozitivnim remodelingom

A

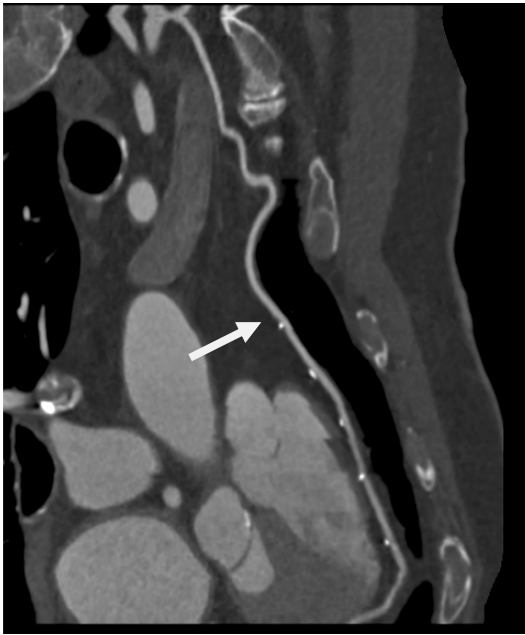

B

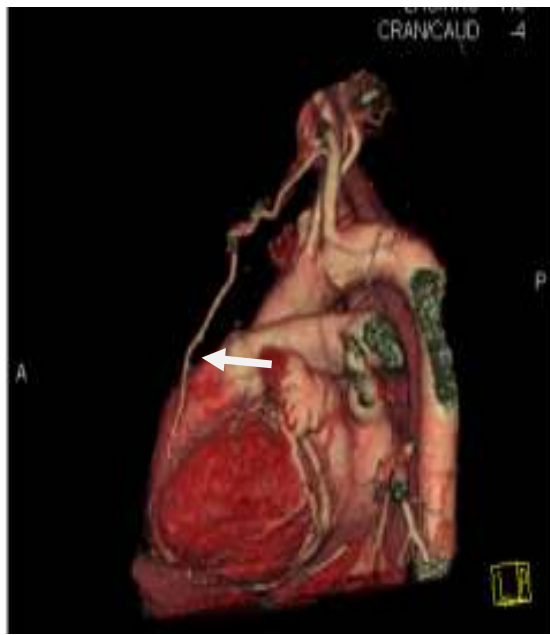

Slika 19 A i B nesigificantnu stenozu LAD mekim plakom sa pozitivnim remodeliranjem

Na slikama 20 i 21 vidi se LIMA na LAD prikazana u MIP i VRT tehnici

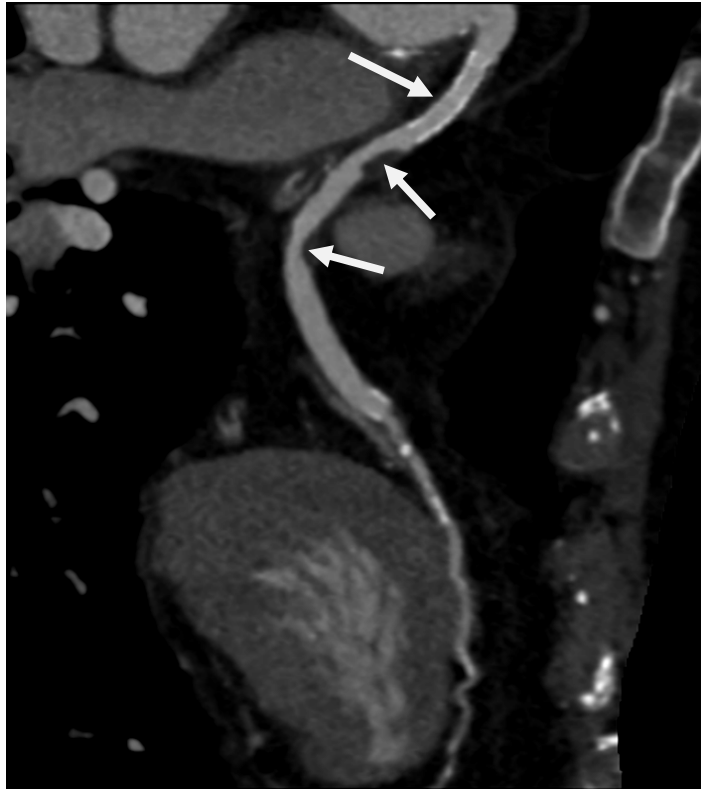

Slika 20 LIMA na LAD u MIP tehnici



Slika 21 LIMA na LAD u VRT tehnici

Na slici 22 prikazan je veski graft na LAD u koji je implatiran koronarni stent, distalno od stenta vidi se dvije graničnosignifikantne stenozе mekim plakom sa pozitivnim remodeliranjem koji se ne vidi na invazivnoj koronarografiji kao i MB u srednjem segmentu LAD.



Slika 22 VSM sa stentom na LAD i 2 meka plaka sa pozitivnim remodelingom, MB u srednjem segmentu LAD

Zahvaljujući tehnološkom napretku i kontinuiranim istraživanjima („evidence based medicine“) CCTA ima sve više dokaza koji se postupno inkorporiraju u suvremene smjernice u kardiologiji i u mnogim slučajevima može zamjeniti ICA (32).

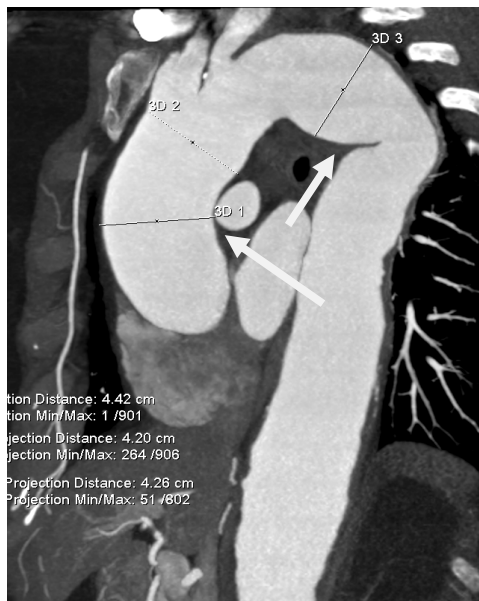
Kod prirodnih anomalija koronarnih arterija a jedna od njih je miokardni “bridging” CT ili MR mogu se koristiti kao inicijalne screening metode u centrima gdje postoje eksperti za te metode, Class *I*, Level of Evidence *B* (32).

Kod stabilne angine pectoris CCTA je indicirana za isključenje koronarne bolesti sa srednjom pre-test vjerojatnošću za koronarnu bolest (15-85%), Class *IIa*, Level of Evidence *A* (32).

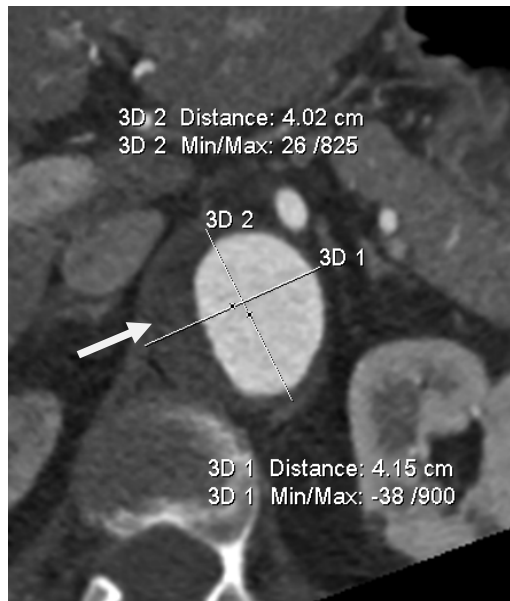
Prema najnovijim smjericama Europskog kardiološkog društva iz 2015. godine CCTA može biti alternativa invazivnoj koronarnoj angiografiji i za isključenje akutnog koronarnog sindroma kada je vjerojatnost od koronarne bolesti mala do umjerena i kada su troponin i EKG dvojbeni (32,33), Class *IIa*, Level of Evidence *A*.

U prilog gore navedenom govore i naša dosadašnja iskustva i publikacije (34, 35).

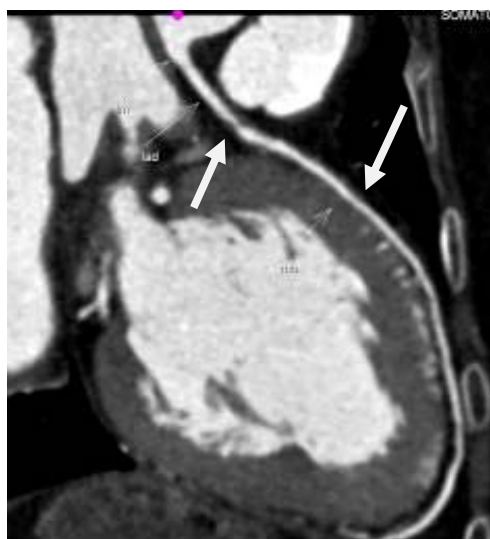Slijedeći primjer prikazuje četrdesetdvo godišnju bolesnicu koja se godinama liječi od sistemskog vaskulitisa. U 12/2015. hospitalizirana je sa kliničkom slikom akutnog koronarnog sindroma – bolovi u prsima uz blaži porast troponina i nespecifične promjene u EKG-u. Zbog mogućih emboličkih komplikacija zbog sistemskog vaskulitisa, od nadležnog interventnog kardiologa upućena je na CCTA (slike 23,24,25 i 26).



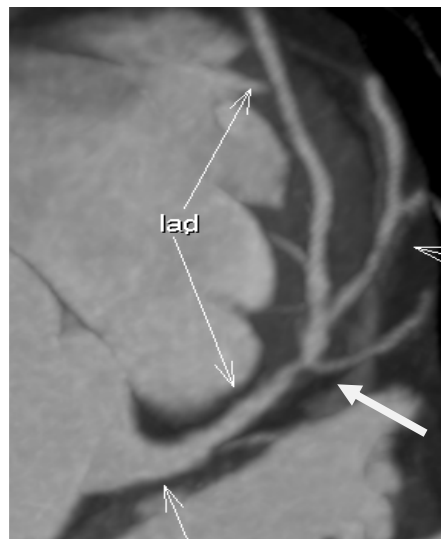
Slika 23 torakalna aorta sa aneurizmatiskim proširenjima, suženjima i endoluminalnim trombima usljed sistemskog vaskulitisa



Slika 24 aksijalni presjek torakalne aorte sa sistemskim vaskulitisom



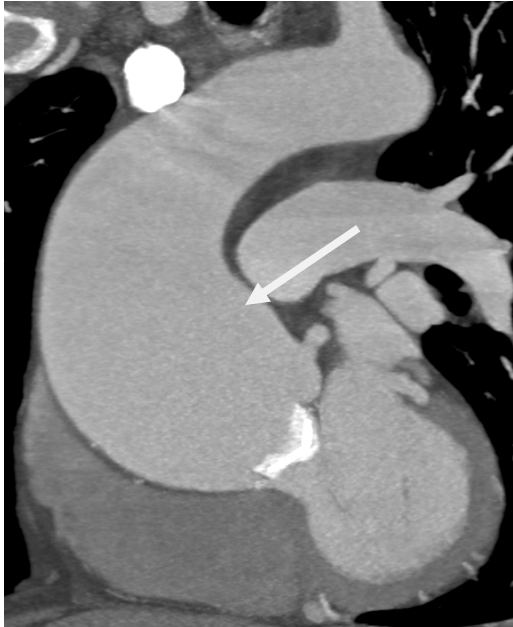Slika 25 graničnosignifikantna stenozna proksimalne LAD, proksimalno od miokardnog "bridginga"



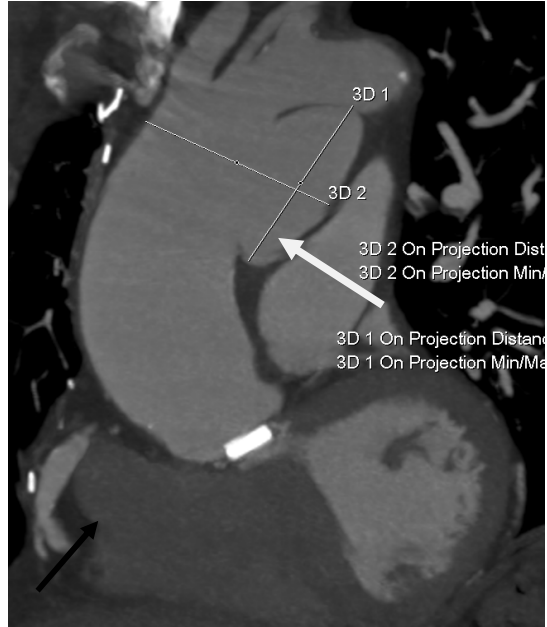
Slika 26 graničnosignifikantna stenozna proksimalne LAD

CCTA u odnosu na ICA je također superiorna u dijagnostici aneurizmi, pseudoaneurizmi, disekcija aorte (30) kao i planiranju TAVI procedura.

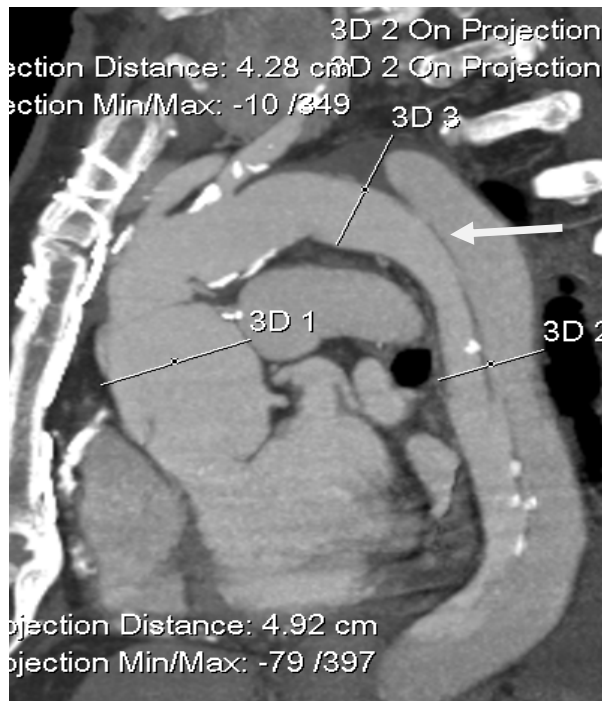Na slikama 27, 28 i 29 vide se aneurizma, pseudoaneurizma i disekcija aorte



Slika 27 aneurizma ascendentne aorte

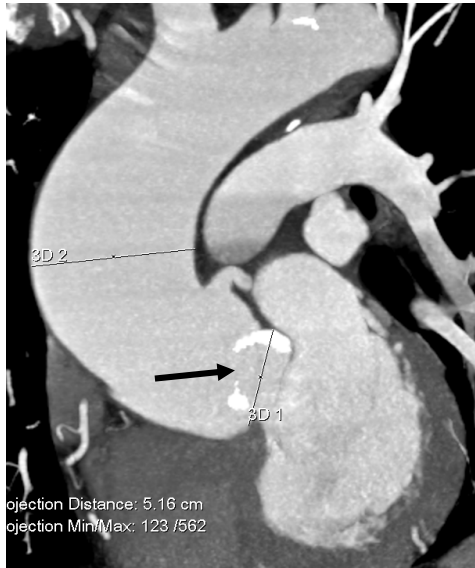

Slika 28 pseudoaneurizma luka aorte

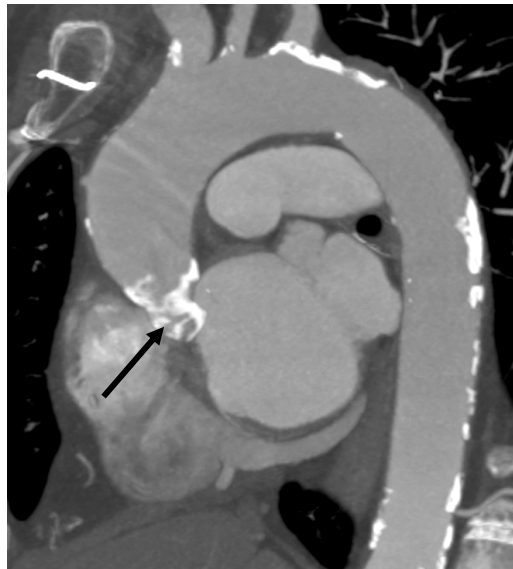

Slika 29 disekcija torakalne aorte

Na slikama 30 i 31 vide se teške kalcifikacije na aortnoj valvuli i luku aorte.



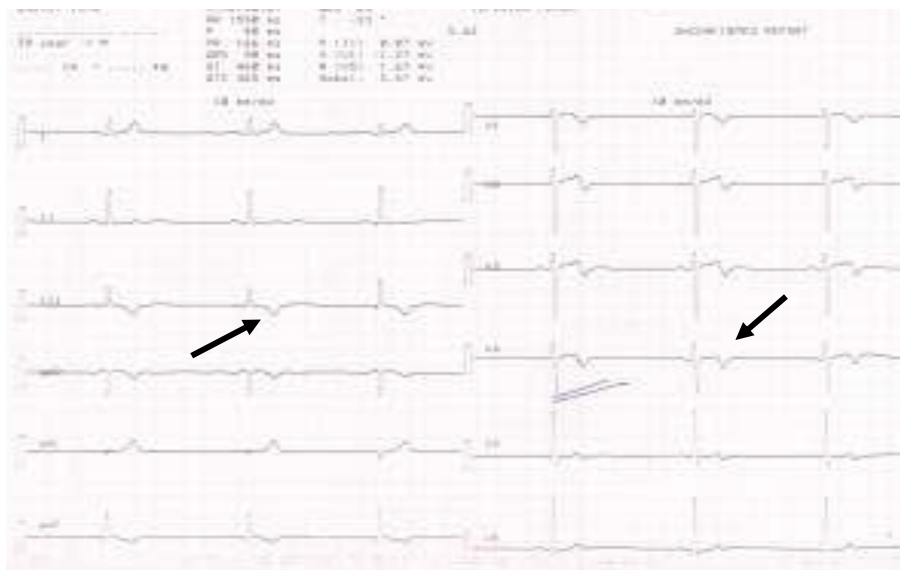
Slika 30 kalcificirana bikuspidalna aortna valvula i aneurizma ascendentne aorte



Slika 31 kalcificirana aortna valvula i luk aorte

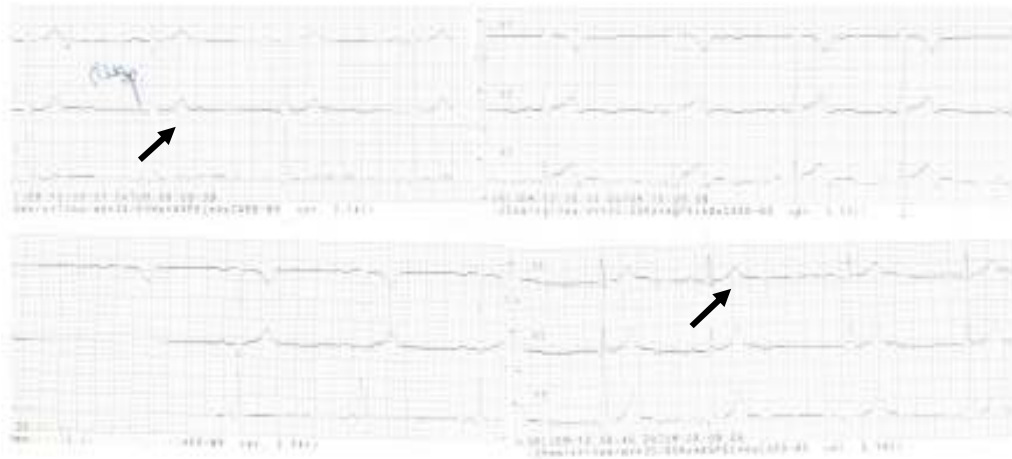Naposljetku - kao što se na invazivnoj koronarografiji često puta ne vidi neopstruktivna koronarna bolest tako se ne vidi niti velika većina miokardnih “bridginga”, stoga se po nekim autorima CCTA smatra superiorniom metodom u dijagnostici MB-a u odnosu na ICA (30).

U nastavku je klinički slučaj tridesetdeveto godišnjeg kolege kod kojeg je na sistematskom pregledu (2014. g) u EKG-u verificiran negativni T val anteriorno i inferiorno (slika 32), a u Holteru EKG-a intermitentni LBBB.



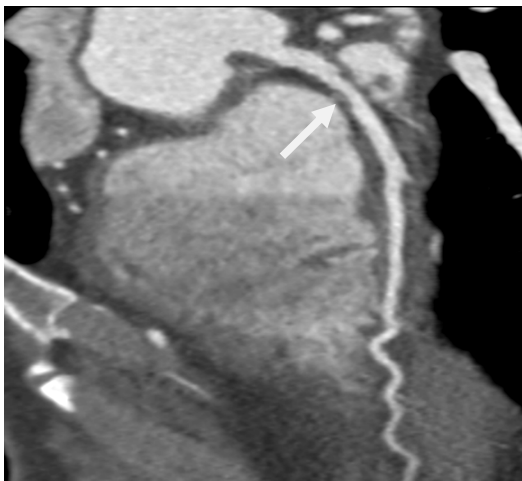
Slika 32 negativan T val inferiono i anteriorno

Raniji EKG iz 2009. (slika 33), na prethodnom sistematskom pregledu EKG je bio normalan.

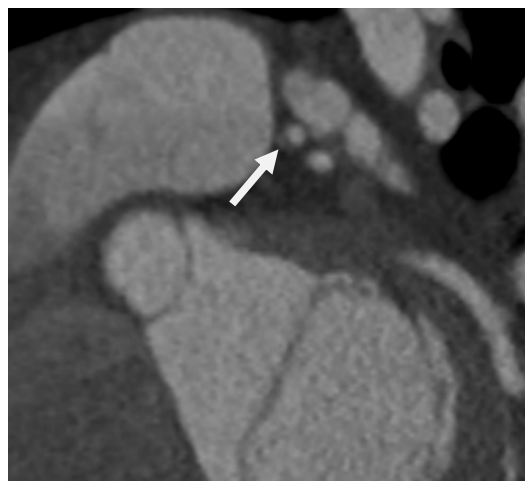

Slika 33 Normalan EKG

Zbog promjena u EKG-u i intermitentnog LBBB upućen je na CCTA. Na CCTA u proksimalnom segmentu (slika 34 i 35) vidi se nesignifikantna stenozu LAD, u srednjem segmentu plići miokardni “bridging” u dužini oko 3 cm. Aterosklerotski proces nalazi se na tipičnom mjestu – oko 2 cm proksimalno od MB-a.

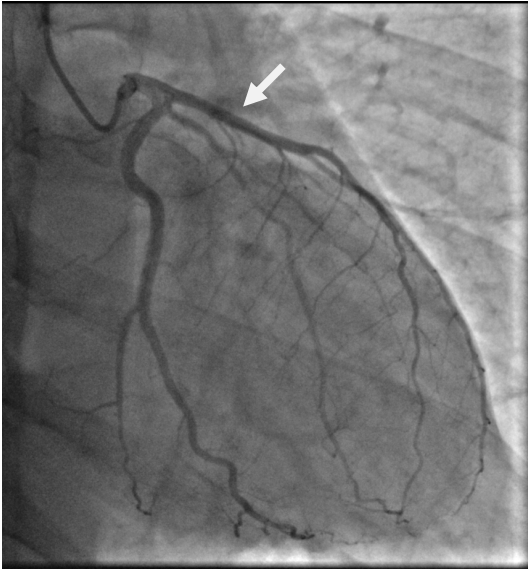


Slika 34 Nesignifikantna stenozu proksimalne LAD mekim plakom, MB u srednjem segmentu LAD

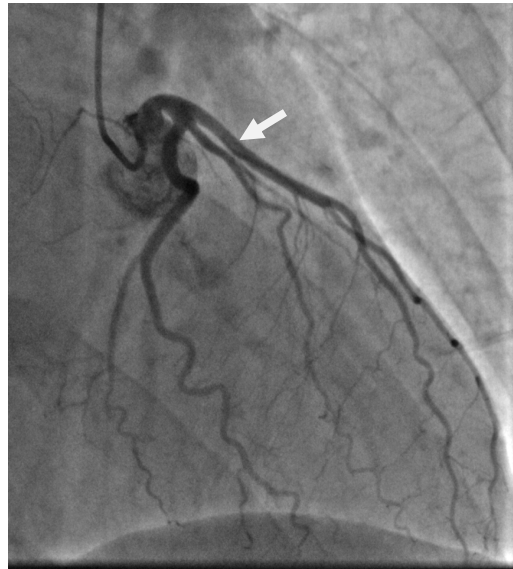


Slika 35 aksijalni presjek nesignifikantna stenozu LAD mekim plakom

Na invazivnoj koronarografiji (slika 36 i 37) ne vidi se niti neopstruktivna koronarna bolest niti “bridging” na LAD.



Slika 36 uredna lijeva koronarna arterija u dijastoli

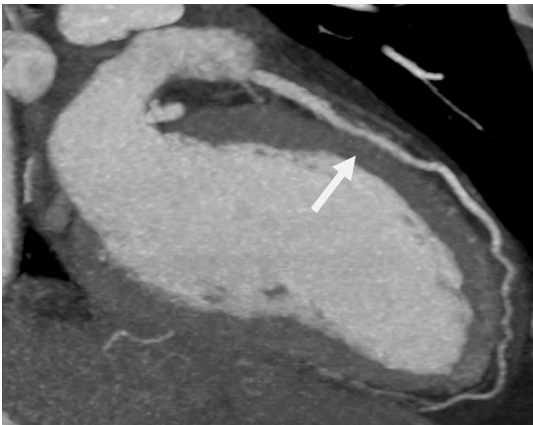

Slika 37 uredna lijeva koronarna arterija u sistoli

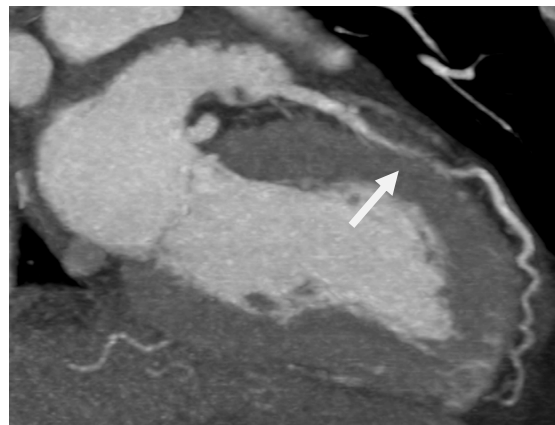
1.6. MORFOLOGIJA MIOKARDNOG “BRIDGINGA”

Tipičan miokardni “bridging” je dužine 10-30 mm i dubine 1-10 mm (36). Čini se da nema razlike u prevalenciji “bridginga” između spolova i dobnih skupina.

Na slikama 38 i 39 vidi se tipični MB dužine 22 mm u dijastoli i sistoli

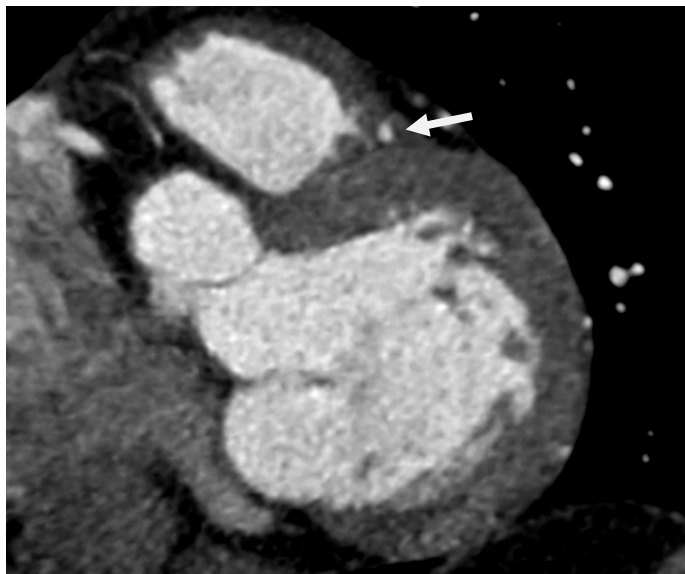


Slika 38 MB dužine 22 mm u dijastoli



Slika 39 MB dužine 22 mm u sistoli

Na slici 40 vidi se aksijalni presjek koji prikazuje MB LAD dubine 3 mm

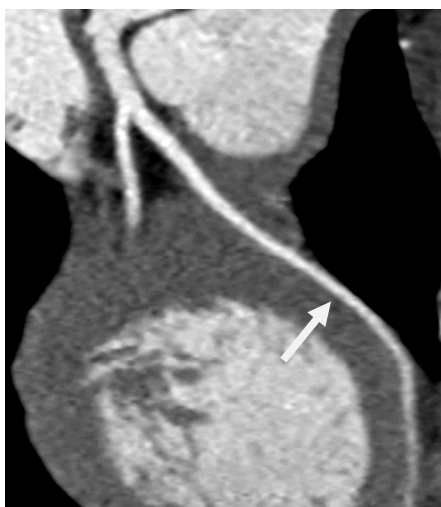

Slika 40 MB na LAD dubine 3 mm

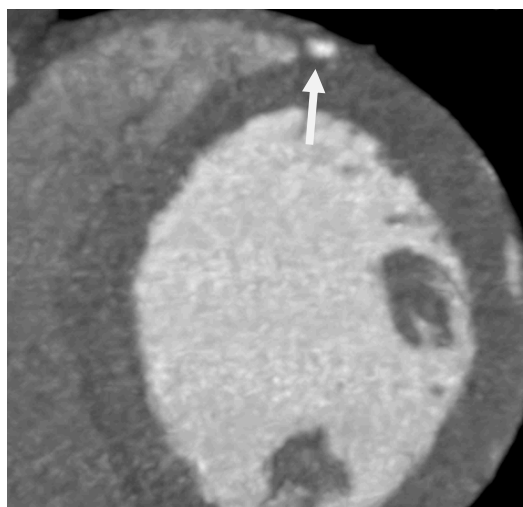
Podjela miokardnog “bridginga”

Ferreira je MB-e na LAD nađen na obdukciji podjelio u 2 podtipa (37).

- 1) Površni (superficialni) “bridging” (slika 41 i 42), puno češći, oko 75% slučajeva, koji se nalazi obično u intraventrikularnom utoru, ali ulazi u mišić okomito ili pod oštrim kutom.

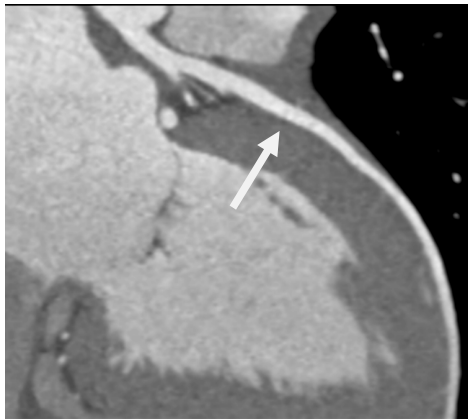


Slika 41 površni MB

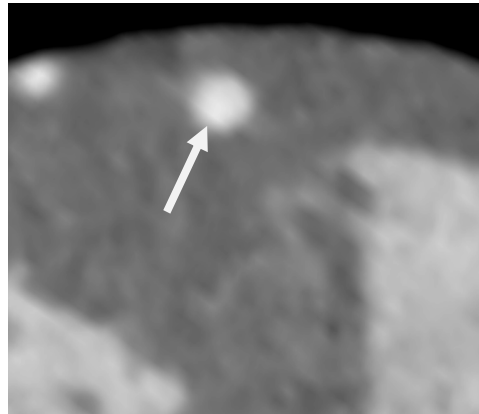


Slika 42 površni MB aksijalni presjek

- 2) Duboki “bridging” u kojem LAD ide prema desnom ventriklu i uranja u intraventrikularni septum (slika 43 i 44), te uzdužno liježe uz mišićni snop koji polazi sa apeksa desnog ventrikla i prelazi u tunelirani segment poprečno, koso ili spiralno, prije nego završi u interventrikularnom septumu.



Slika 43 duboki MB



Slika 44 duboki MB, aksijalni presjek

Duboki “bridging” je puno rjeđi ali ima puno više mišićnih vlakana od površnog. U dobroj varijanti nema izravnog dodira između mišićnog mosta i adventicije tuneliranog dijela arterije. Između se nalazi masno tkivo, živci i slabo vezivno tkivo. Duboki “bridging” često dovodi do konstrikcije krvne žile koja može kompromitirati dijastolički protok i dovesti do ishemije (37).

Da bi se utvrdilo da li je intramuralna LAD samo anatomska ili patološka varijanta Morales i suradnici (38) su proučavali 39 srca koji su imali samo MB bez drugih kardioloških abnormalnosti, 22 srca imala su makroskopske ili mikroskopske promjene (ili oboje) kao što su intersticijska fibroza, nadomjesna fibroza s nekrozom kontrakcijskih vlakana uz pojačanu vaskularizaciju te područja fokalne fibroze u dijelu miokarda u kojem se nalazi intramuralna LAD. Sva 22 srca imala su intramuralnu LAD položenu duboko u ventrikularnom zidu s mogućom oslabljenom kolateralnom cirkulacijom. Ove promjene miokarda sugeriraju da se radi o abnormalnoj (patološkoj) a ne anatomske varijanti. Nadalje, duboka intramuralna LAD može biti povezana s iznenadnom smrću, 13 od 22 srca bila su žrtve iznenadne smrti, od kojih je 6 umrlo za vrijeme fizičkog napora.

Konen i suradnici (11) prvi su na CCTA opisali podskupinu MB u kojoj intramuskularni segment LAD ulazi u stijenku desnog ventrikla i/ili šupljinu desnog ventrikla. Ranije se ova podskupina vidjela samo in vivo za vrijeme operacije (39-41).

Histološki (22) je opisana takozvana miokardna petlja (myocardial loop) u kojem epikardijalni dio krvne žile prolazi kroz atrijski dio miokarda. Ovo je tipično za distalni dio LCX i RCA i obično je dug 10-15 mm, debljine 0,1-03 mm. Zbog slabe kompresije

atrijskim miokardom, kao i vrlo tanke debljine i kratke dužine, ova miokardna petlja se ne vidi na invazivnoj koronarografiji i čini se da nema klinički značaj.

1.7. PATOFIZIOLOGIJA MIOKARDNOG “BRIDGINGA”

Kad je miokardni “bridging” prvi put opisan na koronarnoj angiografiji većina istraživača je mislila da ova anomalija nema kliničke posljedice jer se radi o kompresiji arterije za vrijeme sistole u kojoj je koronarna perfuzija minimalna tj. od 15%-20%. Prisutnost tahikardije može demaskirati ishemiju izazvanu MB-om skraćanjem dijastole i povećanjem sistoličkog protoka (42).

Dakle, tahikardija može pogoršati ishemiju zbog skraćanja dijastoličkog vremena punjenja (43-46) kao i smanjenja rezerve koronarnog protoka (43,47,12). Prema jednoj hipotezi sistoličko presavijanje (eng. kinking) krvne žile može uzrokovati traumu intime i oštećenje endotelu posebno kod visokih srčanih frekvencija, što može dovesti do agregacije trombocita i vazospasma te u konačnici do akutnog koronarnog sindroma (48-50).

Pichard i suradnici (45) opisali su abnormalni regionalni protok u području perfuzije arterije pod miokardnim “bridgingom” sa prolaznim smanjenjem protoka u velikim srčanim venama za vrijeme brzog atrijskog pacing-a te ukupno povećanje protoka u koronarnom sinusu.

Klues i suradnici (51) koristili su kvantitativnu koronarnu angiografiju i intrakoronarni Doppler za određivanje brzine koronarnog protoka (intracoronary Doppler flow velocities), rezerve koronarnog protoka (coronary flow reserve, CFR) i tlak u 12 pacijenata sa miokardnim “bridgingom”. Hemodinamska obilježja bila su karakterizirana sistoličkom kompresijom sa skokom tlaka, kontinuiranim smanjenjem dijastoličkog promjera, povećanjem brzine koronarnog protoka i retrogradnog protoka, te smanjenjem rezerve koronarnog protoka. Određena podskupina bolesnika bila je podvrgnuta ugradnji stenta kako bi se popravila hemodinamska obilježja i smanjili simptomi ishemije.

Angiografske i IVUS studije pokazale su da je kompresija krvne žile za vrijeme sistole praćena kašnjenjem povećanja promjera lumena za vrijeme dijastole, što utječe na predominantnu fazu koronarne perfuzije (oko 80%), posebno za vrijeme tahikardije. Schwartz i suradnici (43) koristili su atrijsku stimulaciju za izazivanje tahikardije u pacijenata koji su imali MB povezan sa najmanje 70% smanjenjem promjera lumena LAD u sistoli (70% funkcionalnom stenozom). Angiografski maksimalno smanjenje promjera lumena unutar MB-a za vrijeme sistole bilo je 84% u mirovanju sa stalnim smanjenjem dijastoličkog promjera za 41%. Kratkoročnom primjenom betablokatora intravenozno došlo je do smanjenja dijametra, opaženo je manje smanjenje dijametra u obje faze srčanog ciklusa (sistoli i dijastoli) i simptomi angine i ishemije su se poboljšali. Ovaj je učinak posredovan smanjenjem vaskularne kompresije i smanjenjem maksimalne brzine protoka unutar tunelirane arterije. Iz ovog se da zaključiti da bi angina, akutni

koronarni sindrom i aritmije u bolesnika sa MB-om mogli biti posljedica smanjenja praga ishemije. Time se mogu objasniti i slučajevi iznenadne smrti u sportaša sa MB-om a bez obstruktivne koronarne bolesti potvrđene na obdukciji (52,53).

Nadalje, objavljeno je da endotelom posredovani vazodilatatori pojačavaju vazokonstrikciju MB-a dovodeći do endotelne disfunkcije u premoštenom dijelu koronarne arterije (54). Ova disfunkcija endotela može potaknuti koronarni vazospazam, agregaciju trombocita i formiranje tromba unutar ili proksimalno od MB-a (18).

Stupanj sistoličke kompresije činilo se da bi mogao biti od kliničke važnosti. Angiografske studije su pokazale da je vjerojatnost ishemije veća ako je sistolička kompresija premoštene koronarne arterije >75% (19). Ove tvrdnje su ponovljene i na perfuzijskoj scintigrafiji miokarda na kojima je veći stupanj sistoličke kompresije povezan sa većim defektom perfuzije (55-57). Jačina sistoličke kompresije je povezana sa snagom kontraktilnosti MB-a koja ovisi o dužini (58) i dubini MB-a (59,60).

U angiografskim studijama sa IVUS-om dužina MB-a je bila povezana sa težom sistoličkom kompresijom (58), kako na IVUS-u tako i na CCTA i dubina MB je povezana sa težom sistoličkom kompresijom (59,60) i češće se opaža kod simptomatičnih bolesnika (16). Ove studije sugeriraju da anatomska obilježja MB-a mogu imati utjecaj na stupanj sistoličke kompresije, prisutnost i veličinu ishemije te posljedično tome nastanak miokardnog infarkta (21).

1.8. MIOKARDNI “BRIDGING” I ATEROSKLEROZA

Iako je dio koronarne arterije koji je zahvaćen MB-om pošteđen od ateroskleroze činilo se da je pak dio koronarne arterije proksimalno od “bridginga” češće zahvaćen (21) aterosklerozom. Ove promjene o raširenosti ateroskleroze prepoznate su na obdukciji (6,61), koronarnoj angiografiji (58) i na CCTA (62,63) studijama. Primjećeno je da MB zbog kompresije krvne žile dovodi do retrogradnog sistoličkog protoka krvi u proksimalni segment (64,65) što rezultira fiziklanim promjenama u cirkulaciji, smanjenim opterećenjem stijenke krvne žile zbog pomicanja (lower mean shear wall stress) te oscilacija u kronarnom protoku koje dovode do pojačanja endotelne disfunkcije i ateroskleroze (66-69).

Suprotno tome unutar MB-a nalazi se umjereno do povišeno opterećenje stijenke krvne žile zbog pomicanja što dovodi do supresije ateroskleroze otpuštanjem biološki raspoloživog dušičnog oksida i endotelina-1 (70).

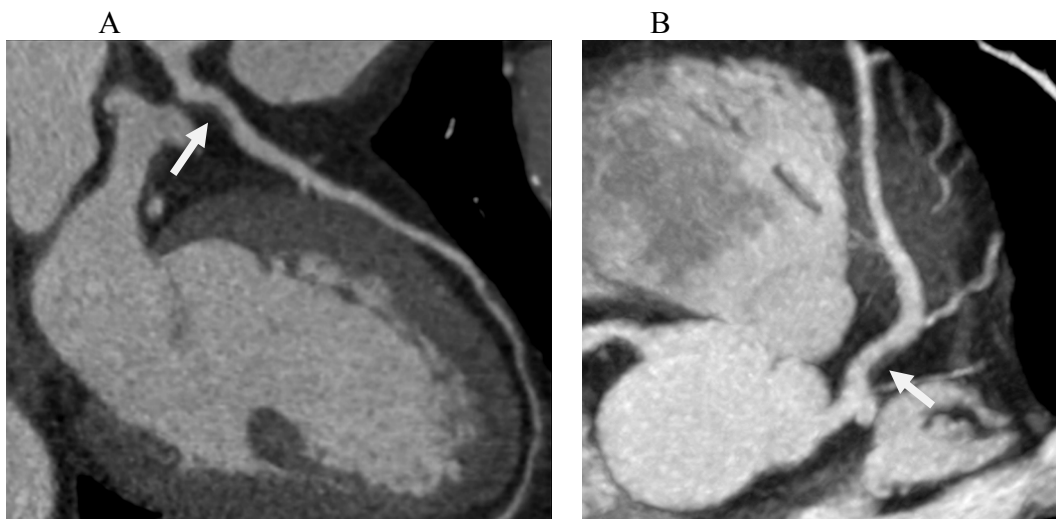
Ova razlika od klasične endotelne disfunkcije i njene povezanosti sa aterosklerozom može se objasniti sistoličkom kompresijom unutar “bridginga” koja dovodi do promjene strukture endotelnih stanica od ravnih i poligonalnih u vretenaste usklađene sa smjerom protoka krvi (71). Nadalje, sistolička kompresija u premoštenom segmentu potencijalno sprječava odlaganje lipidnih molekula i posljedičnih formacija ateroskleroze (15).

Slijedeći primjer zorno i prikazuje progresiju ateroskleroze proksimalno od MB-a.

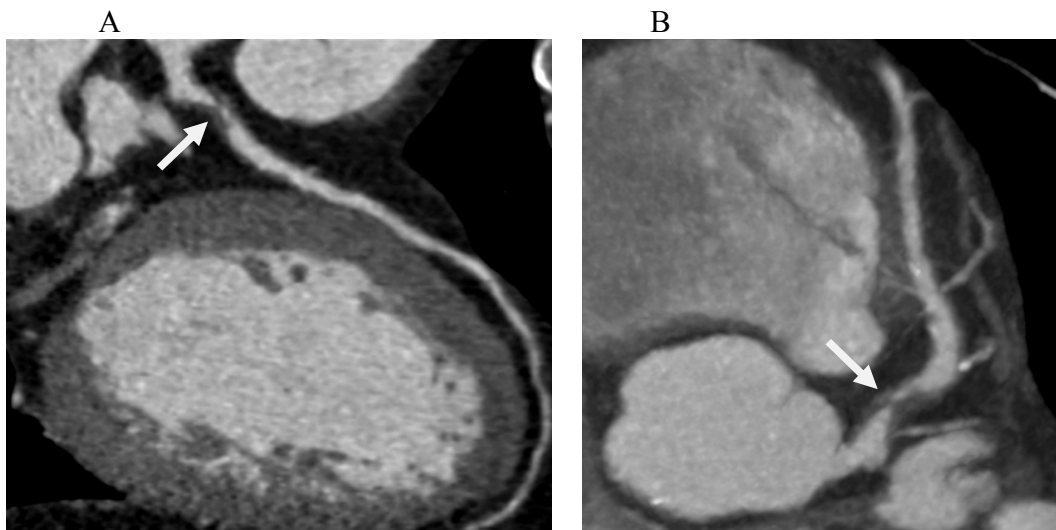
Radi se o 53. g starom muškarcu sa povremenom nelagodnom u prsima i graničnom ergometrijom zbog čega se u 3/2012. indicira CCTA.

Na slici 45A i B proksimalno od MB vidi nesignifikantna stenozu proksimalne LAD mekim plakom, preporučenom mu je medikamentozno liječenje, nakon mjesec tegobe su nestale i lijekove je prestao uzimati.

Nakon dvije godine dolazi na kontrolni pregled zbog bolova u prsima pri najmanjem naporu. Na kontrolnoj CCTA u 5/2014., na slici 46 A i B zbog ubrzanog procesa ateroskleroze registrira se subokluzija proksimalne LAD.



Slika 45 A i B CCTA 3/2012. vidi se nesignifikantna stenozu LAD mekim plakom proksimalno od MB-a.



Slika 46 A i B CCTA 5/2014 vidi se progredijsa ateroskleroze iz nesignifikantne stenozu u subokluziju LAD proksimalno od MB-a.

Zanimljivo je da unutar samog MB i distalno od MB se ne registrira progresija ateroskleroze.

1.9. HISTOPATOLOŠKI ASPEKT MIOKARDNOG “BRIDGINGA” I RAZVOJA ATEROSKLEROZE

Izravna histopatološka opažanja miokardnog “bridginga” na obdukciji ostaju najučinkovitiji način uspostavljanja standarda za identifikaciju i kvantifikaciju struktura MB-a i to je temelj značajnosti MB-a (72).

Ishikawa i suradnici (17) su izvršili histomorfometrijsku studiju da bi ispitali da li su anatomska obilježja MB-a povezana sa infarktom miokarda. Oni su pokazali da bolesnici koji su umrli od infarkta imaju povećanu debljinu mišića i povećani „muscle bridge indeks“ (dužina x dubina mišićnog mosta) u usporedbi sa bolesnicima bez miokardnog infarkta sa MB-om. Također su opazili povećanje intima/media omjera na udaljenosti ≤ 2 cm proksimalno od miokardnog “bridginga” što ukazuje da te promjene u dinamici protoka krvi proksimalno od miokardnog “bridginga” mogu utjecati na razvoj ateroskleroze.

Brodsky i suradnici (73) su istraživali utjecaj MB-a na ultrastrukturne promjene u miokardu, oni su opazili značajno povećanje fibroze miokarda u bolesnika sa MB-om u usporedbi sa kontrolnom skupinom što upućuje da je MB udružen sa ishemijom i intersticijalnom fibrozom. Slično su pokazali Morales i suradnici (38), miokardna fibroza i nekroza kontrakcijskih vlakana u miokardu distalno od MB-a, u 13 osoba koje su umrle iznenadnom smrću MB je bio značajno dublji u odnosu na osobe koje nisu umrle iznenadnom smrću.

1.10. MEHANIZAM ISHEMIJE

Donedavno, odnosno prije pojave CCTA, samo na koronarnoj angiografiji vizulano se moglo vidjeti sistoličko suženje krvne žile „milking effect“ koji bi upućivao na značajan MB.

Dobro je poznato da se koronarni protok uglavnom događa za vrijeme dijastole, stoga se činilo malo vjerojatno da ovaj sistolički fenomen može dovesti do ishemije (16,74). Premda je kod ovih bolesnika kašnjenje dijastoličke relaksacije bilo jako sumnjivo, isto je bilo teško dokazati na koronarnom angiogramu (16).

Stupanj ishemije miokarda i nastalih simptoma pojavljuje se na prvi pogled razmjerno stupnju kompresije koronarnog protoka krvi kroz MB, dok se proces ateroskleroze ubrzano razvija proksimalno od MB-a. Međutim mehanizam ishemije ne odnosi se u cijelosti vezano uz ovu fiksnu opstrukciju (75).

Novije studije koje uključuju više slikovnih metoda rasvjetlile su ovaj prividni paradoks.

Borassa i suradnici su 1981. (76) na „frame-by-frame“ analizi na cineangiografiji za vrijeme potpunog srčanog ciklusa uspjeli pokazati da pacijenti sa značajnim milking effectom ($\geq 75\%$) imaju produženje opstrukcije u dijastoli, u prosjeku 136 ms što je 26% dijastoličkog dijela srčanog ciklusa. Pichard i suradnici (45) su opazili značajno prolazno smanjenje protoka u velikom srčanom venskom protoku za vrijeme atrijskog patinga u bolesnika sa MB-om, ovo samnjenje protoka pripisali su skraćenju dijastole za vrijeme tahikardije.

Novije slikovne metode kao što su kvantitavna koronarna angiografija (QCA), intravaskularni ultrazvuk (IVUS) i mjerenje Dopplerom intrakoronarnih brzina (Intracoronary Doppler flow velocity) omogućile su bolje razumjevanje hemodinaskih poremećaja nastalih za vrijeme dijastoličke faze srčanog ciklusa u bolesnika sa MB-om (64,43,13,51,12, 77).

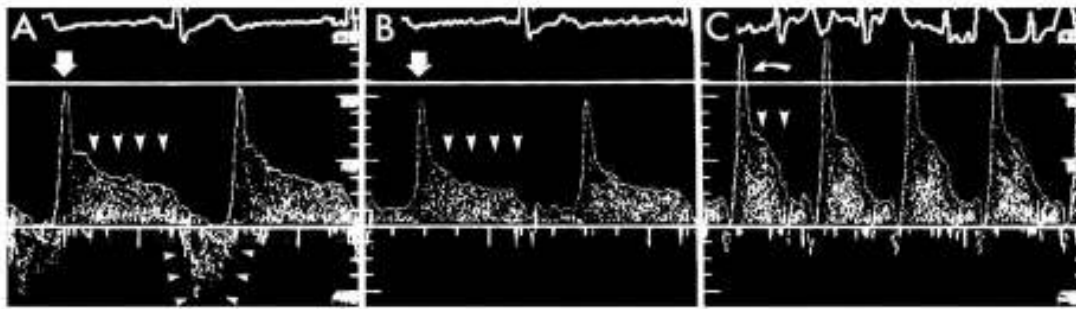
Temeljem ovih istraživanja dva su mehanizma odgovorna za smanjenje rezerve koronarnog protoka (coronary flow reserve, CFR) u disatlnom dijelu žile kao i za kliničke simptome i znakove ishemije:

- 1) smanjenje promjera koronarne arterije zbog sistoličke kompresije sa perzistentnim srednjim do kasnim smanjenjem i dijastoličkog promjera te
- 2) povećanje intrakoronarne brzine protoka

Smanjenje promjera koronarne arterije, ispitivali su Borassa i suradnici (16), kod simptomatičnih bolesnika koji su na QCA imali vizualno suženje lumena na LAD $>50\%$. Postotak smanjenja srednjeg promjera lumena (mean lumen diameter, MLD) kod najtežih slučajeva MB-a za vrijeme sistole bilo je u rasponu od 71%-83%, a perzistentno smanjenje srednjeg dijastoličkog MLD-a bilo je u rasponu od 34%-41%.

Povećanje intrakoronarnih brzina protoka (Increased intracoronary Doppler flow velocities) – opaženo je da su prosječna peak-flow brzina (APV) i prosječna dijastolička peak-flow brzina (ADPV) veće u premoštenom segmentu u odnosu na brzine u proksimalnom i distalnom segmentu.

Bourassa i suradnici (16) kvalitativno su analizirali intrakoronarni Dopplerski profil protoka koji u 90% pacijenata pokazuje karakterističan oblik sa naglim ranim dijastoličkim ubrzanjem protoka nazvan „finger tip“ fenomen, naglo srednje dijastoličko usporavanje i srednji do kasni dijastolički plato – što se vidi na slici 44. Fenomen retrogradnog protoka za vrijeme sistole opažen je u proksimalnom dijelu na ulasku u MB. Atrijski pating dovodi do daljnjeg skraćenja brzina sa skraćenjem i dijastoličkog platoa kao i pojačanja fenomena retrogradnog protoka što je također vidljivo na slici 47.



Na slici 47 vidi se profil intrakoronarne (Doppler) brzine protoka krvi sa karakterističnim izgledom krivulje protoka poput „podignutog kažiprsta“ – gdje se vidi ubrzanje protoka za vrijeme rane dijastole (jedna strelica u A i B) nakon čega slijedi plato faza srednje do kasne dijastole (4 strelice u A i B). Za vrijeme sistole gotovo da nema protoka unutar MB-a, međutim na ulazu u MB nastaje fenomen retrogradnog protoka (3+3 strelica u A). Za vrijeme brze atrijske stimulacije povećava se brzina apsolutnog dijastoličkog protoka i smanjuje se trajanje faze platoa zbog skraćivanja dijastole (strelice u C).

Schwartz i suradnici (13) kvantitativno su analizirali konsektivne stop-frame slike kompletnih srčanih ciklusa i uspoređivali njihove rezultate sa intrakoronarnim brzinama protoka dobivenim kod istih pacijenata i na istom mjestu. Nađen je karakterističan „milking effect“ tj. rapidno suženje lumena za vrijeme sistole sa najmanjim promjerom na kraju sistole. Rano dijastoličko punjenje je vidljivo odgođeno sa perzistentnim smanjenjem srednjeg dijastoličkog promjera za >30%. Naglo rano ubrzanje protoka nastaje zbog perzistentnog smanjenja dijastoličkog promjera. Nakon ovog slijedi brzo dijastoličko punjenje što smanjuje brzinu protoka i konačno stabilizira promjer lumena dovodeći do platoa tijekom kasne dijastole.

Rezerva koronarnog protoka (CFR) se definira kao omjer srednje brzine protoka postignute na vrhu hiperemije i srednje brzine protoka u mirovanju dobivene nakon intrakoronarne injekcije papaverina. Normalna rezerva koronarnog protoka bi trebao biti iznad 3.0. Dakle CFR distalno od MB-a bio je nenormalno smanjen u navedenim studijama u rasponu od 2.0 do 2.6. Smanjenje koronarne rezerve može se objasniti osim sistoličkom kompresijom i odgođenom ranom i srednjom dijastoličkom relaksacijom sa povećanjem brzina dijastoličkog protoka. U spomenutoj studiji povećanje CFR kod ovih bolesnika postignuto je nakon angioplastike premoštenog segmenta (16).

1.11. DODATNI MEHANIZMI ISHEMIJE

Postoji nekoliko dodatnih, anatomskih i fizioloških čimbenika koji mogu imati utjecaj na oba mehanizma ishemije: stupanj sistoličke kompresije i na brzinu ranog dijastoličkog punjenja i posljedičnu dijastoličku relaksaciju u bolesnika sa simptomatskim MB-om.

Anatomski čimbenici su dužina, dubina, lokacija MB-a, te prisutnost ili odsutnost hipertrofije lijevog ventrikula.

Fiziološki čimbenici su povećanje srčane frekvencije, smanjenje sistoličkog arterijskog tlaka, pomicanje i vazomotorika koronarne arterije (coronary vasomotion) te pojačana agregacija trombocita.

Još 1978. Feldman i suradnici su eksperimentalno pokazali da dužina suženja koronarne arterije može značajno utjecati na koronarnu hemodinamiku (78), dok su kasnije studije sa intravaskularnim ultrazvukom (IVUS) potvrdile da je dublji miokardni “bridging” puno češće opažen kod simptomatskih bolesnika (12).

Ferreira i suradnici (37) su pokazali da lokacija i orijentacija mišićnih vlakana preko tunelirane koronarne arterije također utječu na sistoličku kompresiju. Mnogi MB-i su površni, poprečno prelaze preko krvne žile prema apeksu srca i samo je djelom okružuju, dok su drugi duboki i potpuno okružuju srednji ili proksimalni segment LAD (16).

Konačno, hipertrofija lijevog ventrikula, hipertrofijska kardiomiopatija i aortna stenoza su nerijetko udružene sa simptomatskim MB-om, a progresivno povećanje napetosti stijenke lijevog ventrikula može barem dijelom objasniti zašto ova prirodna anomalija dovodi do simptoma tek u starijoj životnoj dobi (19,79, 80,81).

Kao što je spomenuto i fiziološki čimbenici kao što su srčana frekvencija i sistemski tlak mogu utjecati na MB. Kod nižih srčanih frekvencija, većina koronarnog protoka događa se u dijastoli, međutim kod visokih srčanih frekvencija, dijastolički period se značajno skraćuje. Intarkoronarna Doppler mjerenja su pokazala da u bolesnika sa uglavnom simptomatskim MB za vrijeme brze stimulacije atrijskog pacing-a dolazi do značajnog poremećaja dijastoličkih brzina protoka (16). Promjene u sistemskom krvnom tlaku i koronarnoj perfuziji također mogu značajno utjecati na stupanj sistoličke, a potom i rane i srednje do kasne dijastoličke kompresije krvne žile u bolesnika sa MB-om (16).

Na primjer, sublingvalna ili intrakoronarna primjena nitroglicerina i natrijevog nitroprusida povećavaju suženje koronarne arterije u bolesnika sa MB-om, dok noradrenalin, fenilefrin i ergonovin smanjuju suženje krvne žile (36,82,83).

Kao **alternativni mehanizam**, vazospastička koronarna konstrikcija može biti povezana s MB-om (84-87). Sistolička kompresija (stiskanje krvne žile) posebno kod visokih frekvencija, može dovesti do oštećenja endotela koje može potaknuti agregaciju trombocita i koronarni vazospazam. Zanimljivo je da je nekoliko istraživača, na obdukciji kao i na invazivnoj koronarografiji (36,6 ,61,37), a to je potvrdio i IVUS (64,88), izvjestilo o odsutnosti aterosklerotskih promjena u intramuralnom dijelu koronarne arterije i distalno od MB-a. Mehanizam odgovoran za ovaj zaštitni učinak još nije u potpunosti razjašnjen. Nasuprot tome, pretpostavlja se da sistolička kompresija može povećati traumu koju intima trpi proksimalno od mosta (64,89,61). Ge i suradnici (64) su IVUS-om pronašli aterosklerotski plak u proksimalnom segmentu od MB-a u 12 od 14 bolesnika (86%) i u posljedičnoj IVUS studiji (88) signifikantna stenoza nađena je u 12 od 69 bolesnika koji su podvrgnuti PCI.

1.12. KLINIČKI SIMPTOMI I OBJEKTIVNI ZNACI ISHEMIJE MIOKARDA

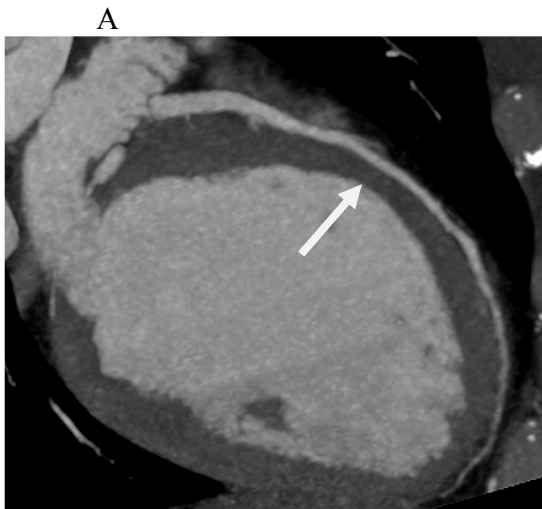
MB se može naći kao slučajan nalaz na koronarnoj angiografiji ili obdukciji, s druge pak strane različiti klinički sindromi kao što su nestabilna angina, akutni infarkt, maligne srčane aritmije i iznenadna smrt mogu biti povezane sa MB-om (90,79,80,91,84,92). S obzirom na klinička i demografska obilježja bolesnici sa MB-om su u pravilu uglavnom muškarci 5-10 godina mlađi u odnosu na bolesnike sa simptomatskom koronarnom bolešću te imaju relativno teške anginozne smetnje. Tipična angina je

prisutna u 55-70% slučajeva, dok je česta i atipična klinička slika koja se može javiti i u mirovanju.

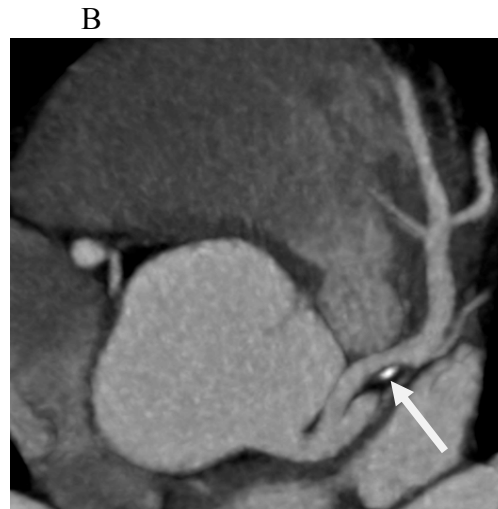
U slijedećem slučaju radi se o 36 g. starom profesionalnom sportašu (vatrepolisti), dakle mlađem bolesniku sa vrlo niskim rizikom za koronarnu bolest, koji se počeo žaliti na povremenu nelagodu u prsima. Na ergometriji su kod ovog bolesnika registrirane VES u oporavku pa je upućen na CCTA.

Bourassa i suradnici (16) su u 28% do 67% bolesnika sa MB-om našli pozitivnu ergometriju, a 33% do 63% bolesnika sa MB-om imalo je defekt perfuzije na scintigrafiji miokarda. Iz ovog se da zaključiti da su ergometrija i scintigrafija vrlo nespecifične metode za dijagnostiku MB-a.

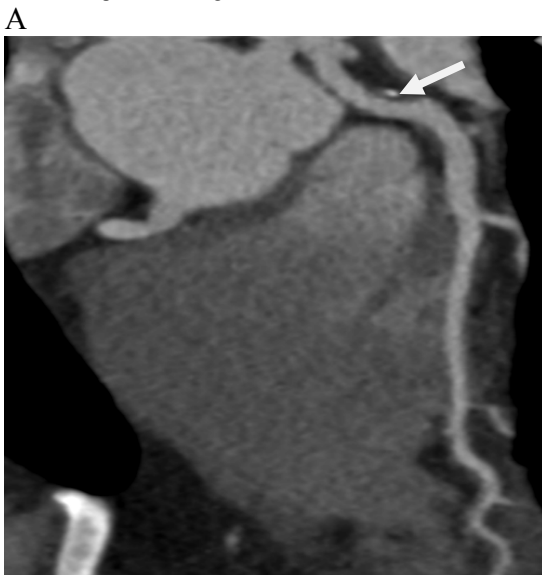Kod ovog bolesnika na CCTA (slike 48 A i B i 49 A i B) nađen je 5cm dugačak plići MB uz nesignifikantnu stenozu proksimalne LAD mješovitim plakom na tipičnom mjestu oko 2 cm proksimalno od MB-a.



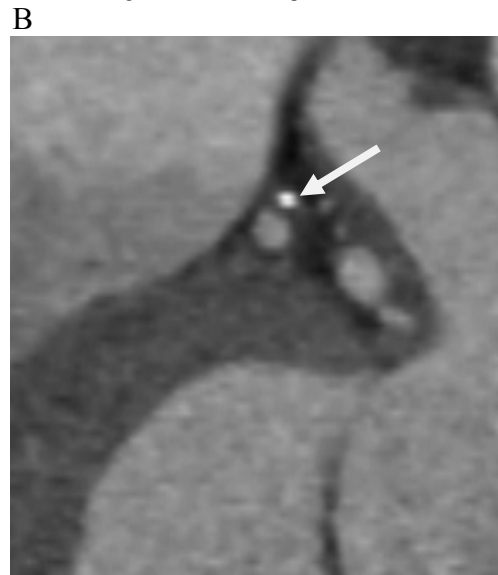Slika 48 A plići, 5cm dugačak MB na LAD



Slika 48 B neignifikantna stenozna proksimalne LAD



Slika 49 A proksimalno od MB vidi se ateroskleroza



Slika 49 B aksijalni presjek aterosklerotskog plaka

Na kvantitativnoj koronarnoj angiografiji kod simptomatskih bolesnika u pravilu bi se trebao vidjeti značajan „milking efekt“ koji pokazuje $\geq 70\%$ smanjenje srednjeg promjera lumena (MLD) u sistoli i za $\geq 35\%$ smanjenje srednjeg promjera lumena za vrijeme srednje do kasne dijastole.

U slučajevima blažeg MB-a, ako se milking efekt ne vidi dobro, isti se može isprovocirati intrakoronarnom primjenom nitroglicerina (16).

Težina sistoličkog i srednjeg do kasnog dijastoličkog MLD suženja može se potvrditi IVUS-om koji ima prednost jer može ispitati cijelo okolno područje a ne samo lumen.

Ge i suradnici (12) su opisali vrlo specifičan fenomen polumjeseca „half moon“ u okruženju MB-a. Ovaj ultrazvučni fenomen se vidi samo unutar MB-a dok se u proksimalnom i distalnom segmentu koronarne arterije ne vidi. Na intrakoronarnom Doppleru vidi se drugi vrlo karakterističan fenomen za MB, to je rani dijastolički „finger tip“.

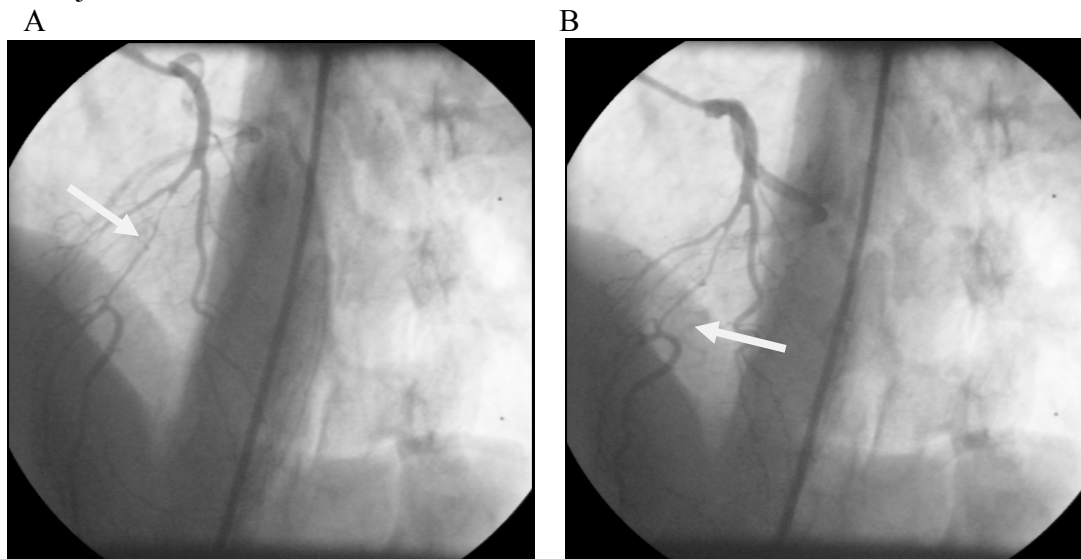
1.13. DIJAGNOSTIČKE METODE MIOKARDNOG „BRIDGINGA“

Postoje brojne dijagnostičke metode koje se koriste u ispitivanju anatomske i fiziološke (hemodinamske) značajnosti miokardnog „bridginga“. Međutim većina tih metoda su invazivne i skupe tako da se vrlo rijetko koriste u svakodnevnoj kliničkoj praksi.

Koronarna angiografija

Koronarna angiografija ostaje najčešća tehnika za dijagnostiku MB-a. Na koronarnoj angiografiji dijagnoza ovisi o promjeni promjera između sistole i dijastole unutar premoštenog dijela koronarne arterije (93). Tipični opis na koronarografiji uključuje sistoličko suženje ili „milking effect“ na epikardijalnoj arteriji sa „step-down“ i „step-up“ fenomenom.

Na slici 50 A i B kod ove bolesnice vidi se tipični MB sa sistoličkim i dijastoličkim suženjem krvne žile.

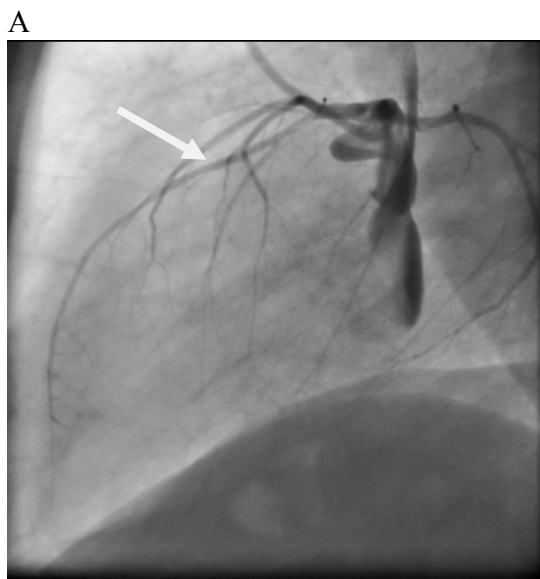


Slika 50 A dijastola „milking effect“u srednjem segmentu LAD

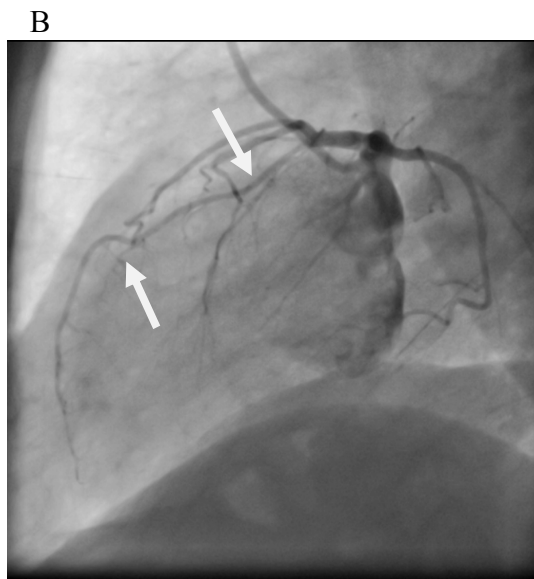
Slika 50 B sistola „milking effect“u srednjem segmentu LAD

O značajanom „milking effect-u“ govorimo kada je zbog kompresije krvne žile minimalni promjer lumena u sistoli smanjen za $\geq 70\%$, smanjenje promjera lumena (u manjem intenzitetu) nastavlja se sve do srednje i kasne diastole u kojoj se također registrira smanjenje minimalnog promjera lumena za $\geq 35\%$ (16).

Međutim, kao što su već brojne studije pokazale većina MB-a se ne vidi na invazivnoj koronarografiji, a u nekim slučajevima na ICA može se vidjeti MB bez „milking efekta“. U slijedećem slučaju radi se o blažem MB-u kod kojeg se ne vidi „milking efekt“, ali se vide ostale karakteristike MB-a, „step-up“ i „step-down“, slika 51 A i B.



Slika 51 A diastola



Slika 51 B sistola „step-up i step-down“ bez milking efekta

Dodatne intravaskularne slikovne i hemodinamske metode mogu nam pomoći u boljoj kliničkoj evaluaciji i razumjevanju kompleksnog patofiziološkog mehanizma MB-a.

Intrakoronarni Doppler

S Doppler sindom moguće je precizno izmjeriti brzine intrakoronarnog protoka što je prikazano na slici 44 (94). Ispitivanje MB ovom metodom otkrilo je karakterističan „spike-and-dome“ oblik ili fenomen prsta „finger-tip“ s naglim početkom diastoličkog ubrzanja protoka, brzog srednjeg diastoličkog usporavanja protoka i srednjeg do kasnog diastoličkog platoa (51). Retrogradni protok za vrijeme sistole može se detektirati odmah proksimalno od MB i njegovo pogoršanje isprovocirati intrakoronarnom primjenom nitroglicerina, posebno kod dubokih MB-a (95). Osim toga, rezerva koronarnog protoka (CFR) u ovih bolesnika je umanjena distalno od MB i prosječno je oko 2.0 usprkos tome što je normalna (>3.0) ili blago smanjena proksimalno od MB-a (13). Međutim, kao što je već rečeno ovo je invazivna metoda koja se vrlo rijetko primjenjuje u kliničkoj praksi (u Hrvatskoj se uopće ne koristi) tako da se još uvijek istražuju jednostavniji načini dijagnostike MB-a.

Intravaskularni ultrazvuk

Na IVUS-u tunelirani dio koronarne arterije (MB) jasno pokazuje sistoličku kompresiju koja može biti ekscentrična ili koncentrična i ustraje u dijastoli. Tu je i vrlo specifično prosijavanje (eng. echolucent) „polumjeseca“ koji se vidi tijekom srčanog ciklusa, čija etiologija još nije dobro razjašnjena. IVUS može otkriti kompresiju krvne žile s koronarnim provokacijskim testovima čak i u nedostatku značajnog „milking effect-a“ na koronarografiji (64). U studiji od 331 konsekutivnog bolesnika sa de novo lezijom na LAD koji su bili podvrgnuti i koronarnoj angiografiji i IVUS-u, IVUS je otkrio MB u 23% bolesnika dok je sistolička kompresija bila očita samo u 3% bolesnika (58). Već u ranim IVUS studijama otkrivena je sklonost stvaranja aterosklerotskih plakova proksimalno od MB-a, dok je sam MB pošteđen od ateroskleroze (12). Kada je koronarografska dijagnoza MB-a nejasna, IVUS ostaje i dalje važna potvrдна dijagnostička metoda posebno u kombinaciji sa provokacijskim testovima sa nitroglicerinom (95), acetilholinom (96), dobutaminom (97) ili brzim atrijskim pacing-om (45).

Frakcijska rezerva protoka

Određivanje frakcijske rezerve protoka (FFR) ima vrlo važnu ulogu u fiziološkoj, hemodinamskoj procjeni MB-a. Bolesnik sa MB i $FFR < 0.75$ vjerojatno ima ishemijsku povezanu s premoštenjem.

Kao i kod bolesnika koji nemaju MB postoji siva zona ishemijske za FFR između 0.75 do 0.80 (93).

To su uglavnom bolesnici sa stabilnom koronarnom bolešću kod kojih je terapijska opcija, medikamentozno liječenje ili revaskularizacijski zahvat stentom ili CABG, još uvijek vrlo diskutabilna.

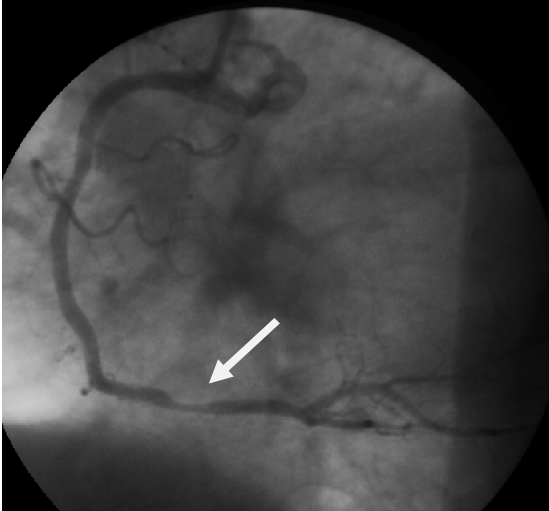
U svakodnevnoj praksi kako kod bolesnika sa stabilnom koronarnom bolešću tako i u bolesnika sa MB-om imamo istu dvojbu - koja je terapijska opcija najbolja za pojedinog pacijenta, medikamentozno liječenje, koronarni stent ili kirurška revaskularizacija?

Slijedeći primjer je bolesnik klinički sa stabilnom anginom pectoris i dvojbom ergometrijom.

Slika 52 A i B prikazuje desnu koronarnu arteriju na ICA slika 52A - gdje se vidi (samo) fokalna granično signifikantna stenozna RCA, dok na slici 52B jasno vidimo da se radi o difuznoj a ne fokalnoj aterosklerozi sa graničnosignifikantnom stenozom RCA. Kliničko pitanje je koja je terapijska opcija najbolja za ovog bolesnika?

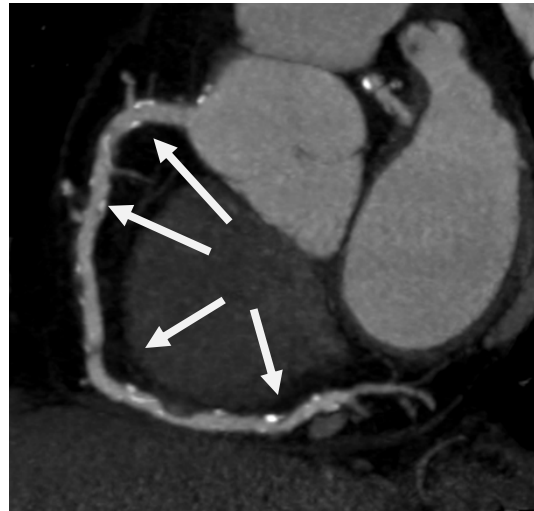Da bi se to razriješilo prema današnjim smjernicama potrebno je učiniti FFR.

A



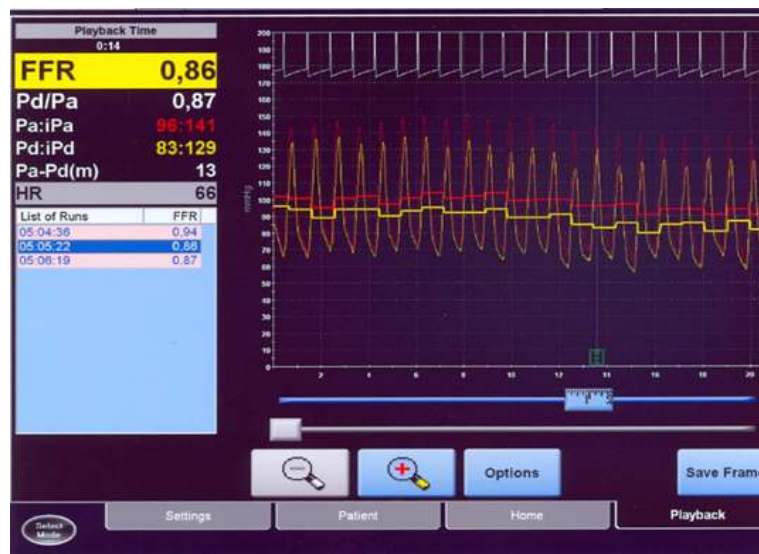Slika 52 A fokalna ateroskleroza na RCA

B



Slika 52 B difuzna ateroskleroza na RCA

S obzirom da se radi o stabilnoj koronarnoj bolesti sa dvojbom ergometrijom indicira se FFR (slika 53). Rezultat FFR-a je 0,86 pa je bolesniku preporučeno medikamentozno liječenje.



Slika 53 FFR kod graničnosignifikantne stenozе, FFR 0,86 – nema ishemije

U ranim serijama Escaned i suradnici (14) su mjerili FFR u mirovanju i provokaciji sa dobutaminom kod 12 bolesnika koji su imali MB u srednjem segmentu LAD viđen na koronarografiji. Hemodinamske promjene zbog MB-a očituju se najviše u smanjenju dijastoličkog FFR (od 0.88 do 0.77), dok se srednji FFR samnjio u manjoj mjeri (od 0.90 do 0.84). Smatra se da je srednji FFR umjetno povećan zbog premašivanja sistoličkog pritiska, prema tome dijastolički FFR treba ostati metoda izbora (14). Za evaluaciju MB-a FFR-om čini se da je provokacija dobutaminom mnogo preciznija u usporedbi sa

adenozinom naglašavajući važnost inotropnog stanja u nastanku kompresije krvne žile (98).

Cardiac computed tomography angiography (CCTA)

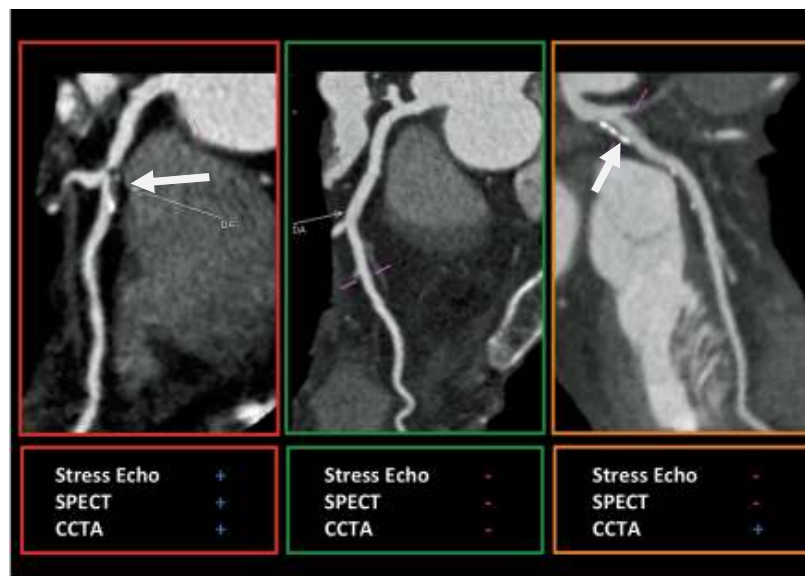CT (u početku electron-beam CT, u novije vrijeme višeslojni CT) je postao vrlo vrijedan alat u analizi koronarne anatomije i šire (75). Istraživanja koja su koristila CT u evaluaciji MB-a našla su znatno veću učestalost MB-a u odnosu na učestalost na koronarografiji (11,22,99,100).

To svakako odražava veću prevalenciju anatomskih MB u odnosu na podskupinu koja dovodi do kompresije krvne žile, što smo prikazali i našim kliničkim primjerima. Međutim, s obzirom da su ove informacije više strukturne (anatomske) nego funkcionalne prirode potrebna su daljnja istraživanja kako bi se odredila klinička važnost MB.

Neinvazivno mjerenje frakcijske rezerve CT-om (MSCT-FFR) može biti korisna metoda za procijenu anatomskih i funkcionalnih obilježja MB-a, ali ova metoda još nije dostupna u svakodnevnoj praksi (101).

Prema najnovijim istraživanjima čini se da bi upravo MSCT-FFR kao neinvazivna metoda mogao dati odgovor na kliničke dvojbe kako u bolesnika sa stabilnom koronarnom bolešću tako i u bolesnika sa MB-om.

Isto tako, čini se da CCTA u odnosu na ostale neinvazivne dijagnostičke metode, kad se radi o neopstruktivnoj koronarnoj bolesti, ima jedinstveno obilježje tj mogućnost ranog otkrivanja koronarne bolesti i analizu ateroklerotskog plaka što je od iznimne važnosti kako u prevenciji komplikacija tako i u daljnjem liječenju i prognozi koronarne bolesti (102) (slika 54).



Slika 54 identifikacija neopstruktivne koronarne bolesti kao jedinstveno obilježje CCTA kao neinvazivne metode za detekciju koronarne bolesti

de Araujo Goncalves P, Campos CA, Serruys PW, et al. Computed tomography angiography for the interventional cardiologist. *Eur Heart J Cardiovasc Imaging*. 2014;15:842---54.

1.14. OSTALE DIJAGNOSTIČKE METODE

Stres ehokardiografija je predložena kao neinvazivna funkcionalna metoda za procjenu MB-a. Lin i suradnici su prepoznali karakteristično abnormalno gibanje stjenke septuma na dvodimenzionalnoj slici u 14 bolesnika sa IVUS-om i FFR-om dokazanog MB-a (103).

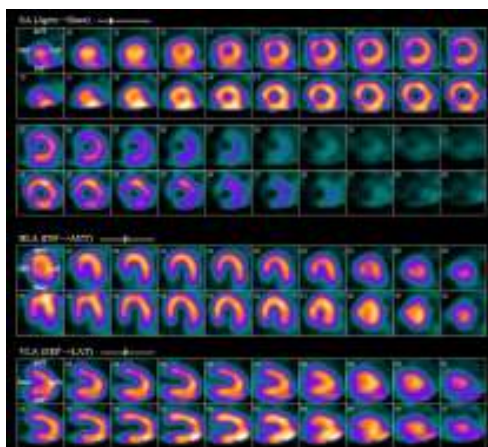
Duygu i suradnici (104) ranije su istraživali osjetljivost dobutaminske stres ehokardiografije (DSE) u otkrivanju ishemije miokarda u 14 bolesnika sa MB na LAD nađenih na koronarnoj angiografiji. 57% bolesnika za vrijeme DSE razvilo je anginu, a samo 14% je imalo abnormalno regionalno gibanje stijenke lijevog ventrikula. Istraživači su zaključili da bolesnici sa MB-om i anginom rijetko razvijaju regionalni poremećaj kontraktiliteta LV-a na DSE te da DSE sama, kao takva, nije dovoljno osjetljiva za otkrivanje ishemije u bolesnika sa MB-om.

Perfuzijska scintigrafija miokarda

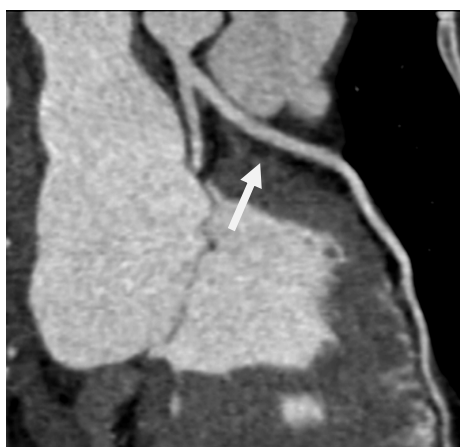Premda je ova metoda korisna u evaluaciji ishemije kod postojećih stenoza, čini se da još uvijek nema dovoljnu osjetljivost potrebnu za adekvatnu procjenu MB-a (55,105) stoga su potrebna su daljnja istraživanja za poboljšanje i potvrdu da bi se prihvatila kao dijagnostička metoda MB-a. Učestalost defekata perfuzije u bolesnika sa MB-om nađenim na koronarnoj angiografiji je vrlo varijabilna od 21% do 88% (13,77,43,55,56,57).

U slijedećem primjeru radi se tridesetdevedtgodisnjakinji koja se javila u HS KBC Zagreb zbog „lupanja“ srca i nespecifičnih opresija u prsima. Učinjena ergometrija bila je dvojbena pa je upućena na SPECT nakojoj nađena ishemija anteriorno – što je vidljivo na slici 55. Uz terapiju betablokatorima tegobe su nestale.

Zbog ishemije na SPECT-u bolesnica je upućena na invazivnu koronarografiju, čemu bolesnica nije bila sklona pa je upućena na CT koronarografiju (slika 56) na kojoj je nađen MB na proksimalnoj LAD – što odgovara području ishemije na SPECT-u.



Slika 55 SPECT – znaci ishemije anteriorno



Slika 56 plići MB na proksimalnoj LAD.

Magnetska rezonanca

Što se tiče stres MR srca i MB-a postoji tek nekoliko prikaza slučajeva (106,107).

1.15. TERAPIJSKE MOGUĆNOSTI MIOKARDNOG “BRIDGINGA”

Još uvijek ne postoje dostupne jasne smjernice za optimalno liječenje bolesnika sa MB-om, stoga liječenje ovih bolesnika primarno je farmakološko (medikamentno) premda u nekim slučajevima koji su refrakterni na maksimalno medikamentno liječenje, u obzir dolazi PCI, miotomija ili CABG. Za asimptomatske bolesnike liječenje nije poterbno. U svakodnevnoj praksi kod simptomatskih bolesnika nalazi anatomskih i funkcionalnih pretraga pomažu nam pri odabiru optimalnog liječenja bolesnika sa MB-om. U te svrhe može nam pomoći klasifikacija po Schwartz-u i suradnicima (108) koja ima 3 tipa.

Tip A: slučajan nalaz na koronarografiji, ako nema dokazane ishemije ne treba ga liječiti.

Tip B: ishemija na ergometriji ili na drugim metodama, liječi se beta blokatorima i blokatorima kalcijjskih kanala, ukoliko nema učinka na medikamentozno liječenje u obzir dolazi koronarni stenting ili kirurško liječenje (CABG ili miotomija).

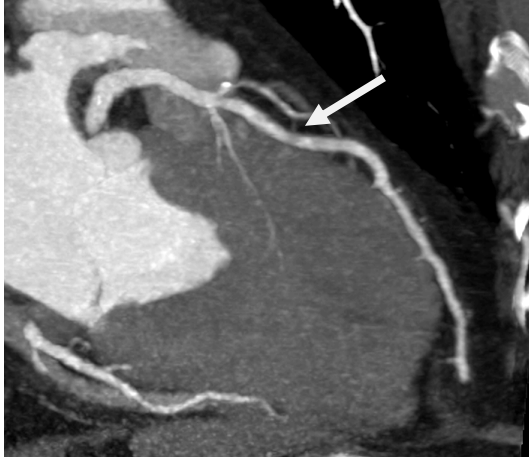Tip C: poremećena intrakoronarna hemodinamika dokazana na kvantitativnoj koronarnoj angiografiji, intrakoronarnim Dopplerom, smanjenom rezervom koronarnog protoka koja može ali i ne mora uvijek imati dokazanu ishemiju, liječi se medikamentozno i ili revaskularizacijskim zahvatom.

Medikamentno liječenje

Medikamentozno liječenje sa beta blokatorima i/ili blokatorima kalcijjskih kanala je korisno u liječenju MB-a (43,18,15,16) i danas se smatra osnovnim liječenjem. Beta blokatori smanjuju tahikardiju i povećavaju vrijeme dijastoličkog punjenja što dovodi do smanjenja kontraktilnosti i kompresije koronarne arterije te normalizacije rezerve koronarnog protoka unutar MB-a.

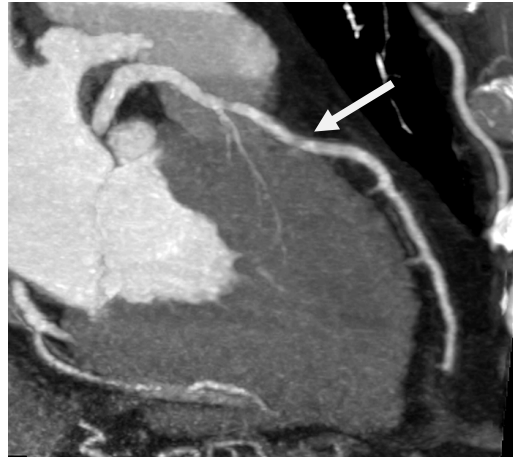
Slika 57 A i B prikazuje primjer kraćeg i plićeg MB kojemu je liječenje beta blokatorima zasigurno dostatno.

A



Slika 57 A dijastola

B



Slika 57 B sistola

Primjena nitrata u bolesnika sa MB-om je kontraindicirana. Dokazano je da nitroglicerina može pojačati sistoličku kompresiju premoštenog segmenta, a zapravo se koristi kao provokacijsko sredstvo MB-a (109). Ovaj učinak je vjerojatno povezan sa povećanjem popustljivosti „compliance“ krvne žile kao i povećanjem refleksne simpatičke kontraktilnosti (95). Vazodilatatore općenito treba izbjegavati osim ako ne postoji dokazana komponenta koronarnog vazospazma (93).

Kod bolesnika koji unatoč maksimalnoj optimalnoj medikamentnoj terapiji (OMT) imaju i dalje tešku kliničku sliku dolaze u obzir perkutana ili kirurška intervencija.

Koronarni „stenting“

Implatacija koronarnog stenta u bolesnika sa MB-om može poboljšati hemodinamske parametre kompromitirane kompresijom krvne žile, smanjiti intrakoronarni sistolički pritisak i kompresiju krvne žile, normalizirati protok i ukinuti simptome (51), no međutim, zbog komplikacija koje se mogu pojaviti za vrijeme i nakon ugradnje stenta kao što su perforacija krvne žile, fraktura stenta, „in-stent“ restenoza i stent tromboza, primjena ove vrste liječenja ostaje samo za određene slučajeve i pod određenim uvjetima (93).

Prvi slučaj koronarnog stentinga za teški MB koji je bio refrakteran na medikamentozno liječenje opisao je Stables (110) 1995. Ranije studije koje su evaluirale koronarni stenting kao opciju liječenja MB-a, pokazale su da koronarni stenting može popraviti hemodinamiku i osloboditi bolesnika od simptoma (111).

Međutim multiple studije su pokazale veću učestalost revaskularizacije ciljne lezije (target lesion revascularization) u bolesnika sa PCI. Tsujita i suradnici (112) analizirali su 70 bolesnika sa MB-om koji su dobili koronarni stent (primarno DES) u LAD proksimalno od MB. Autori su pokazali da je učestalost revaskularizacije ciljne lezije

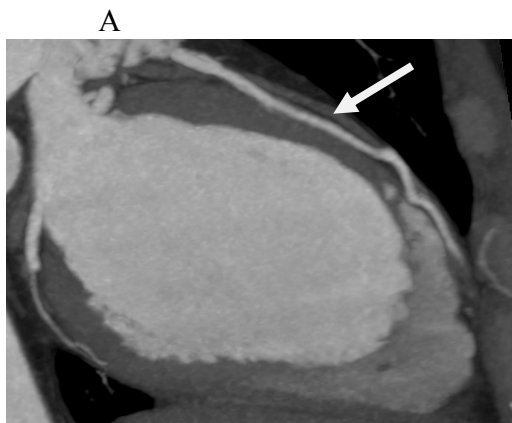unutar godine dana bila puno veća u bolesnika kod kojih je stentiranjem zahvaćen i MB (24% vs 3%). Druga studija objavila je učestalost revaskularizacije ciljne lezije u 36% slučajeva u grupi od 11 bolesnika koji su dobili čisti metalni stent (bare metal stent, BMS) (77).

Koronarni stenting sa primjenom DES može se predložiti kao opcija izbora liječenja za bolesnike sa značajnom sistoličkom kompresijom (113). Nekoliko studija sugerira da FFR može biti koristan za opravdanu primjenu PCI u MB-u (114,115).

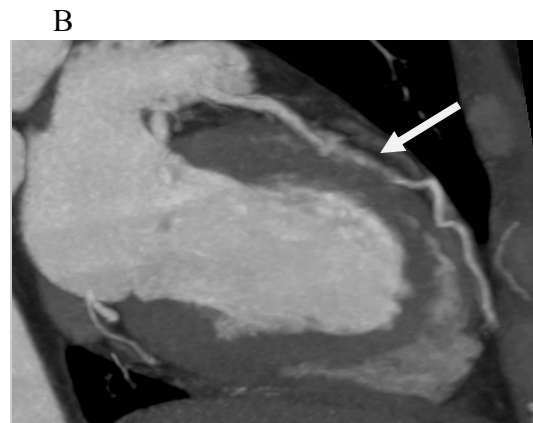
Međutim, zbog periproceduralnih komplikacija uključujući koronarnu perforaciju (116) i frakturu stenta te visoki stupanj restenoze nakon primjene BMS (45% unutar 7 tjedana) zbog neointimalne proliferacije kao i vanjske kompresije stenta od strane samog MB-a (77), upotreba koronarnog stentinga još uvijek je kontroverzna.

Ernst i suradnici su objavili 5-godišnje praćenje bolesnika sa implatacijom stenta sa otpuštanjem lijeka (DES) u bolesnika sa simptomatskim MB-om bez koronarne bolesti (117).

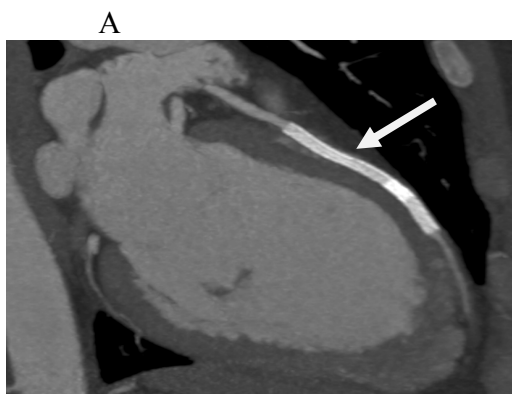
Slike 58 A i B i 59 A i B prikazuju 47 godina staru bolesnicu koja je unatoč optimalnoj medikamentoznoj terapiji imala tegobe i dokazanu ishemiju radi čega je upućena profesoru Ernstu na koronarni stenting.



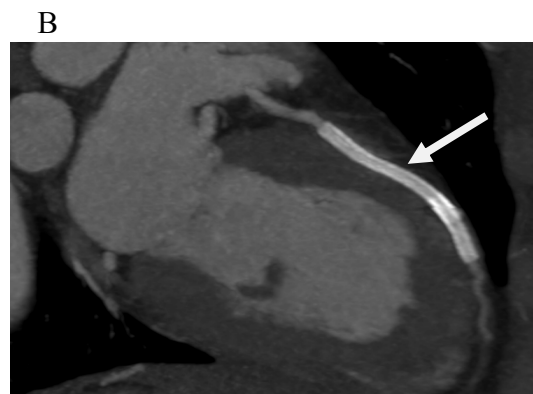
Slika 58 A MB u dijastoli



Slika 58 B MB u sistoli



Slika 59 A koronarni stent MB-a u dijastoli



Slika 59 B koronarni stent u sistoli

Premda je stupanj in-stent restenoze bio 18,7% što je značajno manje u odnosu na bare metal stents (BMS), autori zbog mogućih komplikacija sugeriraju da primjena koronarnog stentinga u bolesnika sa simptomatskim MB-om ostaje još uvijek dvojbena te da indikacija treba biti pomno i individualno odabrana od slučaja do slučaja. Revaskularizaciju vođenu ishemijom i upotrebom DES treba razmotriti u svakom pojedinačnom slučaju refrakternom na OMT te koji se ne čini optimalan za kirurško liječenje (93).

Kirurško liječenje

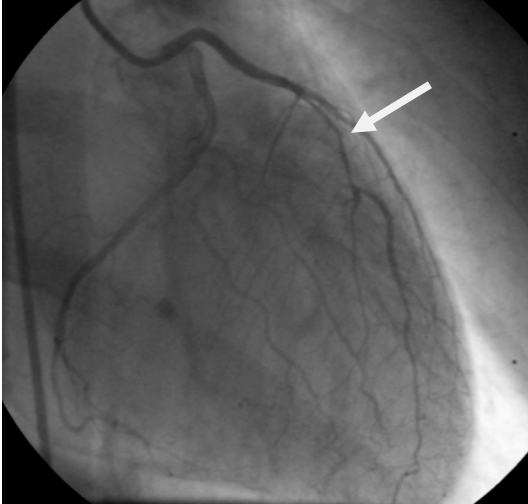
Kirurške opcije za liječenje MB-a uključuju supraarterijsku miotomiju i koronarnu premosnicu (coronary artery bypass grafting, CABG).

Kirurška miotomija uključuje resekciju mišićnih vlakana koja premoštavaju krvnu žilu i treba je ograničiti samo na bolesnike koji imaju refraktornu anginu unatoč medikamentoznoj terapiji posebno na one koji imaju inducibilnu ishemiju, visoki rizik od infarkta, ventrikularnu tahikardiju ili one koji su preživjeli srčani arrest (75). Kirurška miotomija pokazala je nestajanje simptoma (118,119) i povećanje koronarnog protoka (120). Međutim rizik iste uključuje perforaciju desnog ventrikula posebno u bolesnika sa MB-om koji imaju duboki subendokardijalni tijek (40), formiranje ventrikularne aneurizme kao i postoperativno krvarenje.

Koronarna premosnica (coronary artery bypass graft, CABG) odnosno kirurška revaskularizacija bolesnika sa MB-om uključuje anastomozu lijeve unutrašnje prsne arterije (left internal mammary artery, LIMA) na LAD (121,122) ili venskog grafta (saphenous vein graft, SVG).

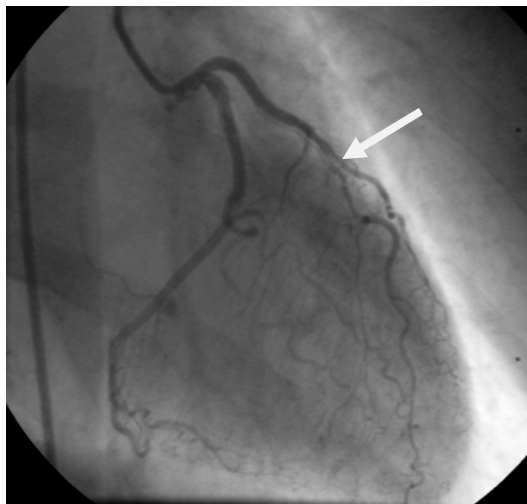
Slike 60 A i B prikazuju 57 godina staru bolesnicu prije i 4 godine nakon kirurške revaskularizacije, slike 61 A i B.

A



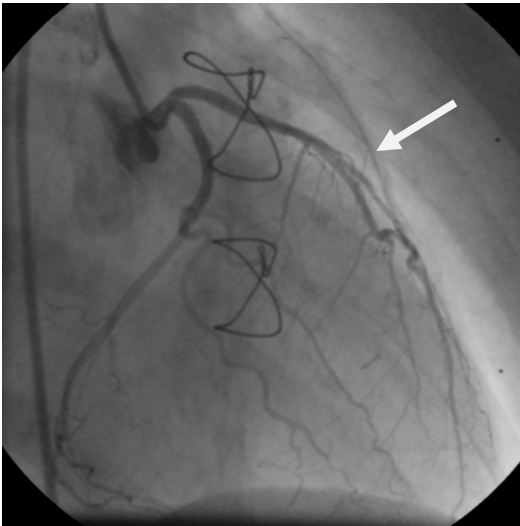
Slika 60 A MB u dijastoli prije operacije

B



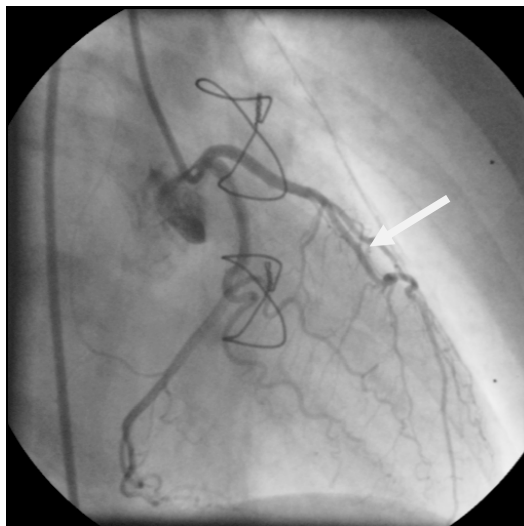
Slika 60 B MB u sistoli prije operacije

A



Slika 61 A MB u dijastoli nakon CABG (LIMA na LAD)

B



Slika 61 B MB u sistoli nakon CABG

Nekoliko objavljenih studija uspoređivalo je kiruršku miotomiju i koronarnu premosnicu te pokazalo da su obje tehnike imale odlične rezultate u nestajanju simptoma i nisu imale kirurških komplikacija (123-125).

S obzirom na CABG, jedna studija nije imala komplikacija (126) dok su u drugoj imali 6 od 39 bolesnika sa ponovnom anginom, a u njih 15 od 39 našli su okluziju grafta (127). Okluzija grafta bila je češća kod bolesnika koji su dobili LIMA-u nego kod onih koji su revaskularizirani venskim graftom, što je u suprotnosti sa ranijim preporukama da se za revaskularizaciju bolesnika sa MB-om preferira LIMA (124).

Premda su podaci ograničeni, kirurška terapija (bilo miotomija ili CABG) čini se učinkovita kod bolesnika sa simptomatskim MB-om refraktornim na OMT (93).

Koronarna bolest i MB

U svakodnevnoj praksi nerijetka je kombinacija koronarne bolesti i MB-a.

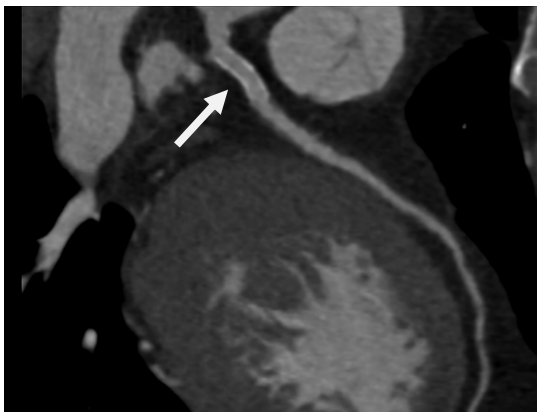
U većini slučajeva, danas sa sigurnošću možemo reći, terapija izbora kako za koronarnu bolest tako i za MB je medikamentozno liječenje, revaskularizacijski zahvat dolazi u obzir kad imamo dokazanu ishemiiju i ako je bolesnik refrakteran na optimalno medikamentozno liječenje.

Općenito možemo reći da kada je riječ o koronarnoj bolesti otprilike oko 5-8% bolesnika treba kiruršku revaskularizaciju, od 10-20% bolesnika, uglavnom u akutnom koronarnom sindromu liječimo sa PCI, a većinu koronarnih bolesnika liječimo medikamentozno. Međutim kada se radi o kombinaciji koronarne bolesti i MB-a čini se da treba voditi računa o nekim specifičnostima pogotovo kada je u pitanju revaskularizacijski zahvat bilo sa stentom (PCI) bilo koronarnom prenosnicom (CABG).

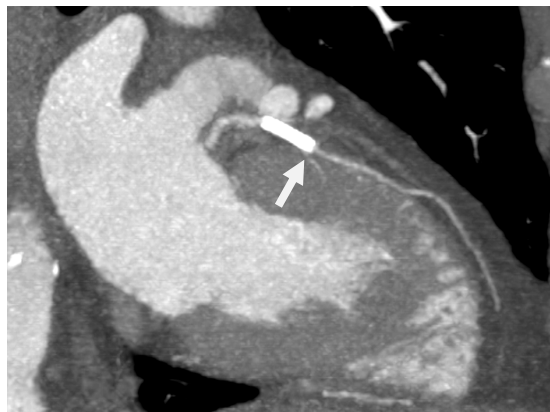Ukoliko je PCI u pitanju treba voditi računa da se stentom pokrije samo stenoza koja se u pravilu nalazi oko 2 cm proksimalno od MB-a, a izbjegavati plasiranje stenta u sam MB jer isti može dovesti do kompresije stenta i mogućeg ubrzanog procesa restenoze.

Slika 62 prikazuje koronarni stent (pravilno postavljen) dovoljno udaljen od MB-a, dok se na slikama 63 i 64 vidi postavljen koronarni stent djelom i u MB što je moguće rezultiralo vrlo brzom restenozom (unutar manje od 2 mjeseca) kod ovog bolesnika. U ovom slučaju moguće da se radilo o predugačkom stentu koji je, da bi se izbjeglo prekrivanje dijagonalne grane, dijelom plasiran u sam MB.

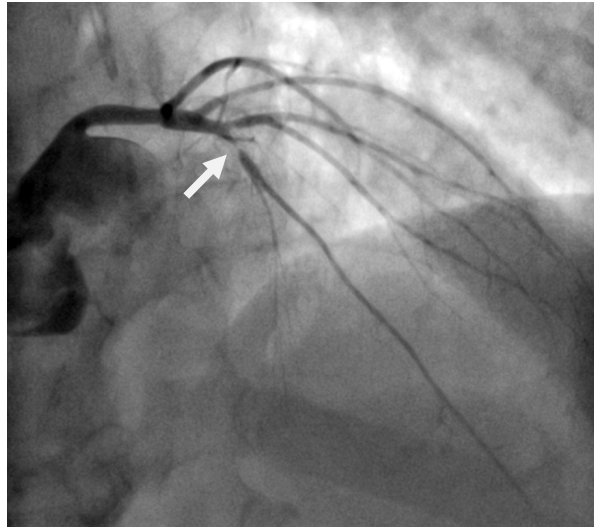
Na dijagnostičkoj koronarografiji nađena je kratka signifikantna stenoza, a MB nije niti viđen.



Slika 62 uredno postavljen stent izvan MB-a.

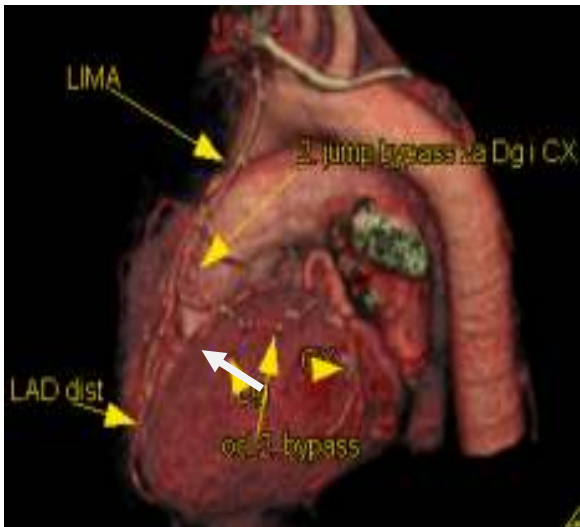


Slika 63 stent postavljen dijelom i u MB

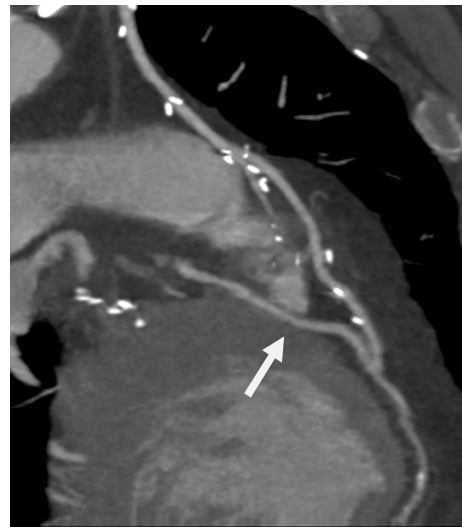

Slika 64 restenoza u stentu

Ukoliko je kiruško liječenje terapijska opcija, poželjno je da se distalna anastomoza pripaja distalno od MB-a kao što je prikazano na slikama 65 i 66 gdje je vidljiva okluzija proksimalne LAD, proksimalno od MB-a, MB u kojem nema vidljive ateroskleroze te distalni pripoj LIMA-e na LAD distalno od MB-a.



Slika 65 VRT, distalna anastomoza je distalno od MB-a



Slika 66 MIP, distalna anastomoza je distalno od MB-a

1.16. PROGNOZA MIOKARDNOG “BRIDGINGA”

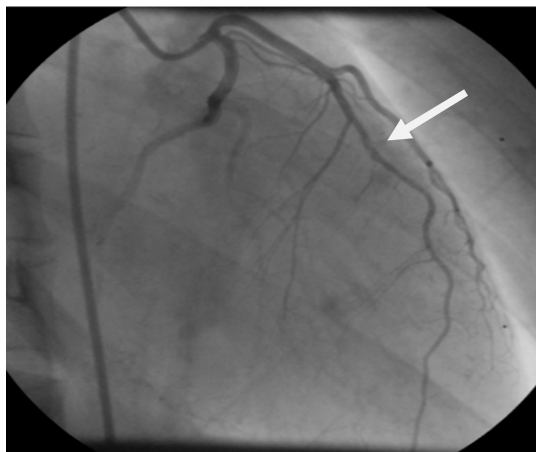
Općenito se smatra da je MB benignan i najčešće slučajan nalaz. Međutim, pretpostavlja se da u nekim slučajevima može biti povezan sa cijelim nizom kliničkih simptoma kao što su anginozna bol u prsima, koronarni spazam, ishemija miokarda u EKG-u, na ergometriji ili scintigrafiji miokarda, disfunkcija LV, aritmija uključujući (SVPT i VPT) te čak i iznendnom smrću.

Ozbiljne komplikacije i događaji su rijetki, ali još uvijek postoje kontroverze i dvojbe da li je MB zaista njihov uzrok.

U našem slučaju, spomenuta pacijentica, je nakon preboljelog infarkta na mjestu MB-a razvila i druge komplikacije, aneurizmu apeksa LV-a, a potom i malignu aritmiju - ventrikularnu tahikardiju radi čega joj je ugrađen ICD.

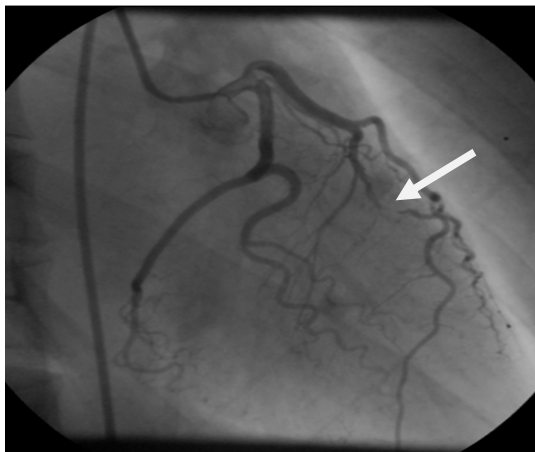
Na slikama 67 A i B prikazan je MB na ICA u dijastoli i sistoli sa vidljivim „milking efektom“, dok slika 68 prikazuje lijevu ventrikulografiju sa aneurizmom apeksa LV-a, a na slici 69 vidi se elektroda ICD-a u desnom ventrikulu prikazanom na CCTA.

A

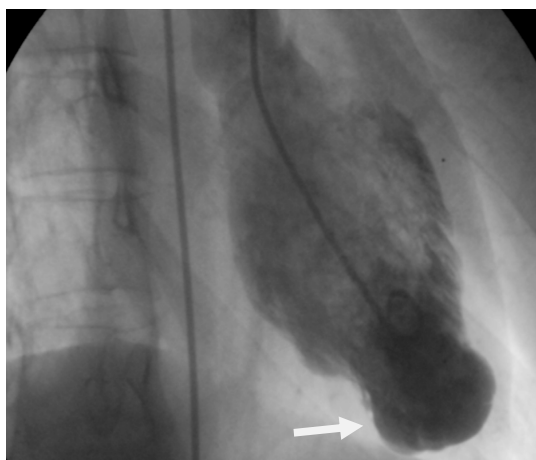


Slika 67 A MB u dijastoli

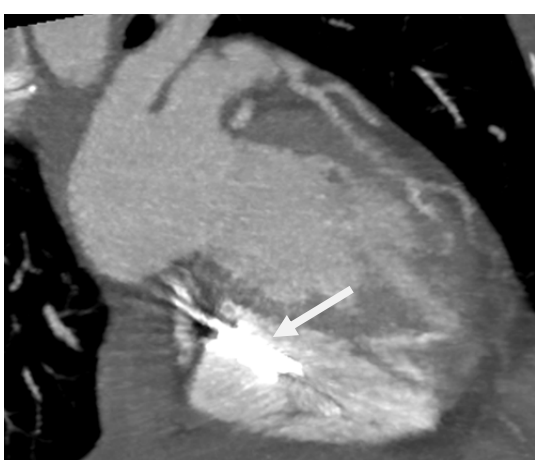B



Slika 67 B MB u sistoli – „milking effect“



Slika 68 lijeva ventrikulografija, aneurizma apeksa LV-a



Slika 69 elektroda ICD-a u DV na CCTA

Postoji nekoliko studija koje se odnose na prognostičku implikaciju miokardnog "bridginga" (128). Kramer i suradnici (129) nakon 5 godišnjeg praćenja bolesnika sa izoliranim MB-om pronašli su isto preživljenje kao i kod angiografski sličnih bolesnika koji nisu imali MB i nitko od preživjelih nije pretrpio infarkt.

Juilliere i suradnici (130) u 11 godišnjem praćenju bolesnika sa izoliranim MB-om nisu imali srčane smrti niti akutnog infarkta. Slične rezultate imali su Cicek i suradnici (131) koji su pratili velike srčane događaje i potrebu za revaskularizacijom u 4 godišnjem praćenju 118 bolesnika sa izoliranim MB-om.

Rezultati ovih studija su ohrabrujući ali ne dokazuju da je MB nevinna anomalija u svim slučajevima (128).

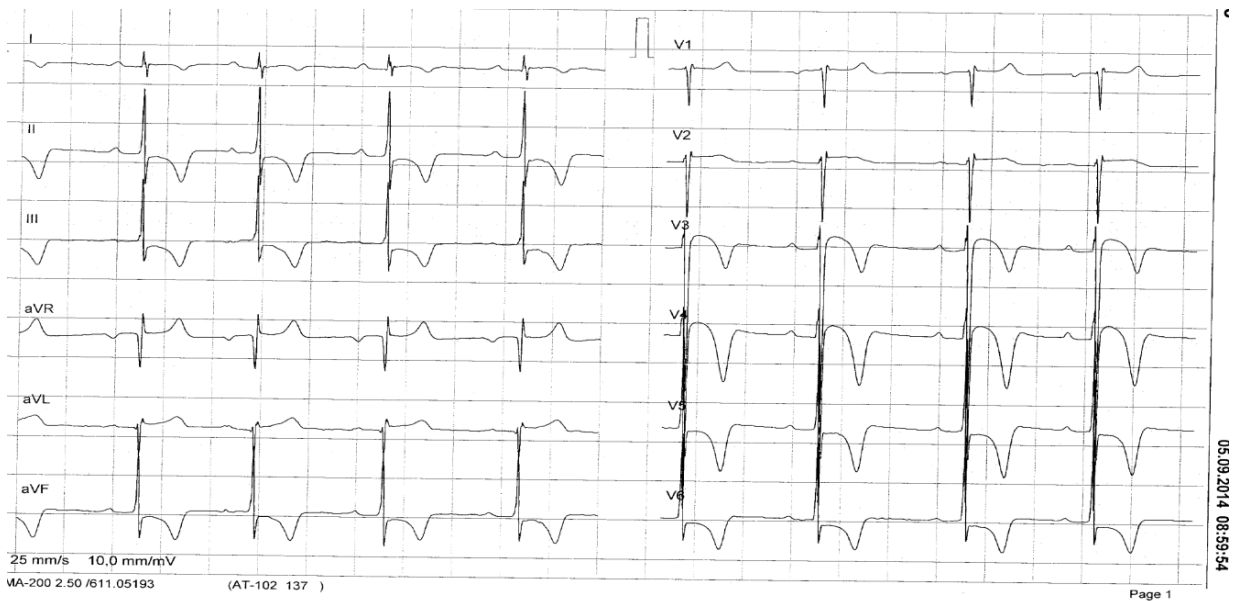
Prvo broj bolesnika koji je bio uključen u praćenje je mali i praćenje je ograničeno. Drugo nema dovoljno podataka dodatnih rizika MB-a kao što je prisutnost opstruktivne koronarne bolesti koja je relativno česta u proksimalnom segmentu LAD, proksimalno od MB-a.

Treće MB može biti potencijalni uzrok iznenadne smrti (132), autori su zaključili da ne mogu isključiti da je MB odgovoran za iznenadnu smrt u nekim slučajevima. Maron i suradnici (133) su objavili da je tunelirana LAD bila uzrok smrti u 3% mladih sportaša koji su umrli iznenadnom smrću. Ovi podaci sugeriraju da MB može biti uzrok iznenadne smrti ali sa vrlo niskom incidencijom uključujući i mlade sportaše (134).

Iz malog razmjera ovih slučajeva u kojima MB može biti odgovoran za iznenadnu smrt u odnosu na visoku prevalenciju MB-a nađenu na CCTA i obdukciji može se zaključiti da je u bolesnika sa MB-om iznenadna smrt vrlo rijetka. Možda je važno spomenuti da je u većini referiranih studija dijagnoza bila postavljena na koronarnoj angiografiji, te do sada nema sličnih prognostičkih studija koje su koristile CCTA za dijagnozu MB-a. Znakovito je da sportska medicina priznaje MB kao vodeći uzrok iznenadne smrti kod mladih košarkaša i nogometaša (72).

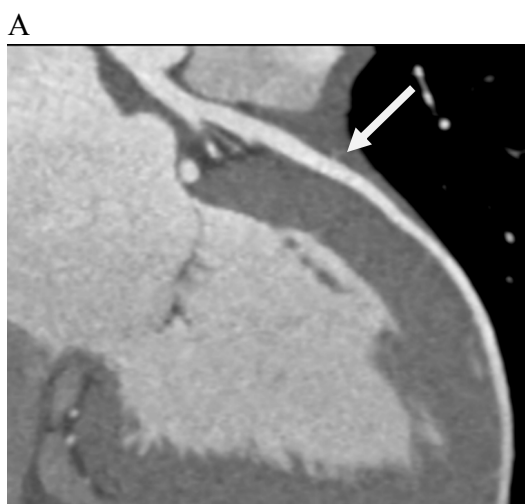
Iz ovoga se da zaključiti da je prognoza MB posebno važna kod mladih sportaša koji se izlažu nadprosječnim naporima koji mogu dovesti do ishemije i ranije spomenutih komplikacija opasnih po život. Stoga je od iznimne važnosti ukoliko postoji sumnja na MB kod profesionalnih sportaša pravovremeno ga dijagnosticirati a potom i donijeti odluku o daljnjem profesionalnom bavljenju sportom.

Slika 70 prikazuje EKG, slučajan nalaz, u sportskoj ambulanti kod profesionalnog nogometaša koji nema nikakvih simptoma.

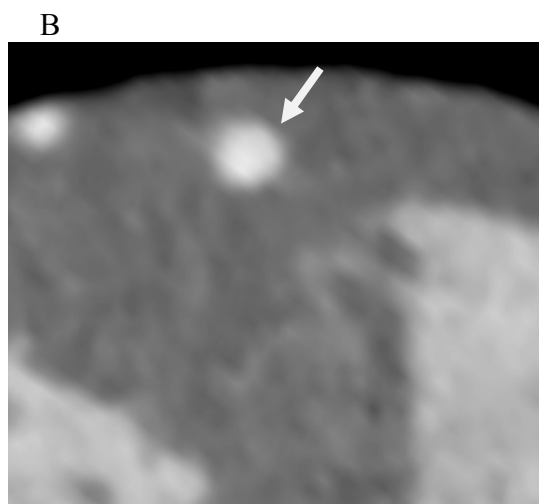


Slika 70 EKG kod profesionalnog nogometaša u kojem je vidljiva ishemija u svim odvodima

Zbog evidentne ishemije u EKG-u i sumnje na prirodenu anomaliju koronarnih arterija učini se CCTA na kojoj je nađen duboki brigning gotovo cijele LAD što je vidljivo na slikama 71 A i B.



Slika 71 A LAD cijelom dužinom zahvaćena u MB



Slika 71 B aksijalni presijek dubine MB-a

S obzirom na dužinu i dubinu MB-a te evidentnu ishemiju u svim odvodima ovom je mladom nogometašu zabranjeno profesionalno igranje nogometa.

U studijama koje su bolesnike sa MB-om ispitivali inducibilnu ishemiju nađena je velika varijabilnost u rasponu od 21%-88% koja se vjerojatno odnosi na razlike u ispitnoj metodi te senzitivnosti i specifičnosti (55).

Ishemija je bila češće povezana sa stupnjem sistoličke kompresije nego sa dužinom i lokacijom MB-a.

Prognoza dijagnostiranog MB-a zasigurno ovisi o načinu liječenja.

Schwartz je predložio klasifikacijsku shemu (108) za MB temeljenu na simptomima, neinvazivnim i invazivnim hemodinaskim i anatomskim parametrima kao smjernicama za liječenje. Iako postoje neka duža praćenja pacijenata sa MB-om (77) ipak postoji pomanjkanje studija koje se temelje na prirodnoj povezanosti MB-a i odgovora na intervenciju - terapiju koju predlaže spomenuta klasifikacija (75).

2. HIPOTEZA

MSCT koronarografijom se mogu odrediti karakteristike i značaj svakog pojedinog MB-a što zasigurno može utjecati i na odabir daljnjeg terapijskog postupka.

3. CILJEVI ISTRAŽIVANJA

OPĆI CILJEVI:

- 1) Odrediti učestalost MB-a kod bolesnika sa klinički suspektnom koronarnom bolešću.
- 2) Procijeniti klinički značaj MB-a temeljem MSCT koronarografije

SPECIFIČNI CILJEVI:

- 1) Odrediti lokalizaciju i broj MB-a: LAD, CX, RCA, proksimalni, srednji i/ili distalni segment.
- 2) Odrediti dužinu MB-a u mm
- 3) Odrediti dubinu MB-a: plitak MB, srednje dubok MB, duboki MB, intrakavitarni MB
- 4) Istražiti povezanost kliničke slike sa navedenim karakteristikama MB-a.

4. PLAN ISTRAŽIVANJA, ISPITANICI, METODA I STATISTIKA

PLAN ISTRAŽIVANJA

Istraživanje je provodeno u Poliklinici Sunce na pacijentima sa suspektnom koronarnom bolešću koji su od strane nadležnog kardiologa upućeni na MSCT koronarografiju. Dakle, to su pacijenti koji nemaju dodatnog rizika vezanog uz samo istraživanje odnosno MSCT koronarografiju jer im je ista indicirana od strane nadležnog kardiologa.

Budući da su dosadašnja saznanja o učestalosti premoštenja koronarnih arterija miokardom, a sukladno time i njegovo kliničko značenje, pa tako i eventualno liječenje, vrlo konfuzna, ovim istraživanjem pokušat će se odgovoriti na pitanja kolika je učestalost i kakav je klinički značaj premoštenja koronarnih arterija miokardom registriranog MSCT koronarografijom.

Vjerojatni razlog za veliku varijabilnost dosadašnjih istraživanja i radova na ovom području zasigurno je insuficijencija dijagnostičkih metoda u prepoznavanju ovog stanja. Ovdje se poglavito misli na invazivnu koronarografiju, koja i danas predstavlja zlatni standard u analizi bolesti koronarnih arterija.

Invazivna koronarografija naime prikazuje samo lumen arterije kad je on ispunjen kontrastom, stanje stijenke a posebno odnos s okolnim strukturama se ne prikazuje direktno već se indirektno zaključuje.

Na ovaj način, odnosno invazivnom koronarografijom se prikazuju samo ona premoštenja koja zahvaćaju veći odsječak krvne žile i gdje ona razmjerno duboko tunelira u srčani mišić.

Nedostatnosti u mogućnosti pouzdanog dijagnosticiranja ovog stanja uzrokuju i nedoumice u kliničkom razumijevanju i liječenju istog.

Za razliku od invazive koronarografije, MSCT-koronarografija prikazuje ne samo lumen već i stjenku krvne žile, kao i okolne strukture srca. Moguće je dakle direktno prikazati i miokard, epikard pa čak i perikard srca.

Ovo naravno omogućava značajno pouzdaniji prikaz stanja u kojem koronarna arterija tunelira kroz miokard.

Budući da se radi o razmjerno novoj metodi dosada je objavljeno relativno malo radova koji su direktno istraživali ulogu MSCT-koronarografije u dijagnostici premoštenja koronarnih arterija miokardom te ovisno o nalazu MSCT koronarografije kakav je daljnji terapijski postupak.

Time će ovo istraživanje, nadam se, rasvijetliti koja je uloga MSCT koronarografije u dijagnostici premoštenja koronarnih arterija miokardom, pomoći u kliničkom razumijevanju istoga te dati naznake budućim terapijskim smjericama.

Ciljna skupina ovog istraživanja su pacijenti koji su zbog sumnje na koronarnu bolest upućeni na MSCT koronarografiju, a zapravo nemaju koronarnu bolest nego im je na MSCT-u nađeno premoštenja koronarnih arterija miokardom – što može biti uzrok njihovih tegoba.

Kontrolna skupina su bolesnici kod kojih su MSCT koronarografijom isključene signifikantne aterosklerotske promjene na koronarnim arterijama i prirođeno premoštenje koronarnih arterija miokardom.

S obzirom da se radi o razmjerno čestoj prirođenoj anomaliji od ovog bi istraživanja koristi trebao imati razmjerno veliki broj pacijenata sa određenim kliničkim tegobama kod kojih je indicirana MSCT koronarografija a nemaju signifikantnu koronarnu bolest.

Budući da se pacijenti u ovom istraživanju ne izlažu nikakvom dodatnom riziku niti bilo kakvim dodatnim dijagnostičkim ili sl. postupcima, držim da je istraživanje etički opravdano.

ISPITANICI

Grupu ispitanika čine osobe odrasle dobi koje su se javile u Polikliniku „Sunce“ zbog bolova u prsima tijekom 2009. godine.

Glavni uključujući kriterij je bilo postavljanje sumnje na koronarnu bolest srca i indikacija za MSCT koronarografiju.

Svi pacijenti su bili bez do sada dijagnosticirane koronarne bolesti srca.

Svi pacijenti su potpisali informirani pristanak za MSCT koronarografiju.

Svim pacijentima je specijalist kardiolog uzeo anamnezu prema strukturiranom upitniku kojim smo ispitali modalitet opisanih bolova u prsima i postavio indikaciju za MSCT koronarografiju.

Temeljem 3 karakteristike, opisana bol u prsima je kategorizirana kao tipična ili atipična.

Karakteristike ponuđene za opis bolova su:

- Široka prekordijalna bol ili stezanje u prsima
- Bol koju provocira napor
- Bol koja prolazi na nitroglicerinu, primjenjen sublingvalno

Bol je klasificirana kao tipična ukoliko je okarakterizirana sa sve tri karakteristike. Inače je svrstana u atipičnu bol. (135)

Kod svih pacijenata učinjeno je ergometrijsko testiranje bilo u vanjskoj ili našoj ustanovi. Na temelju nalaza ergometrijskog testiranja, pacijenti su razvrstani u one s pozitivnim, negativnim i inkonkluzivnim ergometrijskim testom.

Test je okarakteriziran pozitivnim u sljedećim slučajevima (136):

- Pojava boli u prsima
- Elektrokardiografski znakovi: horizontalna ST depresija spojnice za ≥ 1 mm ili pojava ST elevacije
- Znakovi negativnog inotropnog odgovora: pad sistoličkog krvnog tlaka u opterećenju za ≥ 10 mmHg

Nalaz je okarakteriziran kao negativan ukoliko nije bilo angine pektoris ili elektrokardiografskih znakova ishemije, a postignuto je 85% maksimalne frekvencije pulsa predviđene za dob ispitanika.

U svim ostalim slučajevima, test je okarakteriziran kao inkonkluzivan.

Ukupno je ispitano 977 pacijenata koji su svi nakon uzimanja anamneze i odrađivanja ergometrijskog testa podvrgnuti MSCT koronarografiji.

Sve nalaze je analizirao certificirani radiolog, a interpretirao certificirani kardiolog da bi se varijabilnost promatrača svela na najmanju moguću mjeru.

METODA

Svi pacijenti su skenirani na 64 slojnom CT-u sa dvostrukim izvorom zračenja, Dual-Source CT scanner – Somatom Definition, Siemens Medical Solution, Forchheim, Germany.

Za skeniranje je korišten je uobičajeni sken protokol (137, 138). Parametri skeniranja bili su detektor kolimacije $2 \times 32 \times 0.6$ mm³, sloj kolimacije $2 \times 64 \times 0.6$ mm³ sa srednjim z-flying focal spot-om uz vrijeme rotacije gantry-a od 330 ms i pitch od 0.2-0.5 ovisno o srčanoj frekvenciji.

Za smanjenje doze zračenja korištena je EKG gated modulacija cijevi u bolesnika sa stabilnim sinusnim ritmom.

Slike su rekonstruirane u sredini diastole uz individualno optimiziranu poziciju rekonstrukcijskog prozora.

Dodatne rekonstrukcije su rađene na kraju sistole ako je bilo potrebno. Za analizu su korišteni aksijalni slojevi, MPR i MIP rekonstrukcije uz debljinu 5 mm i povećanje za 1 mm.

Za smanjenje broja otkucaja srca da bi se dobila željena frekvencija < 60 /min koristili smo metoprolol intravenozno do 4 doze.

Svi pacijenti koji su imali sistolički krvni tlak >100 mmHg dobili su 0,8 mg nitroglicerina pod jezik za koronarnu vazodilataciju.

Kalcij score rutinski nismo radili.

Kontrast timing je testiran incijalnim kontrast bolus-timing skenom koristeći 20 ml kontrasta (Iopamiro 370, Bracco S.p.a, Milan, Italy), uz sadržaj joda 370 mg/ml, nakon čega slijedi ispiranje sa 50 ml fiziološke otopine.

Kontrastno oslikavanje dobiveno je upotrebom od 80-140 ml kontrasta pri brzini od 4-5 ml/s individualano prilagođeno prema određenim tablicama, nakon čega slijedi ispiranje sa 50 ml fiziološke otopine.

Stablo koronarnih arterija je segmentirano prema modificiranoj klasifikaciji AHA (139).

Svaki segment s promjerom $>1,5$ mm je evaluiran vizualno od strane iskusnog radiologa i stupanj stenozе procjenjen semikvantitativno podijeljen u 4 grupe: $<25\%$, $25\%-49\%$, $50\%-74\%$ i $>75\%$.

Opstruktivna koronarna arterijska bolest je definirana kao 50% i više suženje lumena lijeve glavne koronarne arterije (LMCA) ili suženje lumena veće od 75% velikih epikardijalnih koronarnih arterija čiji je promjer veći od 2 mm.

Pacijenti koji nisu imali koronarnu bolest (uvjetno zdravi) kao i pacijenti sa neobstruktivnom koronarnom bolešću su također identificirani.

U pacijenata kod kojih je nađen miokardni "bridging", analizirana je njegova lokalizacija s obzirom na krvnu žilu (LAD, D1, CX, OM i RCA) i segment koronarne arterije (proksimalni, srednji i distalni) te dubina i dužina miokardnog "bridginga".

Temeljem nalaza MSCT koronarografije, pacijenti su klasificirani u 4 kategorije:

1. pacijenti koji su imali uredan nalaz na CCTA, odnosno kojima nije pronađen niti miokardni "bridging", a niti koronarna bolest (uvjetno „zdravi“)
2. pacijenti kojima je pronađen miokardni "bridging" neke od magistralnih koronarnih arterija, ali kojima nije pronađena koronarna bolest
3. pacijenti kojima je pronađena koronarna bolest, bez "bridginga" koronarnih arterija
4. pacijenti kojima je pronađen i miokardni "bridging" i koronarna bolest

STATISTIKA

Podaci su prikazani tablično i grafički. Napravljena je opisna statistika s apsolutnim frekvencijama i odgovarajućim učestalostima prema pojedinoj dijagnozi.

Razlike su se najprije analizirale hi-kvadrat testom, a obuhvaćale su razlike između skupine bolesnika s MB i kontrolne skupine u odnosu na lokalizaciju i broj MB-a (LAD, CX, RCA, proksimalni, srednji i/ili distalni segment), dubinu MB-a (plitak MB, srednje dubok MB, duboki MB) i ergometrijski nalaz.

Dodatno su se prikazale razlike u raspodjeli pojedinih dobnih skupina unutar svake dijagnoze.

Binarnim logističkim modelom prikazana je predikcija pojedinih kliničkih varijabli na pripadnost skupini koja ima dubinu MB veću od 2 mm.

Sve P vrijednosti manje od 0,05 su se smatrale značajnima.

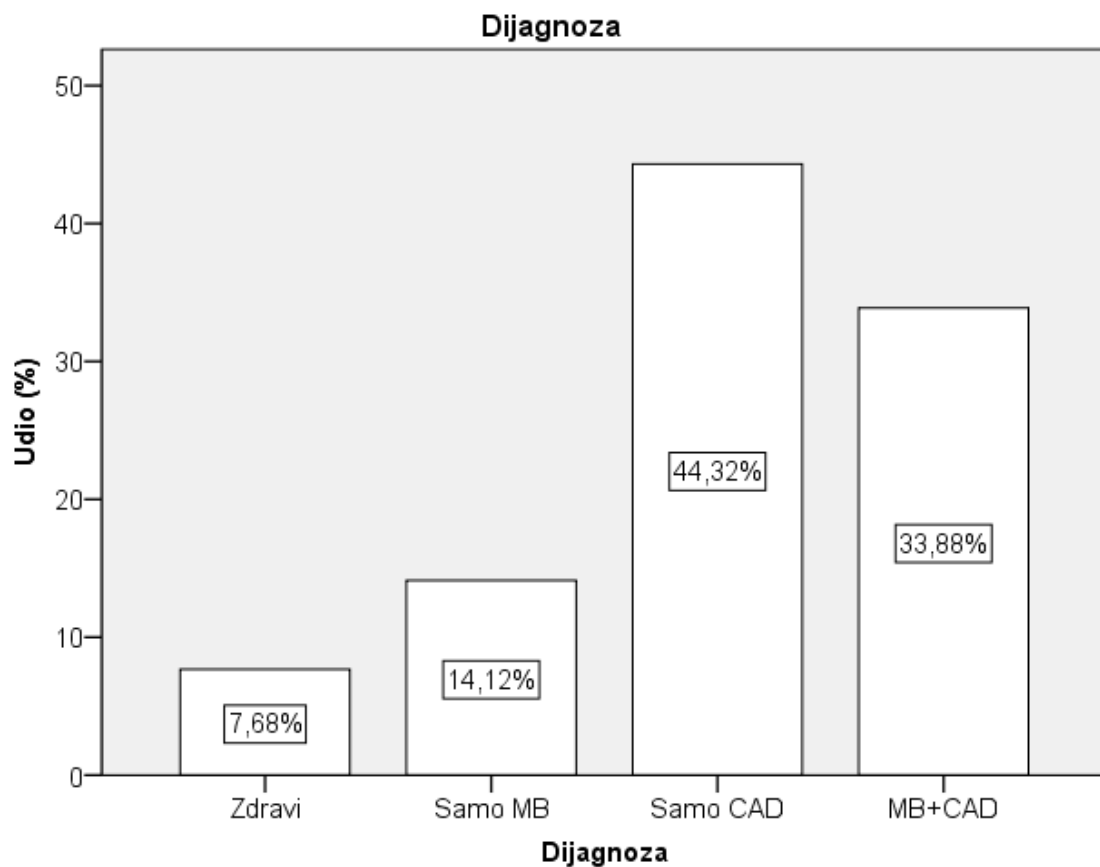
U statističkoj analizi se koristila programska podrška STATISTICA (data analysis software system), verzija 10.0 (StatSoft, Inc. (2011). www.statsoft.com).

5. REZULTATI

Učestalost MB-a kod bolesnika s klinički suspektom koronarnom bolešću u odnosu na ostale ispitivane skupine prikazana je u tablici 1.

	N	%	Kumulativni udio
Zdravi	75	7,7	7,7
Samo MB	138	14,1	21,8
Samo CAD	433	44,3	66,1
MB+CAD	331	33,9	100,0
Ukupno	977	100,0	

Tablica 1. Opisna statistika uključenih ispitanika s obzirom na dijagnozu.



Grafikon 1. Opisna statistika uključenih ispitanika obzirom na dijagnozu.

U tablici 2 i 3 prikazane su karakteristike varijable dobi između skupina ispitanika

Dijagnoza		N	Aritmetička sredina	SD	Min	Max	Centile		
							25.	Medijan	75.
Dob (godine)	Zdravi	75	53.16	12.601	25	80	44.00	53.00	62.00
	Samo MB	138	51.86	11.430	28	79	43.00	52.50	60.00
	Samo CAD	433	62.21	10.038	31	90	56.00	62.00	70.00
	MB+CAD	331	62.46	9.314	29	84	55.00	62.00	70.00

Tablica 2. Karakteristike varijable dobi između skupina ispitanika

		Dijagnoza							
		Zdravi		Samo MB		Samo CAD		MB+CAD	
		N	%	N	%	N	%	N	%
Dobne skupine	<40	11	14,7%	24	17,4%	8	1,8%	5	1,5%
	40-50	19	25,3%	34	24,6%	46	10,6%	26	7,9%
	50-60	23	30,7%	50	36,2%	134	30,9%	112	33,8%
	60-70	14	18,7%	24	17,4%	152	35,1%	114	34,4%
	>70	8	10,7%	6	4,3%	93	21,5%	74	22,4%

Tablica 3. Karakteristike varijable dobi između skupina ispitanika

MB vs. Zdravi		
	X ² test	3,664
Dobne skupine	df	4
	P	0,453
MB vs. CAD		
	X ² test	89,055
Dobne skupine	df	4
	P	<0,001
MB vs. CAD+MB		
	X ² test	89,468
Dobne skupine	df	4
	P	<0,001

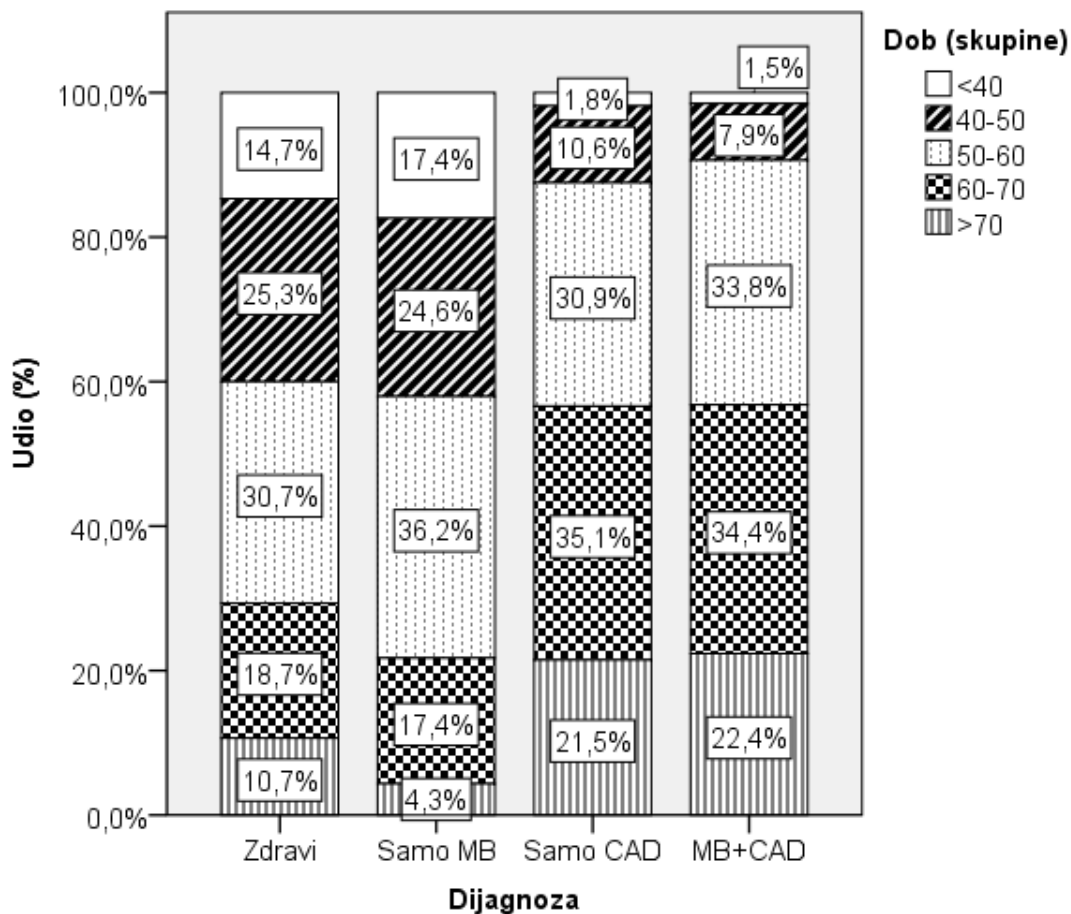
Tablica 4. Razlike ispitivanih skupina prema dobnim skupinama (u odnosu na kontrolnu skupinu): X^2 test.

Analizirajući raspodjelu dobnih skupina u ispitivanoj populaciji uočavamo da se raspodjela prema udjelu ne razlikuje između ispitanika koji imaju miokardni “bridging” i kontrolne skupine ispitanika. Budući da je to urođena anatomska varijacija rezultati su očekivani. S druge strane, raspodjela ispitanika prema dobi u skupini u kojoj je pronađena i koronarna bolest se očekivano razlikuje od kontrolne skupine ispitanika, odnosno skupine u kojoj je pronađen samo miokardni “bridging”.

U skupinama ispitanika kod kojih je pronađena koronarna bolest prevladavaju ispitanici stariji od 50 godina, i to 87.5% za ispitanike kod kojih je pronađena samo koronarna bolest, a 90.6% za ispitanike kod kojih je pronađena koronarna bolest s miokardnim “bridgingom”.

Čini se da se simptomi vezani uz miokardni “bridging” u pravilu javljaju ranije u odnosu na simptome koronarne bolesti što i ovo istraživanje potvrđuje, dakle u skupini ispitanika samo sa MB imamo 42 % ispitanika mlađih od 50 godina, dok u skupni bolesnika samo sa koronarnom bolešću imamo 12,4% ispitanika mlađih od 50 godina.

Grafički prikaz razlika ispitivanih skupina prema dobnim skupinama



Garfikon 2. Razlike ispitivnaih skupina prema dobnim skupinama.

Binarni logistički model predikcije pripadnosti skupini koja ima dubinu MB veću od 2 mm.

Regresijski model je statistički značajan ($X^2=21,05$, $df=6$, $P=0,002$), objašnjava 25% varijance zavisne varijable i ispravno klasificira preko 75% ispitanika uključenih u model.

Kao značajni prediktori izdvajaju se starija dob (za svaku godinu starosti povećava se šansa pripadnosti skupini s dubinom MB >2 za 1,08 puta ili 8%) i dužina MB (za svaki mm duljine povećava se šansa za 1,06 puta ili 6%) koji su kontrolirani za sve ostale varijable korištene u modelu.

ROC curve analysis

Area under the ROC curve (AUC)	0.774
Standard Error	0.0556
95% Confidence interval	0,695 to 0,841

Tablica 5. Površina ispod krivulje (AUC) iznosi 77.4%.

	B	S.E.	Wald	df	P	OR	95% CI	
							Donji	Gornji
Dob	0,08	0,03	7,69	1	0,006	1,08	1,02	1,14
Ženski spol	-1,10	0,61	3,26	1	0,071	0,33	0,10	1,10
Atipični simptomi	0,29	1,10	0,07	1	0,794	1,33	0,16	11,40
Pozitivna ergometrija (/ref)			1,40	2	0,496			
Negativna ergometrija	0,31	0,97	0,10	1	0,747	1,37	0,20	9,15
Dvojbena ergometrija	-0,56	1,15	0,24	1	0,627	0,57	0,06	5,45
Dužina (mm)	0,06	0,02	10,00	1	0,002	1,06	1,02	1,10

Tablica 6. Binarni logistički model predikcije dubine MB >2 mm. Regresijski model, $X^2=21,05$, $df=6$, $P=0,002$; $R^2=24,7\%$

Regresijskim modelom pokušava se najbolje objasniti predikcija neke zavisne varijable. Iako je MB urođena srčana greška i pacijenti s tom greškom ponekad normalno žive dugi niz godina dok se ne otkrije, svrha ovog istraživanja je ustanoviti koji parametri upućuju na to da netko već ima izražen MB, odnosno da je MB dublji od 2mm. Ono što je naš regresijski model pokazao je da su šanse otkrivanja MB >2mm značajno veće kod starijih pacijenata te kod onih koji imaju dulji MB. Ovdje je važno napomenuti da smo ovim modelom objasnili samo oko 25% varijance zavisne varijable (dubina MB >2mm) te da

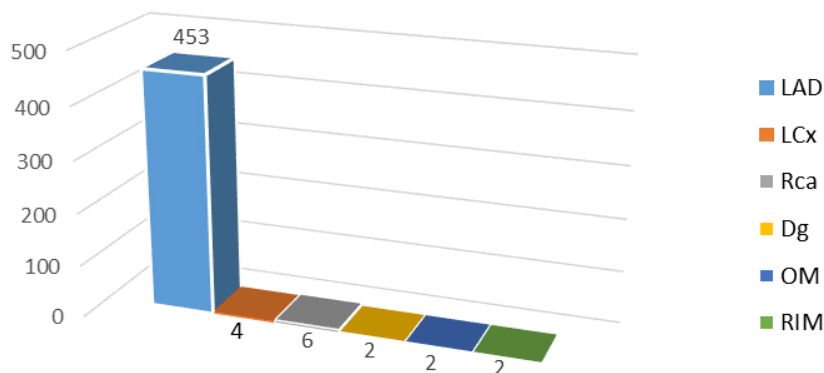
je još 75% varijance (dakle 3/4) još neistraženo te se preporuča daljnje praćenje tih pacijenata i uključivanje dodatnih varijabli.

Kod ukupno 469 ispitanika, metodom MSCT koronarografije otkriven je miokardni bridging. Od toga broja 138 ispitanika (29%) je imalo samo miokardni “bridging”, bez koronarne bolesti, a 331 ispitanik je imao i miokardni “bridging” i koronarnu bolest.

Karakteristike otkrivenog miokardnog “bridginga” kod ukupnog broja ispitanika (469) su dalje analizirane.

Zahvaćenost koronarnih arterija miokardnim “bridgingom” prikazana je na grafikonu 3.

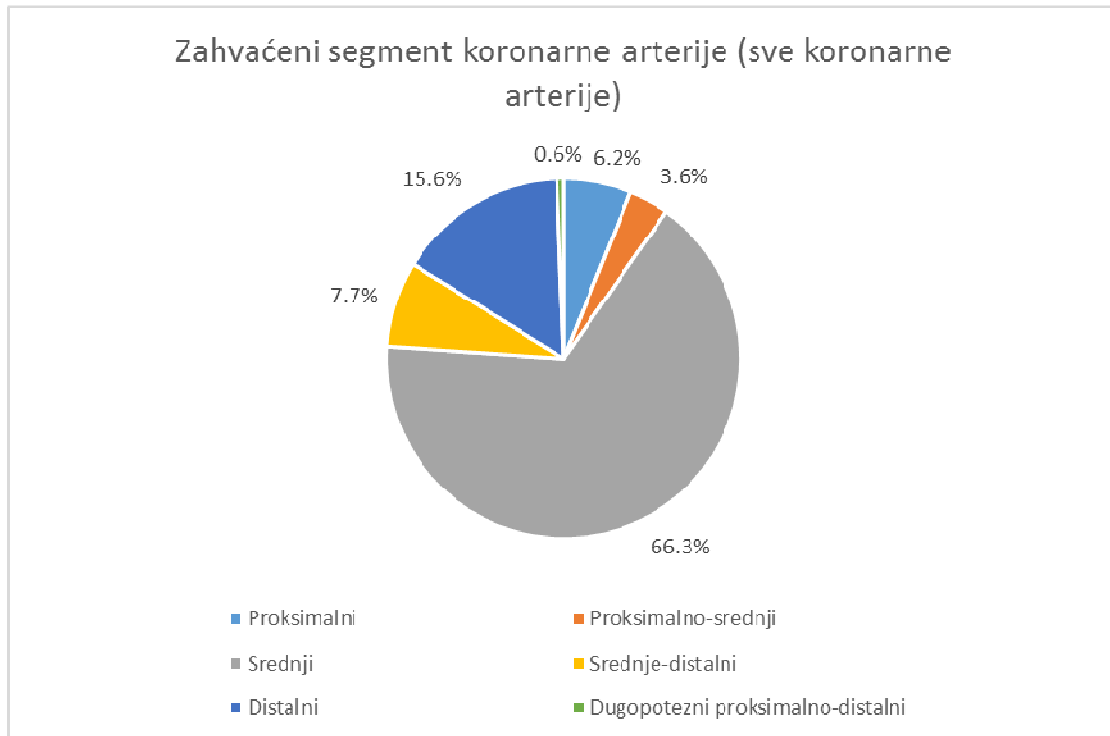
Arterije zahvaćene miokardnim bridgingom, na ukupnom uzorku od 469 ispitanika



Grafikon 3. zahvaćenost koronarnih arterija MB-om.

Lijeva prednja descendna arterija je najčešće zahvaćena arterija miokardnim “bridgingom”, u 96.6% svih nalaza. U 4 nalaza je opisan miokardni “bridging” lijeve cirkumfleksne koronarne arterije, a u 6 nalaza desne koronarne arterije. U dva slučaja je opisan miokardni “bridging” prve dijagonalne grane, u 2 slučaja prve marginalne grane cirkumfleksne arterije, i u 2 slučaja opisan je miokardni “bridging” intermedijarne grane lijeve koronarne arterije. U 6 slučajeva je opisan miokardni “bridging” desne koronarne arterije.

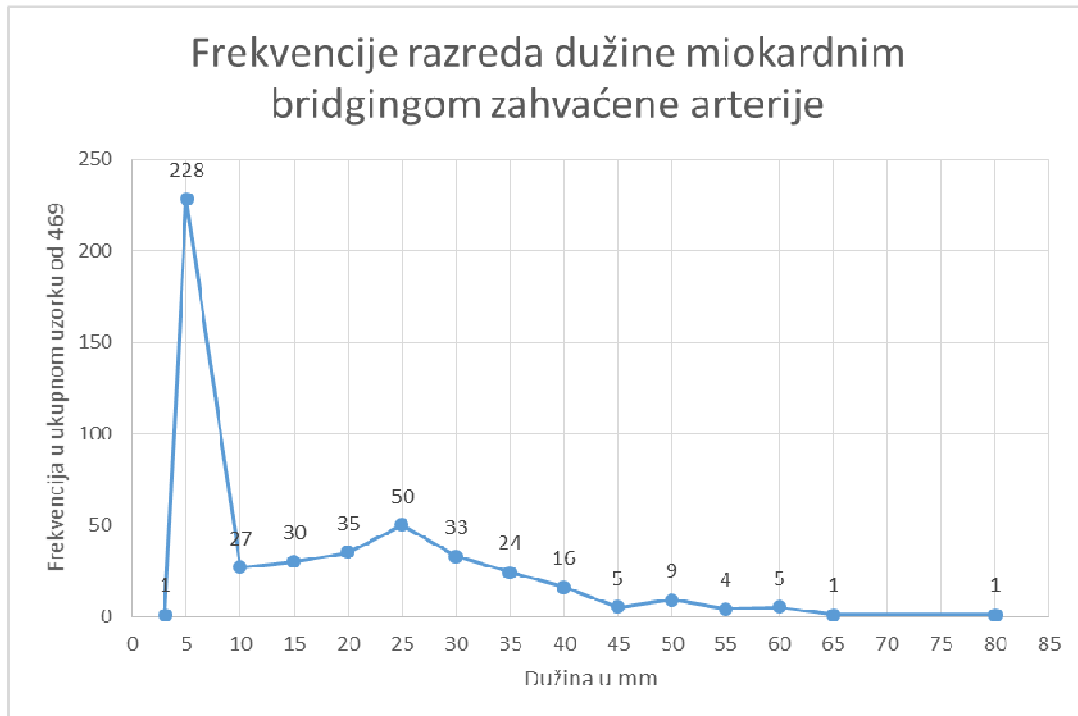
Najčešće zahvaćeni segment arterije koja je premoštena miokardom je srednji segment, u 66.3% opisanih miokardnih “bridginga” na svim koronarnim arterijama, slijedi distalni segment, u 15.6% opisanih slučajeva, zatim proksimalni u 6.2% opisana slučaja što je prikazano na grafikonu 4.



Garfikon 4. zahvaćenost segmenata koronarnih arterija MB-om.

Srednja vrijednost dužina arterija zahvaćenih miokardnim “bridgingom” je 16mm, uz standardnu devijaciju 14.2mm grafikonu 5.

Najčešće arterija ulazi pod miokardni sloj u dužini od 5mm (228 opisanih slučajeva), zatim u dužini od 10-35 mm (199 opisanih slučajeva). Najduži opisani miokardni “bridging” bio je u dužini 80mm, a zahvaćao je LAD.



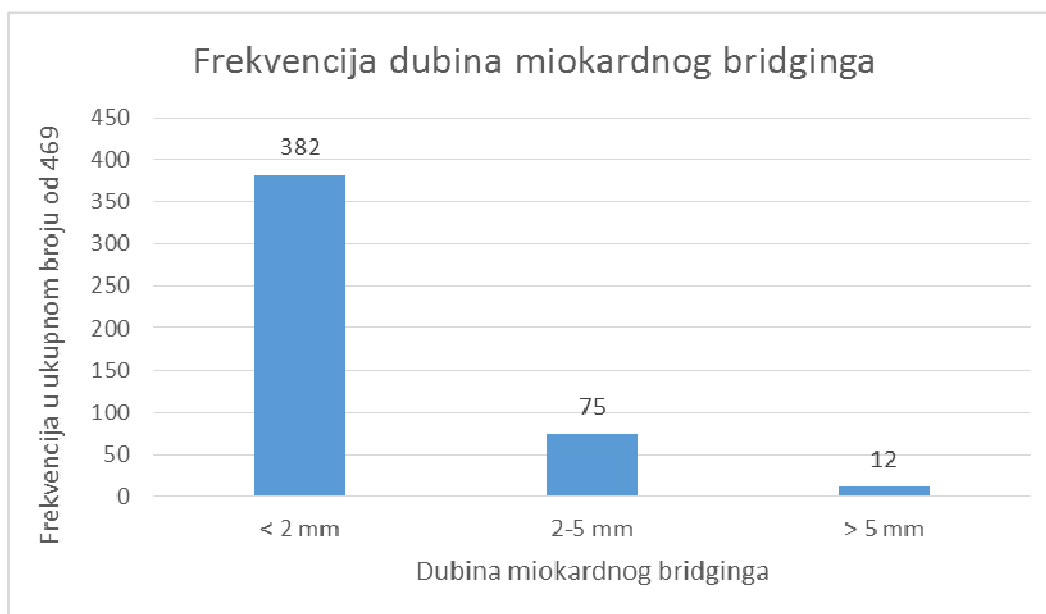
Grafikon 5.

Dalje je analizirana dubina opisanih miokardnih “bridginga” prikazana je na grafikonu 6.

U ukupnom uzorku od 469 opisanih miokardnih “bridginga”, najčešće je opisano plitko tuneliranje arterije pod miokardom u dubini do 2mm, opisano u 382 slučaja.

U 75 slučajeva je opisan srednje duboki miokardni “bridging” (dubina od 2-5mm).

U 12 slučajeva je opisan duboki miokardni “bridging”, s dubinom preko 5mm, u svim slučajevima opisan na LAD.



Grafikon 6.

U skupini pacijenata kojima je otkrivena i koronarna bolest i miokardni “bridging”, u ukupnom broju od 331 ispitanika, opisane su karakteristike aterosklerotskih lezija u odnosu na “bridging” zahvaćenih arterija.

Lokalizacija aterosklerotskog plaka u odnosu na lokalizaciju miokardnog “bridginga” prikazana je u tablici 7:

	Broj	Relativni udio
Bez zahvaćanja tunelirane arterije	30	9.1%
Proksimalno od tuneliranog segmenta	292	88.2%
Samo u tuneliranom segmentu	0	
Distalno od tuneliranog segmenta	2	0.6%
Proksimalno i u tuneliranom segmentu	4	1.2%
Proksimalno i distalno od tuneliranog segmenta	2	0.6%
U stentiranom tuneliranom segmentu	1	0.3%
Ukupno:	331	100%

Tablica 7. Lokalizacija aterosklerotskog plaka u odnosu na lokalizaciju MB-a.

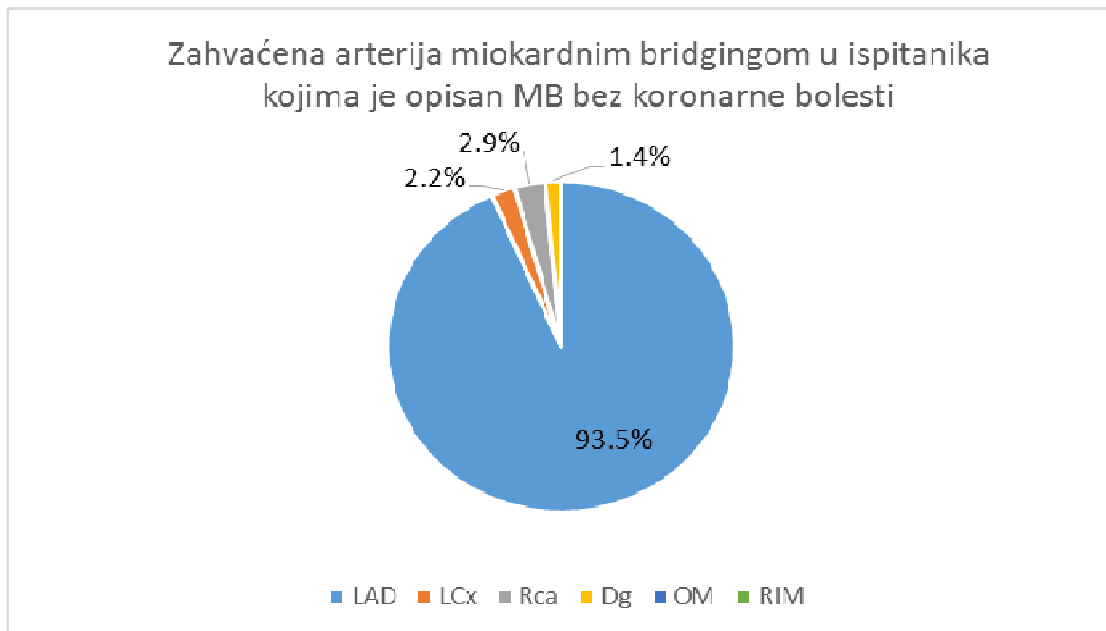
Što se tiče lokalizacije aterosklerotskog plaka (koronarne bolesti) u odnosu na miokardni “bridging”, Ge i suradnici su u dva istraživanja IVUS-om pronašli aterosklerotski plak proksimalno od MB-a u 86% slučajeva (60,84).

Mi smo u našem istraživanju (tablica 7) u 88.2% slučajeva imali aterosklerotski plak proksimalno od segmenta arterije koja tunelira, dok zanimljivo u tuneliranom segmentu u

niti jednom slučaju nismo našli aterosklerotski plak. U 9.1% slučajeva arterija koja tunelira nije bila zahvaćena u niti jednom svom segmentu aterosklerozom, već su aterosklerotske promjene opisane na ostalim koronarnim arterijama koje ne tuneliraju.

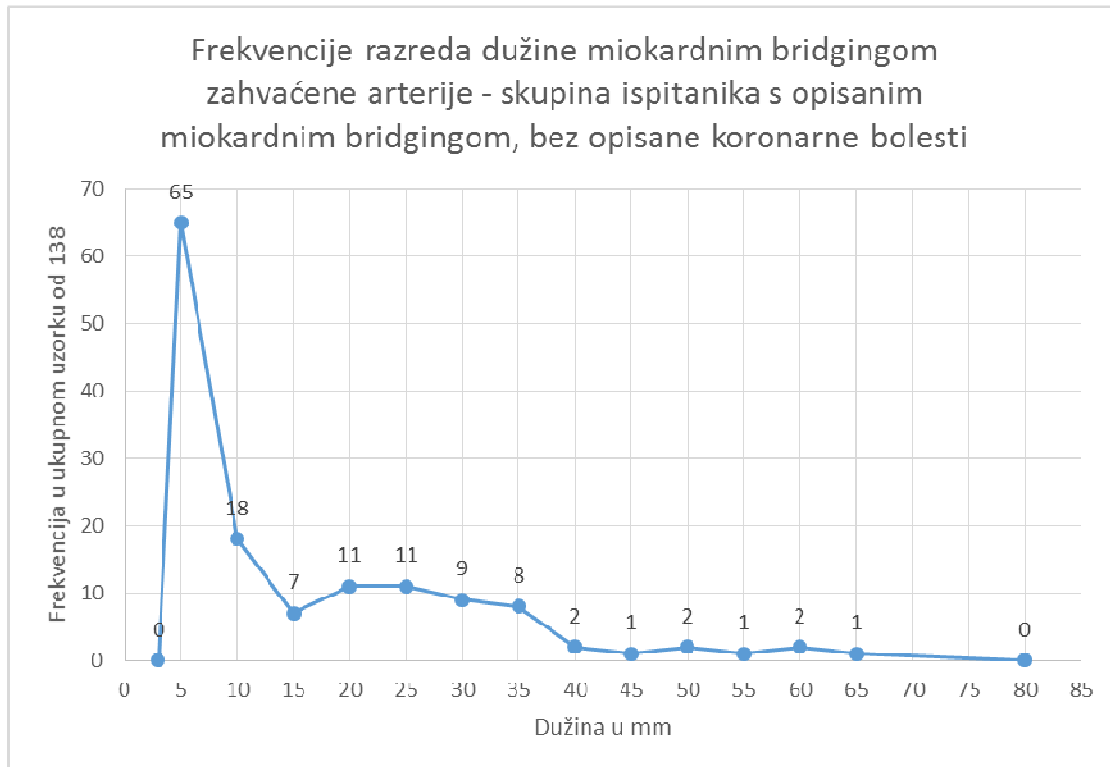
Kod ukupno 138 (14,1%) ispitanika pronađen je samo miokardni “bridging”, bez koronarne bolesti.

Sukladno dosadašnjim analizama miokardnog “bridginga” u ukupnom broju ispitanika, tako je i ovdje najčešće zahvaćena arterija LAD (grafikon 7), u 129 nalaza, odnosno 93.5% slučajeva, dok je u 2 slučaja, odnosno 1.4% opisan mioakrdni “bridging” prvog dijagonalnog ogranka LAD, a u 4 slučaja, odnosno 2.9% opisan je miokardni “bridging” desne koronarne arterije. U 3 nalaza, odnosno 2.2% slučajeva, je opisan miokardni “bridging” lijeve cirkumfleksne arterije.



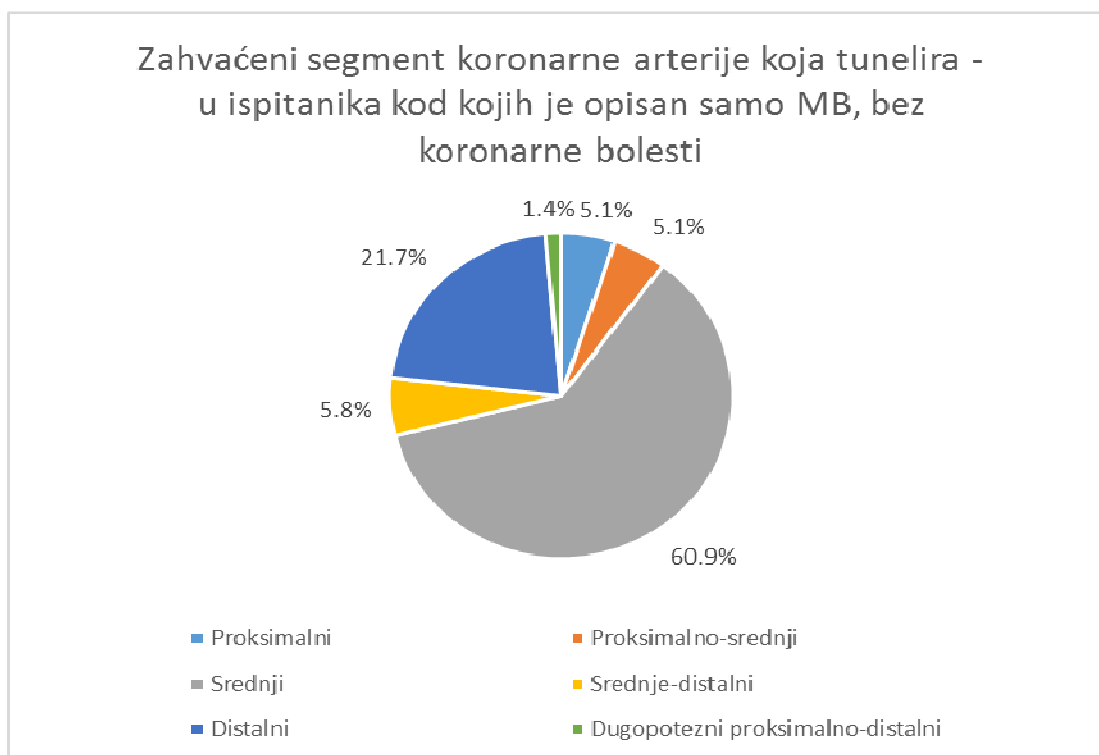
Grafikon 7.

Raspodjela frekvencija razreda duljine opisanih miokardnih “bridginga” u ovoj skupini ispitanika je slična raspodjeli u ukupnom broju ispitanika kod kojih je opisan miokardni “bridging” (grafikon 8). U najvećem broju, u 47.1% slučajeva, miokardni “bridging” zahvaća segment arterije u dužini od 5mm, a u 33.3% slučajeva dužina zahvaćenog segmenta arterije je od 15 do 35mm.



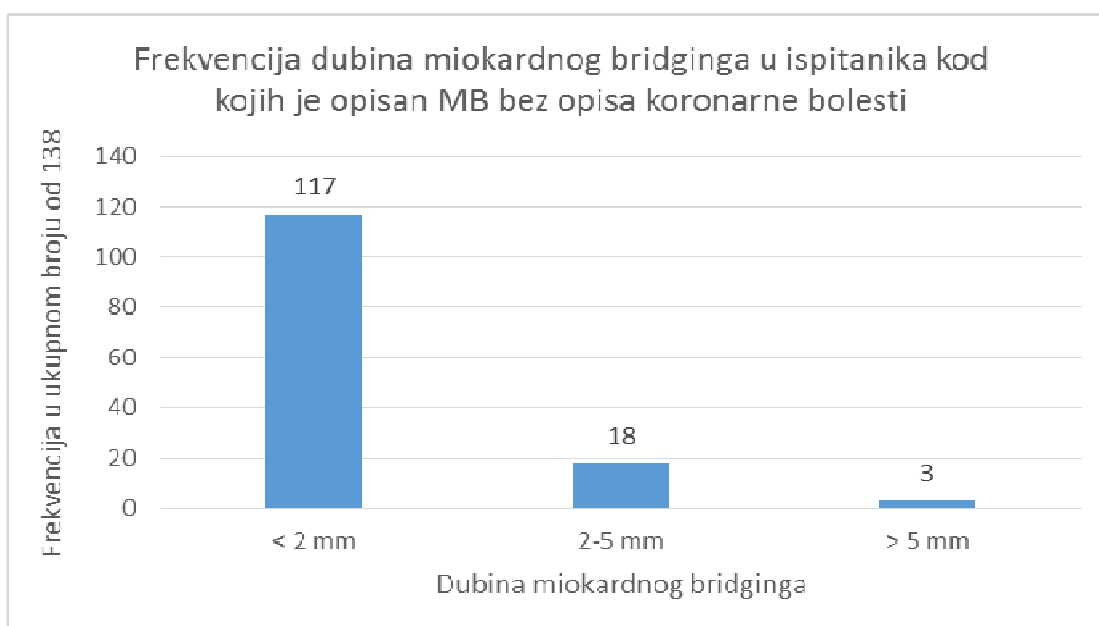
Grafikon 8.

Najčešće zahvaćeni segment koronarne arterije koja tunelira prikazan je na graikonu 9. I u ovoj skupini ispitanika je srednji segment koji obuhvaća 60.9% opisanih slučajeva, a učestalost zahvaćanja pojedinih segmenata slijedi prije opisanu raspodjelu na ukupnom broju ispitanika koji obuhvaća ispitanike kod kojih je opisan samo miokardni “bridging” i ispitanike kod kojih su opisani miokardni “bridging” i koronarna bolest.



Grafikon 9.

U najvećem broju slučajeva, 84.8%, dubina na kojoj zahvaćena arterija tunelira je do 2 mm, u 13% slučajeva je od 2 do 5mm, a u 2.2% slučajeva je opisan duboki “bridging” segmenta koronarne arterije, preko 5mm – što je vidljivo na grafikonu 10.



Grafikon 10.

Pacijenti iz prve i druge skupine su ušli u daljnju analizu, ukupno 213 ispitanika.

Ispitivanu skupinu čini 138 bolesnika kojima je MSCT koronarografijom otkriven miokardni “bridging”, ali bez koronarne bolesti.

Kontrolnu skupinu čini 75 ispitanika kojima MSCT koronarografijom nije pronađen niti miokardni “bridging”, a niti koronarna bolest.

		Dijagnoza			
		Zdravi N=75		Samo MB N=138	
		N	%	N	%
Spol	Muški	34	45,3%	59	42,8%
	Ženski	41	54,7%	79	57,2%
Simptomi	Tipični	6	8,0%	10	7,2%
	Atipični	69	92,0%	128	92,8%
Ergometrija	Pozitivna	5	6,7%	11	8,0%
	Negativna	56	74,7%	96	69,6%
	Inconc	14	18,7%	31	22,5%
Arterija*	LAD	0	0,0%	136	98,6%
	LCx	0	0,0%	0	0,0%
	RCA	0	0,0%	0	0,0%
	Dg	0	0,0%	2	1,4%
	OM	0	0,0%	0	0,0%
	RIM	0	0,0%	0	0,0%
Segment*	proksimalni	0	0,0%	7	5,1%
	proks-srednji	0	0,0%	7	5,1%
	srednji	0	0,0%	84	60,9%
	srednji-dist	0	0,0%	8	5,8%
	distalni	0	0,0%	30	21,7%
	proks-dist	0	0,0%	2	1,4%
Dubina (mm)*	Plitka (<2 mm)	0	0,0%	117	84,8%
	Srednja (2-5 mm)	0	0,0%	18	13,0%
	Duboka (> 5 mm)	0	0,0%	3	2,2%

Tablica 8. Karakteristike kontrolne skupine i skupine s MB-om.

		Dijagnoza
Spol	X ² test	0,131
	df	1
	P	0,717
Simptomi	X ² test	0,040
	df	1
	P	0,842
Ergometrija	X ² test	,619
	df	2
	P	0,734

Tablica 9. Razlike između kontrolne skupine i skupine MB prema kliničkim parametrima: X² test.

Razlike između skupine bolesnika s MB i kontrolne skupine u odnosu na lokalizaciju i broj MB-a (LAD, CX, RCA, proksimalni, srednji i/ili distalni segment), dubinu MB-a (plitak MB, srednje dubok MB, duboki MB) i ergometrijski nalaz. Nije bilo statistički značajnih razlika između skupina.

	Dijagnoza	N	Aritmetička sredina	SD	P
Dob (godine)	Zdravi	75	53,16	12,60	0,444
	Samo MB	138	51,86	11,43	
Dužina (mm)*	Zdravi	0	.	.	NA
	Samo MB	138	15,36	13,85	

* P vrijednost nije moguće izračunati jer kontrolna skupina ima vrijednosti 0

Tablica 10. Razlike između kontrolne skupine i skupine MB prema dobi: nezavisni t-test

Nije bilo značajnih razlika u dobi (P=0,444) dok se za dužinu nisu mogle izračunati jer je kontrolna skupina zdravih ispitanika bila bez MB.

6. RASPRAVA

Iako je MB u patologijskim studijama preko 250 godina poznat entitet, klinički interes za ovom prirođenom anomalijom počeo se javljati tek kada se MB mogao „in vivo“ dijagnosticirati, odnosno pojavom invazivne koronarne angiografije (1960. godine) koja je postala zlatni standard za dijagnostiku MB-a.

Međutim, već u početku pojavila se velika diskrepanca između „post mortem“ i „in vivo“ dijagnoza što je dovelo u pitanje klinički značaj samog MB.

Na obdukcijskim serijama prevalencija MB varira između 5% i 86%, prosječno oko 50% (15,18), a na invazivnoj koronarnoj angiografiji (4) između 0,5% i 12%, prosječno oko 5-10%.

Mnoge do sada objavljene studije procijenivale su dijagnostičku preciznost CCTA i uspoređivale je sa zlatnim standardom, invazivnom koronarografijom (ICA) (102).

U početku su to bili 4 slojni CT, potom 16, pa 32 slojni CT, ali u to vrijeme postojala su značajna ograničenja u vezi s dozom zračenja, količinom kontrasta, dugim držanjem daha te većim postotkom artefakata (102).

Tehnološki razvoj odvija se u različitim smjerovima, ovisno o proizvođaču skenera. Primjera radi razvojem skenera sa dvostrukim izvorom zračenja (dual source scanners) došlo je do značajnog povećanja temporalne rezolucije što dovodi do manje ovisnosti o frekvenciji srca (140).

Uvođenjem novih protokola s prospektivnim EKG-trigeringom (141) dovelo je do značajnog sniženja doze zračenja do manje od 1 mSv bez kompromitiranja dijagnostičke preciznosti (142,143).

Isto tako 320-slojni skeneri, za čije oslikavanje je dovoljan jedan srčani ciklus, također su doveli do značajnog poboljšanja, smanjenja doze zračenja i količine kontrasta zadržavajući visoku dijagnostičku preciznost (144,145).

Uvođenjem skenera visoke razlučivosti high-definition došlo je do značajnog poboljšanja i prostorne razlučivosti (spatial resolution) što je dovelo do bolje procijene kalcificiranih lezija, in-stent restenoza, stenoza uopće, sastava aterosklerotskog plaka, bez povećanja doze zračenja (146,147).

U procijeni ishemijske bolesti za intervencijskog kardiologa, kako kod koronarne bolesti tako i kod miokardnog „bridginga“ od iznimne je važnosti mogućnost dobivanja obiju, anatomskih i funkcionalnih informacija. S tim u vezi, kao FFR na invazivnoj koronarnoj angiografiji u novije vrijeme uvodi se ne-invazivni FFRCT na CCTA što je dovelo do značajnog poboljšanja specifičnosti i PPV posebno na lezijama sa umjerenom stenozom (102) koje su klinički uvijek dvojbene kao i stabilna CAD.

Prema najnovijim istraživanjima „PLATFORM study“ (148) FFRCT smanjuje broj nepotrebnih invazivnih koronarnih angiografija u stabilnoj koronarnoj bolesti. No za rutinsku kliničku primjenu ove metode potrebna su još daljnja klinička istraživanja.

Pojavom dakle novijih preciznijih CT skenera u zadnjem desetljeću koji omogućuju optimalnu visoku rezoluciju, 3D rekonstrukciju kao i druge postprocessing obrade CCTA je danas stekla široku primjenu u mnogim dijagnostičkim procedurama koje su ranije referirane za kardiološki laboratorij pa tako i u dijagnostici prirođenih anomalija koronarnih arterija, a time i samog miokardnog “bridginga”.

Novije meta-analize koje su uključivale studije vezane u 64 slojni CT izvjestile su o vrlo visokom stupnju osjetljivosti 99%, specifičnosti 89%; PPV 93% i negativnoj prediktivnoj vrijednosti (NPV) 100% (149). Danas se 64-slojni CT smatra minimalnim standardom za izvođenje CCTA.

U našem istraživanju koristili smo Siemens-ov 64 slojni Dual Source CT, Somatom Definition.

Zahvaljujući spomenutom tehnološkom razvoju CT koronarografije kao neinvazivne dijagnostičke metode – MB se danas može lako i značajno češće vidjeti na CCTA no što je to slučaj na invazivnoj koronarnoj angiografiji.

Budući da su dosadašnja saznanja o učestalosti premoštenja koronarnih arterija miokardom, a sukladno time i njegovim kliničkim značenjem, pa tako i eventualnim liječenjem, bila vrlo proturječna, ovim istraživanjem pokušali smo odgovoriti na pitanja kolika je učestalost ovog entiteta na MSCT koronarografiji, a onda i kakav je njegov klinički značaj.

U našem istraživanju analizirali smo 977 bolesnika sa suspektnom koronarnom bolešću koji su imali indikaciju za CCTA. Bolesnike smo retrogradno podjelili u 4 skupine. Prvu skupinu čini 75 bolesnika sa urednim CCTA nalazom.

Drugu skupinu čini 138 bolesnika kod kojih je nađen samo miokardni “bridging”. Treća skupina sastoji se od 433 bolesnika kod kojih je nađena samo koronarna bolest i četvrtu skupinu čini 331 bolesnik koji je imao miokardni “bridging” i koronarnu bolest.

Prema našim rezultatima, učestalost MB-a u bolesnika sa anginom pectoris bila je 48%. Dakle, kod skoro svakog drugog bolesnika našli smo MB što govori da se radi o čestom stanju kod pacijenata sa anginoznim smetnjama. Naši podaci su slični podacima iz literature (6,18,21) gdje je prevalencija MB-a na CCTA nađena između 4-58%, a ona je slična onima na obdukcijским serijama oko 50% (11, 22).

Dakle naši podaci kao i podaci iz literature sugeriraju prije svega da je MB po svemu čest uzrok anginoznih tegoba, po učestalosti odmah iza koronarne bolesti, što samtramo da predstavlja važan novitet u razumjevanju pojavnosti anginoznih tegoba tj. njenih mogućih uzroka.

Nadalje, analizirajući raspodjelu po dobnim skupinama u ispitivanoj populaciji uočili smo da se raspodjela udjela prema dobi u skupini u kojoj je pronađena i koronarna

bolest razlikuje od kontrolne skupine kao i skupine ispitanika u kojoj je pronađen samo miokardni “bridging”.

U skupinama ispitanika kod kojih je pronađena koronarna bolest prevladavaju ispitanici stariji od 50 godina, i to 87.5% za ispitanike kod kojih je pronađena samo koronarna bolest, a 90.6% za ispitanike kod kojih je pronađena koronarna bolest s miokardnim “bridgingom”.

S druge strane, raspodjela između ispitanika koji imaju samo miokardni “bridging” i onih koji su imali uredan CCTA nalaz se ne razlikuje po dobnim skupinama. Budući da je to urođena anatomska varijacija rezultati su ovdje očekivani.

Dakle, u 469 bolesnika kod kojih je dijagnosticiran MB analizirali smo i njegove karakteristike: zahvaćenost koronarnih arterija, lokalizaciju, dužinu i dubinu MB-a.

U 96.6% bila je zahvaćena LAD, a najčešće zahvaćeni segment arterije je srednji segment 66.3%, slijedi distalni segment u 15.6% opisanih slučajeva, zatim proksimalni u 6.2% opisana slučaja.

Što se dužine i dubine tiče, 49% MB-a su kraći od 5 mm, 42% je bilo dužine od 10-35 mm, najduži MB je bio 80 mm, srednje vrijednost dužina je 16 mm.

Plitki MB u dubini do 2mm imali smo u 81% bolesnika, zatim srednje duboki 2-5 mm u 16% bolesnika, a u svega 12 (0,2%) slučajeva je opisan duboki miokardni “bridging”, s dubinom preko 5 mm.

Međutim razlike u lokalizaciji MB-a, kao i njegovoj dužini i dubini u ovom istraživanju nisu povezane s eventualnim razlikama u kliničkoj prezentaciji, kao niti drugim karakteristikama pacijenata (dob, spol, itd), te je i u ovom aspektu vrlo vjerojatno potrebno provesti daljnja istraživanja.

Klinička značajnost MB-a ispitivana je uspoređujući simptomatologiju i ergometrijski nalaz između skupina ispitanika kod kojih je nađen samo MB i ispitanika kod kojih nije nađena niti CAD niti MB (tablica 9). Nije nađena statistički značajna razlika između ispitivanih skupina. Ograničenje ovog istraživanja je svakako mali broj bolesnika koje smo imali sa dubokim MB-om (>5 mm). Prema podacima iz literature duboki MB je taj koji može kompromitirati ne samo protok u sistoli nego i u dijastoli te dovesti do ishemije (37).

Iako zbog gore navedenog nismo našli povezanost između kliničke slike i morfologije MB-a držimo da su morfološke karakteristike MB-a nađene na CT-u od iznimne važnosti intervencijskom kardiologu ukoliko je koronarni „stenting“ terapijska opcija.

Dodatno ograničenje ovog istraživanja je svakako i relativno jednostavno strukturiran upitnik (135) kojim je uzimana anamneza jer smo u kliničkoj praksi zamjetili mnogo širu paletu opisanih simptoma kod bolesnika koji imaju MB, stoga su i u ovom aspektu potrebna daljnja istraživanja.

Kad je riječ o koronarnoj bolesti i MB-u, s obzirom da se radi o prirođenoj anomaliji, za očekivati je da se simptomi vezani samo uz miokardni “bridging” u parvilo javljaju ranije u odnosu na simptome koronarne bolesti što je ovo istraživanje i potvrdilo.

U skupini ispitanika samo sa MB-om 42 % ispitanika bilo je mlađih od 50 godina, dok u skupni bolesnika samo sa koronarnom bolešću imamo 12,4% ispitanika mlađih od 50 godina.

Naši rezultati, dakle sugeriraju nadalje i to da je MB u dobi do 50 godina vjerojatno razmjerno češći uzročnik anginoznih smetnji od koronarne bolesti, ako ne i najčešći pojedinačni uzrok takvih tegoba.

Zbog niske učestalosti MB-a na invazivnoj obradi (oko 5-10%), ovo se dosada nije smatralo takvim, MB se smatrao iznimno rijetkim stanjem, te sukladno tome i ne suviše klinički bitnim, posebno u smislu mogućeg čestog uzročnika anginoznih tegoba.

Naši rezultati iz svih ovih razloga nameću pitanje prije svega optimalnog dijagnostičkog menadžmenta ovih bolesnika posebno s obzirom na evidentnu poddijagnosticiranost MB-a u dosadašnjim dijagnostičkim algoritmima zasnovanim na ICA, a onda i pitanje njegovog kliničkog značaja te eventualnog daljnjeg liječenja.

Slijedeće važno obilježje vezan uz miokardni “bridging” je to što je MB često povezan i udružen s koronarnom bolešću.

S tim u vezi u ovom istraživanju analizirali smo i 331 bolesnika (34%) kod kojih je otkrivena koronarna bolest i miokardni “bridging”.

Prema našim rezultatima, dakle svako treći bolesnik sa koronarnom bolešću ima pridružen MB što upućuje na značajnu povezanost između MB i koronarne bolesti, međutim postoje radovi koji to dovode u pitanje (150) kao i to da li je MB neovisni čimbenik za razvoj CAD ili ne?

Prema podacima iz literature, što se tiče lokalizacije aterosklerotskog plaka (koronarne bolesti) u odnosu na miokardni “bridging”, Ge i suradnici su u svoja dva istraživanja IVUS-om u 86% slučajeva pronašli aterosklerotski plak proksimalno od MB-a (64,88).

Mi smo u našem istraživanju (tablica) u 88.2% slučajeva našli aterosklerotski plak proksimalno od segmenta arterije koja tunelira. S obzirom na navedeno zasigurno se može postaviti pitanje dali je MB neovisni čimbenik za razvoj koronarne bolesti ili ne, stoga su nam i u ovom pravcu potrebna daljnja istraživanja.

Zanimljivo je da u tuneliranom segmentu u niti jednom slučaju nismo našli aterosklerotski plak.

Dakle, posebno važan aspekt ovog istraživanja u skupini pacijenata s koronarnom bolešću i MB-om je taj, da se osim po dobi, pacijenti nisu razlikovali niti po kliničkoj prezentaciji niti po drugim epidemiološkim karakteristikama.

Nadalje u ovom istraživanju pokušali smo dati i odgovor na pitanje koja je uloga same CCTA u dijagnostici pacijenata sa anginoznim tegobama bilo kojeg uzroka pa tako i MB-a?

Selekcija bolesnika za invazivnu koronarnu angiografiju tradicionalno se temelji na neinvazivnim stres testovima (ergometrija, SPECT, stres-eho) s ciljem identifikacije bolesnika sa obstruktivnom koronarnom bolešću koji bi mogli imati koristi od revaskularizacije.

Međutim mnogi pacijenti podvrgnuti invazivnoj koronarografiji imaju normalne koronarne arterije ili neobstruktivnu koronarnu bolest što umanjuje dijagnostičku korist ove metode.

U jednom velikom suvremenom registru (151) sa podacima od skoro 400000 bolesnika sa supektnom koronarnom bolešću koji su bili podvrgnuti invazivnoj koronarografiji samo u 37,6% bolesnika nađena je obstruktivna koronarna bolest što upućuje da je potrebna bolja strategija u identifikaciji bolesnika kojima je potrebna ICA.

S obzirom na naše rezultate, gdje smo našli da skoro svaki drugi bolesnik sa anginoznim smetnjama i suspektom koronarnom bolešću ima MB, može se pretpostaviti da je upravo kod većine tih bolesnika kod kojih nije nađena obstruktivna koronarna bolest vjerojatno MB bio uzrok zbog kojih su išli na invazivnu koronarnu angiografiju.

Naši su rezultati također dodatan prilog raspravi o ulozi CCTA u dijagnostici koronarne bolesti gdje ona može služiti kao čuvar (gatekeeper) za invazivnu koronarnu angiografiju. Ovo posebno zahvaljujući visokoj NPV (100%), što znači da na CCTA gotovo sa 100% sigurnošću možemo isključiti koronarnu bolest.

Iako je invazivna koronarna angiografija tradicionalno još uvijek zlatni standard u dijagnostičkoj obradi pacijenata s anginoznim tegobama bilo kojeg uzroka, radi se ipak o invazivnoj proceduri koja je isto tako povezana s određenim rizikom i komplikacijama.

ICA je endoluminalna, dvodimenzionalna (2D) metoda koja odlično vizualizira lumen koronarne arterije ali ne i stijenku i kompleksnu prirodu aterosklerotskog plaka. Što se MB-a tiče isti se na ICA vidi indirektno i to samo u slučajevima u kojima dovodi do kompresije koronarne arterije.

S druge pak strane, CCTA je u odnosu na ICA tomografska trodimenzionalna (3D) metoda, te jasno prikazuje intramuralni tijek koronarne arterije, mišićna vlakna koja premoštavaju arteriju kao i okolna tkiva i ekstrakoronarne i ekstrakardijalne strukture kako u simptomatskih tako i u asimptomatskih bolesnika.

U konačnici, s obzirom na informacije koje se mogu dobiti na CCTA, držimo da ove dvije metode ne isključuju jedna drugo nego da su to komplementarne metode kako u dijagnostičkom smislu kod bolesnika koji imaju bol u prsima, tako i u terapijskom kod mnogih intervencijskih zahvata PCI, posebice kroničnih okluzija.

Budući da se na CCTA MB izravno vidi i u bolesnika bez sistoličke kompresije koronarne arterije, po nekim autorima u odnosu na ICA, CCTA je metoda izbora u dijagnostici prirođenih anomalija koronarnih arterija pa tako i MB-a (152).

Dakle, zahvaljujući dosadašnjim istraživanjima kao i rezultatima ovog istraživanja moglo bi se reći da, barem na stupnju dosadašnjeg tehnološkog razvoja, CCTA predstavlja najsuperiorniju metodu za „in vivo“ dijagnostiku MB-a, kao i drugih anomalija koronarnih arterija.

7. ZAKLJUČCI

Budući da MB, što potvrđuje i ovo istraživanje, nije tako rijetka i bezazlena prirodna anomalija kako se ranije mislilo te da može rezultirati po život opasnim komplikacijama, njegovo nedovoljno pouzdano prepoznavanje, kao što je to slučaj kod invazivne koronarne angiografije, može završiti s raznim nepovoljnim posljedicama.

S obzirom da klinički nije moguće razlikovati simptome MB-a od simptoma koronarne bolesti, te da i MB i CAD zbog ishemije mogu rezultirati istim komplikacijama, uključujući maligne aritmije, akutni koronarni sindrom i iznenadnu smrt, držimo da je detekcija MB kod pacijenata s anginoznim tegobama vrlo važna jer može bitno utjecati na buduće postupanje s ovim pacijentima, ne samo u smislu ranijeg uvođenja kardioprotektivnih lijekova kod visokorizičnih pacijenata nego i daljnjeg liječenja.

MB je po svemu čest uzrok anginoznih smetnji, po učestalosti odmah iza koronarne bolesti, što samtramo da predstavlja važan novitet u razumjevanju pojavnosti anginoznih tegoba.

Na MB treba sumnjati posebno u bolesnika sa anginoznim tegobama mlađim od 50 godina.

Premda nismo našli značajnu povezanost između kliničke slike i morfologije MB-a, mišljenja smo da morfologija MB-a (dubina i dužina MB-a) nađena na CCTA daje vrlo važne informacije intervencijskom kardiologu posebice kada je koronarni „stenting“ terapijska opcija miokardnog „bridginga“.

Zbog svega navedenog, držimo da su o ovom po svemu specifičnom i često „zaboravljenom“ kliničkom entitetu potrebna daljnja istraživanja kako bi se odredio optimalan dijagnostički i terapijski postupak za svakog pojedinog bolesnika.

Temeljem podataka iz literature i ovog istraživanja CCTA ima sve preduvjete da kao neinvazivna metoda bude metoda prvog izbora u dijagnostici MB-a čime bi se MB i moguće komplikacije MB-a na vrijeme mogle prevenirati i adekvatno liječiti.

8. KRATKI SADRŽAJ NA HRVATSKOM JEZIKU

Prirođeno premoštenje koronarnih arterija miokardom (myocardial bridging MB) je entitet star više od 250 godina. Međutim, učestalost MB-a još uvijek je nepoznata, ne znamo da li je MB nasljedan ili ne, koja je njegova klinička važnost, ne postoje smjernice kako ga dijagnosticirati, te da li ga treba i kako liječiti.

Cilj istraživanja bio je odrediti učestalost MB-a kod bolesnika sa klinički suspektom koronarnom bolešću, procijeniti klinički značaj MB-a temeljem MSCT koronarografije, istražiti povezanost kliničke slike sa karakteristikama MB-a te mogući utjecaj na daljnji terapijski postupak i buduće smjernice istoga.

Ključne riječi: MSCT koronarografija, premoštenje koronarnih arterija miokardom, myocardial “bridging” MB

9. KRATKI SADRŽAJ NA ENGLENSKOM JEZIKU

Myocardial “bridging” (MB) is an entity known for more than 200 years. However, the frequency of MB-and still is unknown, we do not know whether the MB is hereditary or not, what is its clinical significance; there are no guidelines on how to diagnose it, and whether it should be and how to treat.

The aim of this investigation was to determine the frequency of MB-a in patients with clinically suspected coronary artery disease and assess the clinical significance of MB based on MSCT coronary angiography, to investigate the relationship of the clinical finding with the characteristics of MB and the possible impact on future therapeutic strategy and future guidelines of the MB.

Key words: MSCT coronary angiography, myocardial bridging (MB)

10. POPIS LITERATURE

1. Reyman HC. Disertatio de vasis cordis propriis. *Bibl Anat.* 1737;2:359-379. (1)
2. Black S. A case of angina pectoris with a dissection. *Memoirs of the Medical Society of London* 1805;6:41.
3. Angelini P, Velasco JA, Flamm S. Coronary anomalies: incidence, pathophysiology, and clinical relevance. *Circulation.* 2002;105:2449-2454.
4. Soran O, Pamir G, Erol C, Kocakavak C Sabah I. The incidence and significance of myocardial bridge in a prospectively defined population of patients undergoing coronary angiography for chest pain. *Tokai J Exp Clin Med.* 2000 Jun;25(2):57-60.
5. Grainiciano A: Anatomische Studien uber die coronararterien und experimentelle untersuchungen uber ihre Durchgangigkeit. *Virchows Arch A Pathol Anat* 238: 1–8, 1922.
6. Geiringer E. The mural coronary. *Am Heart J* 1951;41: 359-68.
7. Portsmann W, Iwig J. Die intramurale Koronarie im Angiogramm. *Fortschr Geb Rontgenstr Nuklearmed.* 1960;92:129-132.
8. Edwards JC, Burnsides G, Swarm RL, Barsing AI. Arteriosclerosis in the intramural and extramural portions of coronary in the human heart. *Circulation* 1956;13: 235-41.
9. Vasan RS, Bahl VK, Rajani M. Myocardial infarction associated with a myocardial bridge. *Int J Cardiol* 1989;25:240-1.
10. Bestetti RB, Costa RS, Zucolotto S, Oliveira JSM. Fatal outcome associated with autopsy proven myocardial bridging of the left anterior descending coronary artery. *Eur Heart J* 1989;10:573-6.
11. Konen E, Goitein O, Sternik L, Eshet Y, Shemesh J, Di Segni E. The prevalence and anatomical patterns of intramuscular coronary arteries: a coronary computed tomography angiographic study. *J Am Coll Cardiol.* 2007;49:587-593.
12. Ge J, Jeremias A, Rupp A, et al. New signs characteristic of myocardial bridging demonstrated by intracoronary ultrasound and Doppler. *Eur Heart J.* 1999;20:1707-1716.
13. Schwarz ER, Klues HG, vom Dahl J, Klein I, Krebs W, Hanrath P. Functional characteristics of myocardial bridging: a combined angiographic and intracoronary Doppler flow study. *Eur Heart J.* 1997;18:434-442.
14. Escaned J, Cortes J, Flores A, et al. Importance of diastolic fractional flow reserve and dobutamine challenge in physiologic assessment of myocardial bridging. *J Am Coll Cardiol.* 2003;42:226-233.
15. Alegria JR, Herrmann J, Holmes DR Jr, Lerman A, Rihal CS. Myocardial bridging. *Eur Heart J.* 2005;26:1159-1168.
16. Bourassa MG, Butnaru A, Lesperance J, Tardif JC. Symptomatic myocardial bridges: overview of ischemic mechanisms and currentdiagnostic and treatment strategies. *J Am Coll Cardiol* 2003;41:351–9.

17. Ishikawa Y, Akasaka Y, Suzuki K, Fujiwara M, Ogawa T, Yamazaki K et al. Anatomic properties of myocardial bridge predisposing to myocardial infarction. *Circulation* 2009;120:376–83.
18. Möhlenkamp S, Hort W, Ge J, Erbel R. Update on myocardial bridging. *Circulation* 2002;106:2616 –22.
19. Noble J, Bourassa MG, Petittclerc R, et al. Myocardial bridging and milking effect of the left anterior descending coronary artery: normal variant or obstruction? *Am J Cardiol* 1976;37:993–9.
20. Diefenbach C, Erbel R, Treese N, Bollenbach E, Meyer J. Incidence of myocardial bridges after adrenergic stimulation and decreasing afterload in patients with angina pectoris, but normal coronary arteries. *Z Kardiol.* 1994;83:809 – 815.
21. Nakanishi R, Rajani R, Ishikawa Y, Ishii T, Berman DS. Myocardial bridging on coronary CTA: an innocent bystander or a culprit in myocardial infarction? *J Cardiovasc Comput Tomogr* 2012;6:3–13.
22. La Grutta L, Runza G, Lo Re G, et al. Prevalence of myocardial bridging and correlation with coronary atherosclerosis studied with 64-slice CT coronary angiography. *Radiol Med.* 2009;114:1024-1036.
23. Mohiddin SA, Begley D, Shih J, Fananapazir L. Myocardial bridging does not predict sudden death in children with hypertrophic cardiomyopathy but is associated with more severe cardiac disease. *J Am Coll Cardiol.* 2000;36:2270-2278.
24. Sorajja P, Ommen SR, Nishimura RA, Gersh BJ, Tajik AJ, Holmes DR. Myocardial bridging in adult patients with hypertrophic cardiomyopathy. *J Am Coll Cardiol.* 2003;42:889-894.
25. Wymore P, Yedlicka JW, Garcia-Medina V, et al. The incidence of myocardial bridges in heart transplants. *Cardiovasc Intervent Radiol.* 1989;12:202-206.
26. Kantarci M, Ceviz N, Sevimli S, et al. Diagnostic performance of multidetector computed tomography for detecting aorto-ostial lesions compared with catheter coronary angiography: multidetector computed tomography coronary angiography is superior to catheter angiography in detecting of aorto-ostial lesions. *J Comput Assist Tomogr* 2007; 31:595–599.
27. Hoffman HK, Shi H, Schmid FT, Gelman H, Brambs HJ, Aschoff AJ. Noninvasive coronary imaging with MDCT in comparison to invasive conventional coronary angiography. *Am J Roentgenol* 2004; 182:601–618.
28. Schroeder S, Achenbach S, Bengel F, et al. Cardiac computed tomography: indications, applications, limitations, and training requirements: report of a Writing Group deployed by the Working Group Nuclear Cardiology And Cardiac CT of the European Society of Cardiology and the European Council of Nuclear Cardiology. *Eur Heart J* 2008; 29:531–556.
29. Schoepf UJ, Becker CR, Ohnesorge BM, Yucel EK. CT of coronary artery disease. *Radiology* 2004; 232:18–37.

30. Kantarci M, Doganay S, et al. Coronary CT angiography confers superior diagnostic information compared with coronary angiography. *Diagn Interv Radiol* 2012; 18:261–269.
31. Jukic M, Pavic L, Medakovic P, Bitunjac I. Coronary CT Scan Finds Prognostically Significant Finding in Otherwise Very Low-Risk Patients, Case Report: „3 In 1“. *Journal of Cardiovascular Computed Tomography – 8th Annula Scientific Meeting Abstracts (2013) S77.*
32. Al-Mallah Mouaz H et al. Cardiac computed tomography in current cardiology guidelines. *Journal of Cardiovascular Computed Tomography* 9 (2015) 514-523.
33. Authors/task Force M, Roffi M, Patrono C, Collet JP et al. 2015 ESC Guidelines for the management of acute coronary syndromes in patients presenting without persistent ST-segment elevation: task force for management of acute coronary syndromes in patients presenting without persistent ST-segment elevation of the European society of Cardiology (ESC). *Eur Heart J. 2015.*
34. Jukic M, Pavic L, Cerkez Habek J, Medakovic P, Delic Brkljacic D, Brkljacic B. Influence of coronary computed tomographyangiography on patient management. *Croat Med J. 2012;53:4-10.*
35. Jukic M, Pavic L. Coronary Computed Tomography Angiography (CCTA) in the Real Not-so-Developed World. *J Clin Exp Cardiology* 2014 5:5.
36. Angelini P, Tivellato M, Donis J, Leachman RD. Myocardial bridges: a review. *Prog Cardiovasc Dis. 1983;26:75-88.*
37. Ferreira AG Jr, Trotter SE, Konig B, Decourt LV, Fox K, Olsen EG. Myocardial bridges: morphological and functional aspects. *Br Heart J. 1991;66:364-367.*
38. Morales AR, Romanelli R, Tate LG, Boucek RJ, de Marchena E. Intramural left anterior descending coronary artery: significance of the depth of the muscular tunnel. *Hum Pathol* 1993;24:693–701.
39. Ochsner JL, Mills NL. Surgical management of diseased intracavitary coronary arteries. *Ann Thorac Surg* 1984;38:356–62.
40. Iversen S, Hake U, Mayer E, Erbel R, Diefenbach C, Oelert H. Surgical treatment of myocardial bridging causing coronary artery obstruction. *Scand J Thorac Cardiovasc Surg* 1992;26:107–11.
41. Tovar EA, Borsari A, Landa DW, Weinstein PB, Gazzaniga AB. Ventriculotomy repair during revascularization of intracavitary anterior descending coronary arteries. *Ann Thorac Surg* 1997;64:1194–6.
42. Rossi L, Dander B, Nidasio GP, Arbustini E, Paris B, Vassanelli C et al. Myocardial bridges and ischemic heart disease. *Eur Heart J* 1980;1:239–245.
43. Schwarz ER, Klues HG, vom Dahl J, Klein I, Krebs W, Hanrath P. Functional, angiographic and intracoronary Doppler flow characteristics in symptomatic patients with myocardial bridging: effect of short-term intravenous beta-blocker medication. *J Am Coll Cardiol* 1996;27:1637–1645.
44. Noble J, Bourassa MG, Dyrda I, Petitclerc R. Hemodynamic significance of myocardial bridging and milking effect of the anterior interventricular artery: a

- mild variant or source of angina? [French] *Schweiz Med Wochenschr* 1976;106:1561–1563.
45. Pichard AD, Casanegra P, Marchant E, Rodriguez JA. Abnormal regional myocardial flow in myocardial bridging of the left anterior descending coronary artery. *Am J Cardiol* 1981;47:978–982.
 46. Gallet B, Adams C, Saudemont JP, Fruchaud J, Hiltgen J. Myocardial bridge of the left anterior descending coronary artery and myocardial infarction: does coronary spasm play a part? [French.] *Arch Mal Coeur Vaiss* 1991;84:517–523.
 47. Frazier OH, Macris MP, Myers TJ, Duncan JM, Radovancevic B, Parnis SM et al. Improved survival after extended bridge to cardiac transplantation. *Ann Thorac Surg* 1994;57:1416–1422; discussion 1421–1422.
 48. Ciampricotti R, el Gamal M. Vasospastic coronary occlusion associated with a myocardial bridge. *Cathet Cardiovasc Diagn* 1988; 14:118–120.
 49. Gertz SD, Uretsky G, Wajnberg RS, Navot N, Gotsman MS. Endothelial cell damage and thrombus formation after partial arterial constriction: relevance to the role of coronary artery spasm in the pathogenesis of myocardial infarction. *Circulation* 1981;63:476–486.
 50. Maseri A, Chierchia S. Coronary artery spasm: demonstration, definition, diagnosis, and consequences. *Prog Cardiovasc Dis* 1982; 25:169–192.
 51. Klues HG, Schwarz ER, vom Dahl J, Reffellmann T, Reul H, Potthast K et al. Disturbed intracoronary hemodynamics in myocardial bridging: early normalization by intracoronary stent placement. *Circulation* 1997;96:2905–2913.
 52. Corrado D, Thiene G, Cocco P, Frescura C: Non-atherosclerotic coronary artery disease and sudden death in the young. *Br Heart J.* 1992; 68:601–7.
 53. Maron BJ, Shirani J, Poliac LC, Mathenge R, Roberts WC, Mueller FO: Sudden death in young competitive athletes. Clinical, demographic, and pathological profiles. *JAMA.* 1996;276:199–204.
 54. Agirbasli M, Hillegass WB, Chapman GD, Brott BC: Stent procedure complicated by thrombus formation distal to the lesion within a muscle bridge. *Cathet Cardiovasc Diagn.* 1998;43:73–6.
 55. Tang K, Wang L, Shi R, Zheng X, Li T, Zhao X, lu R: The role of myocardial perfusion imaging in evaluating patients with myocardial bridging. *J Nucl Cardiol.* 2011;18:117–22.
 56. Lee YS, Moon DH, Shin JW, Park SW, Park SJ, Lee HK: Dipyridamole TI-201 SPECT imaging in patients with myocardial bridging. *Clin Nucl Med.* 1999;24:759–64.
 57. Vallejo E, Morales M, S_anchez I, S_anchez G, Alburez JC, Bialostozky D: Myocardial perfusion SPECT imaging in patients with myocardial bridging. *J Nucl Cardiol.* 2005;12:318–23.
 58. Tsujita K, Maehara A, Mintz GS, Doi H, Kubo T, Castellanos C, Liu J, Yang J, Oviedo C, Franklin-Bond T, Dasgupta N, Biro S, Dani L, Dangas GD, Mehran R, Kirtane AJ, Lansky AJ, Dreps EM, Collins MB, Stone GW, Moses JW, Leon MB: Comparison of angiographic and intravascular ultrasonic detection of

- myocardial bridging of the left anterior descending coronary artery. *Am J Cardiol.* 2008; 102:1608–13.
59. Liu SH, Yang Q, Chen JH, Wang XM, Wang M, Liu C: Myocardial bridging on dual-source computed tomography: degree of systolic compression of mural coronary artery correlating with length and depth of the myocardial bridge. *Clin Imaging.* 2010;34:83–8.
 60. Morales AR, Romanelli R, Tate LG, Boucek RJ, de Marchena E: Intramural left anterior descending coronary artery: significance of the depth of the muscular tunnel. *Hum Pathol.* 1993;24:693–701.
 61. Ishii T, Hosoda Y, Osaka T, Imai T, Shimada H, Takami A, Yamada H: The significance of myocardial bridge upon atherosclerosis in the left anterior descending coronary artery. *J Pathol.* 1986;148:279–91.
 62. Kawawa Y, Ishikawa Y, Gomi T, Nagamoto M, Terada H, Ishii T, Kohda E: Detection of myocardial bridge and evaluation of its anatomical properties by coronary multislice spiral computed tomography. *Eur J Radiol.* 2007;61:130–8.
 63. Bayrak F, Degertekin M, Eroglu E, Guneyisu T, Sevinc D, Gemici G, Matlu B, Aytacilar S: Evaluation of myocardial bridges with 64-slice computed tomography coronary angiography. *Acta Cardiol.* 2009;64: 341–6.
 64. Ge J, Erbel R, Rupprecht HJ, Koch L, Kearney P, Gorge G, Haude M, Meyer J: Comparison of intravascular ultrasound and angiography in the assessment of myocardial bridging. *Circulation.* 1994;89:1725–32.
 65. Ge J, Erbel R, George G, Haude M, Meyer J: High wall shear stress proximal to myocardial bridging and atherosclerosis: intracoronary ultrasound and pressure measurements. *Br Heart J.* 1995;73:462–5.
 66. Glagov S, Zarins C, Giddens DP, Ku DN: Hemodynamics and atherosclerosis. Insights and perspectives gained from studies of human arteries. *Arch Pathol Lab Med.* 1988;112:1018–31.
 67. Gibson CM, Diaz L, Kandarpa K, Sacks FM, Pasternak RC, Sandor T, Feldman C, Stone PH: Relation of vessel wall shear stress to atherosclerosis progression in human coronary arteries. *Arterioscler Thromb.* 1993;13:310–5.
 68. Asakura T, Karino T: Flow patterns and spatial distribution of atherosclerotic lesions in human coronary arteries. *Circ Res.* 1990;66: 1045–66.
 69. Sawchuk AP, Unthank JL, Davis TE, Dalsing MC: A prospective, in vivo study of the relationship between blood flow hemodynamics and atherosclerosis in a hyperlipidemic swine model. *J Vasc Surg.* 1994;19:58–64.
 70. Masuda T, Ishikawa Y, Akasaka Y, Itoh K, Kiguchi H, Ishii T: The effect of myocardial bridging of the coronary artery on vasoactive agents and atherosclerosis localization. *J Pathol.* 2001;193:408–14.
 71. Ishii T, Asuwa N, Masuda S, Ishikawa Y, Kiguchi H, Shimada K: Atherosclerosis suppression in the left anterior descending coronary artery by the presence of a myocardial bridge: an ultrastructural study. *Mod Pathol.* 1991;4:424–31.

72. Ishii T, Ishikawa Y, Akasaka Y: Myocardial Bridge as a Structure of “Double-Edged Sword” for the Coronary Artery. *Ann Vasc Dis* Vol. 7, No. 2; 2014; pp 99–108.
73. Brodsky SV, Roh L, Ashar K, Braun A, Ramaswamy G: Myocardial bridging of coronary arteries: A risk factor for myocardial fibrosis? *Int J Cardiol*. 2008;124:391–2.
74. Marcus JT, Smeenk HG, Juijjer JP, et al. Flow profiles in the left anterior descending and the right coronary artery assessed by MR velocity quantification: effects of through-plane and in-plane motion of the heart. *J Comput Assist Tomogr*. 1999;23:567-576.
75. Lee MS, Chen CH: Myocardial Bridging: An Up-to-Date Review. *J Invasive Cardiol* 2015 May 15 (Epub ahead of print)
76. Bourassa MG, Bernard P, Brevers G, Petitclerc R, Dyrda I. Systolic and early diastolic inflow obstruction in patients with muscular bridging of the left anterior descending artery. In: Bruschke AVG, van Herpen G, Vermeulen FEE, editors. *Coronary Artery Disease Today*. Princeton, NJ: Excerpta Medica, 1981:380–94.
77. Haager PK, Schwarz ER, vom Dahl J, Klues HG, Reffelmann T, Hanrath P. Long-term angiographic and clinical follow-up in patients with stent implantation for symptomatic myocardial bridging. *Heart* 2000;84:403–8.
78. Feldman RI, Nichols WW, Pepine CJ, Conti CR. Hemodynamic significance of the length of a coronary arterial narrowing. *Am J Cardiol* 1978;41:865–71.
79. Morales AR, Romanelli R, Boucek RJ. The mural left anterior descending coronary artery, strenuous exercise and sudden death. *Circulation* 1980;62:230–7.
80. Bestetti RB, Costa RS, Zucolotto S, Oliveira JS. Fatal outcome associated with autopsy proven myocardial bridging of the left anterior descending coronary artery. *Eur Heart J* 1989;10:573–6.
81. Kitazume H, Kramer JR, Krauthamer D, El Tobgi S, Proudfit WL, Sones FM. Myocardial bridges in obstructive hypertrophic cardiomyopathy. *Am Heart J* 1983;106:131–5.
82. Faruqui AMA, Maloy WC, Felner JM, Schlant RC, Logan WD, Symbas P. Symptomatic myocardial bridging of coronary artery. *Am J Cardiol* 1978;41:1305–10.
83. Carvalho VB, Macruz R, Decourt LV, et al. Hemodynamic determinants of coronary constriction in human myocardial bridges. *Am Heart J* 1984;108:73–80.
84. Feldman AM, Baughman KL. Myocardial infarction associated with a myocardial bridge. *Am Heart J* 1986;111:784–7.
85. Grover M, Mancini GBJ. Myocardial bridge associated with pacing-induced coronary spasm. *Am Heart J* 1984;10:1540–43.
86. Ciampricotti R, El Gamal M. Vasospastic coronary occlusion associated with a myocardial bridge. *Cathet Cardiovasc Diagn* 1988;14:118–20.

87. Kuhn FE, Reagan K, Mohler ER, Satler LF, Lu DY, Rackley CE. Evidence for endothelial dysfunction and enhanced vasoconstriction in myocardial bridges. *Am Heart J* 1991;122:1764–6.
88. Ge J, Jeremias A, Rupp A, et al. New signs characteristic of myocardial bridging demonstrated by intracoronary ultrasound and Doppler. *Eur Heart J* 1999;20:1707–16.
89. Polacek P. Relation of myocardial bridges and loops on the coronary arteries to coronary occlusions. *Am Heart J* 1961;61:44–52.
90. Endo M, Lee YM, Hayashi H, Wada J. Angiographic evidence of myocardial squeezing accompanying tachyarrhythmias as a possible cause of myocardial infarction. *Chest* 1978;73:431–2.
91. Ramos SG, Montenegro AP, Felix PR, Kazava DK, Rossi MA. Occlusive thrombosis in myocardial bridging. *Am Heart J* 1993;125:1771–3.
92. Bauters C, Chmait A, Tricot O, Lamblin N, Van Belle E, Lablanche JM. Coronary thrombosis and myocardial bridging. *Circulation* 2002;105:130.
93. Corban MT, Hung OY, Eshtehardi P, Rasoul-Arzumly E, McDaniel M, Mekonnen G, Timmins LH, Lutz J, Guyton RA, Samady H. Myocardial Bridging. *J Am Coll Cardiol*. 2014;63:2346-55.
94. Tio RA, Van Gelder IC, Boonstra PW, Crijns HJ. Myocardial bridging in a survivor of sudden cardiac near-death: role of intracoronary Doppler flow measurements and angiography during dobutamine stress in the clinical evaluation. *Heart*. 1997;77:280-282.
95. Hongo Y, Tada H, Ito K, Yasumura Y, Miyatake K, Yamagishi M. Augmentation of vessel squeezing at coronary-myocardial bridge by nitroglycerin: study by quantitative coronary angiography and intravascular ultrasound. *Am Heart J*. 1999;138:345-350.
96. Im SI, Rha SW, Choi BG, et al. Angiographic and clinical characteristics according to intracoronary acetylcholine dose in patients with myocardial bridge. *Cardiology*. 2013;125:250-257.
97. Yoshino S, Cassar A, Matsuo Y, et al. Fractional flow reserve with dobutamine challenge and coronary microvascular endothelial dysfunction in symptomatic myocardial bridging. *Circ J*. 2014;78:685-692.
98. Hakeem A, Cilingiroglu M, Leeser MA. Hemodynamic and intravascular ultrasound assessment of myocardial bridging: fractional flow reserve paradox with dobutamine versus adenosine. *Catheter Cardiovasc Interv*. 2010;75:229-236.
99. Kim PJ, Hur G, Kim SY, et al. Frequency of myocardial bridges and dynamic compression of epicardial coronary arteries: a comparison between computed tomography and invasive coronary angiography. *Circulation*. 2009;119:1408-1416.
100. Wang MH, Sun AJ, Qian JY, et al. Myocardial bridging detection by non-invasive multislice spiral computed tomography: comparison with intravascular ultrasound. *Chin Med J (Engl)*. 2008;121:17-21.

101. Taylor CA, Fonte TA, Min JK. Computational fluid dynamics applied to cardiac computed tomography for noninvasive quantification of fractional flow reserve: scientific basis. *J Am Coll Cardiol.* 2013;61:2233-2241.
102. de Araujo Goncalves P, Campos CA, Serruys PW, et al. Computed tomography angiography for the interventional cardiologist. *Eur Heart J Cardiovasc Imaging.* 2014;15:842---54.
103. Lin S, Tremmel JA, Yamada R, et al. A novel stress echocardiography pattern for myocardial bridge with invasive structural and hemodynamic correlation. *J Am Heart Assoc.* 2013;2:1-11.
104. Duygu H, Ozerkan F, Zoghi M, Nalbantgil S, Kirilmaz B, Akilli A, Onder R, Erturk U, Akin M: Objective ischemic evidence in patients with myocardial bridging: ultrasonic tissue characterization with dobutamine stress integrated backscatter. *J Am Soc Echocardiogr.* 2007;20:717–23.
105. Gawor R, Kusmierek J, Płachcinska A, et al. Myocardial perfusion GSPECT imaging in patients with myocardial bridging. *J Nucl Cardiol.* 2011;18:1059-1065.
106. Canyigit M, Turkbey B, Hazirolan T, Peynircioglu B, Aytemir K: Magnetic resonance imaging first-pass myocardial perfusion in evaluation of hemodynamic effects of myocardial bridging. *J Comput Assist Tomogr.* 2008;32:274–5.
107. Kelle S, Thouet T, Tangcharoen T, Fleck E, Nagel E: Anatomical and functional evaluation of myocardial bridging on the left anterior descending artery by cardiovascular magnetic resonance imaging. *J Cardiovasc Magn Reson.* 2006;8:755–7.
108. Schwarz ER, Gupta R, Haager PK, et al. Myocardial bridging in absence of coronary artery disease: proposal of a new classification based on clinical-angiographic data and long-term follow-up. *Cardiology.* 2009;112:13–21.
109. Ishimori T, Raizner AE, Chahine RA, Awdeh M, Luchi RJ. Myocardial bridges in man: clinical correlations and angiographic accentuation with nitroglycerin. *Cathet Cardiovasc Diagn.* 1977;3:59-65.
110. Stables RH, Knight CJ, McNeill JG, Sigwart U. Coronary stenting in the management of myocardial ischaemia caused by muscle bridging. *Br Heart J.* 1995;74:90-92.
111. Ishii T, Asuwa N, Masuda S, Ishikawa Y. The effects of a myocardial bridge on coronary atherosclerosis and ischemia. *J Pathol.* 1998;185:4-9.
112. Tsujita K, Maehara A, Mintz GS, et al. Impact of myocardial bridge on clinical outcome after coronary stent placement. *Am J Cardiol.* 2009;103:1344-1348.
113. Doshi AA, Orsini AR, Mazzaferri EL Jr., Schmidt WT, Magorien RD, Bush CA: Drug eluting stent implantation for the treatment of symptomatic myocardial bridging is associated with favorable peri-procedural results and short-term outcomes. *Int J Cardiol.* 2007; 118:e87–8.
114. Kurtoglu N, Mutlu B, Soydinc S, Tanalp C, Izgi A, Dagdelen S, Bakkal RB, Dindar I: Normalization of coronary fractional flow reserve with successful

- intracoronary stent placement to a myocardial bridge. *J Interv Cardiol.* 2004;17:33–6.
115. Singh IM, Subbarao RA, Sadanandan S: Limitation of fractional flow reserve in evaluating coronary artery myocardial bridge. *J Invasive Cardiol.* 2008;20:E161–6.
116. Berry JF, von Mering GO, Schmalfuss C, Hill JA, Kerensky RA: Systolic compression of the left anterior descending coronary artery: a case series, review of the literature, and therapeutic options including stenting. *Catheter Cardiovasc Interv.* 2002;56:58–63.
117. Ernst A, Bulum J, Separović Hanževački J, Lovrić Benčić M, Strozzi M: Five-Year Angiographic and Clinical Follow-up of Patients With Drug-Eluting Stent Implantation for Symptomatic Myocardial Bridging in Absence of Coronary Atherosclerotic Disease. *J Invasive Cardiol* 2013;25(11):586-592.
118. Betriu A, Tabau J, Sanz G, Magrina J, Navarro-Lopez F. Relief of angina by periarterial muscle resection of myocardial bridges. *Am Heart J.* 1980;100:223-226.
119. Katznelson Y, Petchenko P, Knobel B, Cohen AJ, Kishon Y, Schachner A. Myocardial bridging: surgical technique and operative results. *Military Med.* 1996;161:248-250.
120. Hill RC, Chitwood WR Jr, Bashore TM, Sink JD, Cox JL, Wechsler AS. Coronary flow and regional function before and after supraarterial myotomy for myocardial bridging. *Ann Thorac Surg.* 1981;31:176-181.
121. Attaran S, Moscarelli M, Athanasiou T, Anderson J. Is coronary artery bypass grafting an acceptable alternative to myotomy for the treatment of myocardial bridging? *Interact Cardiovasc Thorac Surg.* 2013;16:347-349.
122. Pratt JW, Michler RE, Pala J, Brown DA. Minimally invasive coronary artery bypass grafting for myocardial muscle bridging. *Heart Surg Forum.* 1999;2:250-253.
123. Wan L, Wu Q. Myocardial bridge, surgery, or stenting? *Interact Cardiovasc Thorac Surg.* 2005;4:517-520.
124. Wu QY, Xu ZH. Surgical treatment of myocardial bridging: report of 31 cases. *Chin Med J.* 2007;120:1689-1693.
125. Huang XH, Wang SY, Xu JP, et al. Surgical outcome and clinical follow-up in patients with symptomatic myocardial bridging. *Chin Med J.* 2007;120:1563-1566.
126. Sun X, Chen H, Xia L, Zhao D, Ding W, Wang C. Coronary artery bypass grafting for myocardial bridges of the left anterior descending artery. *J Card Surg* 2012;27:405–7.
127. Bockeria LA, Sukhanov SG, Orekhova EN, Shatakhyan MP, Korotayev DA, Sternik L. Results of coronary artery bypass grafting in myocardial bridging of left anterior descending artery. *J Card Surg.* 2013;28:218–21.
128. Brusckie AVG, Veltman CE, Graaf MA, Vliegen HW. Myocardial bridging: what have we learned in the past and will new diagnostic modalities provide new insights? *Neth Heart J.* 2013;21:6-13.

129. Kramer JR, Kitazume H, Proudfit WL, et al. Clinical significance of isolated coronary bridges: benign and frequent condition involving the left anterior descending artery. *Am Heart J*. 1982;103:283–8.
130. Juillière Y, Berder V, Suty-Selton C, et al. Isolated myocardial bridges with angiographic milking of the left anterior descending artery: a long-term follow-up study. *Am Heart J*. 1995;129:663–5.
131. Çiçek D, Kalay N, Müderrisoğlu H. Incidence, clinical characteristics, and 4-year follow-up of patients with isolated myocardial bridge: a retrospective, single-center, epidemiologic, coronary arteriographic follow-up study in southern Turkey. *Cardiovasc Revasc Med*. 2011;12:25–8.
132. Desseigne P, Tabiba A, Loire R. Pont myocardique sur l'interventriculaire antérieure et mort subite: à propos de 19 cas autopsiés [Myocardial bridging of the left anterior descending artery and sudden death: an autopsy study of 19 cases. Article in French]. *Arch Mal Coeur Vaiss*. 1991;84:511–6.
133. Maron BJ, Thompson PD, Ackerman MJ, et al. Recommendations and considerations related to preparticipation screening for cardiovascular abnormalities in competitive athletes: 2007 update. *Circulation*. 2007;115:1643–55.
134. Maron BJ, Doerer JJ, Haas TS, et al. Sudden death in young competitive athletes: analysis of 1866 deaths in the United States, 1980–2006. *Circulation*. 2009;119:1085–92.
135. Gibbons RJ, Balady GJ, Bricker JT, Chaitman BR, Fletcher GF, Froelicher VF, Mark DB, McCallister BD, Mooss AN, O'Reilly MG, Winters WL Jr, Gibbons RJ, Antman EM, Alpert JS, Faxon DP, Fuster V, Gregoratos G, Hiratzka LF, Jacobs AK, Russell RO, Smith SC Jr; American College of Cardiology/American Heart Association Task Force on Practice Guidelines (Committee to Update the 1997 Exercise Testing Guidelines). ACC/AHA 2002 Guideline Update for Exercise Testing: Summary Article. *Circulation* 2002;106:1883–1892.
136. Miller TD. Exercise treadmill test: estimating cardiovascular prognosis. *Cleve Clin J Med*. 2008
137. Leschka S, Scheffel H, Desbiolles L, Plass A, Gaemperli O, Valenta I, et al. Image quality and reconstruction intervals of dual-source CT coronary angiography: recommendations for ECG pulsing windowing. *Invest Radiol*. 2007;42:543-9.
138. Hausleiter J, Meyer T, Hadamitzky M, Zankl M, Gerein P, Dörrler K, et al. Non-invasive coronary computed tomographic angiography for patients with suspected coronary artery disease: the Coronary Angiography by Computed Tomography with the Use of a Submillimeter resolution (CACTUS) trial. *Eur Heart J*. 2007;28:3034-41.
139. Austen WG, Edwards JE, Frye RL, Gensini GG, Gott VL, Griffith LS, et al. A reporting system on patients evaluated for coronary artery disease. Report of the Ad Hoc Committee for Grading of Coronary Artery Disease, Council on

- Cardiovascular Surgery, American Heart Association. *Circulation*. 1975;51:5-40.
140. Achenbach S, Ropers U, Kuettner A, Anders K, Pflederer T, Komatsu S et al. Randomized comparison of 64-slice single- and dual-source computed tomography coronary angiography for the detection of coronary artery disease. *JACC Cardiovasc Imaging* 2008;1:177–86.
 141. Pontone G, Andreini D, Bartorelli AL, Cortinovis S, Mushtaq S, Bertella E et al. Diagnostic accuracy of coronary computed tomography angiography: a comparison between prospective and retrospective electrocardiogram triggering. *J Am Coll Cardiol* 2009;54:346–55.
 142. Achenbach S, Marwan M, Ropers D, Schepis T, Pflederer T, Anders K et al. Coronary computed tomography angiography with a consistent dose below 1 msv using prospectively electrocardiogram-triggered high-pitch spiral acquisition. *Eur Heart J* 2010;31:340–6.
 143. Schuhbaeck A, Achenbach S, Layritz C, Eisentopf J, Hecker F, Pflederer T et al. Image quality of ultra-low radiation exposure coronary ct angiography with an effective dose,0.1 msv using high-pitch spiral acquisition and rawdata-based iterative reconstruction. *Eur Radiol* 2013;23:597–606.
 144. Dewey M, Zimmermann E, Deissenrieder F, Laule M, Dubel HP, Schlattmann P et al. Noninvasive coronary angiography by 320-row computed tomography with lower radiation exposure and maintained diagnostic accuracy: comparison of results with cardiac catheterization in a head-to-head pilot investigation. *Circulation* 2009;120: 867–75.
 145. Khan A, Khosa F, Nasir K, Yassin A, Clouse ME. Comparison of radiation dose and image quality: 320-mdct versus 64-mdct coronary angiography. *AJR Am J Roentgenol* 2011;197:163–8.
 146. Yang WJ, Zhang H, Xiao H, Li JY, Liu Y, Pan ZL et al. High-definition computed tomography for coronary artery stents imaging compared with standard-definition 64-row multidetector computed tomography: an initial in vivo study. *J Comput Assist Tomogr* 2012;36:295–300.
 147. Kazakauskaitė E, Husmann L, Stehli J, Fuchs T, Fiechter M, Klaeser B et al. Image quality in low-dose coronary computed tomography angiography with a new highdefinition ct scanner. *Int J Cardiovasc Imaging* 2013;29:471–7.
 148. Douglas P et al. Outcomes of an FFRCT diagnostic strategy versus usual care in suspected coronary artery disease: results from the PLATFORM (Prospective Longitudinal Trial of FFRCT: Outcome and Resource Impacts) study. European Society of Cardiology 2015 Congress; September 1, 2015; London, UK. Abstract 5995.
 149. Mowatt G, Cook JA, Hillis GS, Walker S, Fraser C, JiaX et al. 64-slice computed tomography angiography in the diagnosis and assessment of coronary artery disease: systematic review and meta-analysis. *Heart* 2008;94:1386–93.

150. Rubinshtein R et al. Long-term prognosis and outcome in patients with a chest pain syndrome and myocardial bridging: a 64-slice coronary computed tomography angiography study. *European Heart Journal – Cardiovascular Imaging* (2013) 14, 579–585.
151. Patel Manesh R et al. Low Diagnostic Yield of Elective Coronary Angiography. *N Engl J Med* 2010;362:886-95.
152. Taylor AJ, Cerqueira M, Hodgson JM, Mark D, Min J, O’Gara P et al. ACCF/SCCT/ ACR/AHA/ASE/ASNC/NASCI/SCAI/SCMR 2010 appropriate use criteria for cardiac computed tomography. A report of the American College of Cardiology Foundation appropriate use criteria task force, the society of cardiovascular computed tomography, the American College of Radiology, the American Heart Association, the American Society of Echocardiography, the American Society of Nuclear Cardiology, the North American Society for Cardiovascular Imaging, the Society for Cardiovascular Angiography and Interventions, and the Society for Cardiovascular Magnetic Resonance. *J Am Coll Cardiol* 2010;56:1864–94.

11. ŽIVOTOPIS

1989. završio Medicinski fakultet Sveučilišta u Zagrebu.
1990. znanstveni pripravnik u Zavodu za zaštitu zdravlja Grada Zagreba.
1991-1992. sudionik Domovinskog rata.
1993. završio znanstveni poslijediplomski studij: Ultrazvuk u kliničkoj medicini.
1997. završio specijalizaciju iz interne medicine na Klinici za bolesti srca i krvnih žila KBC „Rebro“.
1997-2005. invazivni kardiolog i voditelj odjela kardiologije u Klinici „Magdalena“.
2004. dobio Diplomu europskog kardiologa – European Cardiologist Diploma.
2006. Fellow of the European Society of Cardiology (FESC).
2007. član udruženja Society of Cardiovascular Computed Tomography (SCCT) te uveo CT koronarografiju u Republici Hrvatskoj i Bosni i Hercegovini.
2008. položio ispit iz uže specijalizacije – kardiologije.
2013. Fellow of the SCCT (FSCCT).
2014. pozvani predavač na 4th International Conference on Clinical & Experimental Cardiology, San Antonio, USA.
3/2015. Oralna prezentacija na Interventional Cardiology 2015, „30th Annual International Symposium“ Snowmass Village, Colorado, USA.
12/2015. pozvani predavač na „BIT's 7th Annual International Congress of Cardiology - 2015“ Shanghai, China.

Stručno se usavršava i aktivno sudjeluje i na brojnim kongresima i tečajevima.
Sudjelovao u nekoliko kliničkih ispitivanja.
Objavio preko 70 kongresnih priopćenja i nekoliko znanstvenih radova.

Član Upravnog odbora i nukleusa radne skupine za ehokardiografiju i slikovne metode u kardiologiji Hrvatskog kardiološkog društva (HKD), član i fellow Europskog kardiološkog društva (ESC) i društva za kardiovaskularnu kompjuteriziranu tomografiju (SCCT), član Hrvatskog katoličkog liječničkog društva (HKLD), Hrvatskog liječničkog zbora (HLZ) te Zdravstvene komisije Hrvatskog olimpijskog odbora.

Olikovan od Predsjednika Republike Hrvatske Redom Danice hrvatske s likom Katarine Zrinske za zasluge u zdravstvu tijekom Domovinskog rata.

Od 2006. Glavni ravnatelj i kardiolog u Poliklinici Sunce.