

**Aus der Klinik für Hals-, Nasen- und Ohrenheilkunde
Direktor: Prof. Dr. med. J. A. Werner
des Fachbereichs Medizin der Philipps-Universität Marburg
in Zusammenarbeit mit dem Universitätsklinikum Gießen und Marburg GmbH,
Standort Marburg**

Epistaxis bei Kindern und Jugendlichen

Eine retrospektive Analyse

**Inaugural-Dissertation zur Erlangung des Doktorgrades der Zahnmedizin
dem Fachbereich Medizin der Philipps-Universität Marburg vorgelegt von
Martin Harlfinger aus Wermelskirchen.**

Marburg 2009

**Angenommen vom Fachbereich Medizin der Philipps-Universität Marburg am
16.09.2009 und gedruckt mit Genehmigung des Fachbereichs.**

Dekan: Prof. Dr. Matthias Rothmund

Referent: Prof. Dr. Folz

1. Korreferent: Prof. Dr. Dr. Neff

1. EINLEITUNG	4
2. PROBLEMSTELLUNG	6
3. PATIENTEN UND METHODEN	7
4. ERGEBNISSE	9
Altersverteilung und Geschlechterverteilung der Patienten	9
Blutungsursachen	9
Idiopathische Blutungen	11
Blutdruck	11
Blutgerinnung	11
Intranasale Befunde	13
Blutungslokalisation	16
Wettereinfluss	18
Therapie	20
Traumatisch verursachte Blutungen	24
Blutung bei Syndromen/ Malformationen	25
Rendu-Osler-Weber-Syndrom	25
Ektodermales-Dysplasie-Syndrom (EEC-Syndrom)	27
Vaskuläre Malformation	28
5. DISKUSSION	29
Altersverteilung	29
Geschlechterverteilung	30
Blutungslokalisation	31
Blutungsursachen	31
Therapiemaßnahmen	42
6. ZUSAMMENFASSUNG	53
7. ABSTRACT	55
8. LITERATURVERZEICHNIS	57
9. ANHANG	65

1. Einleitung

Nasenbluten gehört zu den häufigsten Diagnosen in der Hals-Nasen-Ohren-Heilkunde und stellt für die Betroffenen ein beängstigendes Ereignis dar. Gerade in der Kindheit ist Nasenbluten ein regelmäßig auftretendes Phänomen. Laut Petruson hatten 64% der bis 15-Jährigen wenigstens einmal in ihrem Leben damit zu tun [Petruson, 1979]. Mehr als die Hälfte der Erwachsenen (56%) mit rezidivierender Epistaxis hatte bereits in Kindertagen Nasenbluten [Beran, 1986]. Nasenbluten in jungen Jahren reguliert sich oft von selbst. Nur in schweren oder immer wiederkehrenden Fällen ist das Eingreifen eines Arztes notwendig. Lebensbedrohliche Blutungen sind schon bei Erwachsenen selten und kommen bei Kindern praktisch nicht vor.

In der medizinischen Literatur wurde die Epistaxis schon sehr früh beschrieben. Hippokrates war im fünften Jahrhundert vor unserer Zeitrechnung vermutlich der Erste, der schriftlich fixierte, dass die Ausübung von Druck auf die Nasenflügel eine effektive Methode zur Kontrolle des Nasenblutens sei.

Galenos von Pergamon erkannte 210 n. Chr. einen erhöhten Blutdruck als Ursache des Nasenblutens. Epistaxis sei demnach ein physiologischer Vorgang zur Regulation des Blutdrucks. Diese Ansicht hielt sich über Jahrhunderte und führte schließlich im 17. Jahrhundert dazu, dass Nasenbluten künstlich erzeugt wurde, um erhöhte Spannungen im Gefäßsystem abzubauen [Saro, 1982].

Ali Ibn Rabban Al-Tabiri widmete der Epistaxis in seinem Werk „Das Paradies der Weisheit“ aus dem Jahr 850 n. Chr. ein ganzes Kapitel. Er schrieb: „Die Beschwerden des Nasenblutens sind auf die Schwellung einer Vene in der Nase und ihren Riss zurückzuführen.“ Weitere Erklärungen für Nasenbluten, die im Laufe der Jahrhunderte auftauchten, waren unter anderem geringer Luftdruck beim Bergsteigen oder starke Sonneneinstrahlung [Feldmann, 1996].

Im Laufe der Geschichte wurden viele Behandlungsmethoden für Nasenbluten beschrieben. Schon Hippokrates erkannte den hemmenden Einfluss von Kälte auf die Epistaxis. In schwereren Fällen empfahl er als Therapie kalte Umschläge auf den rasierten Kopf. Weiterhin wird berichtet, dass er die blutende Nase mit komprimiertem Kälbermagen oder mit in Feigenöl getränkter Wolle ausgestopft hat.

Auch Al-Tabiri ging im 9. Jahrhundert davon aus, dass die Wirkung der in die Nase eingebrachten Medikamente genauso auf deren Temperatur wie auf deren pharmakologische Wirkung zurückzuführen sei [Feldmann, 1996].

Aus heutiger Sicht recht skurrile Methoden wurden im Mittelalter angewandt: Als Erfolg versprechendes lokales Heilmittel galt „Muscus ex cranio humano“, wobei es sich um ein Moos handelt, das auf den „Hirnschalen von Gehenckten“ wächst, wenn sie lange genug der Luft ausgesetzt waren. Zu gleichem Zweck wurde auch häufig „Mumia“ verwendet, ein harziger brauner Stoff, in den sich alle weichen Teile des Körpers nach dem Einbalsamieren verwandeln. „Mumia“ wurde aus in den Handel gelangten ägyptischen Mumien gewonnen [Feldmann, 1996].

Obwohl diese mittelalterlichen Methoden natürlich längst in der Versenkung verschwunden sind, stehen dem HNO-Arzt auch heute noch viele Therapieansätze konservativer und operativer Art zur Behandlung der Epistaxis zur Verfügung. Gerade bei der Behandlung von Kindern sieht sich der Arzt mit dem Problem konfrontiert, aus der Vielzahl der Möglichkeiten eine Therapie zu wählen, die den Ursachen des kindlichen Nasenblutens gerecht wird und gleichzeitig die speziellen Probleme bei der Behandlung von Kindern wie ein erhöhtes Schmerz- und Angstepfinden berücksichtigt. Zur Analyse der Ursachen der kindlichen Epistaxis wurde daher die folgende Untersuchung initiiert.

2. Problemstellung

In der vorliegenden retrospektiven Analyse wurden Daten aus Krankenakten von Epistaxispatienten im Alter von 4 Monaten bis einschließlich 16 Jahren erhoben und untersucht. Von besonderem Interesse waren dabei:

- Epidemiologische Daten (Alter und Geschlecht)
- Grunderkrankungen
- Medikamentenanamnese
- Besonderheiten der Nasenanatomie
- Lokalisation der Blutung
- Angewandte Therapieformen
- Erfolg der Therapie
- Besonderheiten

Es war das Ziel der vorliegenden Arbeit, die 62 pädiatrischen Epistaxisfälle, die sich im Zeitraum von Januar 2000 bis Februar 2006 in der Marburger Hals-Nasen-Ohren-Klinik vorgestellt haben, anhand der oben genannten Kriterien zu untersuchen. Analysiert wurden die Eigenheiten der kindlichen Epistaxis, die Unterschiede zur Epistaxis bei Erwachsenen und die Besonderheiten in der Therapie des kindlichen Nasenblutens.

3. Patienten und Methoden

Die Akten aller Kinder, die sich zwischen Januar 2000 und Februar 2006 in der Marburger Hals-Nasen-Ohren-Klinik wegen Nasenblutens vorgestellt haben, wurden in der vorliegenden Untersuchung analysiert.

Die Patientendaten wurden anhand eines speziell für diese Arbeit konzipierten Erhebungsbogens (s. Anhang, S.67) aus den Patientenakten gewonnen. Der Fragebogen wurde unter Berücksichtigung der wissenschaftlichen Literatur der letzten 30 Jahre zum Thema „Epistaxis bei Kindern und Jugendlichen“ entwickelt. Er erfasst Parameter zu Patientenalter und -geschlecht, Epistaxisanamnese, lokalen und systemischen Begleitfaktoren sowie zur gewählten Therapie und deren Erfolg.

Allgemeinanamnestisch wurden Begleiterkrankungen, die entweder von HNO-Ärzten oder von anderen behandelnden Ärzten diagnostiziert wurden, mit möglichem Bezug zum Nasenbluten erfasst und analysiert. Dazu gehörten Erkrankungen der oberen Atemwege, Dysfunktionen des Gerinnungssystems und Syndrome (Morbus-Rendu-Osler, Ektodermale Dysplasie). Des Weiteren wurde die Einnahme von dauerhaft oder wenige Tage vor der Vorstellung angewendeten Medikamenten untersucht, wobei vor allem Medikamente mit potenziellem Bezug zum Nasenbluten von Interesse waren (Acetylsalicylsäure, abschwellende Nasentropfen). Die Epistaxisanamnese umfasste die Dauer der Blutung, die Häufigkeit rezidivierender Epistaxisepisoden und, falls erkennbar, das blutungsauslösende Ereignis.

Es wurde analysiert, ob sich der Patient mit einer aktiven oder einer bereits sistierenden Blutung vorstellte. War eine Blutungsquelle erkennbar, wurde diese genauso wie anatomische Auffälligkeiten, die sich bei der Untersuchung diagnostizieren ließen, aufgezeichnet und ausgewertet. Bei anatomischen Variationen waren Veränderungen der Schleimhaut und durch die Schleimhaut sichtbare prominente Gefäße von besonderem Interesse. Bei jedem Patienten wurde im Rahmen der allgemeinen Eingangsuntersuchung der Blutdruck gemessen.

Bei den Patienten, die sich mit akutem Nasenbluten vorstellten, wurden die klimatischen Verhältnisse des betreffenden und des vorangegangenen Tages analysiert.

Die zugrunde liegenden Wetterdaten stammen aus dem Archiv des Deutschen Wetterdienstes und beziehen sich auf die Wetterstation Flughafen Frankfurt am Main. Für die Daten gilt Qualitätsniveau 10, das höchst mögliche Qualitätsniveau des Deutschen Wetterdienstes. Sie sind systematisch geprüft und ggf. vom Wetterdienst korrigiert oder bestätigt worden. Die Qualitätsprüfung entspricht dem zurzeit gültigen Verfahren. Um eventuelle Wetterumschwünge feststellen zu können, wurden die Daten des Tages, an dem das akute Nasenbluten aufgetreten war, und die des Vortages angefordert. Parameter waren die mittlere Tagestemperatur, die durchschnittliche Luftfeuchtigkeit und der Luftdruck an den betreffenden Tagen. Allen Mittelwerten liegen 24 stündlich aufgenommene Einzelwerte zugrunde. Die klimatischen Einflüsse wurden nur bei den Patienten ausgewertet, die sich mit akutem, spontan ausgelöstem Nasenbluten oder einer Blutung vom selben Tag vorstellten oder bei denen ein genaues Blutungsdatum festgestellt werden konnte. Täglich rezidivierende Blutungen wurden genauso wenig berücksichtigt wie Blutungen, die auf ein Trauma zurückgingen.

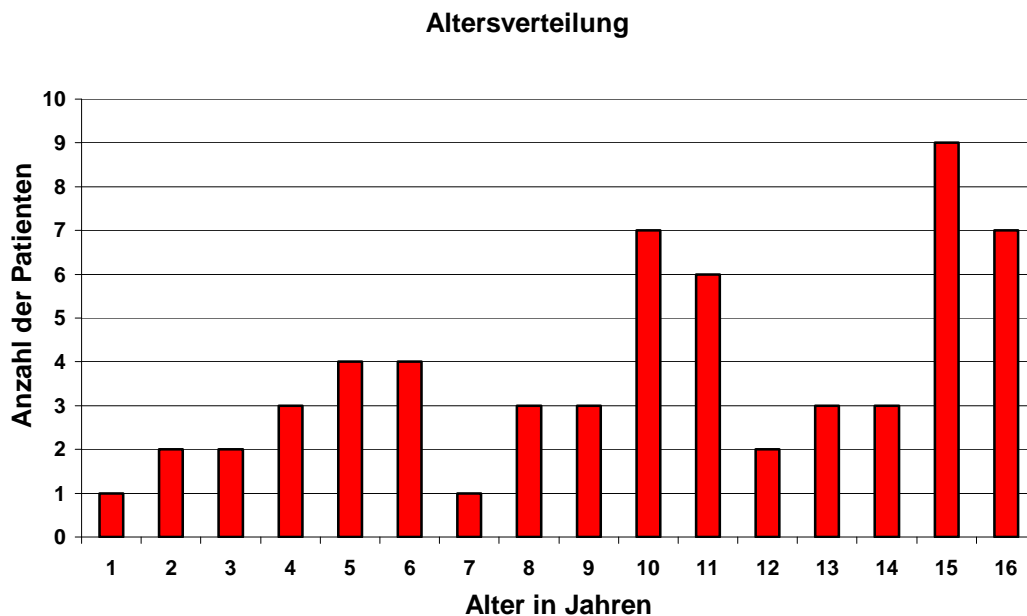
Die jeweils angewandte Therapie und deren Erfolg wurden bei jedem Patienten analysiert. Grundlage für die Untersuchung des Therapieerfolges waren die in der Patientenakte festgehaltenen Nachblutungen und Mehrfachbehandlungen sowie Befragungen der Patienten beziehungsweise deren Eltern bei routinemäßigen Nachkontrollen.

4. Ergebnisse

Altersverteilung und Geschlechterverteilung der Patienten

Von den 62 Patienten waren 22/62 (34%) weiblichen und 40/62 (66%) männlichen Geschlechts. Das Alter der Patienten erstreckt sich von 4 Monaten bis zu 16 Jahren und 10 Monaten. Zum Zeitpunkt der Behandlung waren 16/62 Kinder (27%) noch im Vorschulalter. Eine Häufung der Epistaxisfälle ist im Alter von 10-11 Jahren (22%) und 15-16 Jahren (27%) zu erkennen (Abb.1).

Abb. 1: Altersverteilung der Patienten

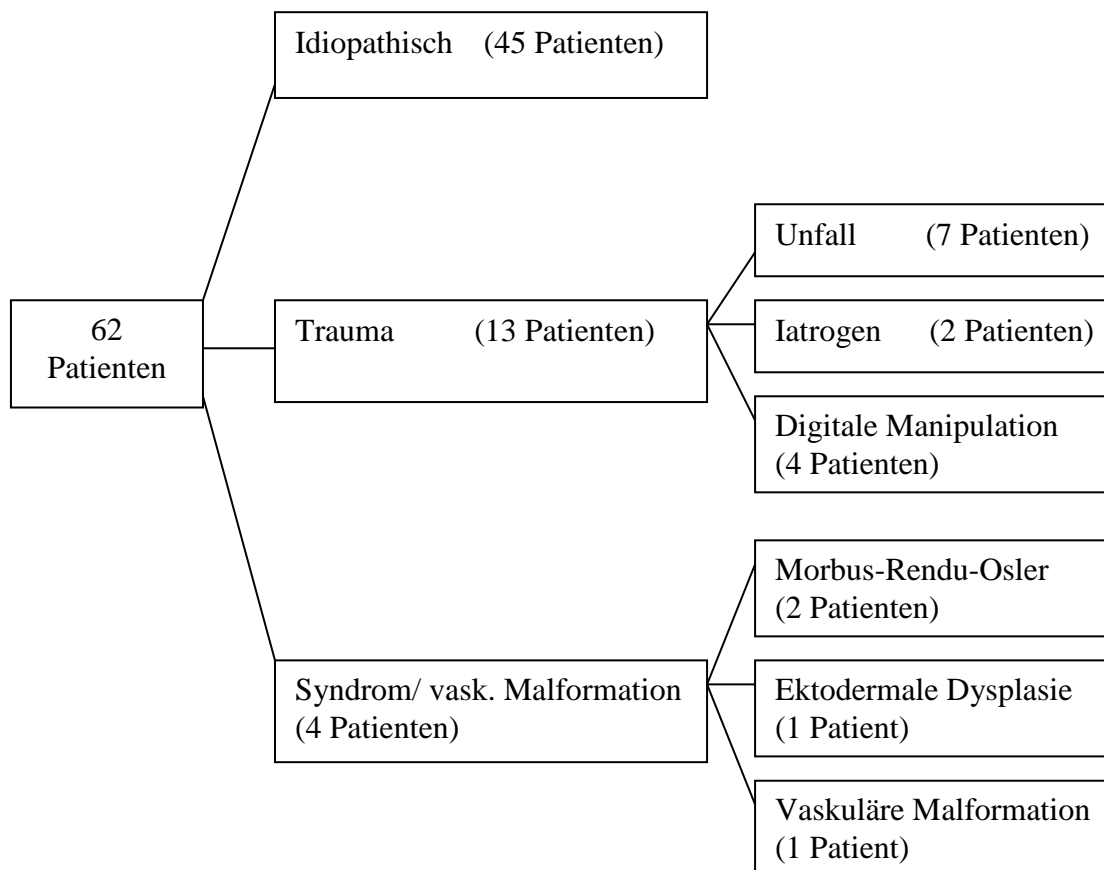


Blutungsursachen

Anhand der Blutungsursachen ließ sich die Untersuchungsgruppe in drei Untergruppen aufteilen, die im Folgenden getrennt voneinander betrachtet werden sollen. Idiopathische Blutungen, also Blutungen, bei denen keine eindeutige Ursache erkennbar war, lagen bei 45/62 Patienten (73%) vor. Sie machten damit den größten Teil der Blutungen aus. Bei 13/62 Patienten (21%) war ein Trauma Ursache der Blutung. Bei 2 dieser Patienten handelte es sich um ein iatrogenes Trauma, das heißt um eine Blutung aus der Nase nach einem operativen Eingriff im Nasen- bzw. Nasenrachenraum. In 7

Fällen wurde die Blutung durch einen Schlag auf die Nase mit gleichzeitiger Nasenbeinfraktur ausgelöst, und in den restlichen 4 Fällen hatten die Kinder die Blutung durch Manipulation der Nase mit den eigenen Fingern ausgelöst. Die dritte Untergruppe bestand aus den restlichen vier Patienten (7%). Bei dreien von ihnen konnte das Nasenbluten mit einem Syndrom in Verbindung gebracht werden, wobei zweimal ein Morbus-Rendu-Osler-Syndrom und einmal eine Ektodermale Dysplasie (EEC) vorlag. Eine Patientin wies eine vaskuläre Malformation am rechten Naseneingang auf.

Abb. 2: Blutungsursachen



Die Untergruppen sollen im Folgenden getrennt voneinander betrachtet werden. Dabei wird den idiopathischen Blutungen die größte Aufmerksamkeit gewidmet, da von besonderem Interesse ist, welche Faktoren diese Blutungen begünstigen und welches die geeigneten Therapiemaßnahmen sind.

Idiopathische Blutungen

Die im Folgenden angegebenen Prozentzahlen beziehen sich nur auf die 45 Patienten mit idiopathischen Blutungen. Zunächst wurden die Patienten auf systemische Auffälligkeiten, die im Zusammenhang mit Nasenbluten stehen könnten, hin untersucht.

Blutdruck

Der Blutdruck wurde standardmäßig ermittelt. Auffällige Werte über RR 140/90 oder unter 100/60 wurden bei 6/45 Patienten (13%) festgestellt, wobei im Rahmen der Eingangsuntersuchung jeweils dreimal erhöhte und dreimal zu niedrige Werte gemessen wurden. Ein dauerhafter Hyper- bzw. Hypotonus lag bei keinem der Patienten vor. Bei Kontrollmessungen der Patienten mit auffälligen Werten hatte sich der Blutdruck nach der Behandlung in allen Fällen normalisiert. Es konnte weder ein Einfluss des Blutdruckes auf die Blutungsdauer noch auf deren –frequenz festgestellt werden.

Tab. 1: Blutdruckwerte

Werte	Anzahl	Häufigkeit in %
hypoton (RR<100/60)	3	7
hyperton (RR >140/90)	3	7
unauffällig (100/60 ≥RR ≤140/90)	39	86

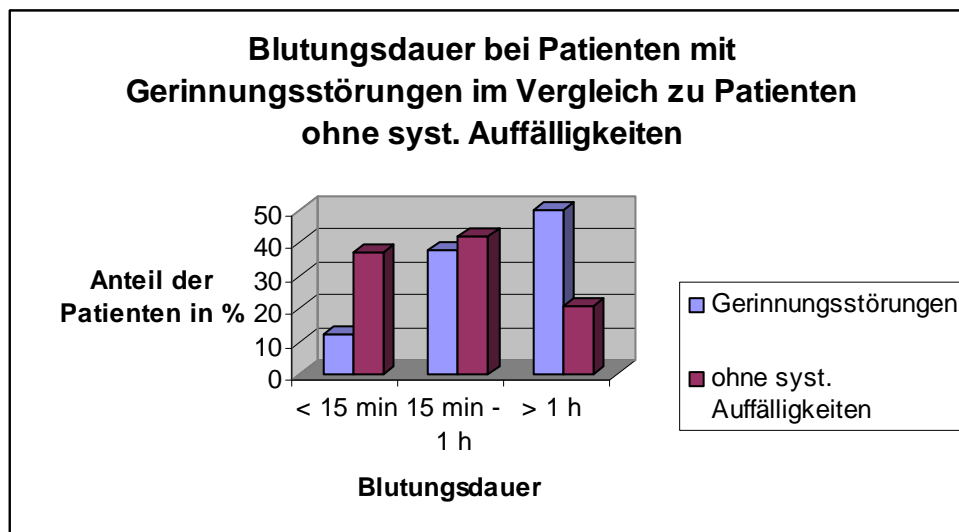
Blutgerinnung

Blutuntersuchungen mit Gerinnungskontrolle wurden regelmäßig bei den Patienten durchgeführt, bei denen eine Operation in Intubationsnarkose geplant war oder bei denen anamnestisch der Verdacht einer Gerinnungsstörung aufkam (auffällig lange Blutungszeiten, leichte Hämatombildung). So wurde bei 21/45 der Patienten (47%) eine Gerinnungskontrolle durchgeführt. Auffälligkeiten wurden in 8 dieser Fälle gefunden. Ein von-Willebrand-Jürgens-Syndrom lag in 5 Fällen (11%) vor, wobei die

Gerinnungsstörung bei 3 dieser Patienten durch die Untersuchung erstdiagnostiziert wurde. Bei 3/5 Kindern handelte es sich allerdings nur um ein leichtes von-Willebrand-Jürgens-Syndrom. Bei 3 weiteren Kindern wurde zunächst eine verlängerte PTT festgestellt, die sich aber bei Kontrolluntersuchungen nicht bestätigte.

In den 3 Tagen vor der Epistaxisbehandlung hatten 3/45 Patienten (7%) aus der untersuchten Gruppe Acetylsalicylsäure eingenommen, wovon 2/45 diese zur Bekämpfung eines grippalen Infektes, der zusammen mit einer akuten Rhinitis auftrat, einnahmen. Ein Patient hatte am Vortag der Epistaxisepisode 750 mg ASS eingenommen, der andere an den 3 Vortagen und am Vorstellungstag selbst je 500 mg. Bei 1/45 Patienten handelte es sich um einen Patienten mit Ventrikelseptumdefekt, der ASS 100 als Dauermedikation zur Gerinnungshemmung einnahm. Beim Vergleich der Blutungsdauer von den Patienten mit gestörter Gerinnung mit den Werten der Patienten ohne Gerinnungsauffälligkeiten zeigt sich, dass die Blutungen bei den Patienten mit Gerinnungsstörung im Durchschnitt länger anhielten als die der anderen Patienten. Blutungsdauern von über einer Stunde traten bei 50% der Patienten mit gestörter Gerinnung auf, während solche Blutungen bei Patienten mit unauffälliger Gerinnung nur in 21% der Fälle vorkamen (s. Abb.3).

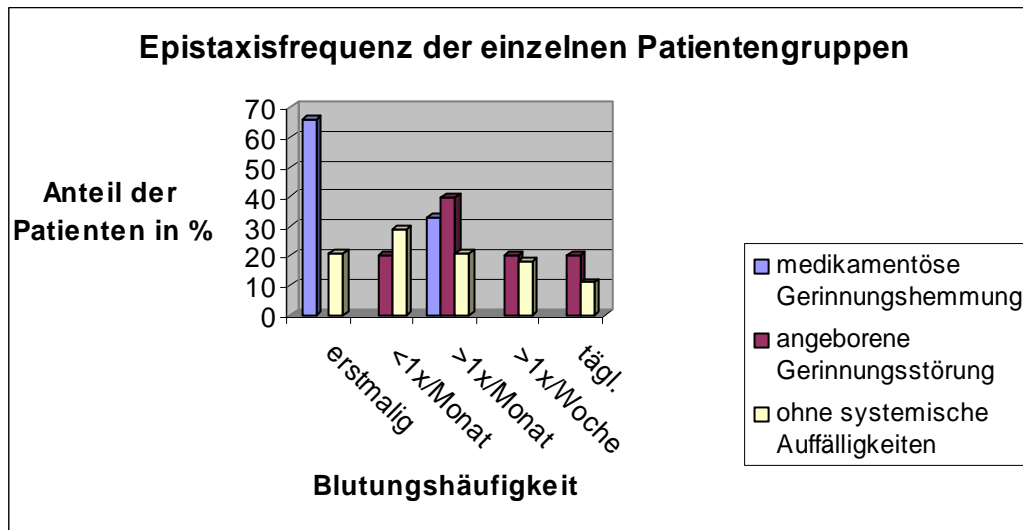
Abb 3: Blutungsdauer bei Patienten mit Gerinnungsstörung im Vergleich zu Patienten ohne systemische Auffälligkeiten



Patienten mit einem von-Willebrand-Jürgens-Syndrom zeigten durchschnittlich auch höhere Blutungsfrequenzen als die Gruppe ohne eine Gerinnungsauffälligkeit. Der

Anteil von täglich auftretenden Blutungen liegt bei Patienten mit von-Willebrand-Syndrom (20%) etwa doppelt so hoch wie bei Patienten ohne gestörte Gerinnung (11%). Bei zwei Dritteln der Patienten mit gehemmter Gerinnung aufgrund von Acetylsalicylsäure handelte es sich bei der Vorstellung in der Klinik um das erste auffällige Blutungsereignis aus der Nase (s. Abb. 4).

Abb. 4: Epistaxisfrequenz der einzelnen Patientengruppen



Intranasale Befunde

Von den 45 Patienten mit idiopathischen Blutungen trat bei 28 Patienten spontanes Nasenbluten ohne systemische Auffälligkeit auf. Da sich bei keinem Patienten ein dauerhafter Hyper- bzw. Hypotonus bestätigte und es sich bei den Momentaufnahmen zu gleichen Teilen um Patienten mit erhöhten beziehungsweise zu niedrigen Werten handelte und diese Werte keinen Einfluss auf die Blutungen zu haben schienen, wurden auch diese Patienten in die Gruppe von Patienten ohne systemische Auffälligkeiten aufgenommen. So ergeben sich 34/45 Fälle (76%) mit spontanen Blutungen ohne systemische Auffälligkeiten. Bei diesen 34/45 Patienten wurden die intranasalen Befunde, die Wettereinflüsse und deren Bezug zu Auftreten, Frequenz und Dauer der Blutungen untersucht. Im Folgenden beziehen sich die Prozentzahlen auf diese 34 Patienten.

In 14/34 Fällen (41%) stellten sich Patienten mit einer kürzlich abgeklungenen oder einer akuten Rhinitis und dem dafür typischen Schleimhautbefund vor. Die Hälfte dieser Patienten gab an, lokal abschwellendes Nasenspray benutzt zu haben. Eine trockene Schleimhaut ohne gleichzeitig vorliegende Erkältung, fiel in 5/34 (15%) weiteren Fällen auf. Eine trockene Schleimhaut lag also insgesamt bei 19/34 Patienten (56%) vor. Bei der endoskopischen Untersuchung wurden bei 12/34 Patienten (35%) auffällig prominente, durch die Schleimhaut durchscheinende Gefäße am Septum im Bereich des Locus Kiesselbachi gefunden, die in allen 12 Fällen als Blutungsquelle identifiziert werden konnten. In 6/34 Fällen (18%) wiesen die Patienten sowohl eine trockene Schleimhaut, als auch prominente Gefäße auf. In 4/34 Fällen (12%) wurden während der Untersuchung teleangiektatische Gefäßzeichnungen im Bereich des Locus Kiesselbachi sichtbar, wobei in 2/34 Fällen gleichzeitig eine trockene Schleimhaut vorlag. Bei 27/34 Patienten (79%) dieser Gruppe lag also ein auffälliger Schleimhautbefund vor.

Abb. 5: Prominentes Gefäß am kaudalen Nasenseptum (30°-Endoskop, Hopkins Rod Lens, Fa. Karl Storz, Tuttlingen)

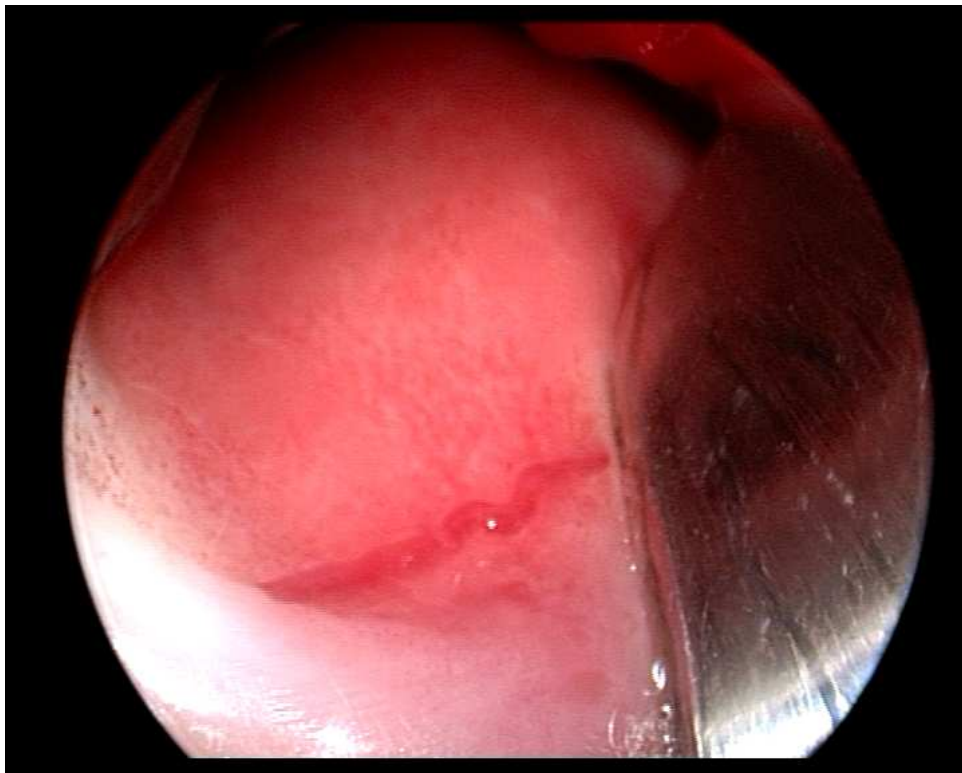
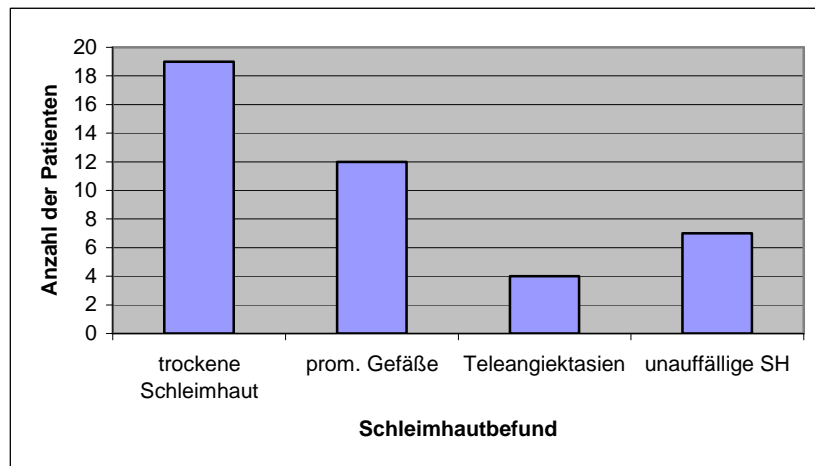
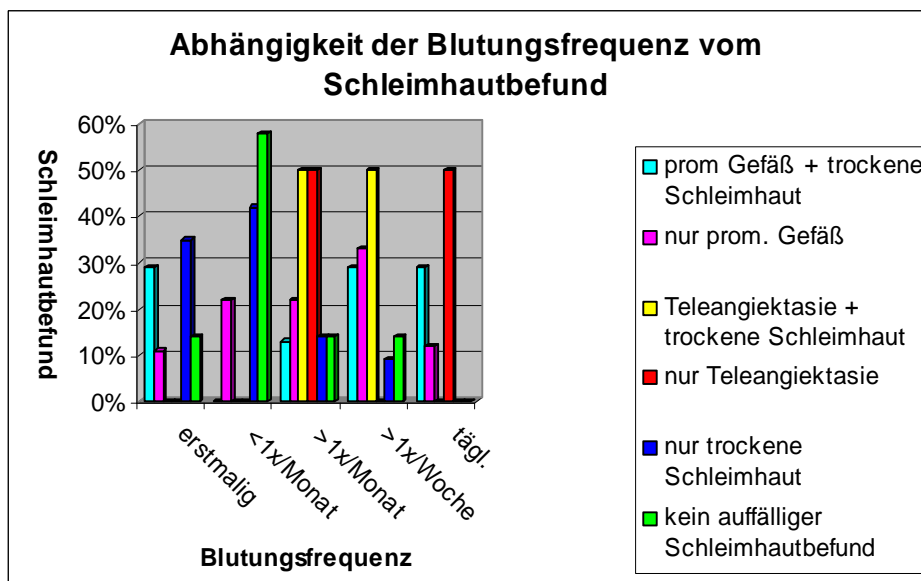


Abb. 6: Angaben zum Schleimhautbefund bei 34 Patienten mit spontanen Blutungen ohne systemische Auffälligkeiten (pro Patient mehrere Faktoren möglich)



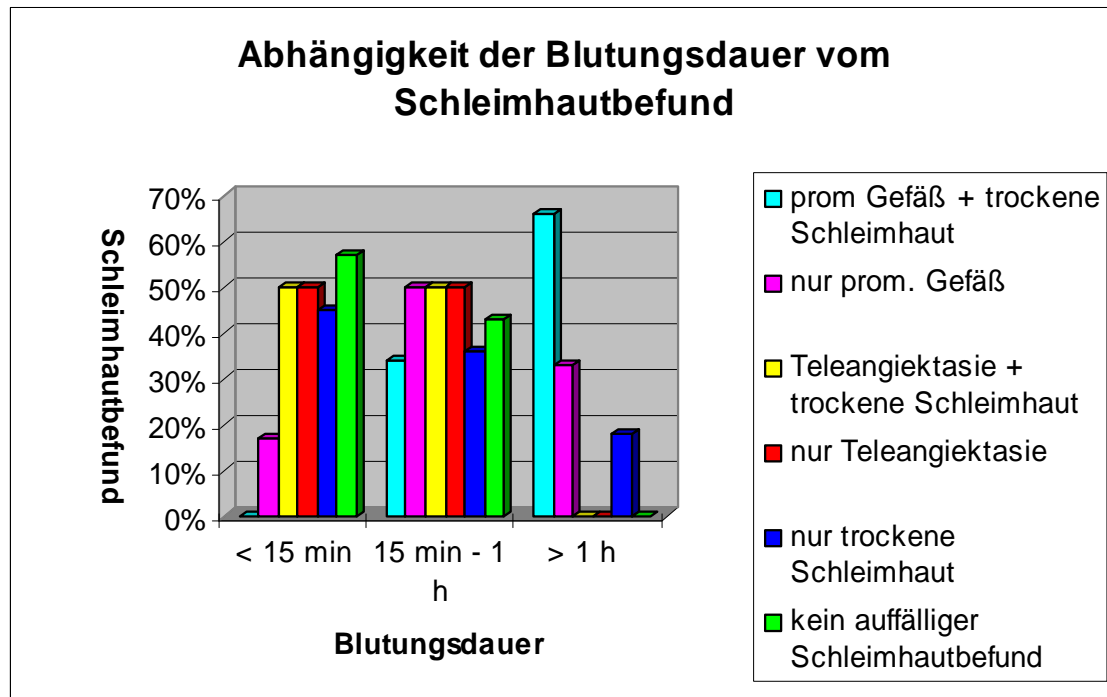
Während der Epistaxisanamnese wurden die Patienten nach der Häufigkeit der Blutungsereignisse beziehungsweise nach der Dauer der Blutungen gefragt. In Abbildung 7 und 8 wurden ihre Antworten ins Verhältnis zu ihrem Schleimhautbefund gesetzt. Vor allem Patienten mit Teleangiektasien, sowohl in Verbindung mit trockener Schleimhaut als auch ohne trockene Schleimhaut, klagen über häufig rezidivierende Epistaxis. Bei den Patienten, die als Schleimhautbefund lediglich eine trockene Schleimhaut aufwiesen, und bei den Patienten ohne auffälligen Schleimhautbefund handelt es sich in den meisten Fällen um selten auftretende Blutungsereignisse. Es konnte kein Zusammenhang zwischen dem Schleimhautbefund „prominente Gefäße“ und der Blutungsfrequenz hergestellt werden.

Abb. 7 Abhängigkeit der Blutungsfrequenz vom Schleimhautbefund



In Abbildung 8 fällt auf, dass Blutungen, die länger als eine Stunde dauerten, hauptsächlich im Zusammenhang mit prominenten Gefäßen am Septum auftraten. Kurze Blutungen aus prominenten Gefäßen sind selten. In Verbindung mit den anderen Schleimhautbefunden sind hingegen lange Blutungen selten.

Abb. 8: Abhängigkeit der Blutungsdauer vom Schleimhautbefund



Blutungslokalisierung

Bei allen 45 pädiatrischen Patienten, die sich wegen Nasenblutens unklarer Ursache in der Klinik vorstellten, kam es zu Blutungen aus dem Locus Kiesselbachi. In 18/45 Fällen (40%) wurden beidseitige Blutungen festgestellt. Bei 12/45 Patienten (27%) traten lediglich Blutungen auf der linken und bei 15/45 Patienten (33%) ausschließlich Blutungen auf der rechten Seite auf. Mit einer aktiven Blutung stellten sich 20/45 Patienten (44%) vor, während sich die restlichen 25/45 Patienten (56%) wegen regelmäßig rezidivierender Blutungen vorstellten. Hier erfolgte die Vorstellung in der Klinik jedoch jeweils im blutungsfreien Intervall.

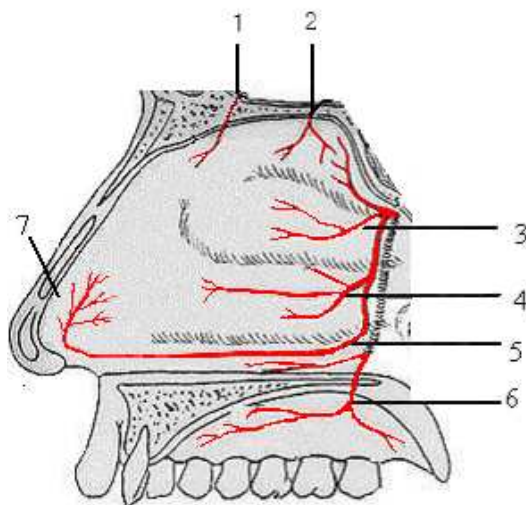
Jeder Patient der vorliegenden Analyse wurde rhinoskopisch untersucht. Als Nebenbefund fiel bei der genaueren Betrachtung des unteren Nasenseptums ein durch

die Mukosa durchscheinendes Gefäß auf, das vom Nasenboden kommend nach kranial zog und dort durch seine Endäste den Locus Kiesselbachi versorgte. Der Durchmesser der Gefäße verjüngte sich von kaudal nach kranial. Anastomosen mit von kranial kommenden Gefäßen der Arteria ethmoidalis anterior konnten nicht festgestellt werden, da keine von kranial kommenden Gefäße, die sich nach kaudal verjüngten, gefunden wurden. Der Locus Kiesselbachi wird daher nach Erkenntnissen der vorliegenden Untersuchung vom Ramus septalis inferior der Arteria sphenopalatina versorgt.

Abb. 9: Verästelung des Ramus septalis inferior der Arteria sphenopalatina im Bereich des Locus Kiesselbachi.

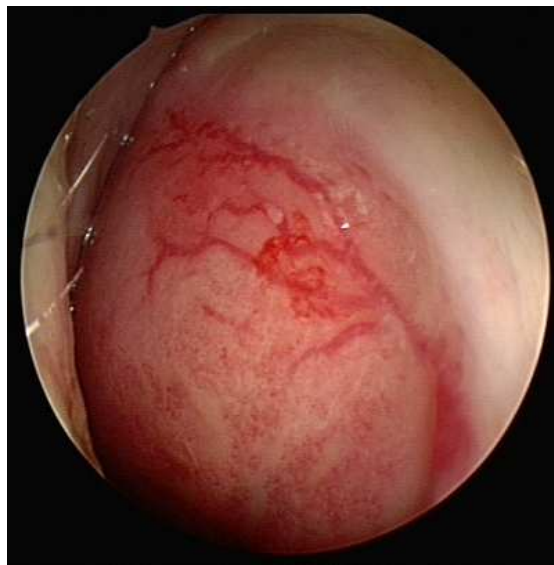

Abb. 10: Gefäßversorgung der Schleimhaut des Septums



1. Arteria ethmoidalis anterior 2. Arteria ethmoidalis posterior 3. Ramus septalis superior der Arteria sphenopalatina 4. Ramus septalis medialis der Arteria sphenopalatina 5. Ramus septalis inferior der Arteria sphenopalatina 6. Arteria palatina 7. Locus Kiesselbachi

Wettereinfluss

Die klimatischen Einflüsse wurden bei 30 der angesprochenen 34 Patienten ausgewertet. Vier Patienten, die tägliche Blutungen angaben, wurden nicht berücksichtigt.

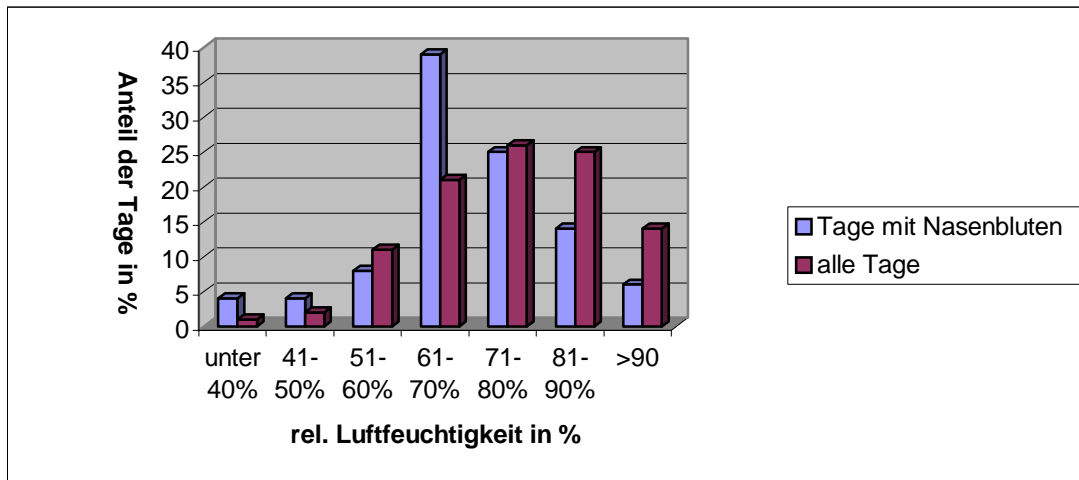
Luftdruck

Der Mittelwert des Luftdrucks an den Tagen, an denen Epistaxisepisoden auftraten, lag bei 1002,38 hpa, der höchste vorgekommene Luftdruck lag bei 1017 hpa und der niedrigste bei 983 hpa. Der Mittelwert liegt damit sehr genau bei den Mittelwerten aller Tage im Untersuchungszeitraum von Januar 2000 bis Februar 2006 (1002,97 hpa). Auch bei den Extremwerten der Tage, an denen Nasenbluten verstärkt auftrat, waren keine auffälligen Werte nachweisbar. Die Maximal- und Minimalwerte lagen im gesamten Untersuchungszeitraum bei 1028 hpa bzw. 972 hpa. Der Luftdruck erhöhte sich vom Vortag zum Tag, an dem eine Blutung aufgetreten war, in 12/30 Fällen (40%), er blieb in 3/30 Fällen (10%) gleich und nahm in 15/30 Fällen (50%) ab. Stärkere Luftdruckänderungen (über 10 hpa) waren selten. Sie kamen nur in 4/30 Fällen (13%) vor, sowohl als Luftdruckzunahme als auch als –abnahme.

Relative Luftfeuchtigkeit

Die durchschnittliche relative Luftfeuchtigkeit an allen Tagen im Untersuchungszeitraum lag bei 75%. Damit lag sie deutlich über der durchschnittlichen Luftfeuchtigkeit der Tage, an denen bei den untersuchten Patienten Nasenbluten auftrat (69,5 %). Mehr als 55% der Fälle mit spontanem Nasenbluten traten an Tagen auf, an denen die Luftfeuchtigkeit unter 70% lag, obwohl nur knapp über 30% aller Tage im Untersuchungszeitraum Werte unter 70% Luftfeuchtigkeit aufweisen. Änderungen der Luftfeuchtigkeit im Vergleich zum Vortag schienen keine Auswirkungen auf die Epistaxishäufigkeit zu haben.

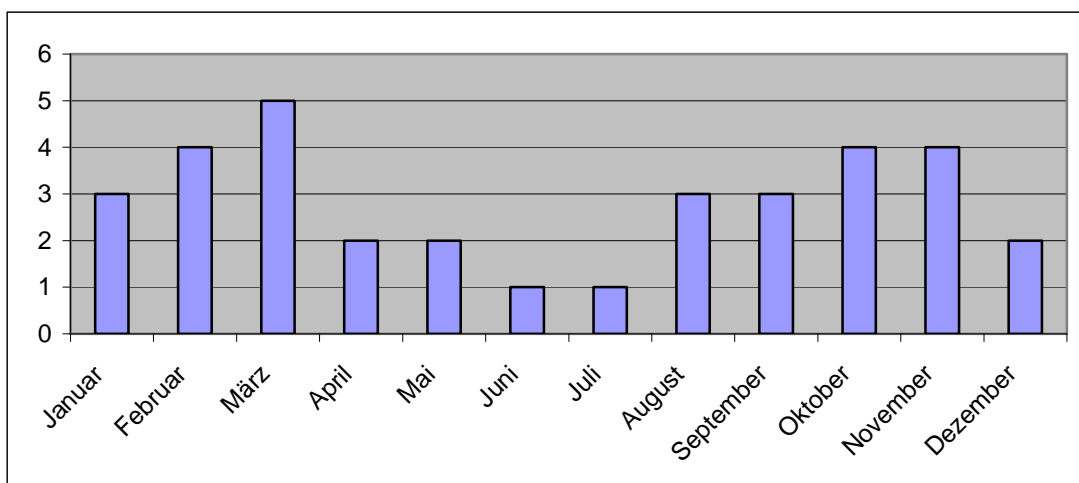
Abb. 11: Relative Luftfeuchtigkeit an Tagen mit spontanen Blutungsereignissen im Vergleich zu allen Tagen im Untersuchungszeitraum



Temperatur

Abbildung 12 zeigt die Verteilung des spontanen Nasenblutens über das Jahr. Es wurde eine leichte Abnahme der Blutungshäufigkeit in den Sommermonaten sichtbar. Die Durchschnittstemperatur an den Tagen, an denen Nasenbluten auftrat, lag mit 9,8°C etwa 1,5°C unter der langjährigen Jahresmitteltemperatur.

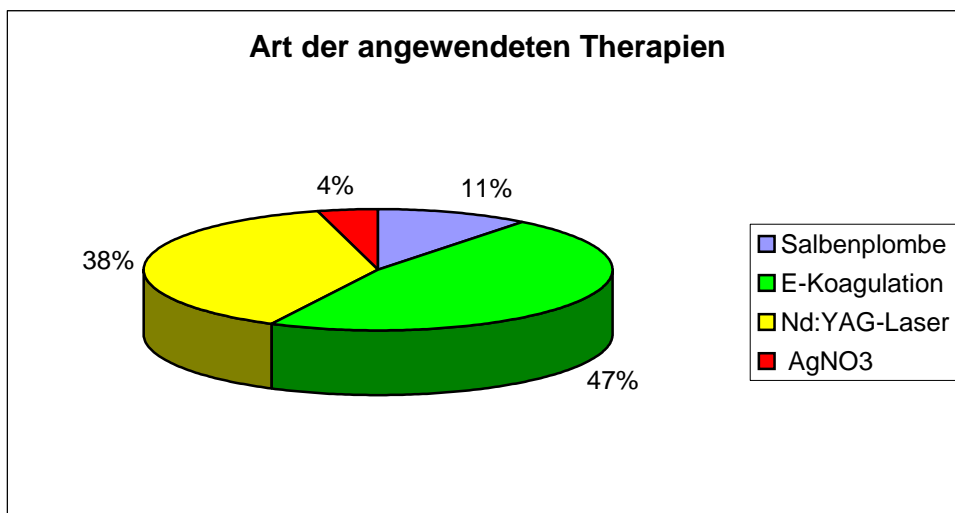
Abb. 12: Verteilung des Nasenblutens über das Jahr



Therapie

Von den 45 Patienten mit unklarer Blutungsursache konnten 33 Patienten (73%) ambulant behandelt werden. In den restlichen 12 Fällen kam es zu stationären Aufnahmen. Patienten, die sich mit einer aktiven Blutung vorstellten, wurden zunächst mit einer Eiskrawatte versorgt. Vor der Endoskopie mit einem 30°-Endoskop (Hopkins Rod Lens, Fa. Karl Storz, Tuttlingen) wurde mit abschwellenden Nasentropfen und Lokalanästhetikum getränkte Watte in die Nasenhöhle eingebracht. Mit diesen Maßnahmen konnten bereits 4 der insgesamt 20 aktiven Blutungen (20%) gestillt werden. Je nach Ergebnis der vorhergehenden Epistaxisanamnese und je nach Befund erfolgten bei den Patienten individuell angepasste Therapien.

Abb. 13: Art der angewendeten Therapien



Salbenplombe

In 5/45 Fällen wurde als einzige Therapie eine Salbenplombe in die Nase eingebracht. Alle Patienten hatten am betreffenden Tag Nasenbluten gehabt, 4/5 Blutungen standen auf Einlage von Privinwatte, ein Patient stellte sich vor, nachdem die Blutung von selbst sistierte. Bei vier dieser Patienten wurde eine trockene Schleimhaut diagnostiziert, es lagen keine prominenten Gefäße und keine Teleangiektasien vor. Ein Patient wies keinen auffälligen Schleimhautbefund auf. Den Patienten wurde eine intensive

Nasenpflege mit weicher Nasensalbe für zwei Wochen verordnet. Alle Patienten wurden hierdurch erfolgreich therapiert.

Bipolare Koagulation

Die bipolare Elektrokoagulation wurde in 21/45 Fällen als erster Eingriff durchgeführt. Sie war damit die häufigste Therapie. In 14/21 Fällen konnte die Therapie ambulant durchgeführt werden, 7/21 Patienten wurden zur Überwachung der Vitalparameter, zur Labor- und Gerinnungsdiagnostik und zur Nasenpflege nach breitflächiger Koagulation stationär aufgenommen. In 9/21 Fällen wurde der Eingriff in Intubationsnarkose durchgeführt und 12 mal in Oberflächenanästhesie, wobei alle Patienten, bei denen in Oberflächenanästhesie behandelt wurde, älter als 7 Jahre waren. Nach dem Eingriff wurden alle Patienten mit einer Salbenplombe versorgt und angewiesen, für zwei Wochen intensive Nasenpflege mit weicher Nasensalbe durchzuführen. Mit 14/20 Patienten wurden fast 2/3 der Patienten, die sich mit einer akuten Blutung vorstellten, zunächst mit bipolarer Koagulation therapiert. Mit dem Eingriff konnten alle diese akuten Blutungen zum Stehen gebracht werden. In 7/21 Fällen wurde die Elektrokoagulation bei Patienten zur Verödung angewendet, die sich wegen rezidivierender, aber ohne akute Blutung vorstellten. In allen Fällen zeigten sich auffällige Gefäßmuster im vorderen Nasenabschnitt. Alle Patienten, die sich mit erstmaliger stärkerer akuter Blutung in der Klinik vorstellten (4/21) und alle, bei denen als Ursache eine digitale Manipulation festgestellt wurde (4/21), wurden mit bipolarer Koagulation und anschließender intensiver Nasenpflege mit Nasensalbe behandelt. In keinem Fall kam es zu einer Wiedervorstellung in der Klinik aufgrund von Nasenbluten.

Bei 10/21 bipolar koagulierten Patienten lag ein prominenter Gefäßbaum vor, in 2/21 Fällen wurden Blutungen aus teleangiektatischen Gefäßen bipolar koaguliert, und in 9/21 Fällen lag eine akute Blutung aus einer unauffälligen oder trockenen Schleimhaut vor. Keiner der letztgenannten Patienten stellte sich wieder wegen Epistaxis vor. In 7/21 Fällen wurde den Patienten empfohlen, aufgrund eines prominenten Gefäßes und dadurch häufig rezidivierender Blutungen nach Abheilung der Elektrokoagulation im Intervall eine Nd:YAG-Lasertherapie residualer Gefäße durchführen zu lassen. In 6/21 stellten sich die Patienten im Laufe der folgenden Monate erneut wegen Epistaxis in der Klinik vor. In 2/6 Fällen trat eine Blutung innerhalb einer Woche nach der ersten

bipolaren Koagulation auf. In einem dieser Fälle handelte es sich um einen Patienten mit prominentem Gefäßbaum und in einem Fall um einen mit teleangiektatischen Gefäßen. Beide Blutungen wurden wiederum bipolar koaguliert, woraufhin es zu keiner weiteren Vorstellung kam. Die restlichen 4/6 Patienten stellten sich wegen rezidivierender Blutungen vor, die in drei Fällen mit prominenten Gefäßen und in einem Fall mit einem von-Willebrand-Syndrom verbunden waren. Allen 4/6 Patienten wurde zusätzlich zur Behandlung der Gerinnungsstörung eine Nd:YAG-Lasertherapie empfohlen.

Die stationären Aufnahmen erfolgten in 3/7 Fällen aufgrund eines gleichzeitigen grippalen Infektes für 5 Tage. In weiteren 3/7 Fällen wurden die Kinder für drei Tage stationär aufgenommen, um eine Gerinnungsdiagnostik bei einer im Raum stehenden Gerinnungsstörung durchzuführen, und bei 1/7 Patienten wurde gleichzeitig mit der Elektrokoagulation in Intubationsnarkose eine Adenotomie durchgeführt.

Silbernitratätzung

Bei 2/45 der Patienten wurde eine Ätzung des Locus Kiesselbachi mit Silbernitrat vorgenommen. Beide stellten sich mit einer aktiven Blutung vor. Bei einem Patienten war die Ätzung die einzige Therapie. Es kam nicht zu Nachblutungen. Im zweiten Fall wurde zunächst eine Silbernitratätzung durchgeführt, mit der die Blutung nur kurzzeitig zum Stillstand gebracht werden konnte, weswegen anschließend noch bipolar koaguliert wurde. In diesem Fall kam es nach drei Tagen zu einer Nachblutung, die erneut elektrokoaguliert wurde.

Vordere Nasentamponade

Keines der Kinder in der Untersuchung wurde mit einer vorderen Nasentamponade versorgt. In 3/45 Fällen (7%) wurden Patienten mit vom erstbehandelnden Arzt gelegten vorderen Nasentamponaden vorstellig. Bei der Detamponade war die Blutung in keinem der drei Fälle zum Stillstand gekommen. Bei allen drei Kindern wurde eine bipolare Koagulation in Oberflächenanästhesie durchgeführt, wovon es bei einem Kind nach zwei Tagen zu einer weiteren, spontan sistierenden Blutung kam. Bei einem Kind war die bipolare Koagulation in Oberflächenanästhesie schon mehrfach durchgeführt

worden, sodass letztendlich eine Nd:YAG-Laserbehandlung in Intubationsnarkose erfolgte.

Nd:YAG-Laserbehandlung

Eine Nd:YAG Behandlung wurde in 18/45 Fällen angewandt. Es handelte sich ausschließlich um Patienten, die schon seit längerem unter häufig rezidivierender Epistaxis litten. Von 5/18 Patienten wurde angegeben, täglich Nasenbluten zu haben, von 8/18 Patienten mehrfach in der Woche und von den restlichen 5/18 Betroffenen mehrfach im Monat. Nur 5/18 Patienten gaben an, erst seit weniger als einem Jahr rezidivierend Nasenbluten zu bekommen, die anderen 13/18 hatten dieses Problem bereits länger als ein Jahr. Blutungsquelle war in jedem Fall der Locus Kiesselbachi, in 8/18 Fällen wurde beidseitig behandelt, 10-mal nur einseitig. Bei 6/8 der Patienten, die beidseitig therapiert wurden, wurde innerhalb eines Intervalls von 8 Wochen behandelt, bei einem Patienten konnte die Operation an nicht korrespondierenden Stellen in einem Schritt durchgeführt werden und bei einem Betroffenen lagen zwischen den Operationsterminen der rechten und der linken Seite 5 Jahre. Bei weiteren 3/18 Patienten wurde nach der ersten Lasertherapie die Verödung der anderen Seite in einem Abstand von zwei Monaten empfohlen. Der vergebene Termin wurde aber aufgrund Beschwerdefreiheit jeweils nicht wahrgenommen. Bei 12/18 Patienten wurde vor der Nd:YAG-Lasertherapie schon bipolar koaguliert, ohne eine dauerhafte Besserung der Situation zu erzielen.

Nach dem Eingriff mit dem Nd:YAG-Laser stellten sich 4/18 Kinder (22%) erneut mit Epistaxis in der Klinik vor. Bei einem 6 Monate alten Kind wurde daraufhin eine Saundersplastik zum Verschluss einer bereits vorher bestehenden Septumperforation durchgeführt, bei zwei Patienten wurde die Blutung durch Elektrokoagulation gestillt, und einem weiteren Patienten, der sich nicht mit einer akuten Blutung vorstellte, wurde eine Dauertherapie mit weicher Nasensalbe verordnet. In 16/18 Fällen wurde der Eingriff in Intubationsnarkose als ambulante Operation durchgeführt. Bei 2/18 Kindern, bei denen der Verdacht auf eine Gerinnungsstörung bestand, wurde eine Gerinnungsdiagnostik durch Blutentnahme durchgeführt. Alle mit dem Nd:YAG-Laser behandelten Kinder wurden vier Wochen nach dem Eingriff routinemäßig zu einer Nachuntersuchung in die Klinik einbestellt. Insgesamt handelte es sich um 25 Nachuntersuchungen nach Nd:YAG-Laserbehandlung, da 7 der 18 Patienten zweizeitig

operiert wurden. Alle Patienten gaben an, durch die Behandlung habe sich eine deutliche Verbesserung der Epistaxisverhältnisse ergeben. Posttherapeutisch waren 8/18 Patienten (44%) beschwerdefrei, 5/18 Patienten (28%) hatten lediglich auf der nicht lasertherapierten Seite Epistaxis. Bei den 5/18 verbleibenden Patienten (28%), die weiterhin auf der behandelten Seite Nasenbluten hatten, konnten mit der Therapie sowohl die Blutungsdauer als auch die Blutungsfrequenz reduziert werden. Vor der Behandlung hatten die Patienten entweder tägliche oder mehrfach wöchentliche Blutungen angegeben. In zwei Fällen konnte die Blutungsfrequenz von täglich auf einmal in der Woche reduziert werden. Beide Patienten gaben an, die Blutungsereignisse seien deutlich kürzer als präoperativ und würden 10 Minuten nicht überschreiten. In den restlichen drei Fällen handelte es sich bei den Blutungen um Einzelfälle.

Traumatisch verursachte Blutungen

Bei 13 der 62 Patienten (21%) kam es durch ein traumatisches Geschehen zum Nasenbluten. In 11/13 Fällen war ein Unfall die Ursache, der in 10/13 Fällen außerdem eine Fraktur des Nasenbeins zur Folge hatte. In den verbleibenden 2/13 Fällen war die Blutungsursache ein vorheriger ärztlicher Eingriff.

Der Großteil der Unfallpatienten mit Nasenbeinfraktur (82%) war männlichen Geschlechtes. Der jüngste Patient war 3 Jahre und 6 Monate alt. Der Altersdurchschnitt der Frakturpatienten lag mit 12 Jahren und 4 Monaten etwa 21 Monate über dem Durchschnittsalter der gesamten Untersuchungsgruppe. Vier Frakturen wurden durch Handgreiflichkeiten verursacht, vier weitere waren die Folgen eines Sportunfalls und zwei Patienten wurden von einer Schaukel im Gesicht getroffen. Bei 6/10 Patienten sistierte die Blutung nach dem Trauma spontan, bei den restlichen 4 Patienten lag beim Eintreffen in der Klinik noch eine diffuse Blutung aus der Nase vor, die alle durch vorübergehende Einlage von Wattetamponaden, die mit abschwellenden Nasentropfen getränkt waren, gestoppt werden konnten. Die Weiterbehandlung der Nasenbeinfrakturen war nach Stillung der Blutung in allen Fällen gleich. Nach der Nasenbeinaufrichtung wurden die Patienten mit Rhinotamps und einem Gips versorgt. Die Detamponade erfolgte zwei bis drei Stunden nach der Nasenbeinaufrichtung, der Gips wurde nach 7 Tagen gewechselt und nach 14 Tagen entfernt. Bis auf zwei Sonderfälle konnte die Operation ambulant durchgeführt werden. In zwei Fällen

erfolgte eine Überweisung in die Kinderklinik zur stationären Aufnahme. Ein Patient blieb dort drei Tage, da er postoperativ eine Pneumonie entwickelte, der andere wurde wegen unklaren Fiebers überwiesen und konnte nach einem Tag wieder entlassen werden. In einem Fall wurde die Epistaxis durch eine Kontusion ausgelöst. In der Schule war der Patient im Bereich der Nase mit einem Klassenkameraden zusammengestoßen. Eine Fraktur im Bereich des Mittelgesichts konnte ausgeschlossen werden. Bereits 3 Monate vor dieser durch Trauma ausgelösten Epistaxisepisode unterzog sich der kleine Patient einer ambulant durchgeführten bipolaren Koagulation, nachdem zuvor mehrfach eine nichtinvasive Epistaxistherapie angewandt wurde. Der Patient wies ein leichtes von-Willebrand-Jürgens-Syndrom auf. Die entstandene Blutung wurde erneut mittels bipolarer Koagulation zum Stehen gebracht.

Bei den beiden ärztlichen Eingriffen, die Blutungen aus dem Nasen-/ Nasenrachenraum zur Folge hatten, handelte es sich im einen Fall um eine alio loco durchgeführte Adenotomie und im anderen Fall um eine Nachblutung nach Septumplastik mit Infundibulotomie. Diese beiden Fälle stellen die einzigen Fälle von posteriorer Epistaxis in der gesamten Untersuchungsgruppe dar. Im ersten Fall blutete es von der Hinterkante des Vomer und im zweiten Fall von der Rachenhinterwand. Die Blutung nach der alio loco durchgeführten Adenotomie konnte mittels bipolarer Elektrokoagulation in Intubationsnarkose gestillt werden. Der Patient wurde nach 5 Tagen stationärer Überwachung wieder entlassen. Im weiteren Heilungsverlauf gab es keine Komplikationen. Die Blutung an der Hinterkante des Vomer nach Septumplastik entstand aufgrund einer entzündlichen Wundheilungsstörung. Sie sistierte nach Tamponade der Nase. Unter intravenöser Antibiotikatherapie, intensiver Nasenpflege und stationärer Therapie für 8 Tage kam es zu einer entzündungsfreien Heilung. Auch hier gab es im weiteren Heilungsverlauf keine Komplikationen.

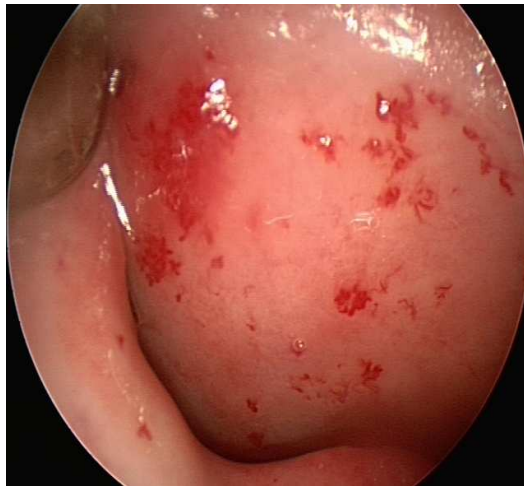Blutung bei Syndromen/ Malformationen

Rendu-Osler-Weber-Syndrom

Am Rendu-Osler-Weber-Syndrom litten 2 der 62 jungen Patienten (3%). Beide wiesen auch eine positive Familienanamnese auf und litten seit mehr als einem Jahr an rezidivierendem Nasenbluten auf beiden Seiten der Nase. Bei der lokalen Untersuchung

der Nase wurden die für das Syndrom typischen teleangiektatischen Gefäße im Bereich der Loci Kiesselbachi sichtbar.

Abb. 14: Teleangiektasien am Nasenseptum eines 14-jährigen HHT-Patienten. (30°-Endoskop Hopkins Rod Lens, Fa. Karl Storz, Tuttlingen)



Die Therapie war in beiden Fällen ähnlich. Sie bestand aus einer Vorbehandlung mit weicher Nasensalbe und nachfolgender Nd:YAG-Lasertherapie im Bereich des Locus Kiesselbachi unter stationären Bedingungen. Bei beiden Patienten war die rechte Seite die häufiger blutende Seite, weswegen sie bei beiden zuerst behandelt wurde. Nach einem Heilungsintervall von 8 Wochen wurde die andere Nasenseite behandelt. Anschließend wurde eine dauerhafte intensive Nasenpflege mit weicher Nasensalbe verordnet. Bei Patient 1 wurde der erste Eingriff im Alter von 13 Jahren und 2 Monaten während eines 6-tägigen stationären Klinikaufenthaltes durchgeführt, der 8 Wochen später stattfindende zweite Eingriff zog eine 5-tägige stationäre Behandlung nach sich. Während der Klinikaufenthalte wurden Staginguntersuchungen zur prophylaktischen Erkennung verborgener viszeraler arteriovenöser Malformationen durchgeführt, die bei diesem Patienten jedoch nicht gefunden wurden. Bei Patient 2 wurde der erste Eingriff mit 11 Jahren und 7 Monaten durchgeführt, der zweite Eingriff zwei Monate später. Bis zum Ende der Datenerhebungsphase im Februar 2006 waren seit dem letzten Lasereingriff beim ersten Patient 26 Monate und beim zweiten Patient 23 Monate vergangen. Bei beiden Patienten ergaben Routineuntersuchungen während dieser Zeit weitgehende Beschwerdefreiheit bezüglich Epistaxis. Bei einem weiteren Patienten konnte nach epikritischer Betrachtung aller Befunde die Diagnose eines Rendu-Osler-

Weber-Syndroms entsprechend der klinischen Diagnosekriterien der HHT Foundation International als nicht wahrscheinlich angesehen werden.

Ektodermales-Dysplasie-Syndrom (EEC-Syndrom)

Eine Patientin in der untersuchten Patientengruppe litt an einer ektodermalen Dysplasie. Erstmalig wurde das Syndrom bei ihr kurz nach ihrer Geburt in der Marburger Kinderklinik diagnostiziert. Bei ihr liegt eine Fehlanlage der Schweiß- und Talgdrüsen, eine Nichtanlage der Tränendrüsen und -wege, sowie Fehlbildungen der Hände und Zähne vor. Eine ehemals vorliegende Gaumenspalte wurde verschlossen. Nasenbluten trat seit ihrer Geburt mindestens einmal wöchentlich aus prominenten Gefäßen beider Nasenhaupthöhlen auf, konnte aber mit einer zeitversetzten beidseitigen Nd-YAG-Lasertherapie in ihrem 10. Lebensjahr und einer anschließenden dauerhaften Behandlung mit weicher Nasensalbe erfolgreich therapiert werden. Bei einer routinemäßigen Nachuntersuchung drei Jahre nach dem Eingriff stellte sich heraus, dass seltener als einmal monatlich leichte, von selbst sistierende Epistaxisepisoden auftraten. Diese seien nach Elternangaben hauptsächlich an trockenen Wintertagen aufgetreten.

Abb. 15 -17: Intranasale Aufnahmen einer 10-jährigen Patientin mit EEC-Syndrom

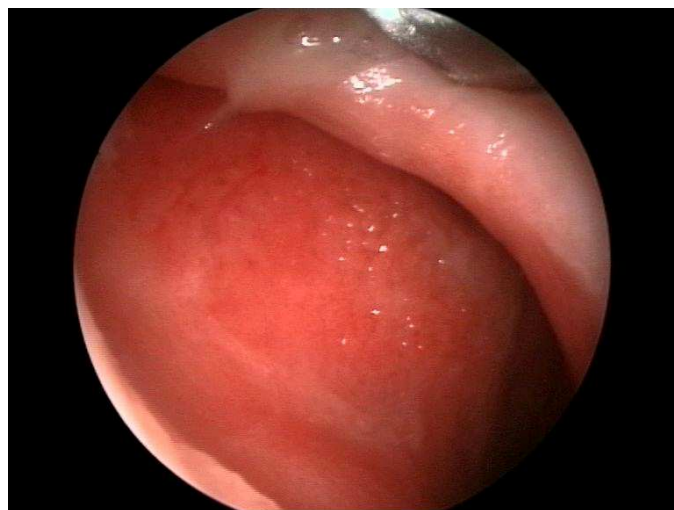


Abb. 15: Auffallend ist, dass die Schleimhaut keinen spiegelnden Aspekt zeigt. Dies ist auf die Fehl- bzw. Nichtanlage der nasalen Schleimhautdrüsen zurückzuführen.

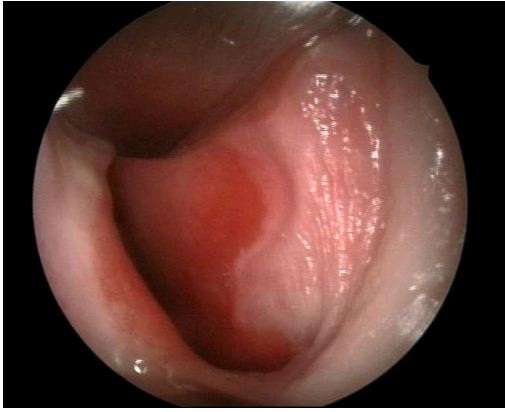


Abb.16: Im Bereich einer am Locus Kiesselbachi durchgeführten Elektrokoagulation ist statt Schleimhaut verhorntes Plattenepithel vom Naseneingang in die Nasenhöhle eingewachsen. Die Verschiebung des mucokutanen Übergangs scheint ein Spezifikum des EEC-Syndroms zu sein.

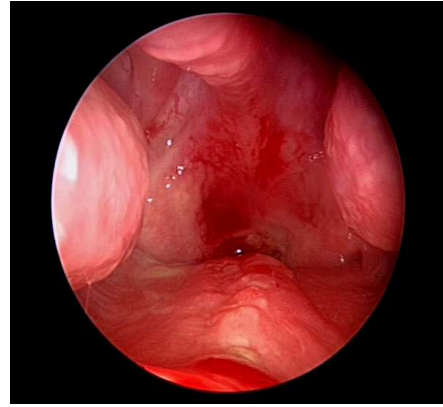
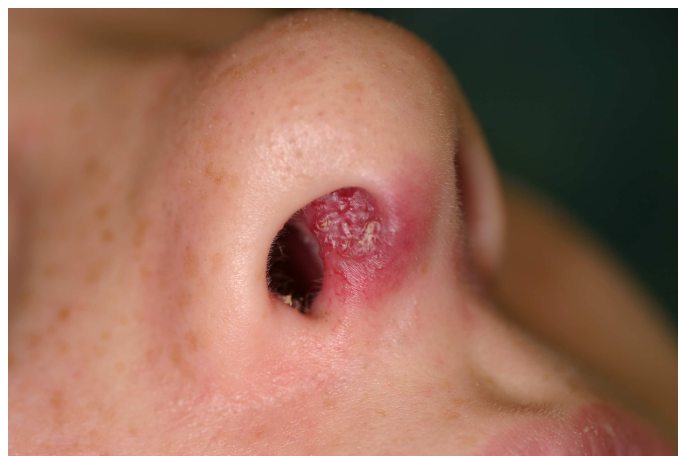

Abb.17: Ein wesentliches Charakteristikum des EEC-Syndroms ist die Spaltbildung im Gaumenbereich. Nach operativem Verschluss der Gaumenspalte ist hier in der endonasalen Ansicht das Fehlen des Vomer evident. Auch in diesem Areal kam es aufgrund der Dyskrinie zu Ansammlungen von verkrustetem Sekret mit Entzündungsreaktion und Blutungen.

Vaskuläre Malformation

Bei einer Patientin lag seit Geburt eine vaskuläre Malformation im Bereich des Nasenstegs vor, aus der es in zunehmendem Maße blutete. In ihrem 12. Lebensjahr traten beinahe täglich Blutungen auf, woraufhin die Malformation exstirpiert wurde. Nach der Exstirpation trat zunächst eine deutliche Besserung der Blutungssymptomatik ein. Zwei Jahre nach dem Eingriff traten erneut Blutungen auf. Der Patientin wurde als Weiterbehandlung eine Angioembolisation angeraten, die aber bis zum Ende der Datenerhebungsphase noch nicht durchgeführt worden war.

Abb. 18: Vaskuläre Malformation am Nasensteg einer 11-jährigen Patientin



5. Diskussion

Altersverteilung

Epistaxis ist der häufigste Notfall in der Hals-Nasen-Ohre Heilkunde. Nahezu 60% aller Erwachsenen hatten wenigstens einmal in ihrem Leben Epistaxis, allerdings mussten sich nur 6% von ihnen in ärztliche Behandlung begeben [Shaitkin, 1987]. Auf 10.000 Krankenhausbehandlungen kommen nach Small drei Behandlungen wegen Epistaxis [Small, 1984]. In der Studie von Poulsen war die Hälfte der Epistaxispatienten älter als 60 Jahre [Poulsen, 1984]. Laut Kirchner tritt Epistaxis aber auch besonders häufig bei Kindern und Jugendlichen auf [Kirchner, 1982]. In der Marburger Klinik wurden im Untersuchungszeitraum von Januar 2000 bis Februar 2006 insgesamt 1256 Patienten wegen Epistaxis behandelt. Darunter waren 62 Kinder bis einschließlich 16 Jahre zu finden, was einem Prozentsatz von etwa 5 Prozent entspricht.

Eine Querschnittsstudie bei 1218 Kindern zwischen 11 und 14 Jahren ergab, dass 9% der Kinder häufiger unter Nasenbluten leiden [Rodeghiero, 1987]. Bei Säuglingen kann ein Trauma, zum Beispiel bei der Geburt, Nasenbluten auslösen. Ansonsten sind Kinder zwischen 2 und 11 Jahren häufiger betroffen als Säuglinge [Culbertson und Manning, 1990]. In der Marburger Klinik wurde nur ein Kind im ersten Lebensjahr behandelt. Allerdings wurde von drei weiteren Eltern (7%) angegeben, dass ihre Kinder schon seit der Geburt unter rezidivierender Epistaxis litten. Bei allen diesen Kindern fielen entweder systemische oder lokale Besonderheiten auf. Ein Kind wies eine vaskuläre Malformation am Nasensteg auf, ein Kind wurde aufgrund eines Ventrikelseptumdefektes mit Antikoagulanzen behandelt und bei den anderen beiden Kindern wurde ein leichtes von-Willebrand-Syndrom diagnostiziert. Das jüngste Kind der untersuchten Gruppe ohne systemische Prädisposition war 30 Monate alt.

Laut McGarry ist rezidivierendes Nasenbluten bei Jugendlichen über 14 Jahren deutlich seltener zu beobachten als bei jüngeren Kindern. Das Problem „wachse“ sich damit einfach von selber aus. Diese Einschätzung wurde von Shaheen nicht bestätigt. Die Autorin kam in ihrer Studie zu dem Ergebnis, dass ein deutlicher Anstieg der Epistaxishäufigkeit zwischen dem 15. und dem 25. Lebensjahr auftritt [Shaheen, 1975]. Die vorliegende Arbeit unterstützt die Ergebnisse von Shaheen mit einem deutlichen

Anstieg der Epistaxishäufigkeit bei den 15 und 16-Jährigen, wobei aber auch die hohe Zahl der traumatisch bedingten Blutungen in diesem Alter zu bedenken ist.

Geschlechterverteilung

Shaheen beschreibt geringe Unterschiede der Epistaxishäufigkeit zwischen den Geschlechtern [Shaheen, 1990], während bei Shaitkin beschrieben wird, dass doppelt so viele Männer wie Frauen sich wegen Nasenblutens einer stationären Behandlung unterziehen müssen [Shaitkin, 1987]. Insgesamt überwiegt die Zahl der Studien, die eine höhere Inzidenz in der männlichen Bevölkerung festgestellt hat. Es gibt allerdings auch Untersuchungen, bei denen mehr weibliche Patienten im Patientenkollektiv zu finden waren [Nunez et al., 1990, Denholm et al., 1993]. Koch ermittelte einen Mittelwert der Patientenverteilungen aus 6 Studien, die zwischen 1980 und 1994 mit jeweils mehr als 100 Patienten im Kollektiv durchgeführt wurden. Das Verhältnis Männer/Frauen lag bei 1,61:1 [Koch, 1999]. Bei den vorgenannten Untersuchungen handelt es sich um Epistaxispatienten aller Alterstufen. Bei älteren Patienten wird Nasenbluten auch durch typische Alterskrankheiten (wie Bluthochdruck) ausgelöst, deren Inzidenz bei Männern höher ist als bei Frauen. Deswegen können die Ergebnisse dieser Untersuchungen bezüglich der Altersverteilung nur bedingt mit einer kindlichen Untersuchungsgruppe verglichen werden. Zahlen zu rein kindlichen Untersuchungsgruppen liegen kaum vor. Von den 178 Kindern mit rezidivierender Epistaxis, die Sandoval und Mitarbeiter [Sandoval et al., 2002] zwischen 1985 und 1999 untersucht hat, waren 103 Jungen und 75 Mädchen (Verhältnis 1,4:1). In den Untersuchungen von Kubba und Mitarbeitern (103 Patienten) und Zvuru und Mitarbeitern (88 Patienten) bestand ein Verhältnis von Jungen zu Mädchen von 1,15:1 beziehungsweise 1,4:1 [Kubba et al., 2001, Zvuru et al., 1998]. In der in hier analysierten Gruppe befanden sich 40 Jungen und 22 Mädchen (Verhältnis: 1,82:1). Unter den 11 Traumapatienten mit Nasenbeinfraktur waren nur 2 weiblichen Geschlechts, was auf die häufigen Frakturursachen durch Handgreiflichkeiten zurückzuführen sein mag. Wird das Geschlechterverhältnis von den Traumapatienten bereinigt, so kommt man auf ein Verhältnis von 1,55:1 (31 Jungen und 20 Mädchen), was dem von Koch errechneten Durchschnittswert recht nahe kommt. Es bestätigt sich also, dass auch bei jungen Patienten die männlichen häufiger an Nasenbluten leiden als die weiblichen.

Blutungslokalisierung

Grundsätzlich lässt sich Nasenbluten in vorderes und hinteres Nasenbluten einteilen. Beim vorderen Nasenbluten handelt es sich meistens um Blutungen aus einem dichten Gefäßnetz am vorderen Septum, dem sogenannten Locus Kiesselbachi. Das hintere Nasenbluten kann seinen Ursprung an den hinteren Strukturen der lateralen Nasenwand oder aus dem weiter kranial liegenden Gebiet des Siebbeins haben. Diese Lokalisationen entsprechen den Versorgungsgebieten der Arteria sphenopalatina bzw. der Arteria ethmoidalis posterior. Oftmals wird die posteriore Epistaxis als diffuse Blutung ohne klar zu erkennende Blutungsquelle beschrieben [Jackson und Jackson, 1988; Simmen und Heinz, 1998; Razdan et al., 1999].

In der Literatur herrscht Einigkeit darüber, dass der Locus Kiesselbachi die häufigste Blutungslokalisierung ist [Öfner, 1996; Dann, 1994; Josephson et al., 1991], jedoch gehen die Angaben über die Häufigkeit der Blutungen aus dem Locus Kiesselbachi weit auseinander. Die Angaben reichen von 36% bei Kurien [Kurien et al., 1993] bis zu 80% bei Padgham [Padgham, 1990]. Beide untersuchten ein Patientenkollektiv, in dem alle Altersgruppen vertreten waren. Petruson, der nur Kinder mit Nasenbluten untersuchte, beschrieb sogar in 91% der Fälle den Locus Kiesselbachi als ursächlich für die Blutung. In der vorliegenden Untersuchung handelte es sich bei allen spontan ausgebrochenen Blutungen um anteriore Epistaxis. Abgesehen von der Blutung aus der vaskulären Malformation und den Blutungen nach Traumen entsprangen alle Blutungen dem Locus Kiesselbachi. Lediglich in zwei Fällen lag eine posteriore Blutung vor, die in beiden Fällen als Nachblutungen nach ärztlichen Eingriffen entstanden. Spontane Blutungen aus den hinteren Nasenbereichen können bei jungen Patienten also so gut wie ausgeschlossen werden. Auch systemische Faktoren wie eine Gerinnungsstörung oder medikamentös herbeigeführte Antikoagulation scheinen nicht zu posterioren Blutungen zu führen.

Blutungsursachen

In der Diskussion um die Blutungslokalisierungen wird die These aufgestellt, dass Kinder sehr häufig vorderes Nasenbluten haben, wohingegen die Blutungen bei älteren Patienten eher in den hinteren Nasenabschnitten zu suchen sind [Parker und Clegg,

1990; Randall und Freemann, 1991; Dann, 1994; Josephson et al., 1991]. Die Ursachen der Unterschiede werden darin vermutet, dass bei Kindern die Nasenschleimhaut durch lokale Manipulation in den vorderen Nasenabschnitten Mikrotraumen erfährt und es dadurch vermehrt zu Blutungen in diesem Bereich kommt. Die bei älteren Menschen auftretenden hinteren Blutungen werden durch das Vorhandensein von Hypertonus, Arteriosklerose und durch das Einnehmen blutverdünnender Medikamente erklärt. In der untersuchten Gruppe konnte nur bei vier Patienten eindeutig festgestellt werden, dass die Blutung durch Manipulation des vorderen Nasenabschnitts mit den Fingern ausgelöst wurde. Eine deutlich höhere Dunkelziffer ist möglich, da es im Nachhinein häufig nicht mehr nachzuvollziehen ist, ob die Finger des Kindes die Blutung auslösten. Ein Fremdkörper im Bereich der vorderen Nase, der ebenfalls häufig als Ursache kindlicher Epistaxis diskutiert wird, konnte bei keinem der jungen Patienten festgestellt werden.

Diese Untersuchung zeigt, dass der wichtigste Faktor für die Entstehung kindlicher Epistaxis der Zustand der nasalen Schleimhaut ist. Bei 79% der untersuchten Kinder lag ein auffälliger Schleimhautbefund in Form prominenter oder teleangiektatischer Gefäße oder trockener Schleimhaut vor. Mehr als 40% der Patienten stellten sich mit einer akuten oder kürzlich abgeklungenen Rhinitis vor. Schon Petruson fand heraus, dass 62% der Kinder von 0-10 Jahren, die wegen Epistaxis behandelt wurden, in der Woche vor der Behandlung eine Infektion des oberen Respirationstraktes durchgemacht hatten [Petruson, 1979]. Bei Erwachsenen scheint dieser Begleitfaktor deutlich seltener aufzutreten. In einer Studie von Small lag die Prozentzahl unter Erwachsenen nur bei 15,2% [Small, 1982]. Bei Kurien und Mitarbeitern und bei Padgham lagen die Werte sogar deutlich unter 10% [Kurien et al., 1993; Padgham, 1990]. Nicht nur allgemeine Erfahrungswerte, sondern auch diverse epidemiologische Studien, die ohne einen Bezug zu Epistaxis durchgeführt wurden, zeigen, dass Infektionen des oberen Respirationstraktes bei Kindern deutlich häufiger vorkommen als bei Erwachsenen, was auf die bei Kindern noch nicht voll ausgeprägte Immunabwehr zurückzuführen ist. Die Spanne der in der Literatur angegebenen Frequenz für solche Infektionen bei jungen Kindern liegt zwischen 6 und 21 pro Jahr [Beem, 1969]. Die meisten Erwachsenen durchleiden lediglich zwei bis drei Erkältungen jährlich [Ellen, 1990].

Im klinischen Alltag ist die Erregerbestimmung bei einer Erkältung nur selten notwendig. Für den Einfluss auf Nasenbluten könnte es allerdings von Bedeutung sein, welcher Virus die Krankheit hervorgerufen hat. So konnte in mehreren Studien bei Patienten mit symptomatischer Rhinovirusinfektion keine Zerstörung des nasalen Epithels nachgewiesen werden [Winther et al., 1986]. Bei Kindern, die mit dem Influenzavirus infiziert waren, konnten hingegen starke zytopathische Auswirkungen auf die nasale Mukosa nachgewiesen werden [Carson et al., 1985], was eine Blutung begünstigen könnte. Die meisten Infektionen des oberen Respirationstraktes werden allerdings durch Rhinoviren ausgelöst, haben also keine Schädigung des Epithels zur Folge. Durch die virale Infektion kommt es zu einer lokalen und systemischen Entzündungsreaktion des Körpers, die zu einer verstärkten Durchblutung der Schleimhaut und damit zu einem erhöhten Blutungsrisiko im Bereich des Locus Kiesselbachi führt. Verschärft wird das Problem in der serösen Phase durch die häufige Druckerhöhung in der Nase durch regelmäßiges Naseputzen. Nach der serösen Phase wird das Sekret visköser, gleichzeitig kommt es zur bakteriellen Besiedlung und dadurch zur Schädigung der Zilien. Das zähe Sekret trocknet auf der Mukosa an und bildet dort Krusten. Blutungen aus der Nase können entstehen, wenn sich diese Krusten nach einigen Tagen von selber lösen und dabei die ausgetrocknete Schleimhaut aufreißt oder die Kinder wegen der Krustenbildung vermehrt manipulieren.

Die Hälfte der Patienten in der vorliegenden Analyse hatte die Erkältung mit abschwellenden Nasensprays auf Oxymetazolinbasis therapiert. Diese Imidazolinderivate in wässriger Lösung sind in Deutschland sehr häufig angewandte Arzneimittel. Nach intranasaler Applikation einer Oxymetazolinlösung tritt eine lokale Vasokonstriktion in der Regel innerhalb von 5–10 min ein und hält über 7 bis 12 h an [Haines, 1966; Aikman, 1975]. Daraus resultiert eine Abnahme der nasalen Obstruktion mit subjektiver und objektiver Verbesserung der Nasenatmung. Allerdings kann es schon drei Tage nach täglicher Anwendung von abschwellenden Nasentropfen zu Anzeichen einer Rhinitis medicamentosa kommen, die durch eine geschwollene Nasenschleimhaut mit Nasenatmungsbehinderung ohne einen Niesreiz und ohne eine laufende Nase gekennzeichnet ist [Dykewicz et al., 1998]. Die Ursache dieser Schwellung ist nicht abschließend geklärt. Graf sieht den Grund in einem negativen Rückkopplungsmechanismus, der eine verminderte Ausscheidung von Norepinephrin und damit eine Weitstellung der nasalen Kapazitätsgefäße zur Folge hat [Graf, 2005]. In

der Literatur sind vielfältige histologische Veränderungen durch eine Rhinitis medicamentosa dokumentiert. Bereits 1934 wurde eine Funktionsstörung der Zilien auf der Nasenschleimhaut vermutet, was in späteren Studien bestätigt wurde [Ryan, 1947]. Außerdem werden ein Lockerung der interzellulären Verbindungen des Epithels bis hin zu Abstoßungen von Epithelzellen, Verkrustungen des Epithels und eine Infiltration des Epithels mit Entzündungszellen erwähnt [Ramey et al., 2006]. Bei einer Rhinitis medicamentosa kommt es also zu einer verstärkten nasalen Durchblutung bei gleichzeitiger Schädigung der Schleimhaut, wobei beides noch ausgeprägter vorliegt als bei einer Rhinitis, die nicht mehrere Tage mit abschwellenden Medikamenten therapiert wurde. Die Anwendung abschwellender Nasentropfen oder –sprays muss also nicht nur wegen der Gefahr der Entstehung einer Abhängigkeit von diesen abschwellenden Medikamenten mit einer gewissen Zurückhaltung und nur für kurze Zeit erfolgen, sondern auch um die Gefahr des Nasenblutens zu reduzieren.

Neben den Patienten, die eine Rhinitis durchgemacht hatten, konnte bei 5 weiteren Patienten eine ausgetrocknete Schleimhaut festgestellt werden. Als mögliche Ursache für das Austrocknen sind die klimatischen Verhältnisse zu nennen. Dieser Einfluss wird von verschiedenen Autoren kontrovers diskutiert. In vielen Untersuchungen der internationalen Literatur wurden Temperatur, Luftdruck und Luftfeuchtigkeit als Parameter herangezogen, um einen Zusammenhang zum Nasenbluten herzustellen. Die meisten Untersuchungen fanden wenigstens in einem dieser Parameter einen Bezug zur Epistaxis [Okafor, 1984; Nunez, 1990; Altissimi et al., 1993; Tomkinson et al., 1995; Stopa und Schonweiler, 1989; Lewandowski und Sliwinska-Kowalska, 1993]. Allerdings gehen die Meinungen darüber auseinander, welcher Faktor ausschlaggebend ist. Lediglich Umapathy und Mitarbeiter fanden 2005 in einer Studie mit 1738 stationären und ambulanten Epistaxispatienten keine Korrelation mit den klimatischen Verhältnissen [Umapathy et al., 2005]. Stopa und Mitarbeiter vertreten die Meinung, dass ein positiver Zusammenhang zwischen Luftdruck und relativer Luftfeuchtigkeit und Epistaxis besteht, sehen aber keinen Zusammenhang zur Temperatur. In den Untersuchungen von Nunez und Mitarbeitern, Tomkinson und Mitarbeitern und Lewandowski und Mitarbeitern kam heraus, dass ein Zusammenhang zwischen Epistaxis und niedrigen Temperaturen und einem Wechsel des Luftdrucks besteht. Okafor fand aber auch eine Häufung bei extrem heißen und trockenen Witterungen, da aufgrund der niedrigen relativen Luftfeuchtigkeit die physiologische Funktion der

Nasenschleimhaut beeinträchtigt sein kann. Die eigenen Untersuchungen unterstützen die Ergebnisse von Stopa und Altissimi und Okafor, die eine Korrelation zwischen der relativen Luftfeuchtigkeit und dem Auftreten von Nasenbluten sehen. In 55% der Fälle trat das Nasenbluten an Tagen auf, an denen die relative Luftfeuchtigkeit unter 70% lag, obwohl die Luftfeuchtigkeit nur an knapp einem Drittel aller Tage unter 70% lag. Auch Culbertson und Manning sehen den Zusammenhang zwischen trockener Luft und dem Auftreten von Nasenbluten, allerdings sehen sie die Ursache der niedrigen Luftfeuchtigkeit eher in der durch Zentralheizungen verursachten trockenen Raumatmosphäre als in trockenen klimatischen Verhältnissen, da Zentralheizungssysteme die relative Feuchtigkeit in Räumen unter das Niveau der trockensten Wüste sinken lassen können [Culbertson und Manning, 1990]. Auch bei Patienten in der vorliegenden Studie ist ein Anstieg der Epistaxishäufigkeit in den kalten Wintermonaten, in denen die Heizungen am meisten genutzt werden, zu erkennen. Eine Reizung und Austrocknung der nasalen Schleimhaut, seien sie durch eine vorhergehende Rhinitis oder durch trockene Umgebungsluft ausgelöst, scheint nach den vorliegenden Ergebnissen, zu den wichtigsten prädisponierenden Faktoren für die Entstehung von Epistaxis bei Kindern zu gehören. Bei etwa einem Drittel der Patienten (35%) wurde bei der intranasalen Untersuchung ein prominentes Gefäß im Bereich des Septums sichtbar. Diese Gefäße wurden auch in den Untersuchungen von Petruson [Petruson, 1979] und Shaheen [Shaheen, 1990] erwähnt. Johannsson [Johannsson, 1985] untersuchte das histologische und mikroskopische Bild dieser Gefäße. Sie weisen nur eine sehr dünne Gefäßwand auf. Meist besteht sie nur aus Endothel ohne eine zur Vasokonstriktion fähige Muskelschicht, weswegen der vaskuläre Hämostasefaktor bei diesen Gefäßen fehlt. Die Ergebnisse der vorliegenden Untersuchung zeigen, dass diese prominenten Gefäße zwar keinen Einfluss auf die Häufigkeit von Blutungsereignissen zu haben scheinen, aber aus ihnen vermehrt längere Blutungen entstehen, speziell wenn die auffälligen Gefäße mit trockener Schleimhaut kombiniert sind. Die Länge der Blutungen von nicht selten mehr als einer Stunde lassen die Blutungen aus diesen Gefäßen zu bedrohlichen Ereignissen werden, die das Aufsuchen eines Arztes zur Blutstillung erfordern.

Anders stellt sich die Situation beim Vorliegen teleangiektatischer Gefäßveränderungen dar. Mit zwölf Prozent traten diese als Blutungsursache deutlich seltener auf als prominente Gefäße. Diese kleinen, dicht unter der Schleimhaut liegenden

Gefäßverästelungen scheinen häufig rezidivierendes Nasenbluten zu begünstigen. Nur bei einem Patienten mit Teleangiektasien kam es seltener als einmal pro Monat zu Blutungen. Alle anderen Patienten klagten über häufigere, bis hin zu täglichen Blutungsereignissen. Aufgrund der geringen Patientenzahlen mit teleangiektatischen Veränderungen ist die Aussagekraft dieser Beobachtung jedoch begrenzt. Lange Blutungen von mehr als einer Stunde traten aus Teleangiektasien nicht auf.

Bei der rhinoskopischen Untersuchung der Patienten fiel neben der Gefäßbeschaffenheit auch deren Verlauf auf. Die nasale Blutversorgung wurde bis heute vielfach untersucht und ist in vielen Lehrbüchern dargestellt. Die innere Nase und die Nasennebenhöhlen werden über die Arteria carotis externa und die Arteria carotis interna arteriell versorgt. Die venöse Entsorgung erfolgt über die Vena facialis, die Vena ophtalmica, über die endokraniell gelegenen Sinus cavernosus, Sinus coronarius und Sinus transversus und teilweise extrakraniell über die Plexus pterygoidei und Plexus pharyngei. Aus der Arteria carotis interna geht im Bereich des Karotissiphons die Arteria ophtalmica hervor, welche über die Arteriae ethmoidalis anterior und posterior an der Versorgung der medialen Nasenwand im oberen hinteren Drittel beteiligt sind. Das Hauptgefäß für die Versorgung der Nasenhöhle ist die Arteria sphenopalatina, ein Endast der Arteria maxillaris und damit dem Kreislauf der Arteria carotis externa zugehörig. Aus der Fossa pterygopalatina zieht die Arterie durch das Foramen sphenoplatinum in die Nasenhöhle und teilt sich in die Arteria nasalis posterior medialis, die zum Septum zieht, und die Arteria nasalis posterior lateralis, die zur lateralen Nasenwand zieht. Untersuchungen von Fuji und Mitarbeitern [Fuji et al., 1996] haben gezeigt, dass sich der zum Nasenseptum ziehende Hauptast der Arteria sphenopalatina relativ konstant in drei weitere Rami septales aufteilt. Weiter wird beschrieben, dass der untere Ramus septalis der Arteria sphenopalatina die Basis des Septums versorgt und maßgeblich an der Versorgung des Locus Kiesselbachi beteiligt ist. Dort lägen Anastomosen mit Ästen der Aa. ethmoidales vor. Laut Chiu und Dunn [Chiu und Dunn, 2006] besteht der Locus Kiesselbachi aus einem Gefäßnetz, das von der Arteria ethmoidalis anterior und der Arteria sphenopalatina versorgt wird. Endäste dieser beiden Arterien umschließen das Gefäßnetz in Form eines Dreiecks. Bei der Betrachtung des unteren Septums fiel bei den vorliegend untersuchten Patienten der untere Ramus der Arteria sphenopalatina in vielen Fällen als ein durch die Mukosa durchscheinendes Gefäß auf, das zunächst waagrecht zur anterioren Spitze des Septums lief, wo es einen Bogen nach kranial

beschrieb und den Locus Kiesselbachi von kaudal versorgte. Anastomosen mit Ästen der Arteria ethmoidalis anterior waren in diesem Bereich nicht zu erkennen. Da sich der Durchmesser aller sichtbaren Gefäße von kaudal nach kranial verjüngte, müssen diese ihren Ursprung im Bereich des Nasenbodens gehabt haben. Der Locus Kiesselbachi besteht nach diesen Erkenntnissen also nicht aus einem ungeordneten Netz kapillarer Endäste, die sowohl aus der Arteria ethmoidalis anterior als auch aus der Arteria sphenopalatina gespeist werden, sondern wird von Endästen des Ramus inferior der Arteria sphenopalatina versorgt. Ziel einer dauerhaft erfolgreichen Epistaxistherapie muss deshalb die Verödung des Ramus inferior arteriae sphenopalatinae sein.

Deutlich seltener als lokale Ursachen waren systemische Ursachen mit dem Nasenbluten der Kinder in Verbindung zu bringen. In der Literatur wird vielfach auf einen Zusammenhang zwischen dem Blutdruck des Patienten und dem Auftreten von Nasenbluten hingewiesen. Laut WHO liegt ein Hypertonus vor, wenn bei mehrfachen Messungen Blutdruckwerte über 160/95mm Hg festgestellt werden. Eine Grenzwerthypertonie liegt vor, wenn bei mehrfachen Messungen die Werte zwischen 140/90 und 160/95mm Hg liegen. In den Industrieländern besteht etwa bei 15% der Bevölkerung ein Hypertonus. Diese Zahl verdoppelt sich, wenn die Patienten mit einer Grenzwerthypertonie mit einberechnet werden [Riegger, 1994]. In der Literatur finden sich einige Studien über Epistaxis, die den Anteil der Patienten mit einem Hypertonus spezifiziert haben. Den niedrigsten Wert ermittelten Monux und Mitarbeiter mit 11%, den höchsten Anteil an Hypertonikern fanden Loftus und Mitarbeiter mit 53% [Keith, 1988; Pringle et al., 1996; Koch, 1999; Koch und Bärman, 1994, Kurien et al., 1993, Loftus et al., 1994; Birzgalis und Saeed, 1991; Monux et al., 1990; Padgham, 1990]. Bei allen Untersuchungen handelt es sich entweder nur um erwachsene Patienten oder um ein alle Altersgruppen einschließendes Patientenkollektiv. Eine Studie, die den Blutdruck in einer rein pädiatrischen Gruppe gemessen hat, liegt nicht vor. Die Untersuchungen zu der Frage, ob hypertonische Epistaxispatienten stärker oder häufiger bluten als andere, kommen nicht zu einem einheitlichen Ergebnis. Parker und Clegg stellten die These auf, dass der Bluthochdruck die Schwere der Blutung und nicht die Häufigkeit beeinflusst. Randall und Freeman fanden heraus, dass der Hypertonus verlängernd auf die Blutung wirkt, diese aber nicht auslöst, während Kurien und Mitarbeiter aus ihren Studien folgerten, dass Hypertonus mit Epistaxis assoziiert ist, aber die Höhe des Blutdrucks keinen entscheidenden Einfluss hat [Kurien et al., 1993;

Parker und Clegg, 1990; Randall und Freemann, 1991]. In der vorliegenden Untersuchung wiesen vierzehn Prozent der Patienten einen abnormen Blutdruckwert auf, wobei die Hälfte dieser Patienten durch zu hohen und die andere Hälfte durch zu niedrigen Blutdruck auffiel. Ein dauerhafter Hypo- oder Hypertonus wurde bei keinem der jungen Patienten nachgewiesen. Ein Zusammenhang zwischen Blutungslänge beziehungsweise Blutungsdauer und dem Blutdruck konnte nicht hergestellt werden. Diese Zahlen verdeutlichen, dass der Blutdruck beim kindlichen Nasenbluten keine entscheidende Rolle spielt, anders als dies bei Erwachsenen der Fall ist. Es wird aber genauso deutlich, dass abnorme Blutdruckwerte auch bei Kindern keine absolute Seltenheit darstellen, auch wenn es sich nur um Momentaufnahmen handelt. Deswegen ist auch bei jungen Patienten mit Nasenbluten die Bestimmung des Blutdrucks geboten, um eventuell supportive medikamentöse Therapien in die Wege zu leiten.

Die wichtigste systemische Erkrankung mit potentielltem Bezug zum Nasenbluten ist die Gerinnungsstörung. Mehrere Studien haben gezeigt, dass bei Kindern, die an Epistaxis leiden, eine höhere Rate an Gerinnungsstörungen nachweisbar ist, als bei der Normalpopulation [Kiley et al., 1982; Katsanis et al., 1988, Garcia Callejo et al., 1998]. Andere Autoren postulierten, dass kein Zusammenhang erkennbar sei, da Nasenbluten und Blutergüsse in der Kindheit immer regelmäßig auftretende Phänomene seien [Nosek-Cenkowska et al., 1991]. In der Gesamtbevölkerung ist das von-Willebrand-Syndrom die am häufigsten diagnostizierte Gerinnungsstörung. Werner und Mitarbeiter, die eine Studie zum von-Willebrand-Syndrom unter Kindern (ohne speziellen Bezug zum Nasenbluten) durchführten, fanden eine Prävalenz von 1,3% [Werner et al., 1993]. Kiley und Mitarbeiter untersuchten Kinder mit Nasenbluten und fanden in 30% der Fälle ein von-Willebrand-Syndrom [Kiley et al., 1982]. In der vorliegenden Untersuchung lag bei 12% der Patienten ein von-Willebrand-Syndrom vor. Der Prozentsatz liegt zwar deutlich unter dem von Kiley und Mitarbeitern gefundenen Wert, aber immerhin zehnmal so hoch wie in der Untersuchung von Werner und Mitarbeitern. Es lässt sich also sagen, dass ein von-Willebrand-Syndrom das Auftreten von behandlungsbedürftiger Epistaxis bei Kindern begünstigt. Bei mehr als der Hälfte der Kinder mit von-Willebrand-Syndrom wurde die Diagnose erstmalig in der Hals-Nasen-Ohren-Klinik gestellt. Das zeigt die Bedeutung der Gerinnungsanalyse bei jungen Patienten, die sich mit häufig auftretendem Nasenbluten beim Arzt vorstellen. Die Gerinnung kann nicht nur durch angeborene Gerinnungsstörungen, sondern auch durch

eingenommene Medikamente gehemmt werden. Tay und Mitarbeiter fanden in einer Untersuchung von über 300 Epistaxispatienten einen statistisch signifikanten Zusammenhang zwischen einer Acetylsalicylsäure-Therapie und dem gehäuften Auftreten von Epistaxis. Mehr als ein Viertel der Patienten (26%) dieser Untersuchungsgruppe stand unter dem Einfluß von Acetylsalicylsäure (ASS). Als begünstigender Faktor für die Entstehung von Epistaxis wurde der irreversible, etwa 5 bis 7 Tage andauernde, thrombozytenaggregationshemmende Effekt des Präparates genannt [Tay et al., 1998]. In der vorliegenden Untersuchung hatten 3 Patienten (7%) in der Woche vor der Vorstellung in der Klinik ASS eingenommen, davon zwei zur symptomatischen Behandlung eines grippalen Infektes und nur einer wegen der gerinnungshemmenden Wirkung (Ventrikelseptumdefekt). Hauptindikation für therapeutische Antikoagulation sind kardiovaskuläre Erkrankungen. Aufgrund der auslösenden Faktoren wie Zigarettenrauchen, langjähriges Übergewicht und Bluthochdruck kommt diese Erkrankung bei jungen Patienten selten vor, weswegen diese auch selten mit gerinnungshemmenden Medikamenten therapiert werden [Brehme et al., 2003]. Häufiger ist in dieser Altersgruppe offensichtlich die Selbstmedikation mit ASS aufgrund der schmerzlindernden Wirkung bei Kopfschmerz oder grippalem Infekt. Auch wenn die Einnahme von Aspirin keine Blutungen aus der Nase auslöst, so zeigen die Ergebnisse der Untersuchung doch, dass solche Blutungen bei Patienten mit angeborener oder medikamentös induzierter Gerinnungsstörung überdurchschnittlich häufig zu Blutungsdauern von über einer Stunde führen. Um diese langen Blutungen zu vermeiden, sollte bei Kindern auf andere Präparate wie Paracetamol oder Ibuprofen zurückgegriffen werden, die eine ähnlich schmerzstillende, aber eine weniger stark gerinnungshemmende Wirkung haben.

Neben den lokalen, systemischen und Umweltfaktoren stellt auch Fremdeinwirkung eine häufige Ursache des Nasenblutens bei Kindern dar. In der vorliegenden Untersuchung wurde etwa ein Fünftel aller Blutungen durch Fremdeinwirkung verursacht. In einer Studie von Quine und Mitarbeitern wurden zwei von 100 Patienten wegen Nasenblutens aufgrund einer Nasenbeinfraktur behandelt [Quine et al., 1994]. Pringle und Mitarbeiter fanden in ihrer Patientengruppe drei Patienten (2,36%), die ein Trauma als Ursache für ihr Nasenbluten angaben [Pringle et al., 1996]. In beiden Untersuchungen wurden Epistaxispatienten aller Altersgruppen untersucht. In der vorliegenden Analyse wurden 19% der Blutungen durch einen Unfall ausgelöst. Dies

bestätigt die Aussage von Koch [Koch, 1999], dass bei jüngeren Patienten dem Nasenbluten häufiger ein Unfall vorausgeht und seltener eine systemische Ursache vorliegt. Vor allem Sportverletzungen (36%) und Handgreiflichkeiten (36%) waren ursächlich für die Frakturen. Eine ähnliche Verteilung (29% bzw. 34%) fanden Perkins und Mitarbeiter in ihrer Untersuchung unter 100 jugendlichen Patienten mit Nasenbeinfraktur [Perkins et al., 2000]. Auf den hohen Anteil an Handgreiflichkeiten ist es zurückzuführen, dass mehr als drei Viertel dieser Patienten männlichen Geschlechts sind. In einer langjährigen Studie über Gesichtsfrakturen nach Rohheitsdelikten gibt Eppendorf den Anteil von Männern mit über 90% an [Eppendorf, 2000]. Sowohl bei Pringle und Mitarbeitern [Pringle et al., 1996] als auch bei Kurien und Mitarbeitern [Kurien et al., 1993] kam es in zwei Fällen nach einer Operation zu Epistaxis, was einem Prozentsatz von 1,6 bzw. 1,9 entspricht. In der vorliegenden Analyse kam es in 3% der Fälle zu Blutungen nach ärztlichen Eingriffen, wobei einer der Patienten alio loco operiert wurde. Der Anteil der Blutungen, die durch einen ärztlichen Eingriff verursacht werden, scheint also bei Kindern ähnlich zu sein wie bei Erwachsenen. Die beiden Blutungen nach ärztlichen Eingriffen sind die einzigen beiden posterioren Blutungen der untersuchten Gruppe.

Eine Sonderstellung bei kindlicher Epistaxis nehmen Patienten mit Syndromen ein. Zwei der Patienten in der vorliegenden Untersuchung litten an hereditärer hämorrhagischer Teleangiektasie (HHT), auch als Morbus-Rendu-Osler-Weber bekannt. Dabei handelt es sich um eine Krankheit mit autosomal-dominantem Erbgang, bei der es zu einer krankhaften Erweiterung von Blutgefäßen kommt. In einer Untersuchung von 15 jungen Patienten mit HHT war bei 10 Patienten Epistaxis das Hauptsymptom [Folz et al., 2006]. In einer anderen Untersuchung mit 324 Patienten aller Altersstufen wurde festgestellt, dass es bei mehr als der Hälfte der Patienten mit HHT vor dem 20. Lebensjahr zu rezidivierender Epistaxis kommt [Plauchu et al., 1989]. Bei beiden Morbus-Osler-Patienten im Patientenkollektiv der vorliegenden Untersuchung war Epistaxis das erste Symptom der Krankheit. Bei beiden Kindern trat das rezidivierende Nasenbluten bereits vor dem zehnten Lebensjahr auf. Die Familienanamnese war bei beiden positiv. Die Erhebung der Familienanamnese kann häufig eine entscheidende Hilfe bei der frühen Diagnose von HHT sein. In 28 von 38 in der Literatur beschriebenen Fälle von HHT bei Kindern und Jugendlichen wies ein Verwandter ersten Grades ebenfalls das Syndrom auf [Folz et al., 2004]. Durch HHT ausgelöste

Epistaxis unterscheidet sich von unkomplizierter kindlicher Epistaxis unter anderem durch die Tatsache, dass es sich bei der Blutungsquelle um teleangiektatische Gefäßveränderungen handelt, die sich morphologisch von den prominenten Gefäßen, die normalerweise bei Patienten mit kindlicher Epistaxis gefunden werden, unterscheiden. Bei der HHT lassen sich histologische Defekte der fibroelastischen Fasern der Gefäßwände, Dysplasien der Lamina elastica und der stark proliferierenden Muskelzellen beobachten [Caselitz et al., 2001]. Die Muskelzellen bilden keine durchgängige Schicht, was ein Grund für die ektatische Aussackung der Gefäße und eine insuffiziente Kontraktilität sein könnte und somit ein Hindernis für die vaskuläre Hämostase bei kleinen Traumen darstellt [Jahnke, 1970]. Die Untersuchung der Nase mit einer 30°-Optik ist neben der Erhebung der Familienanamnese eine auch finanziell günstige Methode, um die HHT bereits klinisch zu diagnostizieren [Folz et al., 2006]. Bei beiden jungen Patienten waren bei der vorderen Rhinoskopie teleangiektatische Veränderungen zu erkennen. Obwohl es keine ursächliche Therapie für Patienten mit Morbus-Rendu-Osler gibt, ist eine frühe Diagnose der Krankheit wichtig, um mögliche okkulte viszerale Malformationen, die zu ernststen Komplikationen führen können, durch ein präventives bildgebendes Screening frühzeitig zu erkennen [Folz et al., 2004].

Eines der in der Klinik wegen Nasenblutens behandelten Kinder litt unter einem Ektodermalen-Dysplasie-Syndrom (EEC-Syndrom). Das EEC-Syndrom (Ectodactyly-Ectodermal Dysplasia-Clefting-Syndrom) gehört zur Gruppe der komplexeren ektodermalen Syndrome. Es ist eine autosomal-dominante Erbstörung, obwohl manchmal nur ein einziges Mitglied einer Familie betroffen sein kann. Es gibt erhebliche Unterschiede in der Erscheinungsform und im Schweregrad des Syndroms. Zurzeit sind 9 Fälle in Deutschland bekannt, wobei die Dunkelziffer höher eingeschätzt wird. Das EEC-Syndrom ist eine Krankheit, bei der das angeborene Fehlen von Fingern oder Zehen zu den auffälligsten Merkmalen gehört. Normalerweise sind beide Hände oder Füße betroffen, es kann allerdings auch nur eine Hand oder ein Fuß die Störung aufweisen. Ein anderes typisches Erscheinungsbild ist die ein- oder beidseitige Lippen-Kiefer-Gaumenspalte kombiniert mit Zapfenzähnen oder fehlenden Zahnanlagen. Eine Anomalie bei der Anlage des Tränenkanals führt häufig zu vermehrtem Tränenfluss oder Entzündungen der Augenlider, der Hornhaut bzw. zu Bindehautentzündungen. Eine starke Lichtempfindlichkeit ist möglich (Photophobie). Haut und Haare können schwächer pigmentiert sein, verschiedene Haarprobleme, wie besonders dünnes oder

dickes ungeordnetes Haar treten häufig auf. Bei den meisten Betroffenen bestehen Nagelanomalien. Bei einzelnen Betroffenen konnte der Verlust des Gehörs (nicht nervlich bedingte Taubheit) festgestellt werden [<http://www.ektodermale-dysplasie.de>]. Das EEC-Syndrom der Patientin in der vorliegenden Untersuchung wurde in ihrem Geburtsjahr in der Marburger Kinderklinik erstmalig diagnostiziert. Bei ihr liegt eine Fehlanlage der Schweiß- und Talgdrüsen, eine Nichtanlage der Tränendrüsen und – wege, sowie Fehlbildungen der Hände und Zähne vor. Eine ehemals vorliegende Gaumenspalte wurde verschlossen. Das rezidivierende Nasenbluten trat seit ihrer Geburt mindestens einmal wöchentlich aus beiden Nasenhaupthöhlen auf, konnte aber mit einer Nd-YAG-Lasertherapie beidseits und einer anschließenden, dauerhaften Behandlung mit weicher Nasensalbe erfolgreich therapiert werden. In der Literatur findet sich bisher kein Fall eines EEC-Syndroms im Zusammenhang mit rezidivierender Epistaxis. Es wurde aber beschrieben, dass die generelle Unterproduktion aller Körperflüssigkeiten zu verschiedenen Problemen führt. Das Nasensekret ist sehr dickflüssig und grün, oft entstehen feste Borken, der Geruch ist charakteristisch [<http://www.ektodermale-dysplasie.de>]. Bei der Patientin wurde eine verminderte Sekretion nasalen Sekretes und dadurch eine auffällig trockene Schleimhaut festgestellt, wodurch die aufgetretenen Blutungen begünstigt wurden.

Ein weiterer Sonderfall war eine Patientin, die im Bereich des rechten Naseneinganges eine Gefäßmalformation aufwies, die zu rezidivierenden Blutungen führte. Durch die Exstirpation dieser Malformation konnte keine dauerhafte Besserung erzielt werden, weswegen eine Gefäßembolisation angeraten wurde. Da der Eingriff bis zum Ende der Datenerhebung nicht durchgeführt wurde, können über diese Patientin keine weiteren Aussagen getroffen werden.

Therapiemaßnahmen

In der allgemeinen Öffentlichkeit ist das Wissen über das richtige Vorgehen bei Nasenbluten mangelhaft. Eine Untersuchung aus dem Jahr 1997 unter 500 Bürgern zeigte, dass gerade einmal 11% der Teilnehmer die richtigen Erste-Hilfe-Maßnahmen kannten [Strachan, 1998]. Die Behandlungsmöglichkeiten der Epistaxis sind vielfältig. Auch unter Ärzten werden diese trotz der klinischen Relevanz noch immer kontrovers diskutiert. Noch gibt es kein festes Schema, das ein eindeutiges Vorgehen zur Behandlung liefert [Kotecha, 1996]. Grundsätzlich lassen sich konservative und

operative Maßnahmen unterscheiden. Für die häufig auftretende, milde und sich selbst limitierende anteriore Epistaxis sind in den meisten Fällen allgemeine Maßnahmen wie Oberkörperhochlagerung und Druck auf die Nasenflügel für die Behandlung ausreichend. Diese Behandlungsmaßnahmen können von den Patienten selbst durchgeführt werden und reichen im Rahmen der Selbstbehandlung in fast allen Fällen des kindlichen Nasenblutens aus, die Blutung vorerst zu stoppen. Die Zahl der Kinder, die wegen Epistaxis einen HNO-Spezialisten konsultieren, liegt laut Petruson nur bei 0,5‰ in der Gruppe der bis 5-Jährigen und bei gerade einmal 1,6‰ in der Gruppe der 6-10 Jährigen, obwohl 30 bzw. 60% dieser Kinder zumindest einmal in ihrem Leben mit Nasenbluten zu tun hatten [Petruson, 1979].

Bei den Patienten, die sich wegen Nasenblutens in einer HNO-Fachabteilung vorstellen, sind Maßnahmen der Selbstbehandlung in der Regel nicht mehr ausreichend. Für den Hals-Nasen-Ohren-Arzt ist der richtige Umgang mit dem jungen Patienten und seinen Verwandten besonders wichtig. Nasenbluten ruft oft eine elterliche Besorgnis hervor, die in keinem Verhältnis zur aktuellen Bedrohung des Kindes steht [Culbertson und Manning, 1990]. Deswegen ist ein ruhiges und bestimmendes Auftreten seitens des Arztes unverzichtbar. Eine schnelle Einschätzung des Allgemeinzustandes des Patienten, der Menge des verlorenen Blutes und die Erhebung der Anamnese, je nach Situation mit dem Kind oder einem Elternteil, helfen in vielen Fällen, alle Beteiligten zu beruhigen. Die Anamneseerhebung sollte die Umstände des Blutungsbeginns oder offensichtliche Blutungsursachen, vorherige Blutungsereignisse sowie eventuell bekannte familiäre Erkrankungen und Koagulopathien beinhalten und Informationen über kürzlich eingenommene Medikamente erbringen.

Bei lebensbedrohlichen Blutungen stehen die Schockbekämpfung und gegebenenfalls die Sicherung der Atemwege durch Intubation im Vordergrund. Bei Kindern spielen lebensbedrohliche Blutungen aber praktisch keine Rolle, weswegen normalerweise andere Erstmaßnahmen zu ergreifen sind. Das Anwenden von Kälte als Erstmaßnahme bei Epistaxis ist schon vor etwa 2500 Jahren durch Hippokrates schriftlich erwähnt worden. Auch heute wird in der Laienmedizin noch häufig zu Schnee oder kaltem Wasser gegriffen, wenn es zum Nasenbluten kommt. Die Kälte im Bereich des Nackens soll den Blutfluss in der nasalen Mukosa reduzieren. In der untersuchten Gruppe wurden die Patienten standardmäßig mit einem kühlenden Element im Nacken versorgt.

In der Literatur ist der Einfluss einer Eiskrawatte auf die nasale Durchblutung umstritten. Eine Untersuchung von Teymoortash und Mitarbeitern mittels Laser-Doppler-Verfahren konnte keinen Einfluss auf die Durchblutung der nasalen Schleimhaut feststellen [Teymoortash et al., 2003]. Scheibe und Mitarbeiter konnten jedoch nachweisen, dass es eine Minute nach Kälteapplikation im Nacken zu einer Reduktion des Blutvolumens im Bereich des Septums kommt [Scheibe et al., 2006]. Die Erkenntnisse dieser Untersuchung werden von zahlreichen klinischen Anwendungen gestützt, in denen sich ein positiver Effekt der Eiskrawatte bei der initialen Behandlung der Epistaxis gezeigt hat. Gerade bei Kindern stellt die Eiskrawatte eine nicht invasive, nicht schmerzhaft und wenig unangenehme Form der Epistaxisbehandlung dar, die auch im häuslichen Umfeld durchgeführt werden kann. Ob die Blutstillung hier wirklich über eine Minderung der Blutzirkulation oder lediglich über einen Suggestiveffekt erzielt wird, ist unklar.

Zwingt die Stärke der Blutung nicht zu sofortigen therapeutischen Maßnahmen, so ist die HNO-ärztliche Primärdiagnostik auf die Lokalisation der Blutungsquelle, zumindest ihre nähere Eingrenzung beziehungsweise Seitendifferenzierung, gerichtet. Zunächst wird der Oberkörper des Patienten in eine aufrechte Position gebracht und er wird angewiesen, im Rachen herunterlaufendes Blut nicht zu schlucken, da es sonst zu Emesis oder Aspiration des Blutes kommen kann. Die Inspektion der vorher gesäuberten Nasenhaupthöhle mittels vorderer Rhinoskopie bzw. Endoskopie erfolgt nach Abschwellen mit Nasentropfen (Xylometazolin, 0,05%) und eventueller Lokalanästhesie der Schleimhaut. Bei Kindern liegt die Wahrscheinlichkeit, dass die Blutung vom Locus Kiesselbachi ausgeht, bei über 90%. Vor allem bei ausgeprägter Epistaxis und bei den sehr selten auftretenden Blutungen, die von den hinteren, schwieriger einzusehenden Abschnitten der Nasenhaupthöhle ausgehen, kann es schwierig sein, die genaue Blutungsquelle zu erfassen [Kirchner, 1982].

Ist die Quelle der Blutung ausgemacht, gibt es verschiedene Möglichkeiten, diese zu stillen. Bei milden Formen von anteriorer Epistaxis kann die Blutung bereits unter Anwendung privingetränkter Watte oder nach Einbringen einer Salbenplombe, bestehend aus ca. 5g weicher Nasensalbe, stehen. In der untersuchten Gruppe reichten diese Maßnahme und die anschließende Anwendung weicher Nasensalbe für zwei Wochen bei 11% der Patienten aus. Bei diesen Patienten lag in 80% der Fälle eine

trockene Schleimhaut vor. Prominente Gefäße oder Teleangiektasien lagen in keinem Fall vor. Diese Ergebnisse zeigen, dass es in Fällen milder Epistaxis bei vorliegender trockener Schleimhaut ausreichend sein kann, den Patienten für zwei Wochen eine weiche Nasensalbe zu verschreiben. Auch London und Lindsey [London und Lindsey, 1999] beschrieben eine hohe Erfolgsrate bei rein konservativer Therapie mit weicher Nasensalbe. In einer Untersuchung von 100 ausgewählten Epistaxispatienten mit leichten Blutungen vom Locus Kiesselbachi konnte auf diesem Weg in 89% der Fälle eine Blutstillung erreicht werden. In einer Studie von Ruddy und Mitarbeitern [Ruddy et al., 1991] wurden zwei verschiedene Konzepte zur Behandlung von Epistaxis bei Kindern getestet. Die eine Gruppe wurde mit einer Nasensalbe, die Chlorhexidin als Antiseptikum und Neomycin als Antibiotikum enthielt, zweimal täglich für vier Wochen behandelt, während bei den Kindern der anderen Gruppe Schleimhaut chemisch mit Silbernitrat verödet wurde. Die Nachblutungshäufigkeit der erstgenannten Gruppe lag bei 48%, während es in der zweiten Gruppe nur in 41% zu Nachblutungen kam. Ruddy kam zu dem Schluss, dass bei Kindern Nasenbluten mit antibiotischer Salbe genauso effektiv zu behandeln ist, wie mit chemischer Kaustik. Für die Kinder sei die Behandlung weniger schmerzhaft als die Ätzung, die Kinder hätten sich lediglich über den schlechten Geruch der Salbe beklagt. Die Anwendung antibiotischer Salbe für ca. 1 Woche als einzige Therapie empfehlen auch Parker und Clegg [Parker und Clegg, 1990]. Allerdings besteht bei der lokalen Anwendung von antibiotischen Salben die Gefahr, dass resistente Erreger "gezüchtet" werden. Die Kinder des vorliegenden Patientenkollektivs wurden mit einer weichen Nasensalbe ohne antibiotische Zusätze behandelt. Die Ergebnisse von Ruddy und Mitarbeitern können nicht bestätigt werden, da in der untersuchten Gruppe in vielen Fällen Blutungen vorlagen, bei denen weitergehende Maßnahmen zur Blutstillung erforderlich wurden. Trotzdem wurde bei allen untersuchten Patienten zusätzlich zur Therapie, die zur Blutstillung eingesetzt wurde, eine Behandlung der Nasenschleimhaut mit weicher Nasensalbe für zwei Wochen verordnet. Die Ergebnisse der eigenen Analyse zeigen, dass eine trockene Nasenschleimhaut, sei sie ausgelöst durch eine Rhinitis oder durch trockene Umgebungsluft, der am häufigsten auftretende prädisponierende Faktor im Zusammenhang mit Nasenbluten bei Kindern ist. Miwa und Mitarbeiter zeigten in ihrer Untersuchung, wie Nasensalbe den transepithelialen Wasserverlust in der Nase reduzieren und somit ein Austrocknen der nasalen Schleimhaut verhindern kann [Miwa et al., 2006]. Die Akzeptanz dieser nicht invasiven Therapie ist bei den jungen Patienten

hoch, da sie nicht mit Schmerzen und nur mit geringen Unannehmlichkeiten verbunden ist [Ruddy et al., 1991]. Aus diesem Grund fällt der intensiven Nasenpflege mit weicher Nasensalbe die wichtigste Rolle bei der Epistaxisprophylaxe zu.

Große Unannehmlichkeiten bereitet es hingegen für die jungen Patienten, mit einer vorderen Nasentamponade versorgt zu werden. Dabei werden in Salbe getränkte Gazestreifen schichtweise in die Nase eingebracht, wodurch Kompression ausgeübt und die Blutung zum Stillstand gebracht werden soll. Um die Kompression zu erhöhen und einen zu starken einseitigen Druck auf das Septum zu verhindern, müssen immer beide Nasenhöhlen tamponiert werden. Die Nasentamponade ist ein geeignetes Mittel um diffuse Blutungen beziehungsweise nicht genau lokalisierbare Blutungen zu stillen. Da solche Blutungen aber bei Kindern so gut wie nicht vorkommen, ist die Therapie von Nasenbluten mit vorderer Nasentamponade bei Kindern nur in Ausnahmefällen indiziert. In der vorliegenden Untersuchung wurden drei Patienten mit einer beim erstbehandelnden Arzt gelegten Nasentamponade in die Klinik überwiesen. Bei allen drei Kindern musste eine weitere Behandlung in Form von bipolarer Koagulation zur endgültigen Stillung der Blutung angewendet werden. Lediglich in einem Fall war die Tamponade der Nase erfolgreich. Bei diesem Patienten war es zu einer diffusen Blutung an der Vomerhinterkante aufgrund einer entzündlichen Wundheilungstörung nach Septumplastik gekommen. Ein weiterer Nachteil der vorderen Nasentamponade sind selten auftretende Komplikationen wie Hypoxie, Sinusitis, Aspiration der Tamponade oder ein toxisches Schock Syndrom, weswegen bei tamponierten Patienten stets eine stationäre Überwachung erfolgen sollte [Minnigerode, 1984]. Aufgrund dieser möglichen Komplikationen, der Seltenheit diffuser, nicht genau lokalisierbarer Blutungsquellen bei kindlichem Nasenbluten und aufgrund der hohen Schmerzbelastung für das Kind, sind vordere Nasentamponaden bei Epistaxis von Kindern nur im Ausnahmefall indiziert.

Bei einer mangelnden Effektivität der konservativen Therapien und zur Vermeidung von erneuten Blutungen sollten operative Eingriffe erwogen werden. Eine besonders oft bei anteriorer Epistaxis angewandte Behandlungsmethode ist die Koagulation der blutenden Gefäße [Padgham, 1990; Toner und Walby, 1990; Pollice und Yoder, 1997; Simmen und Heinz, 1998; Pond und Sizeland, 2000]. Dabei gibt es die Möglichkeiten, die Koagulation durch chemische Ätzung oder durch bipolare Koagulation der

blutenden Gefäße zu erreichen. Viele Jahre wurde Albothyl® in der Hals-Nasen-Ohren-Heilkunde zur chemischen Koagulation von Blutungsquellen genutzt. Bereits 1960 beschrieb Eiden mit diesem Produkt gute Erfolge in der Epistaxistherapie [Eiden, 1960]. Es wurde in einer Konzentration von 1:5 auf die Wundfläche aufgebracht. Man machte sich dabei die adstringierenden, antimikrobiellen und sauren Eigenschaften, die denaturierend auf Eiweiße wirkten, zu nutze. Als Nachteil für die Therapie der Epistaxis muss gesehen werden, dass die ätzende Wirkung des Präparates zur Nekrose und anschließender Abstoßung der Epithelschichten und damit häufig zu Nachblutungen führten. Aus diesen Gründen wird Albothyl® vom Hersteller seit 2004 nicht mehr zur Anwendung in der HNO-Heilkunde empfohlen. Die chemische Koagulation mittels Silbernitrat wird heute noch angewendet und in der Literatur kontrovers diskutiert. Link und Mitarbeiter sehen in der chemischen Koagulation eine hocheffektive und von den Patienten gut tolerierte Behandlungsform und plädieren für den Einsatz von Silbernitrat auf beiden Seiten des Septums in einer Sitzung. Sie konnten bei 46 Kindern mit rezidivierender bilateraler anteriorer Epistaxis in 93% Fälle in einer Sitzung einen dauerhaften Erfolg erzielen [Link et al., 2006]. Toner und Walby [Toner und Walby, 1990] und Murthy und Mitarbeiter [Murthy et al., 1999] verglichen Behandlungserfolge von Silbernitratätzungen mit denen nach Salbenbehandlung beziehungsweise nach bipolarer Koagulation. In beiden Untersuchungen konnte mit Silbernitrat kein größerer Erfolg erzielt werden als mit der anderen Behandlungsmethode. Als seltene Komplikation der chemischen Koagulation wird in der Literatur eine Perforation des nasalen Septums durch die ätzende Wirkung des Silbernitrats beschrieben. Lloyd und Mitarbeiter konnten zeigen, dass das Silbernitrat auch bei längerer Exposition zur Schleimhaut nicht tief genug in das Gewebe eindringt, um einen direkten Schaden auf den Knorpel auszuüben. Sie erklären eine Nekrose des Septumknorpels mit der unterbrochenen Blutversorgung des Knorpels, die durch eine Schädigung des bedeckenden Perichondriums entsteht [Lloyd et al., 2005]. Aufgrund möglicher Komplikationen wurden in der vorliegenden Untersuchung nur zwei Patienten mit Silbernitrat (AgNO_3) behandelt. In einem der beiden Fälle kam es zwei Tage nach der Behandlung zu einer erneuten Blutung aus der stark gereizten Schleimhaut. Diese Komplikation lässt sich möglicherweise durch die chemische Reaktion des Silbernitrats erklären. Die Silberionen des Silbernitrats reagieren mit Sulfhydryl-, Carboxyl- und Aminogruppen der Proteine. Hierdurch werden die physikalischen Eigenschaften von Proteinen so verändert, dass sie präzipitieren. Eindringtiefe und Wirkdauer von

Silbernitrat werden durch Chloridionen des Gewebes begrenzt, die mit dem Silber unlösliches Silberchlorid (AgCl) bilden [Mutschler et al., 2001]. Wie die vorliegende Studie zeigen konnte, liegt bei Kindern mit Epistaxis häufig eine trockene Schleimhaut, also wenig extrazelluläre Flüssigkeit vor. Dies hat zur Folge, dass das in der extrazellulären Flüssigkeit vorliegende Chlorid in geringeren Mengen zur Verfügung steht und somit weniger unlösliches Silberchlorid gebildet werden kann. In der Epistaxistherapie wird AgNO_3 in einer Konzentration von 1% angewendet. Ab dieser Konzentration wirkt Silbernitrat bei normalen Schleimhautverhältnissen oberflächlich ätzend. Bei einer geringeren Menge an Chloridionen in der trockenen Schleimhaut erhöht sich die therapeutisch wirksame Konzentration des Silbernitrats. Bereits 1,5-prozentiges AgNO_3 führt zu einer verlangsamten Wundheilung und zur Exfoliation von Epithelien [Hatz et al., 1999]. So erscheint es gut möglich, dass die Anwendung von Silbernitrat bei Kindern mit trockener Schleimhaut neben der koagulierenden Wirkung auch eine stark reizende Wirkung auf die Mukosa hat und damit Nachblutungen begünstigt.

Diese Gefahr besteht bei der bipolaren Koagulation nicht, da bei dieser Methode die Denaturierung der Eiweiße und damit die Koagulation durch eine lokale Temperaturerhöhung durch das Anlegen einer elektrischen Spannung erreicht werden. Untersuchungen zum Erfolg von Elektrokoagulationen bei Kindern existieren nicht. Bei den Patienten der vorliegenden Untersuchung konnten alle akuten Blutungen, die elektrokoaguliert wurden, erfolgreich gestillt werden. Eine zusätzliche Tamponade war in keinem Fall notwendig. In nur zwei Fällen (10%) kam es zu erneuten Vorstellungen mit akuten Blutungen innerhalb der nächsten Woche, wobei bei diesen Patienten jeweils auffällige Gefäße vorlagen. Die Elektrokoagulation ist somit bei akuter kindlicher Epistaxis eine sehr effektive Methode. Limitiert wird die Methode jedoch dadurch, dass die betroffenen Kinder ein gewisses Alter haben müssen, um kooperativ zu sein. Ebenso muss darauf hingewiesen werden, dass die bipolare Koagulation trotz oberflächlicher Anästhesie einen Schmerzreiz für den Patienten darstellt, den nicht alle Kinder aller Altersstufen ertragen können. In der vorliegenden Untersuchung war der jüngste Patient, der in Oberflächenanästhesie koaguliert wurde, sieben Jahre alt. Natürlich ist es nicht möglich, eine feste Altersgrenze zu ziehen, ab der die elektrische Koagulation toleriert wird. Es lässt sich jedoch sicher sagen, dass Kinder im Vorschulalter nur in Ausnahmefällen für diese Therapie in Oberflächenanästhesie geeignet sind. Der Erfolg

der Therapie ist außerdem leider nicht in allen Fällen von Dauer. Etwa ein Viertel (28%) der bipolar koagulierten Patienten stellte sich in den Monaten nach der bipolaren Koagulation erneut wegen Epistaxis in der Klinik vor. Dabei handelte es sich allerdings ausschließlich um Fälle mit Befunden, die stärkere Epistaxis begünstigen, wie Teleangiektasien, von-Willebrand-Syndrom und prominente Gefäße im Bereich des Septums. Eine mögliche Ursache für den nicht dauerhaften Erfolg der Elektrokoagulation bei Patienten mit prominenten Gefäßen ist, dass der nach Erkenntnissen dieser Arbeit meist für die Blutung verantwortliche Ramus septalis inferior der Arteria sphenopalatina am Nasenboden bei der ersten Behandlung nicht erfolgreich verödet wurde.

In diesen und weiteren Fällen mit starker und häufig rezidivierender Epistaxis wurde eine Nd:YAG-Lasertherapie vorgenommen. In der Literatur liegen bisher keine Untersuchungen zum Erfolg von Nd:YAG-Lasertherapien bei rezidivierender Epistaxis aufgrund prominenter Gefäßbäume bei Kindern vor. In allen Fällen der vorliegenden Untersuchung konnte eine Reduktion der Epistaxis durch den Lasereingriff erreicht werden. In 72% der Fälle trat nach dem Eingriff kein Nasenbluten auf der behandelten Nasenseite auf. Bei routinemäßigen Nachkontrollen gab weniger als ein Drittel der Patienten (28%) an, weiterhin Blutungen auf der behandelten Seite des Septums gehabt zu haben. In allen diesen Fällen konnten jedoch die Frequenz und Dauer der Blutungen deutlich gesenkt werden. Dies ist als Erfolg zu werten, da ausschließlich Patienten mit starker rezidivierender Epistaxis mit dem Nd:YAG-Laser behandelt wurden. Knapp drei Viertel der Patienten klagten zuvor über Blutungen, die mehr als einmal pro Woche auftraten, und zwei Drittel der Patienten wurden vorher bereits mit Elektrokoagulation therapiert, ohne einen dauerhaften Erfolg zu erzielen. Der Vorteil des Nd:YAG-Lasers gegenüber der bipolaren Koagulation wird in der Literatur darin gesehen, dass er seine Wirkung erzielt, ohne die Geweboberfläche zu beschädigen. Im Gegensatz zu dem nahezu ausschließlich von Zellflüssigkeit absorbierten CO₂-Laser wird der Nd:YAG-Laser vorwiegend von pigmentiertem Gewebe absorbiert. Deswegen passiert das Laserlicht die Geweboberfläche nahezu ungehindert und dringt bis zu einem Zentimeter tief ins Gewebe ein. Wegen dieser großen Eindringtiefe und der damit verbundenen Streuung reicht die Laserenergie nicht aus, das bestrahlte Gewebe sofort zu verdampfen. Beim Nd:YAG-Laser steht also nicht die schneidende, sondern die koagulierende Wirkung im Vordergrund. Will man die

Tiefenwirkung des Nd:YAG-Lasers ausnutzen, ohne einen schneidenden Effekt zu erreichen, so genügt es, das Nd:YAG-Laserlicht dem Gewebe im kontaktlosen Betrieb zuzuführen. Hierzu wird ein Abstand von 5-10 mm zwischen Gewebe und Lichtleiter eingehalten. Eine niedrigdosierte Nd:YAG-Laserlichtapplikation im kontaktlosen Betrieb führt zu histologisch erkennbarer Tiefenkoagulation ohne Zerstörung der Gewebeoberfläche [Sacknoff, 1983]. Gerade bei jungen Patienten, bei denen dem Zustand der Schleimhaut eine große Bedeutung bei der Entstehung von Epistaxis beigemessen werden muss, scheint diese für die Gewebeoberfläche schonende Behandlung entscheidende Vorteile zu bringen. Shah und Mitarbeiter beschrieben eine effektivere Verödung der subepithelialen Gefäße, da der Nd:YAG-Laser aufgrund seiner größeren Streuung eine größere Fibrosefläche erzeugt [Shah et al., 2002]. Unter diesem Aspekt hat ein Lasereingriff auch bei Patienten mit starker rezidivierender Epistaxis ohne Auffälligkeiten an der Schleimhaut Vorteile. Dies gilt zum Beispiel auch für Patienten mit einer Gerinnungsstörung. Ein Risiko bei der Behandlung besteht im Auftreten des so genannten „popcorn effects“ [Werner et al., 1992]. Dabei handelt es sich um eine Abhebung der oberflächlichen von der tiefen Gewebeschicht durch eine schlagartige Erhitzung der tieferen Gewebeschichten mit Ausdehnung der intrazellulären Flüssigkeit und Ruptur der Zelloberflächen unter der Nd:YAG-Laserstrahlung. Die beschriebene, für den Therapeuten oftmals nicht erkennbare Tiefenwirkung des Nd:YAG Lasers kann dazu verleiten, dessen Wirkung zu unterschätzen und zu einer nicht gerechtfertigten Erhöhung der Laserleistung zu greifen [Werner et al., 1992]. Als nachteilig muss bei der Nd:YAG-Laserbehandlung gesehen werden, dass sie bei Kindern vorwiegend in Intubationsnarkose durchgeführt werden muss, da es sich um eine schmerzhafteste Prozedur handelt, die mit großer Präzision unter mikroskopischer Kontrolle vorgenommen werden muß. Aus diesem Grund sollte diese Behandlungsform nur Kindern vorbehalten bleiben, die entweder unter prominenten Gefäßen, Teleangiektasien, Gerinnungsstörungen oder ähnlichem leiden oder bei denen bereits zuvor erfolglos bipolar koaguliert wurde.

Eine Sonderstellung in der Therapie der Epistaxis nehmen Patienten mit Morbus Rendu-Osler ein. Zunächst kann die rezidivierende Epistaxis bei Kindern mit HHT-Syndrom durch tägliche Anwendung von weicher Nasensalbe behandelt werden. Bei beiden Patienten des analysierten Kollektivs wurde mehr als zwei Jahre vor dem ersten Lasereingriff eine Therapie mit weicher Nasensalbe durchgeführt und die

Blutungsfrequenz damit zunächst reduziert. Mit dem Fortschreiten der teleangiektatischen Gefäßveränderungen mit zunehmendem Alter wird allerdings in vielen Fällen eine Operation notwendig. Die bei gewöhnlichen Epistaxispatienten im akuten Fall sehr erfolgreiche bipolare Koagulation sollte bei Osler-Patienten mit einiger Zurückhaltung eingesetzt werden, da sie bei diesen Patienten nicht immer zu einer Besserung der Epistaxissymptomatik, sondern auch zu einer Verschlechterung führen kann. Dies ist leicht erklärlich, bedenkt man, dass es bei Osler-Patienten durch elektrische Verödung einer blutenden Gefäßmalformation leicht zur Eröffnung angrenzender Gefäßkonvolute kommen kann. Auch eine vordere Nasentamponade sollte in einer solchen Situation vermieden werden und lediglich unstillbaren Blutungen vorbehalten bleiben. Bei der Entfernung einer Nasentamponade kann aufgrund von Schleimhautverletzungen eine erneute Epistaxisepisode auftreten, deren Ausprägung stärker sein kann als zum Zeitpunkt der ersten akuten Blutung. Auch die Häufigkeit der Blutungen in der darauf folgenden Zeit steigert sich, was die stationäre Behandlung nach Entfernung der Tamponade und vor Durchführung der laserchirurgischen Behandlung verlängern kann [Kanne, 2006].

Werner und Mitarbeiter [Werner et al., 1997] postulierten ein Behandlungsschema, nach dem auch die beiden in der vorliegenden Untersuchung behandelten HHT-Patienten therapiert wurden. Bei beiden Patienten wurde nach einer initialen, intensiven topischen Therapie mit weicher Nasensalbe eine Behandlung mit dem Nd:YAG Laser vorgenommen. Im Anschluss an die Laser-Behandlung wurden die Nasenhöhlen mit weicher Nasensalbe gefüllt. Es konnte somit auf die Verwendung von Nasentamponaden verzichtet werden. Bei der Laserbehandlung wurde darauf geachtet, pro Behandlungszyklus nur eine Seite der Nasenscheidewand zu behandeln, um die Gefahr einer Septumperforation möglichst gering zu halten. In einem etwa 8-wöchigen Abstand wurde dann die Gegenseite behandelt. Bis zum Ende der Datenerhebungsphase waren seit dem letzten Lasereingriff beim ersten Patient 26 Monate und beim zweiten Patient 23 Monate vergangen. Bei beiden Patienten ergaben Routineuntersuchungen während dieser Zeit weitgehende Beschwerdefreiheit bezüglich Epistaxis. Die Ergebnisse bei beiden Patienten sind damit besser als die Ergebnisse vorhergegangener Untersuchungen [Folz et al., 2005; Werner et al., 1997]. Aufgrund der geringen Patientenzahlen müssen diese Beobachtungen jedoch kritisch betrachtet werden. Ähnliche Beobachtungen wurden aber bereits von Folz und Mitarbeitern gemacht, die

zeigen konnten, dass die Nd:YAG-Therapie bei kindlichen Morbus-Osler-Patienten größeren Erfolg zeigt als bei Erwachsenen [Folz et al., 2005]. Sie schrieben dies unter anderem der Tatsache zu, dass die nasalen Telangiektasien bei Kindern weniger dicht angeordnet sind.

Da in der Literatur bisher kein Patient mit einem Ektodermalen Dysplasie-Syndrom und Epistaxis beschrieben ist, gibt es bisher auch keine Therapieempfehlung für diesen Sonderfall. Im vorliegenden Fall waren bei der Patientin beidseitig prominente Gefäße erkennbar, die mittels Nd:YAG-Laser-Eingriff verödet wurden. Aufgrund der Borkenbildung durch das dickflüssige Nasensekret schien eine anschließende dauerhafte Therapie mit weicher Nasensalbe sinnvoll. Unter dieser Therapie konnten die Blutungen auf seltene Einzelfälle reduziert werden. Insofern scheint die Kombinationstherapie aus weicher Nasensalbe und Nd:YAG-Lasertherapie für die Epistaxis beim EEC-Syndrom geeignet zu sein.

6. Zusammenfassung

In der vorliegenden Arbeit wurden die Krankenakten von 62 pädiatrischen Epistaxispatienten ausgewertet, um Besonderheiten der kindlichen Epistaxis und deren Therapie herauszuarbeiten. Bei 45/62 Patienten war zunächst keine direkte Ursache für die Blutung aus der Nase aufgefallen. In 13/62 Fällen war ein Trauma das blutungsauslösende Ereignis und in 3/62 Fällen traten die Blutungen in Verbindung mit Syndromen auf, wobei es sich zweimal um ein Morbus-Rendu-Osler-Syndrom und einmal um ein ektodermales Dysplasiesyndrom handelte. Eine Patientin blutete aus einer vaskulären Malformation am rechten Naseneingang. In 60/62 Fällen handelte es sich um eine sogenannte anteriore Epistaxis, zu posterioren Blutungen kam es lediglich in 2/62 Fällen. In beiden Fällen handelte es sich um Nachblutungen nach ärztlichen Eingriffen. Von den 45 Patienten ohne direkt erkennbare Blutungsursache wurde bei 6 Patienten ein erhöhter oder erniedrigter Blutdruck gemessen. Bei den pädiatrischen Patienten konnte kein wesentlicher Einfluss des Blutdruckes auf Dauer oder Frequenz des Nasenblutens festgestellt werden. Bei 5/45 Patienten lag ein von-Willebrand-Jürgens-Syndrom vor, 3/45 Patienten standen unter dem Einfluss von Acetylsalicylsäure. Bei beiden Gruppen konnten längere Blutungsdauern als beim Durchschnitt der untersuchten Patienten gezeigt werden. Bei 34/45 Patienten trat die Epistaxis nicht in Folge einer Systemerkrankung auf. In 27/34 Fällen lag jedoch ein auffälliger Schleimhautbefund vor. Eine trockene Schleimhaut wiesen 19/34 Patienten auf, wobei ein Zusammenhang zu trockener Umgebungsluft gezeigt werden konnte, da es zu vermehrten Blutungen an Tagen mit niedriger Luftfeuchtigkeit und in den Wintermonaten mit trockener Heizungsluft kam. Mehr als ein Drittel der Patienten (12/34) wies ein prominentes, durch die Schleimhaut durchscheinendes Gefäß am Vorder- oder Unterrand des Septums auf, teleangiektatische Gefäße fielen in 4/34 Fälle auf. Die Ergebnisse der Untersuchung zeigen, dass lange Blutungen von mehr als einer Stunde Dauer besonders aus prominenten Gefäßen auftreten, während Teleangiektasien oft in Verbindung mit besonders häufig auftretenden Blutungen stehen. Bei der rhinoskopischen Untersuchung des vorderen Nasenseptums fiel ein durch die Mukosa durchscheinendes Gefäß auf, das vom Nasenboden kommend nach kranial zieht und dort den Locus Kiesselbachi versorgt. Im Gegensatz zu Darstellungen in der Literatur konnten Anastomosen mit von kranial kommenden Gefäßen der Arteria ethmoidalis anterior nicht festgestellt werden. Der Locus Kiesselbachi wird nach den Erkenntnissen der vorliegenden Untersuchung hauptsächlich vom Ramus septalis inferior der Arteria

sphenopalatina versorgt. Ziel einer dauerhaft erfolgreichen operativen Therapie häufig auftretender oder besonders lang andauernder Epistaxis muss die Verödung dieses Gefäßes sein.

In 21/45 Fällen ohne direkt erkennbare Blutungsursache wurde zunächst mit bipolarer Koagulation therapiert. Alle akuten Blutungen konnten erfolgreich gestillt werden. In 6 dieser 21 Fälle kam es in den nächsten Monaten zu einer erneuten Vorstellung wegen Epistaxis, wobei es sich ausschließlich um Patienten mit prominenten Gefäßen, Teleangiektasien oder um einen Patienten mit von-Willebrand-Jürgens-Syndrom handelte. Eine chemische Koagulation mit Silbernitrat wurde in 2/45 Fällen angewendet, wobei diese Therapie in der Hälfte der Fälle erfolgreich war. Bei 18/45 Patienten wurde eine Nd:YAG-Lasertherapie eingesetzt. Alle Patienten litten seit längerem unter häufig auftretenden Blutungen, 2/3 von ihnen wurden vor der Lasertherapie bereits ohne dauerhaften Erfolg bipolar koaguliert. In allen Fällen konnte anschließend eine deutliche Besserung der Epistaxissymptomatik festgestellt werden. Das heißt, dass unter befeuchtender Therapie mit weicher Nasensalbe keine weiteren nennenswerten Blutungen auftraten. Bei Patienten mit häufiger und starker Epistaxis scheint diese Therapie einen größeren Erfolg zu haben als die bipolare Koagulation. Zu empfehlen ist die Lasertherapie deshalb besonders bei Patienten mit prädisponierenden Faktoren für Epistaxis wie prominenten Gefäßen oder Teleangiektasien im Bereich des Septums oder bei Patienten mit auffällig langen Blutungen (z.B. Patienten mit von-Willebrand-Jürgens-Syndrom). Außerdem ist die Therapie geeignet für Patienten, bei denen zuvor erfolglos bipolar koaguliert wurde.

Die Therapie der Morbus-Rendu-Osler-Patienten war in beiden Fällen ähnlich. Sie bestand aus einer Vorbehandlung mit weicher Nasensalbe und nachfolgender Nd:YAG-Lasertherapie im Bereich des Locus Kiesselbachi unter stationären Bedingungen. Nach einem Heilungsintervall von 8 Wochen wurde die andere Nasenseite behandelt. Anschließend wurde eine dauerhafte intensive Nasenpflege mit weicher Nasensalbe verordnet. So konnte in beiden Fällen eine weitgehende Beschwerdefreiheit in den nächsten zwei Jahren erzielt werden. Auch bei der Patientin, die am Ektodermalen Dysplasie Syndrom litt, konnten mit einer zeitversetzten beidseitigen Nd:YAG-Lasertherapie und anschließender dauerhafter Anwendung von weicher Nasensalbe ein deutlicher Rückgang der Epistaxis erreicht werden.

7. Abstract

In this thesis, the medical records of 62 paediatric patients with epistaxis were analysed to identify the specifics of epistaxis in childhood and its therapy. In 45/62 cases no direct cause of the bleeding was evident. In 13/62 cases a trauma caused the haemorrhage. In most of those cases it was due to an accident and more rarely due to digital manipulation. In 3/62 cases the epistaxis occurred in combination with a syndrome, i.e. in two cases it was due to Morbus-Rendu-Osler and in one case due to Ectrodactyly-Ectodermal-Dysplasia-Clefting-Syndrome. One patient bled from a vascular malformation on the right side of her columella. In 60/62 cases, so called anterior epistaxis occurred, and only in 2/62 cases posterior bleedings occurred, which were both secondary to surgery within the nose or the nasopharynx.

Out of the 45 patients without direct cause of the bleeding, 6 were diagnosed with increased or decreased blood pressure. No essential influence of the blood pressure on frequency or duration of epistaxis could be determined in the paediatric group. In 5/45 patients Willebrand's disease was diagnosed, and 3/45 patients were under the influence of acetylsalicylic acid. In both groups, a longer than average bleeding duration could be shown. In 34/45 cases, the epistaxis did not appear in combination with a systemic disease. However, in 27/34 cases a conspicuous finding of the nasal mucosa was identified. Nineteen of 34 patients suffered from a dry nasal mucosa. A correlation to the climate could be shown because there was an increase of epistaxis on days with low humidity and during the winter months with dry interior climate produced by heating systems. More than one third of the patients (12/34 patients) had a prominent vessel shining through the mucosa at the anterior or lower edge of the nasal septum, and teleangiectic vessels appeared in 4/34 cases. The result of the analysis shows that long lasting haemorrhages of more than one hour duration mainly occur in connection with prominent vessels, while teleangiectatic vessels mainly correlate with frequently recurrent epistaxis. During the rhinoscopic examination of the anterior nasal septum, a vessel leading from the floor of the nose to Little's area could be identified in several cases. In contrast to literature, anastomoses with vessels coming from the cranial portion of the septal mucosa deriving from the anterior ethmoidal artery could not be found. According to the findings of the present analysis, Little's area is mainly supplied by the inferior branch of the sphenopalatine artery. Therefore, it should be the aim of therapy of recurrent epistaxis to obliterate this vessel.

In 21/45 cases without direct cause of the bleeding, the first line of treatment was bipolar cautery. All acute bleedings could be stopped by this therapy. Six out of these 21 cases, required another treatment because of epistaxis in the following months. Only patients with prominent vessels, teleangiectatic vessels or Willebrand's disease needed further treatment. Chemical coagulation with silver nitrate was applied in 2/45 cases. It was successful in one case. In 18/45 cases, Nd:YAG laser therapy was used. All patients suffered from long lasting or frequently recurring epistaxis, 2/3 of them had bipolar cautery before laser therapy, all without enduring success. All cases showed definite improvement of the epistaxis after laser therapy, which means that no noteworthy bleedings occurred under continuous moisturizing treatment of the nose with lubricants. For patients with long lasting or frequently recurring epistaxis, Nd:YAG-laser therapy seems to be more successful than bipolar cautery. Thus, this therapy should be recommended especially for patients with predisposing factors for epistaxis, such as prominent or teleangiectatic vessels on the nasal septum or for patients with notably long bleedings, for example patients with Willebrand's disease. In addition, the laser therapy is appropriate for patients who were treated with bipolar cautery earlier without success.

Therapy of the two patients with Morbus-Rendu-Osler was similar in both cases. It included a pre-treatment with lubricants and Nd:YAG laser therapy in the region of Little's area. After an 8-weeks healing period, the other side of the nose was treated. Afterwards a continuous moisturizing therapy with lubricants was prescribed. During the two years following this treatment, neither patient reported significant complaints regarding epistaxis. The patient with the Ectrodactyly-Ectodermal-Dysplasia-Clefting-Syndrome could also be treated successfully with a time-shifted bilateral laser therapy and followed by the use of nasal ointments. However, no permanent improvement of epistaxis could be achieved in a patient with a large malformation of the nasal vessels in the region of the columella of one patient.

8. Literaturverzeichnis

Aikman P: Evaluation of a new oxymetazoline preparation in the treatment of nasal congestion, *Practitioner*, 1975, 214: 685–688

Altissimi G, Pennacchi A, Longari F, Giommetti S, Pitzalis M: Epistaxis and climatic events, *Acta Otorhinolaryngol Ital*, 1993, 13: 319–331

Bärmann M: Nasenbluten: Zur Ätiologie und Therapie der Epistaxis nasi, 1995, Saarbrücken, Univ. Diss.

Beem MO: Acute respiratory illness in nursery school children: A longitudinal study of the occurrence of illness and respiratory viruses, *Am J Epidemiol*, 1969, 90: 30

Beran M: Occurrence of epistaxis in habitual nose-bleeders and analysis of some etiological factors, 1986, *ORL*, 48: 297-303

Brehme U, Einsiedler K, Schmahl FW: Das Risikofaktorenkonzept für Herz-Kreislauf-Erkrankungen in der Arbeitsmedizin, *Arbeitsmed Sozialmed Umweltmed*, 2003, 38: 68–75

Birzgalis AR, Saeed S: The effect of early blood transfusion on severe epistaxis, *Clin Otolaryngol*, 1991, 16: 501-503

Carson JL, Collier AM, Shi-Chen SH: Acquired ciliary defects in nasal epithelium of children with acute viral upper respiratory infections, *N Engl J Med*, 1985, 312: 463-468

Caselitz M, Chavan A, Manns MP, Wagner S: Die hereditäre hämorrhagische Teleangiektasie und ihre Manifestation in der Leber, *Z Gastroenterol*, 2001, 39: 533-542

Culbertson MC, Manning S: Epistaxis, in: *Paediatric Otolaryngology*, Bluestone/Stool, Philadelphia, London, Toronto, Mexico City, Rio de Janeiro, Sydney, Tokyo, 1990, 2nd Edition, Vol.1, Chapter 27

Dann L: Severe epistaxis, *Aust Fam Physician*, 1994, 23: 153-155

Denholm SW, Maynard CA; Watson HG: Warfarin and epistaxis - a case controlled study, *J Laryngol Otol*, 1993, 107: 195-196

Dykewicz MS, Fineman S, Skoner DP, Nicklas R, Lee R, Blessing-Moore J, Li JT, Bernstein IL, Berger W, Spector S, Schuller D: Diagnosis and management of rhinitis, *Ann Allergy Asthma Immunol*, 1998, 81: 478-518

Eiden O: Über die Anwendung von Albothyl in der HNO-Heilkunde, *HNO*, 1960, 9: 28

Ellen R: Rhinitis and acute and chronic sinusitis, in: *Pediatric Otolaryngology*, Bluestone/Stool, Philadelphia, London, Toronto, Mexico City, Rio de Janeiro, Sydney, Tokyo, 1990, 2nd Edition, Vol.1, Chapter 32

Eppendorf K: Gesichtsschädelverletzung durch Rohheitsdelikte- Häufigkeit, Ursachen, soziale Begleitumstände und ökonomische Belastung, 2000, Halle-Wittenberg, Univ. Diss., <http://sundoc.bibliothek.uni-halle.de/diss-online/00/01H020/index.htm>

Feldmann H: Nasenbluten in der Geschichte der Rhinologie, *Laryngo Rhino Otol*, 1996, 75:115-120

Folz BJ, Cerra Wollstein A, Lippert BM, Werner JA: Morphology and distribution of nasal telangiectasia in HHT patients with epistaxis, *Am J Rhinol*, 2005, 19:65-70

Folz BJ, Zoll B, Alfke H, Toussaint A, Maier RF, Werner JA: Manifestations of hereditary hemorrhagic telangiectasia in children and adolescents, *Eur Arch Otorhinolaryngol*, 2006, 263: 53-61

Folz BJ, Tennie J, Lippert BM, Werner JA: Natural history and control of epistaxis in a group of German patients with Rendu-Osler-Weber disease, *Rhinology*, 2005, 43: 40-46

Folz BJ, Wollstein AC, Alfke H, Dünne AA, Lippert BM, Wagner HJ, Gorg K, Bien S, Werner JA: The value of screening for multiple arterio-venous malformations in hereditary hemorrhagic telangiectasia: A diagnostic study, *Eur Arch Otolaryngol*, 2004, 261: 509-516

Fuji M, Goto N, Shimada K, Moriyama H, Kikuchi K, Kida A: Demonstration of the nasal septal branches of the sphenopalatine artery by use of a new intravascular injection method. *Ann Otol Rhinol Laryngol*, 1996, 105: 309-311

Garcia Callejo FJ, Velert Vila MM, Marco Algarra J: Epistaxis in children as an indicator of hemostatic disorders, *An Esp Pediatr*, 1998, 49: 475-480

Graf P: Long-term use of oxy- and xylometazoline nasal sprays induces rebound swelling, tolerance and nasal hyperreactivity, *Rhinology*, 1996, 34: 9-13

Haines HL: Oxymetazoline spray in Otorhinolaryngology, *Curr Therapeutic Res Clin Exp*, 1966, 8: 91-93

Hatz R, Niedner R., Vanscheidt W, Westerhof W: Wundheilung und Wundmanagement, *Pharm*, 1999, 54: 460-463

<http://www.ektodermale-dysplasie.de>

Jackson KR, Jackson RT: Factors associated with active refractory epistaxis, *Arch Otolaryngol Head Neck Surg*, 1988, 114: 862-865

Jahnke V: Ultrastructure of hereditary teleangiectasia, *Arch Otolaryngol*, 1970, 91: 262-265

Johansson BR, Beran M, Petrusson B: Light and electron microscopy of varicose vessels and telangiomas in the nasal mucosa of habitual nosebleeders, *Acta Otolaryngol*, 1985, 9: 620-629

Josephson GD, Godley FA, Stierna P: Practical management of epistaxis, *Med Clin North Am*, 1991, 75: 1311-1320

Kanne M: Pathogenese und Therapie der Epistaxis – Eine prospektive Analyse von 108 konsekutiven Fällen an der HNO-Klinik der Philipps-Universität Marburg, 2006, Marburg, Univ. Diss., <http://archiv.ub.uni-marburg.de/diss/z2007/0383/>

Katsanis E, Luke KH, Hsu E, Li M, Lillicrap D: Prevalence and significance of mild bleeding disorders in children with recurrent epistaxis, *J Pediatr*, 1988, 113: 73-76

Keith RJ, Richard TJ: Factors associated with active refractory epistaxis, *Arch Otolaryngol Head Neck Surg*, 1988, 114: 862-865

Kiley V, Stuart JJ, Johnson CA: Coagulation studies in children with isolated recurrent epistaxis, *J Pediatr*, 1982, 100: 579-581

Kirchner J: Current concepts in Otolaryngology, *New Engl J Med*, 1982, 307: 1126-1128

Koch L: Verlaufsbeobachtungen von Patienten mit Epistaxis - eine retrospektive Analyse, 1999, Göttingen, Univ. Diss.

Kotecha B, Fowler S, Harkness P, Walmsley J, Brown P, Topham J: Management of epistaxis: a national survey, *Ann R Coll Surg Engl*, 1996, 78: 133-139

Kubba H, MacAndie C, Botma M, Robison J, O'Donnell M, Robertson G, Geddes N: A prospective, single-blind, randomized controlled trial of antiseptic cream for recurrent epistaxis in childhood, *Clin Otolaryngol Allied Sci*, 2001, 26: 465-468

Kurien M, Raman R, Thomas K: Profuse epistaxis: an argument for conservative medical management, *Singapore Med J*, 1993, 34: 335-336

Lewandowski AS, Sliwinska-Kowalska M: Occurrence of epistaxis in relation to seasonal factors, *Wiad Lek*, 1993, 46: 597-602

Link TR, Conley SF, Flanary V, Kerschner JE: Bilateral epistaxis in children: efficacy of bilateral septal cauterization with silver nitrate, *Int J Pediatr Otorhinolaryngol*, 2006, 70: 1439-1442

Lloyd S, Almeyda J, Di Cuffa R, Shah K: The effect of silver nitrate on nasal septal cartilage, *Ear Nose Throat J*, 2005, 84: 41-44

Loftus BC, Blitzer A, Cozine K: Epistaxis, medical history and the nasopulmonary reflex: What is clinically relevant? *Otolaryngol Head Neck Surg*, 1994, 110: 363-369

London SD, Lindsey WH: A reliable medical treatment for recurrent mild anterior epistaxis, *Laryngoscope*, 1999, 109: 1535-1537

Minnigerode B: Hirnanoxie mit Todesfolge durch Aspiration von Nasentamponade, *HNO*, 1984, 32: 521-522

Miwa M, Nakajima N, Matsunaga M, Watanabe K: Measurement of water loss in human nasal mucosa, *Am J Rhinol*, 2006, 20: 453-455

Monux A, Tomás M, Kaiser C, Gavilán J: Conservative management of epistaxis, *J Laryngol Otol*, 1990, 104: 868-870

Mutschler E, Geisslinger G, Kroemer H, Schäfer-Korting, M: Mutschler Arzneimittelwirkungen kompakt, Wiss. Verl. Ges., 2001, Stuttgart

Murthy P, Nilssen EL, Rao S, McClymont LG: A randomised clinical trial of antiseptic nasal carrier cream and silver nitrate cautery in the treatment of recurrent anterior epistaxis, *Clin Otolaryngol Allied Sci*, 1999, 24: 228-231

Nosek-Cenkowska B, Cheang MS, Pizzi NJ, Israels ED, Gerrard M: Bleeding/bruising symptomatology in children with and without bleeding disorders, *Thromb Haemost*, 1991, 65: 237-241

Nunez DA, McClymont LG, Evans RA: Epistaxis: a study of relationship with weather, *Clin Otol*, 1990, 15: 49-51

Öfner JG, Bartl B, Kanonier G, Thumfart WF: Konzept zur Behandlung der rezidivierenden bzw. unstillbaren Epistaxis, *Otorhinolaryngol Nova*, 1996, 6: 218-222

Okafor BC: Epistaxis: a clinical study of 540 cases, *Ear Nose Throat J*, 1984, 63: 153-159

Padgham N: Epistaxis: anatomical and clinical correlates, *J Laryngol Otol*, 1990, 104: 308-311

Parker AJ, Clegg RT: How to control epistaxis, *Br J Hosp Med*, 1990, 3: 198-200

Perkins SW, Dayan SH, Sklarew EC, Hamilton M, Bussell GS: The incidence of sports-related facial trauma in children, *Ear Nose Throat J*, 2000, 79: 632-634

Petruson B: Epistaxis general discussion, *Acta Otolaryngol*, 1974, 317: 6-61

Petruson B: Epistaxis in children, *Rhinology*, 1979, 17: 83-90

Plauchu H, de Chadarevian JP, Bideau A, Robert JM: Age-related clinical profile of hereditary hemorrhagic teleangiectasia in an epidemiologically recruited population, *Am J Med Genet*, 1989, 32: 291-297

Pollice PA, Yoder MG: Epistaxis: a retrospective review of hospitalized patients, *Otolaryngol Head Neck Surg*, 1997, 117: 49-53

Poulsen P: Epistaxis: Examination of hospitalized patients, *J Laryngol Otol*, 1984, 98: 277-279

Pringle MB, Beasley P, Brightwell AP: The use of Merocel nasal packs in the treatment of epistaxis, *J Laryngol Otol*, 1996, 110: 543-546

Quine SM, Gray RF, Rudd M, von Blumenthal H: Microscope and hot wire cautery management of 100 consecutive patients with acute epistaxis - a superior method to traditional packing, *J Laryngol Otol*, 1994, 108: 845-848

Ramey JT, Bailen E, Lockey RF: Rhinitis medicamentosa, *J Investig Allergol Clin Immunol*, 2006, 16: 148-155

Randall DA, Freeman SB: Management of anterior and posterior epistaxis, *Am Fam Physician*, 1991, 43: 2007-2014

Razdan U, Zada R, Chaturvedi VN: Epistaxis: study of aetiology, site and side of bleeding, *Indian J Med Sci*, 1999, 53: 545-552

Rodeghiero P: Epidemiological investigation of the prevalence of Willebrand's disease, *Blood* 1987, 69: 454-459

Ruddy J, Proops DW, Pearman K, Ruddy H: Management of epistaxis in children, *Int J Pediatr Otorhinolaryngol*, 1991, 21: 139-142

Sacknoff EJ: Laser advances in urology, *J Clin Laser Med Surg*, 1993, 11: 173-176.

Sandoval C, Dong S, Visintainer P, Ozkaynak MF, Jayabose S: Clinical and laboratory features of 178 children with recurrent epistaxis, *J Pediatr Hematol Oncol*, 2002, 24: 47-49

Saro R: Die Ursachen und Therapie der symptomatischen Epistaxis: Eine statistische Auswertung von 4338 Krankengeschichten aus dem Zeitraum 1975-1980, 1988, Berlin, Univ. Diss.

Scheibe M, Wüstenberg EG, Hüttenbrink KB, Zahnert T, Hummel T: Studies on the effects of ice collars on nasal blood volume using optical rhinometry, *Am J Rhinol*, 2006, 20: 394-396

Shaheen OH: Arterial epistaxis, *J Laryngol Otol*, 1975, 89: 17-34

Shah RK, Dhingra JK, Shapshay SM: Hereditary hemorrhagic telangiectasia: a review of 76 cases, *Laryngoscope*, 2002, 112: 767-773

Shaitkin B: Epistaxis: Medical versus surgical therapy: A comparison of efficacy, complications and economical considerations, *Laryngoscope*, 1987, 97: 1392- 1394

Simmen D, Heinz B: Epistaxis-Strategie – Erfahrungen der letzten 360 Hospitalisationen, *Laryngorhinootologie*, 1998, 77: 100-106

Small M: A study of patients with epistaxis requiring admission to hospital, *Health Bull*, 1982, 40: 20-29

Small M: Epistaxis and arterial ligation, *J Laryngol Otol*, 1984, 98: 281-284

Stopa R, Schönweiler R: Ursachen von Nasenbluten in Abhängigkeit von Jahreszeit und Wetterlage, *HNO*, 1989, 37: 198–202

Strachan D, England J: First-aid treatment of epistaxis — confirmation of widespread ignorance, *Postgrad Med J*, 1998, 74: 113–114

Tay HL, Evans JM, McMahon, AD, MacDonald TM: Aspirin, nonsteroidal anti-inflammatory drugs and epistaxis - a regional record linkage case control study, *Ann Otol Rhinol Laryngol*, 1998, 107: 671-674

Teymoortash A, Sesterhenn A, Kress R, Sapundzhiev N, Werner JA: Efficacy of ice packs in the management of epistaxis, *Clin Otolaryngol*, 2003, 28: 545-547

Tomkinson A, Bremmer-Smith A, Craven C, Roblin DG: Hospital epistaxis admission rate and ambient temperature, *Clin Otolaryngol*, 1995, 20: 239–240

Toner JG, Walby AP: Comparison of electro and chemical cautery in the treatment of anterior epistaxis, *J Laryngol Otol*, 1990, 104: 617-618

Umapathy N, Quadri A, Skinner DW: Persistent epistaxis: what is the best practice? *Rhinology*, 2005, 43: 305-308

Umapathy N, Quadri A, Skinner DW: Epistaxis: Are temperature and seasonal variations true factors in incidence? *J Laryngol Otol*, 2005, 119: 724-726

Werner EJ, Broxson EH, Tucker EL, Giroux DS, Shults J, Abshire TC: Prevalence of von Willebrand disease in children: a multiethnic study, *J Pediatr*, 1993, 123: 893-898

Werner JA, Rudert H: Der Einsatz des Nd:YAG-Lasers in der Hals-, Nasen-, Ohrenheilkunde, 1992, *HNO*, 40: 248-258

Werner JA, Lippert BM, Geisthoff UW, Rudert H: Nd:YAG-Lasertherapie der rezidivierenden Epistaxis bei hereditärer hämorrhagischer Teleangiektasie, *Laryngorhinootologie* 1997, 76: 495-501

Winther B, Gwaltney JM, Mygind N: Sites of rhinoviruses recovery after point inoculation of the upper airway, *JAMA*, 1986, 256:1763-1767

Wollstein AC: Die hereditäre hämorrhagische Teleangiektasie: Untersuchungen zur Multiorganbeteiligung bei Patienten mit Epistaxis als Leitsymptom, 2004, Marburg, Univ.-Diss, <http://archiv.ub.uni-marburg.de/diss/z2004/0276/>

9. Anhang

Erhebungsbogen „Epistaxis bei Kindern und Jugendlichen“

Allgemeine Daten

1. Geschlecht

- a. männlich
- b. weiblich

2. Geburtsdatum

3. Tag der ersten Behandlung

Aufnahmestatus

- 1. stationär Dauer des Aufenthaltes in Tagen
- 2. ambulant

Syst. Begleitfaktoren

1. Blutdruck zum Zeitpunkt der Vorstellung

2. Medikamente

- a. Antikoagulanzen
- b. Nasenspray, -tropfen
- c. Sonstiges Welche?

Lokale Begleitfaktoren

1. Z. n. Nasen-Op

- a. Nein
- b. Ja Wann? Was?

2. Raumforderung

- a. Nein
- b. Ja Welcher Art?

3. Schleimhautveränderungen

- a. Nein
- b. Ja Welche?

4. Trauma

- a. Nein
- b. Ja Wann? Wodurch?

5. Sonstiges

Epistaxisanamnese

1. Blutungslokalisierung

- a. Locus Kiesselbachi
- b. lat. Nasenwand
- c. Nicht lokalisierbar

2. Blutungshäufigkeit

- a. Täglich
- b. Mehrfach/Woche wie häufig?
- c. Mehrfach/Monat wie häufig?
- d. Mehrfach/Jahr wie häufig?
- e. Erstmalig

3. Blutungen seit

- a. >1Jahr rezidivierend
- b. 1Woche- 1Jahr rez.
- c. seit < 1 Woche rez.
- d. erstmalig

4. Blutungsdauer

- a. > 1 Stunde
- b. 15 min – 1 h
- c. < 15 min

5. aktive Blutung bei Vorstellung

- a. Nein
- b. Ja

Therapie

1. Absetzen der Antikoagulantien

- a. Nein
- b. Ja

2. Vor-Op

- a. Nein
- b. Ja

Wann?

Was für ein Eingriff?

3. erster Eingriff

- a. Tamponade
- b. E-Koagulation
- c. Silbernitratätzung
- d. Nd-YAG
- e. Salbenplombe

4. zweiter Eingriff

- a. Tamponade
- b. E-Koagulation
- c. Silbernitratätzung
- d. Nd-YAG
- e. Salbenplombe

5. dritter Eingriff

- a. Tamponade
- b. E-Koagulation
- c. Silbernitratätzung
- d. Nd-YAG
- e. Salbenplombe

6. Nachblutungen

- a. Nein
- b. Ja

Wann?

Wieviel?

Laborwerte

1. unauffällig
2. auffällig
 - a. Gerinnung
Von-Willebrand-Jürgens-Syndrom
 - b. Thrombozyten
 - c. Hkt.
 - d. Hb
 - e. Sonstiges

Klima

1. Luftdruck
2. Luftdruckänderung zum Vortag
 - a. Anstieg
Mehr als 10 hpa
 - b. Abfall
Mehr als 10 hpa
 - c. Keine Veränderung
3. Temperatur
4. Änderung der Temperatur zum Vortag
 - a. Anstieg
 - b. Abfall
 - c. Keine Änderung
5. Luftfeuchtigkeit
6. Änderung zum Vortag
 - a. Anstieg
 - b. Abfall
 - c. Keine Änderung

Verzeichnis der akademischen Lehrer

Meine akademischen Lehrer in Marburg waren die Damen und Herren:

Adamkiewicz, Austermann, Cetin, Coca, Dibbets, Feuser, Flores de Jacoby, Folz, Gente, Holzheidt, Höffken, Lehmann, Lotzmann, Mandrek, Mengel, Mittag, Pieper, Radsak, Ramaswamy, Sonntag, Stachniss, Stiletto, Stoll, Studer, Umstadt, Wagner, Werner, Wilhelm

Danksagung

Bedanken möchte ich mich bei Herrn Prof. Dr. Werner für die Überlassung des Themas.

Besonderen Dank an Prof. Dr. Folz für die Unterstützung während der gesamten Zeit und für die außerordentlich gute Betreuung bei der Bearbeitung.

Mein Dank gilt weiterhin Herrn Dr. Tobias Scholz für die fachliche und Frau Dr. Leila Kolios für die technische Beratung.

Außerdem danke ich Frau Hinkelmann für die organisatorische Hilfestellung bei aller Art von Problemen.

Zu guter Letzt möchte ich meinen Eltern dafür danken, dass sie mir dieses schöne Studium ermöglichten und die Erstellung dieser Arbeit mit elterlichen Mitteln unterstützten.

