

**UNIVERSIDAD NACIONAL AUTONOMA DE NICARAGUA.  
Facultad de Ciencias Médicas.  
UNAN – MANAGUA**



**Trabajo investigativo para optar al título de especialista en  
ortopedia y traumatología**

**Resultados Clínicos - Radiológicos a corto y medio plazo en  
pacientes con fracturas de acetábulos que se les realizó  
manejo quirúrgico, atendidas en el servicio de ortopedia  
del Hospital Escuela Antonio Lenín Fonseca periodo  
de Enero 2014 – Enero 2017**

**Autor: Dr. Pablo Francisco Corea Gallo  
Ortopedia y Traumatología.**

**Tutor: Dr. Mario Arteaga  
Reconstrucción Articular  
Trauma de Pelvis y Acetábulo  
Fijación Externa**

**Managua, Febrero 2018**

# INDICE

## CAPITULO 1

1.1 INTRODUCCIÓN.....	pag. 2
1.2 JUSTIFICACIÓN .....	pag 5
1.3 ANTECEDENTES .....	pag. 8

## CAPITULO 2

2.1 EL PLANTEAMIENTO DEL PROBLEMA.....	pag. 15
2.2 OBJETIVOS.....	pag. 17
** Objetivo General.....	pag. 18
** Objetivo Específicos.....	pag. 18
2.3 Hipotesis .....	pag 19

## CAPITULO 3

### MARCO TEÓRICO

- Etiología ..... pag 24
- Anatomía ..... pag 25
- Mecanismo producción ..... pag 27
- Clasificación ..... pag 29
- Diagnóstico ..... pag 37
  - Paciente ..... pag 37
  - Fractura ..... pag 38
    - Radiología ..... pag 38
    - Tomografía computarizada..... pag 40
    - Resonancia magnética..... pag 41
- Tratamiento
  - Ortopédico ..... pag 43
  - Quirúrgico ..... pag 45
    - Abordajes ..... pag 46
    - Reducción y fijación interna..... pag 48
- Tratamiento Post Quirúrgico ..... pag 54

- Complicaciones
  - Agudas ..... pag 55
  - Tardías ..... pag 55

#### CAPITULO 4

Diseño metodológico.....	pag. 57
5. 1 Tipo de estudio.....	pag. 58
5.2 Área de estudio.....	pag. 58
5.3 Criterios de inclusión.....	pag. 58
5.4 Criterios de exclusión.....	pag. 58
5.5 Población o universo.....	pag. 59
5.6 Técnica para la recolección de datos.....	pag. 59

#### CAPITULO 5

Operacionalización de Variables.....	pag. 64
--------------------------------------	---------

#### CAPITULO 6

Presentación de los resultados.....	pag. 67
-------------------------------------	---------

#### CAPITULO 7

Análisis e Interpretación de resultados.....	pag. 80
--	---------

#### CAPITULO 8

Conclusiones.....	pag. 85
-------------------	---------

#### CAPITULO 9

Recomendaciones.....	pag. 87
----------------------	---------

#### CAPITULO 10

Anexos .....	pag. 89
Presupuesto.....	pag. 90
Cronograma de Actividades.....	pag. 91
Bibliografía.....	pag. 10

## **OPINIÓN DEL TUTOR**

Es una satisfacción para mí poder expresar la opinión de este trabajo científico sobre el Resultados clínicos Radiológicos a corto y medio plazo en pacientes que se les realizó cirugía de fracturas de acetábulo en el Hospital Antonio Lenin Fonseca, fruto de un trabajo coordinado y llevado a cabo por el Dr. Pablo Francisco Corea Gallo. He estado con él acompañándolo durante todo el desarrollo de dicho trabajo para optar al grado de Especialista en Ortopedia y Traumatología y puedo asegurar que durante toda la realización de éste demostró mucha dedicación, entrega, entusiasmo y sacrificio por sus múltiples tareas administrativas y asistenciales a las que está sometido, venciendo al principal obstáculo como es el tiempo necesario para la realización de éste. Estoy seguro que esta investigación servirá para enriquecer y modificar el comportamiento que tenemos todos los trabajadores de la salud dedicados al manejo de dicha patología. Algunos resultados se salen de lo conocido según normas establecidas y conocimientos acerca del pronóstico de las fracturas acetabulares. Esta tesis está sustentada en las normas implementadas en el servicio comparando resultados de los pacientes ingresados en el periodo descrito y es importante decir que tiene implicación según la recomendación a todos los niveles que tenemos responsabilidades, a nivel poblacional, personal de salud gerencial y asistencial, todos tenemos según el estudio un grano de participación y colaboración para alcanzar los objetivos que deseamos como es disminuir secuelas funcionales posterior a la cirugía, formando equipos multidisciplinarios en la atención del paciente que lo amerite.

Solo me resta decir al respetable jurado y a los estimados lectores del presente trabajo que para la elaboración de esta tesis se ha cumplido con un rigor científico, aplicando el método científico para concluir dicha obra. Tengo que felicitarlo por este aporte a la salud de la población esperando sirva de motivación para próximos trabajos encaminados a mejorar la organización clínica, manejo del paciente y de esa manera tener un pueblo sano, merecedor de una atención digna y prospera.

**Dr. Mario Arteaga**  
**Reconstrucción Articular**  
**Trauma de Pelvis y Acetábulo**  
**Fijación Externa**

## DEDICATORIA

Dedico este trabajo a todas y cada uno de los individuos de las nuevas generaciones que directa o indirectamente deseen conocer esta investigación para fundamentar y ajustarlos a sus propios estudios, de esa manera estaré satisfecho del esfuerzo hecho, así como también deseo que el trabajo sirva a otros a lo largo de la línea del tiempo y ello siga contribuyendo en un sin fin de avance y tecnología para nunca extinguir el progreso de nuestra humanidad. Mi dedicatoria especial a nuestro Padre Dios, mi esposa que con tanto amor y esmero estimulo mi crecimiento como persona tanto de forma física, espiritual y moral; a mi segunda casa El Hospital Escuela Antonio Lenin Fonseca, Institución de Salud que contribuyó a pulir mis enseñanzas para aplicar mis conocimientos en salud transmitirlos y utilizarlos de forma adecuada, cuidadosa y correcta en la curación de nuestros hermanos y hermanas de nuestra población Nicaragüense y por ultimo a mi tutor y maestro Dr. Mario Arteaga Montenegro, que sin él no hubiera tenido las direcciones y guías que con esmero y dedicación terminaron en la culminación de mi especialidad.

# **INTRODUCCION**

## **CAPITULO I INTRODUCCION**

El mundo moderno con el auge de los medios de transporte y construcción sumados al abuso del alcohol, el número de accidentes automovilísticos se ha incrementado, como consecuencia el número de pacientes poli traumatizados ingresados con fracturas de acetábulo en los servicios de Ortopedia y Traumatología también se ha aumentado.

Hasta principios de la década de los 60 el manejo de estas graves lesiones era eminentemente conservador. Inmovilizaciones con yeso y tracciones trans esqueléticas eran utilizados con el objetivo de reducir el desplazamiento de los fragmentos a una posición aceptable (los principios de la ligamento taxis estaban comenzando a ser aplicados para la reducción de fracturas intrarticulares).

Los primeros intentos de reducir quirúrgicamente estas fracturas fueron llevados a cabo por Vaughn en 1912, Lambotte en 1913 y Leriche en 1915. Si revisamos la literatura no encontramos más de 20 casos de “fractura-luxación central” de la cadera intervenidos antes de 1960. Los resultados funcionales obtenidos, ya sea mediante tratamiento conservador o quirúrgico eran cuanto menos decepcionantes.

En 1960 Robert Judet, disgustado con los resultados logrados al intervenir quirúrgicamente varios casos de fractura acetabular decidió, junto a su compañero Emile Letournel, profundizar en el estudio de estas graves lesiones. Resultado de su trabajo, se establece el concepto de cotilo quirúrgico, con sus dos columnas y dos paredes y se protocoliza el estudio radiográfico de estas fracturas. Describieron nuevas vías de abordaje (ilioinguinal e iliofemoral) y desarrollaron un sistema de clasificación que, con posteriores revisiones y puntualizaciones sigue siendo, hoy día, universalmente aceptado. Consideraban que los mismos principios aplicados en el tratamiento de las fracturas intra articulares desplazadas (reducción anatómica, fijación interna y movilización temprana del paciente) debían ser aplicados a las fracturas acetabulares.

Varios autores (E. Johson, J. Matta, K. Mayo, D. Mears) han continuado el trabajo iniciado por Judet y Letournel. Se han introducido nuevos sistemas de diagnóstico por imagen, nuevas vías de abordaje y mejorado el material de reducción y osteosíntesis disponible. Aun existiendo cierta controversia sobre las posibles indicaciones del tratamiento ortopédico, la tendencia actual es restituir quirúrgicamente la superficie articular acetabular con el objetivo de permitir una movilización temprana del paciente y mejorar el pronóstico articular y funcional a largo plazo.

El aumento de las lesiones que afectan el sistema musculo esquelético, han condicionado que este tipo de fractura produzca una elevación en los costos del manejo de la salud y un incremento en las erogaciones de las empresas al subsidiar a los trabajadores y perder su fuerza laboral, así como al estado en su conjunto.

En el Hospital Escuela Antonio Lenin Fonseca debido a ser de categoría pública y con perfil multidisciplinario se reciben pacientes con traumas múltiples y algunos de estos traen consigo fracturas combinadas y traumas que interesan otros sistemas (trauma craneal, torácico, abdominal o múltiple).

Basados en esta misma preocupación, es lo que me motivo a realizar el presente estudio sobre todo por la frecuencia creciente de casos atendidos en el servicio de ortopedia y traumatología del Hospital "Antonio Lenin Fonseca" y así recoger nuestra experiencia, evolución clínico - radiológica de pacientes tratamiento quirúrgico de fracturas de acetábulo y algunas características generales de los pacientes tratados.

El objetivo de este estudio es presentar los resultados obtenidos en el tratamiento de las fracturas desplazadas de acetábulo. Para ello, revisamos de forma ambispectiva los resultados clínicos y radiológicos obtenidos en un grupo de 20 pacientes, tratando de discernir que variables pueden influir de forma directa en la calidad de la reducción obtenida y el resultado funcional final.



# JUSTIFICACION

## JUSTIFICACIÓN

Las fracturas del acetábulo son lesiones graves que han ido aumentando en frecuencia en las últimas décadas, la mortalidad reportada se encuentra entre el 10 al 20% y que puede llegar hasta el 50% si son expuestas o asociadas a estados de shock.

El manejo definitivo también ha variado pues la severidad de éstas lesiones ha cambiado por las conductas de riesgo en la población, hoy en día las fracturas de acetábulo son más frecuentes con un pronóstico funcional incierto, existen reportes del desarrollo coxartrosis post fractura de hasta el 45% de los pacientes, esto implica el reto de una reducción anatómica para disminuir el riesgo de secuelas. A medida que avanzan las técnicas quirúrgicas y los implantes, ha evolucionado también el criterio de manejo no quirúrgico hacia el quirúrgico en la mayoría de las fracturas inestables.

En nuestro medio la información estadística que existe sobre estas lesiones es escasa, es por ello que al ser lesiones que comprometen la vida del paciente y con desarrollo de altos porcentajes de secuelas funcionales, vi la necesidad de realizar un primer estudio en nuestro hospital sobre la prevalencia y la experiencia del manejo de éstas fracturas, realizando un primer acercamiento a los resultados a corto tiempo.

En el Hospital Antonio Lenin Fonseca se reportaron en la última década 5% de los ingresos al servicio de ortopedia fueron fracturas de acetábulo las cuales un 85% se le dio como manejo quirúrgico. Dado a revisiones previas de expediente en la investigación inicial encontramos un alto índice de casos cual el manejo quirúrgico juega un papel muy importante en su evolución, es evidente la limitación por la cual está pasando el servicio en el manejo de dichas fracturas dado que no contamos con el instrumental necesario y la escases de personal calificado para el manejo de las fracturas acetabularias.

Resultados Clínicos Radiológicos a corto y medio plazo en pacientes con fracturas de manejo quirúrgicas de acetábulo HEALF

Al no contar con suficientes estudios y tener escasa información disponible para evaluar resultados es necesario contar con una investigación orientadora en nuestro medio hospitalario y reconocer las fortalezas y debilidades en el manejo.

Estableciendo estadísticamente las características demográficas, los tipos de fracturas, tiempo de consolidación, complicaciones, y los resultados con el método de fijación que se haya utilizado, podemos contar con herramientas que pueden ser utilizadas en la organización del servicio del Departamento de Ortopedia de nuestro hospital; desde la priorización estratégica, programación de insumos de material de osteosíntesis así como el instrumental quirúrgico, mejora del flujo de atención inmediata, identificando la evolución final que nos oriente a correcciones del manejo terapéutico y prioridades rehabilitativas, involucrando la totalidad del personal de atención directa al paciente, médico y de enfermería así como la sensibilización a través de gestión con las autoridades administrativas.

# **ANTECEDENTES**

## **ANTECEDENTES**

Los estudios más antiguos conocidos son los de SEMM (1880) el cual realiza experimentos en cadáver no obteniendo ningún resultado y llegando a la conclusión de que para producir estas fracturas es necesario un traumatismo de gran intensidad. Más tarde VIREVEAUX (1892), continuando estos trabajos, aplica una fuerza intensa sobre el trocánter mayor, estando el miembro inferior en extensión, abducción y rotación interna, y encuentra los siguientes resultados: en tres casos fracturas del cotilo y en los 14 restantes fracturas del cuello de fémur. Los trabajos experimentales de GUIBE (1904) y THEVENOT (1904) llegan a la conclusión de que para la producción de estas fracturas es necesaria una enorme resistencia del cuello femoral.

Cauchoix-Truchet (1951) realizan una revisión de la literatura mundial llegando a la conclusión de que se debe dar la preferencia a los métodos conservadores. En España, González Sánchez, presenta los resultados obtenidos mediante tratamiento con el método de Böhler, siendo aquéllos satisfactorios. Trojan (1951), con métodos conservadores, sobre 27 casos obtiene un resultado óptimo, siete buenos, y nueve mediocres y malos. Knight-Smith (1958), siguiendo el camino emprendido por Levina (1943), Urist (1949), Okelberry (7 casos en 1955), Elliot (3 casos en 1956), sostiene la necesidad del tratamiento quirúrgico. Es uno de los precursores de este tipo de tratamiento señalando que la vía de acceso debe ser estudiada con detalle en cada caso. La finalidad del tratamiento sería la de reconstruir lo más perfectamente posible la zona postero-superior del cotilo que es la de mayor valor funcional. (Sobre 8 casos tratados mediante osteosíntesis obtiene resultados satisfactorios).

Creysse (1961) defiende el tratamiento quirúrgico que debe realizarse una vez practicada la reducción incruenta de la fractura. En 25 casos tratados con métodos conservadores ha obtenido resultados malos en todos los casos. (De ellos en 17 se

han producido desplazamientos secundarios.) Los casos tratados quirúrgicamente son recientes y los resultados son todavía desconocidos.

Letournel (1962) con los Judet, estudia el tratamiento quirúrgico de estas fracturas realizado en 9 casos de fracturas con luxación posterior y en 15 casos de fracturas transversales.

Como podemos valorar la evolución de la reseña histórica del manejo de dichas fracturas acetabulares con la tendencia a la reducción anatómica perfecta mediante la fijación interna fue la opción más viable para dichos pacientes dado que presentaban resultados satisfactorios; a continuación presentaremos estudios recientes de experiencias en otras instituciones internacionales.

1.Cevallos G, González J. con su estudio **Experiencia en el manejo de fracturas del anillo pélvico y acetábulo en el Hospital Carlos Andrade Marín, Quito – Ecuador, febrero 2013 – mayo 2014**. Realizó un estudio analítico descriptivo tipo serie de casos, se analizaron 20 pacientes, 19 recibieron tratamiento quirúrgico y 1 manejo incruento, 90% fueron masculinos y 10% femeninos, el promedio de edad fue de 41,2 años, se aplicó la escala de funcionalidad modificada de Hannover en el control postquirúrgico, las fracturas de pelvis fueron las que más afectaron el anillo pélvico en nuestra serie (75%), el abordaje suprapúbico el más utilizado (35%), el 60% tuvieron traumas asociados y el 40% presentó alguna complicación, se obtuvo el 65% de buenos a excelentes resultados

2.- Dr. Washington Freire Morejón\*, Dr. Luis Carlos Gómez Mier, Ortopedista y traumatólogo, oncólogo, cirujano de pelvis y acetábulo, Hospital Universitario de la Samaritana. En su estudio **Manejo de las fracturas de acetábulo. Experiencia de 5 años** el cual fue un estudio descriptivo tipo serie de casos. Entre enero del 2002 y el primer semestre del 2008, ingresaron 164 pacientes, de los cuales 120 se intervinieron quirúrgicamente. Predominó el sexo masculino (68,3%) sobre el femenino (31,6%), con un grupo de edad promedio de 38,9 años. Se utilizó la

clasificación de Letournel y Judet. Encontrando que el mecanismo de trauma que predominó fue el accidente de tránsito (80,8%), seguido de automóvil (45%) y motocicleta (35,8%). La principal vía de abordaje fue la de Kocher-Langenbeck (65,8%), seguida del abordaje ilioinguinal (26,6%). Se encontraron las siguientes complicaciones neurológicas posquirúrgicas: neuropraxia del nervio ciático (13,3%), infección total (8,3%), infección superficial (5,8%) e infección profunda (2,5%). Un paciente requirió una artroplastia de resección tipo Girdlestone. Y se concluyó que la elección adecuada del abordaje y del material quirúrgico, la preparación óptima del paciente y la experticia del cirujano son factores fundamentales para la obtención de buenos resultados en el manejo de fracturas del acetábulo

3.-F. Granell-Escobar, A. Montiel-Giménez, S. Gallardo-Villares y A.C. Coll-Bosch *Servicio de Cirugía Ortopédica y Traumatología. Hospital Asepeyo Sant Cugat. Barcelona.* En su estudio **Complicaciones de las fracturas de acetábulo** el cual fue retrospectivo de las complicaciones de 110 fracturas del acetábulo tratadas entre 1997 y 2004. El promedio de edad de los pacientes estudiados fue de 34 años y los mecanismos de producción mayoritariamente de moderada y alta energía, predominando los accidentes de tráfico y las precipitaciones. Cincuenta y nueve pacientes (53,6%) fueron tratados quirúrgicamente y el resto de forma ortopédica. Hubo un 35% de complicaciones. Su serie pone de manifiesto que en estas fracturas pueden aparecer gran número de complicaciones y que este hecho exige aglutinar series y estudios multicéntricos para aumentar la experiencia, tanto en su manejo quirúrgico como evolutivo.

4.-Dres. *Camilo Martínez, Rogelio Rey* Instituto Nacional de Ortopedia y Traumatología. Administración de los Servicios de Salud del Estado (ASSE), Montevideo, Uruguay en su estudio **Tratamiento quirúrgico de las fracturas acetabulares: resultado clínico-radiológico y sus complicaciones** *Se analizó* retrospectivo de historias clínicas, fichas operatorias y radiografías de 42 pacientes operados en dos centros (Instituto Nacional de Ortopedia y Traumatología [INOT] y

Banco de Prótesis), entre julio de 2001 y agosto de 2007. Se estudiaron los diferentes factores que afectaron la evolución de los pacientes. Los malos resultados clínicos y radiológicos, así como la aparición de complicaciones, estuvieron directamente relacionados con el tipo de lesión (peor en las complejas), con reducciones pobres, con la edad mayor de 40 años, con el retraso de la cirugía, y con el cirujano con menor número de intervenciones (70% contra 35% en cirujanos con más cirugías). Cinco de los casos requirieron una artroplastia de cadera, tres de los cuales fueron por infección severa articular. Las ocho infecciones profundas presentaron mal resultado clínicoradiológico. Otras complicaciones incluyeron dos lesiones vasculares, seis necrosis epifisaria y siete parálisis del nervio ciático (postraumática o posoperatoria).

5- Vera Rosa Francisco, Mancilla Luis. En su estudio **Resultados del tratamiento quirúrgico de las fracturas de acetábulo desplazadas que requirieron reducción y fijación interna en el Hospital Nacional Cayetano Heredia desde enero 1994 hasta enero 2004**, el cual es un estudio descriptivo longitudinal de 45 pacientes con diagnóstico de fracturas de acetábulo cuales se realizó RAFI mediante diferentes abordajes y medios de fijación. Para la evaluación se utilizó la escala de Hannover modificada; Encontrando que 12 presentaban además fractura del anillo pelviano (fracturas combinadas) y un paciente presentó fracturas de ambos acetábulos. El grupo etareo más comprometido fue de 21 a 30 años y el 65% eran de sexo masculino. Según la escala clínico radiológico de Hannover se obtuvo resultados excelentes en 23 pacientes, bueno en 12, regular en 9 y malo en 2. Concluyendo que el tratamiento quirúrgico de las fracturas desplazadas de acetábulo es el tratamiento de elección llevándonos a mejores resultados funcionales y disminuyendo la morbilidad. (*Rev Med Hered 2006;16:68-73*).

6.- P.M. Rommens. En su revisión de **Abordaje ilioinguinal para el tratamiento de fracturas acetabulares** del Departamento y Policlínica de Trauma Quirúrgico, Johannes Gutenberg University Mainz, Alemania. En 2002 obtuvo resultados que en



un período de 9 años, 61 pacientes afectados de fracturas acetabulares fueron tratados mediante un abordaje ilioinguinal. Unas 27 fracturas fueron clasificadas como “simples” y 34 como “combinadas”. Las complicaciones intraoperatorias relativas al abordaje fueron 4 (6,6%) lesiones neurológicas, una trombosis de la arteria ilíaca externa y una trombosis de la vena ilíaca. Una cuarta parte de los enfermos tuvo parestesias en el territorio del nervio femorocutáneo. De los 48 pacientes examinados con un seguimiento de 23 meses, un 85,4% obtuvo un resultado excelente o bueno utilizando la puntuación de Merle d’Aubigné y Postel.

7.- P.M. Rommens. En su revisión de **Abordaje Kocher-Langenbeck para el tratamiento de fracturas acetabulares** del Departamento y Policlinica de Trauma Quirurgico, Johanes Gutenberg University Mainz, Alemania. En 2002 En un período de 9 años, 60 pacientes con fractura de la pared posterior del acetábulo fueron tratados mediante reducción abierta y fijación interna a través del abordaje de Kocher-Langenbeck. En 27 pacientes (45%) existían lesiones asociadas de la cavidad acetabular. Siete pacientes (11,6%) presentaron parálisis neurológica primaria, y cinco (8,3%) problemas neurológicos secundarios. La revisión quirúrgica fue necesaria en 5 pacientes (8,3%). De los 46 pacientes que se examinaron clínica y radiológicamente tras un período medio de 24 meses, 32 (69,6%) obtuvieron un resultado excelente o bueno según la escala de valoración de Merle d’Aubigné & Postel. No se observaron osificaciones periarticulares en 34 pacientes (73,9%).

8.- J. Amadof Mellado, Gezon Quiros, Hospital Central de Asturias. Oviedo. En su estudio **Tratamiento quirúrgico de la fractura de acetábulo con luxación posterior de cadera**. Un Análisis retrospectivo de 20 casos con edades desde 22 a 53 años, 18 (90%) eran varones. Los accidentes de tráfico fueron la causa de 18 (90%) de las lesiones. Diez (50%) presentaron lesiones asociadas de importancia. Se estudió su evolución con un seguimiento medio de 5 años (rango de 3.5 a 8.1). La fractura de pared posterior ha sido la que con mayor frecuencia se ha asociado a la luxación (50%), seguida de la transversa y de pared posterior (30%). Obtuvieron

14 (70%) resultados satisfactorios; 2 pacientes precisaron artroplastia total a los 3 años. No se observó peor evolución en los casos de mayor edad, pero sí en aquellos que fueron intervenidos pasadas las 3 semanas del accidente. Se comentan aspectos de la evaluación preoperatoria.

9.- F. LANDA de Sanatorio del Norte, San Martín de Tucumán, Provincia de Tucumán. En su estudio **Fracturas de acetábulo** presentan los resultados a corto plazo de 29 fracturas de acetábulo en 27 pacientes, asistidos entre 1992 y 1998. Catorce de ellas fueron tratadas en forma ortopédica y 15, en forma quirúrgica, de acuerdo con al grado de compromiso de la articulación. El promedio de edad fue de 38,5 años (rango, 17-88 años), con predominio del sexo masculino. El 81% de los casos se debió a accidentes de tránsito. Se determinó que tenían indicación quirúrgica aquellas fracturas con desplazamiento mayor de 3 mm, con compromiso del techo acetabular, las transversas altas, las lesiones posteriores asociadas a inestabilidad o la presencia de fragmentos intraarticulares. Se utilizó la clasificación de Letournel y los criterios de evaluación de Matta. El promedio de seguimiento fue de 30,1 meses (rango, 12-86 meses) y los resultados clínicos para el grupo de los operados fueron excelentes en el 37%, buenos en el 43% y malos en el 20%. Se discute el modo de selección del tratamiento, la planificación preoperatoria, los abordajes quirúrgicos, los inconvenientes de cada uno de ellos, las complicaciones intraoperatorias y posoperatorias, y los resultados de ambos tipos de tratamiento a corto plazo. Se concluye que, si bien el tiempo de seguimiento es corto, el tratamiento ortopédico debe ser reservado sólo para las fracturas sin desplazamiento o los casos en los que las condiciones generales del paciente impiden el tratamiento quirúrgico. Para aquellas fracturas, cuyo grado de compromiso articular hace prever una mala evolución, el tratamiento de elección es la reducción anatómica y la fijación interna.

# **PLANTEAMIENTO DEL PROBLEMA**

## CAPITULO II

### PLANTEAMIENTO DEL PROBLEMA

En el Hospital Antonio Lenin Fonseca por ser un hospital multidisciplinario y de referencia nacional la tasa de atención a pacientes poli traumatizados es muy alta, dado que tiene los servicios multifacéticos para la atención integral de dichos pacientes. En la última década se realizaron 82 ingresos al servicio de ortopedia con diagnóstico de fracturas de acetábulo de las cuales el 60% se dio manejo quirúrgico.

Tal y como hemos visto, durante las últimas cinco décadas se ha producido un cambio trascendental en el tratamiento de las complejas fracturas acetabulares. Los discutibles resultados de la aplicación universal de un tratamiento conservador, independientemente de las características de la lesión y del propio paciente, han dado paso a una época donde la reducción abierta y fijación interna de las fracturas desplazadas se ha convertido en el tratamiento de elección.

La existencia de un grupo de profesionales, cada vez más amplio, dedicados al estudio y tratamiento de estas lesiones ha permitido una mejora continuada de las técnicas y materiales de reconstrucción disponibles, una evolución en las vías de abordaje y en definitiva, una mejor comprensión y por ende, una aproximación más segura a este conjunto lesional.

Actualmente no se dispone de estudios suficientes y existe una escasa información disponible para evaluar los resultados de evolución del tratamiento quirúrgico de las fracturas de acetábulos manejadas en nuestro hospital.

Por lo anteriormente analizado se pretende dar respuesta a la siguiente interrogante **¿Cuáles son los Resultados Clínicos - Radiológicos a corto y medio plazo en pacientes con fracturas de acetábulos con manejo quirúrgico atendidas en el servicio de ortopedia del Hospital escuela Antonio Lenin Fonseca periodo de enero 2014 – Enero 2017?**

# OBJETIVOS

## **OBJETIVOS**

El presente trabajo de investigación pretende estudiar los resultados radiológicos y funcionales del tratamiento quirúrgico de las fracturas acetabulares, y discernir, mediante estudio comparativo, que variables pueden influir en el resultado final para mejorar nuestra actuación con el objetivo de asegurar un buen pronóstico articular y funcional a largo plazo.

### **Objetivo General**

- Evaluar los Resultados Clínicos - Radiológicos a corto y medio plazo en pacientes con fracturas de acetábulos con manejo quirúrgico atendidas en el servicio de ortopedia del Hospital escuela Antonio Lenin Fonseca periodo de enero 2014 – Enero 2017

### **Objetivos específicos**

- Identificar las características socio demográficas de los pacientes con fracturas quirúrgicas acetábulo y la frecuencia de esta patología en nuestro servicio en este período.
- Determinar los diferentes tipos de fracturas acetábulo de acuerdo a la clasificación dada por Judet - Letournel y el agente causal que originó la fractura.
- Describir el tratamiento quirúrgico realizado en la fractura acetábulo en el Servicio de Ortopedia y Traumatología así como sus complicaciones.
- Determinar los resultados Clínicos - Radiológicos del tratamiento fracturas quirúrgicas acetábulo a través de clasificación y valoración.

# HIPOTESIS

## **HIPOTESIS**

El objetivo de este estudio es presentar los resultados obtenidos en el tratamiento quirúrgico de las fracturas desplazadas de acetábulo. Revisamos de forma ambispectiva, las características clínicas y radiográficas del paciente que pueden influir en la calidad de la reducción obtenida y el resultado funcional final. Para la evaluación de los resultados funcionales utilizamos la Escala de Valoración de Harris, y para la de los resultados radiográficos, la Clasificación de Brooker y la Clasificación de Tönnis para la aparición de osificaciones heterotópicas y el grado de coxartrosis radiológica respectivamente.

Con este fin se han elaborado las siguientes hipótesis de trabajo:

### **HIPÓTESIS CLÍNICAS:**

#### **Hipótesis nula:**

La obtención mediante intervención quirúrgica de una reducción anatómica de la lesión no presenta resultados funcionales superiores, en comparación con aquellos casos en los que la reducción lograda sea imperfecta.

#### **Hipótesis alternativa:**

La obtención mediante intervención quirúrgica de una reducción anatómica de la lesión presenta resultados funcionales superiores, en comparación con aquellos casos en los que la reducción lograda sea imperfecta.

### **HIPÓTESIS RADIOLÓGICAS:**

#### **Hipótesis nula:**



Resultados Clínicos Radiológicos a corto y medio plazo en pacientes con fracturas de manejo quirúrgicas de acetábulo HEALF

Aquellos pacientes en los que se obtiene una mayor calidad de reducción postquirúrgica de la fractura no presentan resultados radiológicos inferiores en términos de desarrollo de coxartrosis en comparación con aquellos en los que la calidad de la reducción obtenida es inferior.

**Hipótesis alternativa:**

Aquellos pacientes en los que se obtiene una mayor calidad de reducción postquirúrgica de la fractura presentan resultados radiológicos inferiores en términos de desarrollo de coxartrosis en comparación con aquellos en los que la calidad de la reducción obtenida es inferior.

# **REVISION BIBLIOGRAFICA**

### **CAPITULO III**

#### **ESQUEMA MARCO REFERENCIA**

Revisión y actualización bibliográfica:

- Etiología y demografía
- Anatomía
- Mecanismo de producción
- Clasificación
- Diagnóstico
  - Paciente
  - Fractura
    - Radiología
    - Tomografía computarizada
    - Resonancia magnética
- Tratamiento
  - Ortopédico
  - Quirúrgico
    - Abordajes
    - Reducción y fijación interna
- Tratamiento Post Quirúrgico
- Complicaciones
  - Agudas
  - Tardías
- Evaluación clínica
- Evaluación radiológica

## **ETIOLOGÍA Y DEMOGRAFÍA**

Las fracturas acetabulares se producen por traumatismos de alta energía siendo los accidentes de tráfico, y de entre ellos los de automóvil, su causa principal. Las lesiones se deben a dos tipos de traumatismos: golpes con la rodilla flexionada (lesiones contra el salpicadero) y choques laterales contra la región trocantérica. Les siguen, aunque en menor proporción, los accidentes de motocicleta, las caídas desde altura, los atropellos y las caídas desde la propia altura del paciente con traumatismo sobre la región trocantérica (estos últimos se producen sobre todo en ancianos con una calidad ósea disminuida).

Los diferentes estudios epidemiológicos evidencian una mayor incidencia en el sexo masculino con proporciones cercanas al 70:30 a favor del varón. Aunque algunos de ellos objetivan un aumento estadísticamente significativo de la incidencia en mujeres con el paso de los años.

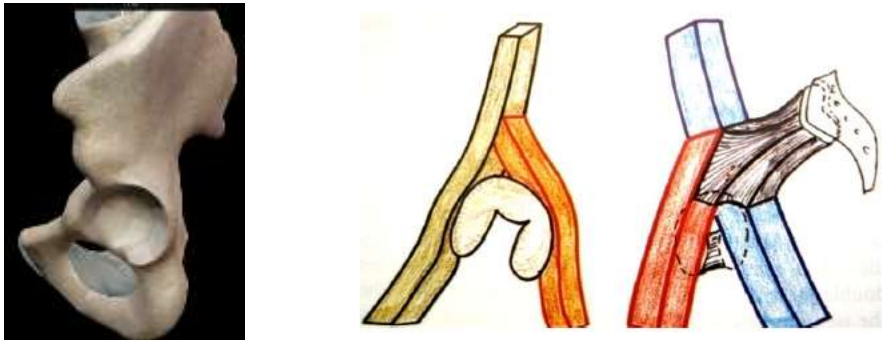
Aunque el rango de edad varía desde los 11 a los 90 años en las series más largas, se observa una mayor incidencia en la tercera y cuarta décadas de vida. Son muy raras en los niños, su incidencia se estima entre el 2,4 y el 7,5% de todas las fracturas infantiles. Debido a esto y a las marcadas diferencias existentes entre la pelvis del niño y la del adulto los protocolos de diagnóstico y tratamiento publicados para este grupo etario están mal definidos.

Es frecuente que la fractura acetabular se vea acompañada de otro tipo de lesiones que requieren un manejo multidisciplinar. Las fracturas de las extremidades y los traumatismos craneoencefálicos son las más frecuentes. La mortalidad asociada a las fracturas acetabulares se aproxima al 3%, aunque la mayoría de los estudios constatan una disminución de la misma asociada principalmente al mejor manejo del paciente politraumatizado y de las condiciones de seguridad vial.

## ANATOMÍA

*“El conocimiento del cirujano acerca del acetábulo no debe estar limitado a la cavidad articular propiamente dicha, sino que debe de tomar en consideración a los macizos óseos que lo limitan y sustentan. Es sobre estos macizos donde deberemos anclar los dispositivos de fijación interna para restaurar y mantener la forma del cotilo”.* De esta forma Emile Letournel subrayaba la extraordinaria importancia que para el cirujano ortopédico, entraña el correcto conocimiento y entendimiento de la arquitectura acetabular.

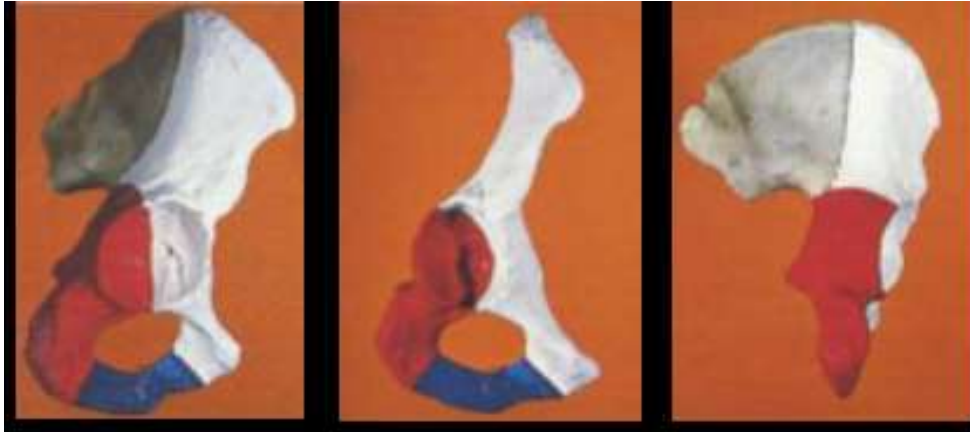Gracias a los trabajos llevados a cabo por Emile Letournel y Robert Judet entendemos el acetábulo quirúrgico como una cavidad articular localizada entre los brazos de una “Y” invertida, formados por dos columnas óseas.



La columna anterior o iliopúbica se extiende desde la parte anterior de la cresta ilíaca hacia abajo, interior y hacia delante hasta la sínfisis del pubis. Incluyendo, de esta forma la pared anterior del acetábulo.

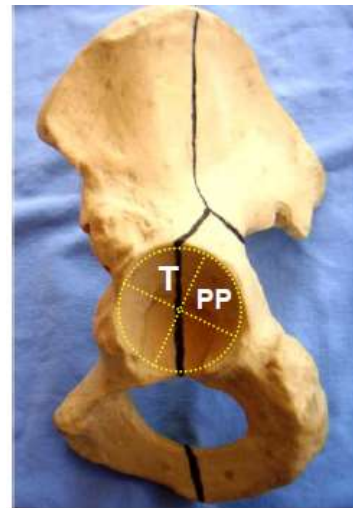
La columna posterior o ilioisquiática de disposición vertical, voluminosa y con un hueso denso que ofrece buena presa a los sistemas de osteosíntesis. Desciende caudalmente desde el vértice de la escotadura ciática mayor hacia la tuberosidad isquiática, involucrando por la cara interna la parte posterior de la lámina cuadrilátera y externamente la zona posteroinferior de la superficie articular. La columna posterior se inserta en la anterior justo por encima de su nivel medio. El vértice del ángulo que dibujan entre ellas forma el techo acetabular y constituye la piedra angular del arco.

Resultados Clínicos Radiológicos a corto y medio plazo en pacientes con fracturas de manejo quirúrgicas de acetábulo HEALF



Más importante si cabe a la hora de hacer una valoración prequirúrgica de la anatomía acetabular, es hacer una descripción funcional del mismo. Si dividimos la cavidad articular por dos líneas oblicuas a  $45^{\circ}$  que se cruzan en ángulo recto en su centro obtendríamos 4 partes<sup>1</sup>:

- Dos zonas importantes: el cuadrante superior o techo que participa en la transmisión de cargas y en la estabilidad. Y el cuadrante posterior o pared posterior que aporta estabilidad en flexión.
- Dos zonas no importantes: el cuadrante inferior o cuernos del cotilo y el cuadrante anterior o pared anterior cuya lesión no provoca inestabilidad a menos que sea muy alta.



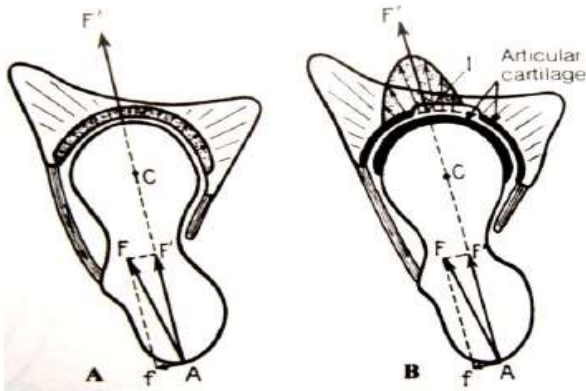
T :Techo PP: pared posterior

Como posteriormente veremos, esta descripción funcional nos ayudará a sentar la indicación quirúrgica. Fracturas con déficit de reducción que afecten el área de carga pueden conducir a una artrosis post-traumática, mientras que las fracturas fuera de esta zona gozan de mejor pronóstico siendo candidatas al tratamiento conservador (siempre y cuando cumplan una serie de criterios).

## MECANISMO DE PRODUCCIÓN

Las fracturas acetabulares se producen a consecuencia de una fuerza que actúa desde la cabeza del fémur, último eslabón de una cadena de transmisión que puede tener su origen en el trocánter mayor, la rodilla (estando flexionada), el pie o la parte posterior de la pelvis.

El trazo fracturario, el subsiguiente desplazamiento de los fragmentos y la luxación coxofemoral (en caso de que se produzca) estará relacionado con el patrón de fuerzas aplicado sobre el cotilo (FIG 4).



*Fig 4. A: Al aplicar una fuerza  $F$  sobre el trocánter mayor podemos dividir ésta en dos componentes. Una fuerza  $F'$  que se transmitirá hacia el acetábulo pasando a través del centro de la cabeza femoral y una fuerza  $f'$  rotacional. Cuando más se aproxime la dirección de la fuerza inicial  $F$  al eje del cuello, mayor será  $F'$  y más probabilidades de producirse una fractura acetabular.*

*B: Al aplicar la fuerza  $F'$  sobre el punto I el cartílago la atenúa y se distribuye a lo largo de la zona sombreada.*

*Imagen de Letournel E, Judet R. Fractures of the acetabulum. 2<sup>nd</sup> ed. Berlin: Springer-Verlag; 1993.*

La dirección y la magnitud de la fuerza aplicada está determinada en el momento del impacto por la actitud del fémur, la posición de la cabeza femoral y por la magnitud y punto de aplicación de la propia fuerza. De esta forma podemos distinguir:

Fuerza aplicada sobre la cara externa del trocánter mayor: el punto de impacto en el acetábulo vendrá determinado por el grado de abducción-aducción y rotación del fémur. Siendo poco importante, en estos casos la flexión del fémur. De esta forma la fractura estará localizada más anterior cuanto mayor sea la rotación externa y más alta a mayor aducción del fémur.

Resultados Clínicos Radiológicos a corto y medio plazo en pacientes con fracturas de manejo quirúrgicas de acetábulo HEALF

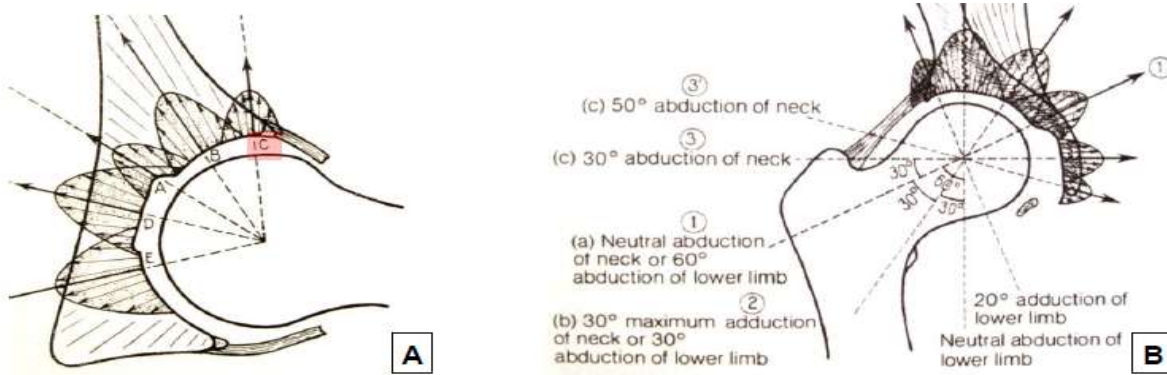


Fig 5. A: Corte axial de la cadera. La zona de aplicación de la fuerza en el cotilo variará dependiendo de la rotación int. o ext. del fémur. Ej: en rotación externa completa produciría una fractura de pared anterior (marcada como C en la imagen).

B: Corte coronal. La posición en adducción – abducción del fémur también condicionará el lugar de impacto

Imagen de Letournel E, Judet R. Fractures of the acetabulum. 2<sup>nd</sup> ed. Berlin: Springer-Verlag;1993.

Fuerza aplicada sobre la rodilla flexionada en el eje de la diáfisis femoral: suelen ocurrir en choques frontales de automóvil (traumatismos contra el salpicadero) y lo más frecuente es que produzcan lesiones posteriores. En este caso la rotación del fémur no juega un papel importante, sí lo hacen, el grado de flexión y abducción-aducción. (FIG 6) La posición en abducción-aducción del fémur determinará el tamaño del fragmento posterior desplazado mientras que con el aumento de flexión la lesión se desplazará hacia abajo en la pared posterior acetabular.

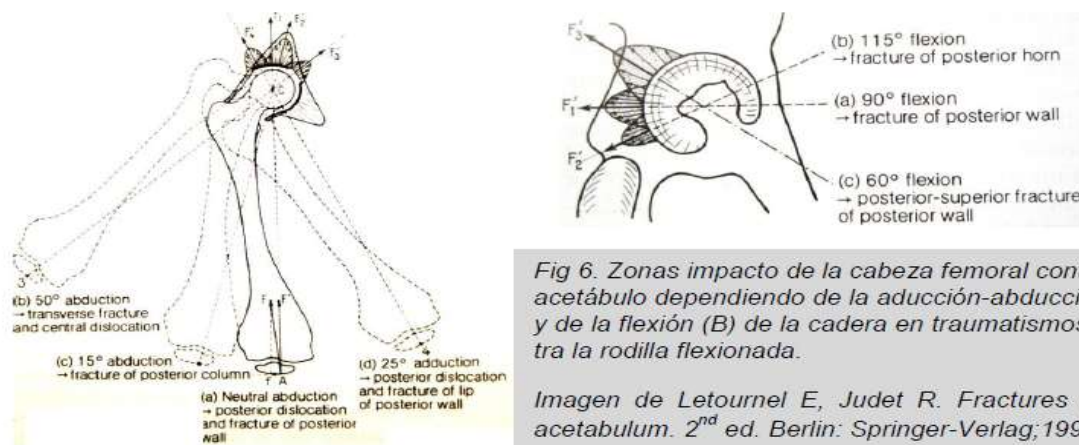


Fig 6. Zonas impacto de la cabeza femoral contra el acetábulo dependiendo de la aducción-abducción (A) y de la flexión (B) de la cadera en traumatismos contra la rodilla flexionada.

Imagen de Letournel E, Judet R. Fractures of the acetabulum. 2<sup>nd</sup> ed. Berlin: Springer-Verlag;1993.

Traumatismos sobre el pie con la rodilla extendida: se dan en dos situaciones; con la cadera flexionada (accidentes frontales de automóvil donde la fuerza se transmite



desde el pedal del freno al pie, rodilla extendida y cabeza femoral) dando como resultado lesiones de la zona posterosuperior del acetábulo. Y con la cadera en extensión (caídas desde altura) con afectación del techo acetabular.

Golpes contra la región lumbosacra: se producen en caídas hacia atrás desde la posición de cuclillas y suele afectarse la pared posterior del acetábulo.

## **CLASIFICACIÓN**

A finales de los años 50 cirujanos experimentados como Robert Judet y Emile Letournel encontraban grandes dificultades en el tratamiento quirúrgico de las fracturas acetabulares. Los nuevos abordajes utilizados se mostraban insuficientes para conseguir una reducción óptima de la superficie articular y ello en gran parte se debía a la carencia de un sistema de clasificación válido que permitiese una comunicación más fluida entre los cirujanos, proporcionando además unas directrices para el tratamiento así como una estimación del pronóstico.

Clásicamente las fracturas de cotilo habían sido divididas en dos categorías: luxaciones centrales de la cadera y luxaciones posteriores con fractura acetabular asociada. Aunque autores como Cauchoix y Truchet había reconocido la existencia de tipos de lesiones intermedias estas clasificaciones seguían siendo poco comprensibles y no describían la anatomía y morfología de la fractura, necesarias para la planificación quirúrgica.

En 1961 Rowe y Lowell publican su clasificación y resultados en el Journal of Bone And Joint Surgery Americano<sup>18</sup>. El principal factor que utilizan para clasificar las fracturas es la afectación del techo acetabular, obteniendo cuatro tipos de lesiones:

1. Fracturas no desplazadas.
2. Fracturas de la pared interna.
3. Fracturas posteriores.
4. Fracturas superiores y por estallido.

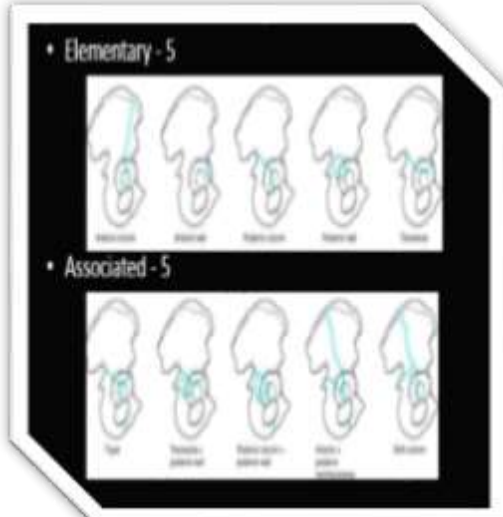
Resultados Clínicos Radiológicos a corto y medio plazo en pacientes con fracturas de manejo quirúrgicas de acetábulo HEALF

Esta clasificación, actualmente en desuso, fue criticada por despreciar el grado de congruencia existente entre la cabeza femoral y la superficie articular acetabular indemne.

Ese mismo año Emile Letournel publica su tesis doctoral describiendo su teoría de las 2 columnas acetabulares y sentando las bases del diagnóstico mediante el estudio de tres proyecciones radiográficas: anteroposterior de pelvis y dos proyecciones oblicuas a 45° descritas por Judet. Los resultados preliminares del tratamiento quirúrgico de las fracturas acetabulares basándose en este método fueron publicados en el ya clásico artículo de 1964. Se describieron siete tipos de fracturas divididas en dos grupos: fracturas elementales y fracturas complejas. Las fracturas elementales incluían lesiones de la ceja posterior, columna ilioisquiática (posterior), columna iliopúbica (anterior) y transversas. Por su parte dentro de las complejas encontrábamos fracturas de las dos columnas, transversas más pared posterior, y lesiones en T.

Posteriormente la clasificación evolucionó hasta la usada hoy día (tabla I). Goza de una buena concordancia inter e intra-observador<sup>16</sup> y la mayoría de grupos de trabajo se basan en ella para publicar sus resultados.

TABLA I. Clasificación de las fracturas acetabulares (Letournel)	
Lesiones elementales	Lesiones complejas
Columna anterior	Fracturas en T
Pared anterior	Columna/pared anterior más hemitransversa posterior
Columna posterior	Transversa más pared posterior
Pared posterior	Columna posterior más pared posterior
Transversa	Ambas columnas



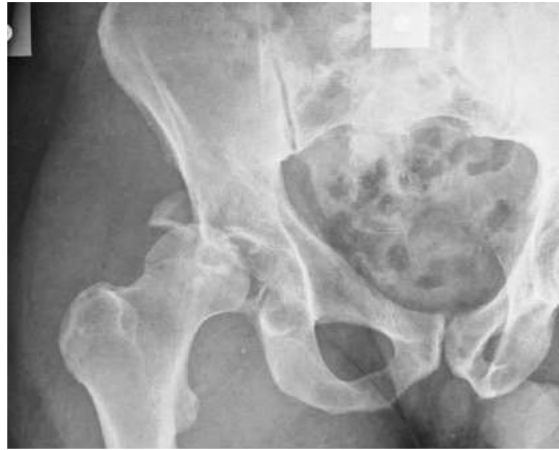El diagrama a la derecha muestra ejemplos de fracturas acetabulares. La sección superior, titulada 'Elementary - 5', muestra cinco tipos de fracturas elementales: Columna anterior, Pared anterior, Columna posterior, Pared posterior y Transversa. La sección inferior, titulada 'Associated - 5', muestra cinco tipos de fracturas asociadas: Columna anterior y pared posterior, Columna posterior y pared anterior, Columna posterior y pared posterior, Transversa y pared anterior, y Transversa y pared posterior. Cada tipo de fractura se ilustra con una proyección radiográfica que muestra la línea de fractura en verde sobre la estructura ósea del acetábulo.

Tras ésta otras clasificaciones como la desarrollada por el grupo AO y la de Tile han sido publicadas con la intención de describir con la mayor exactitud posible las características de la fractura, sin embargo la clasificación de Judet y Letournel sigue siendo la más ampliamente aceptada y será utilizada a lo largo de este trabajo.

## Clasificación de Judet y Letournel

### Lesiones elementales:

1. Fracturas de pared posterior: son las más comunes, representan aproximadamente el 24% de las fracturas acetabulares. Típicamente implican el borde posterior del acetábulo, una porción de la superficie retroacetabular y un segmento variable del cartílago articular dejando inalterada la mayor parte de la columna posterior. Frecuentemente se acompañan de una luxación posterior de la cabeza femoral. Las dividimos en los siguientes subgrupos:

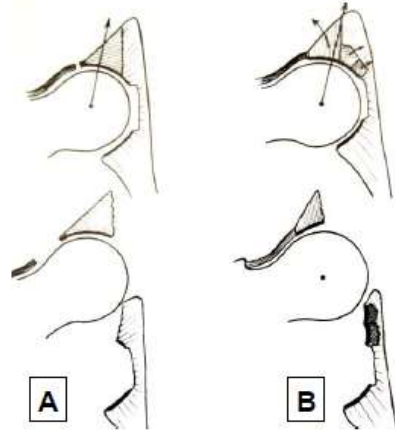


- *Lesiones típicas de la pared posterior:* cuando uno o varios fragmentos de tamaño variable se desprenden de la superficie articular posterior sin implicar el cuerno posterior ni el techo.

- *Lesiones postero superiores:* afectan a la parte alta de la pared posterior e incluyen un fragmento variable de la parte posterior del techo.

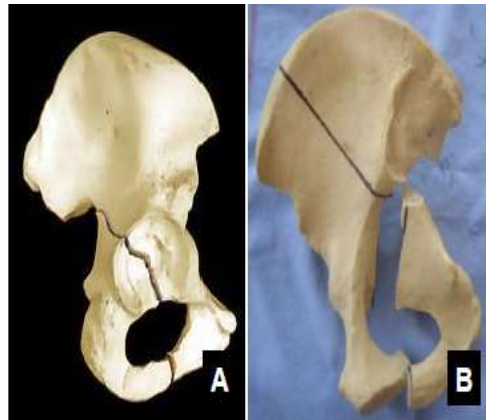
- *Lesiones postero inferiores:* incluyen la parte inferior de la pared posterior y el cuerno posterior del acetábulo. Debido a la anatomía del hueso pélvico en esta región el fragmento desprendido suele incluir el surco infracotiloideo, la parte superior de la tuberosidad isquiática y la espina isquiática.

En todas las variedades, cuando el fragmento de la pared posterior avulsiona éste puede conservar su inserción capsular al fémur o desprenderse de ella. La importancia de ello radica en el hecho de que si la cápsula se desprende, la cabeza femoral se luxará con facilidad. Mientras que si la cápsula permanece intacta, antes de luxarse, la cabeza femoral comprimirá el margen interno de la línea fracturaria produciendo una

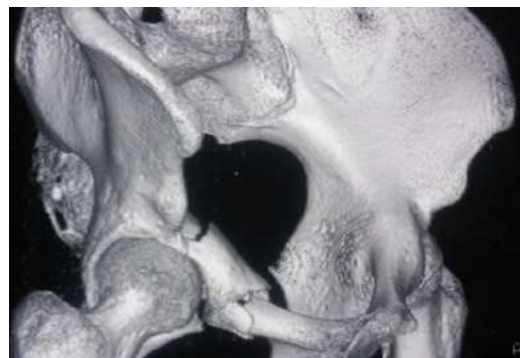

incarceración de fragmentos osteocondrales dentro del hueso esponjoso.

2. Fracturas de la columna posterior: la línea de fractura se origina en la escotadura ciática mayor, pasa a través de la superficie articular en la unión del techo y pared posterior y acaba en la parte opuesta del orificio obturador a una altura variable de la rama isquiopúbica. Como consecuencia, gran parte o la totalidad de la columna posterior se desprenden del hueso innominado.

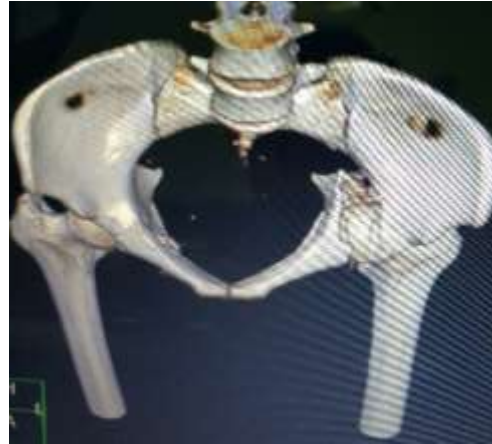

3. Fracturas de la pared anterior: son lesiones poco frecuentes, típicas del paciente anciano con mala calidad ósea a consecuencia de un traumatismo de baja energía. Afectan la parte anterior de la superficie articular junto a un fragmento



variable del tercio medio de la columna anterior. El desplazamiento es mayor a nivel de la parte alta de la fractura mientras que a nivel de la rama horizontal del pubis suelen desprenderse poco. La cabeza femoral suele luxarse hacia delante y hacia dentro, empujando el fragmento avulsionado en la misma dirección.

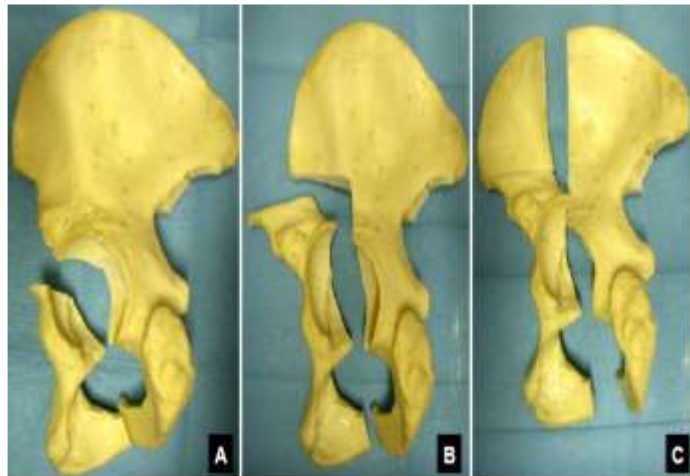
4. Fracturas de la columna anterior: un sector de la parte anterior del acetábulo se desprende del hueso pélvico. La fractura comienza en la rama isquiopúbica, pasa a través de la superficie articular del cotilo y se extiende proximalmente a diferentes niveles a través del hueso pélvico pudiendo llegar hasta el tercio medio de la cresta ilíaca. Dependiendo del nivel en el que el trazo de fractura corte proximalmente el reborde del hueso pélvico las fracturas de columna anterior se subclasifican en:



- *Fracturas muy bajas:* cuando la línea de fractura comienza en la pared anterior del acetábulo, se extiende a través de la cavidad articular y acaba, distalmente, en la rama ilio o isquiopúbica.

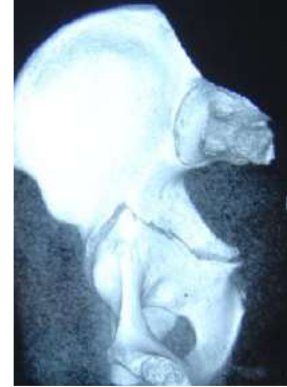- *Fracturas bajas:* el margen superior de este tipo de lesiones se extiende proximalmente hasta el nivel de la corredera del psoas.

- *Fracturas intermedias:* en las que se afecta por arriba la escotadura interespinosa y distalmente el ángulo del pubis.



- *Fracturas altas*: la parte más alta de la línea de fractura llega hasta la cresta ilíaca separando un gran fragmento de la columna anterior que incluye pared anterior y casi todo el techo acetabular.

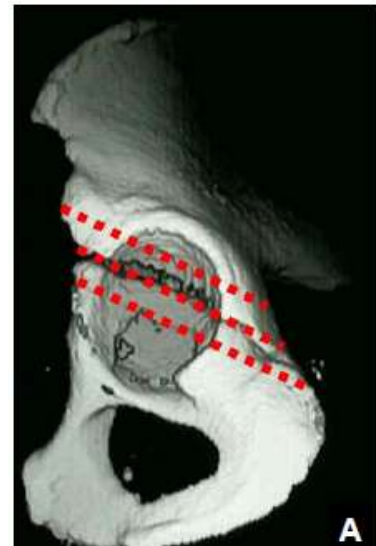
5. Fracturas transversas puras: compuestas por un trazo de fractura simple que cruza el cotilo de anterior a posterior fracturando las dos columnas. Dividen el acetábulo en una porción superior (ilion y techo acetabular) y una inferior (isquion y pubis). Típicamente la porción inferior se desplaza medialmente con mayor o menor translación rotacional. Las fracturas transversas se dividen según su relación con el techo acetabular en:



- *Fracturas transtectales*: la lesión pasa a través del techo del cotilo. Suelen ser las de peor pronóstico ya que afectan la zona con mayor importancia en la transferencia de cargas hacia el esqueleto axial.

- *Fracturas yuxtatectales*: el trazo corta pared anterior y posterior pasando a través de la fosa cotiloidea en el límite inferior del techo.

- *Fracturas infratectales*: dividen horizontalmente la fosa cotiloidea fracturando la parte inferior de las paredes acetabulares.

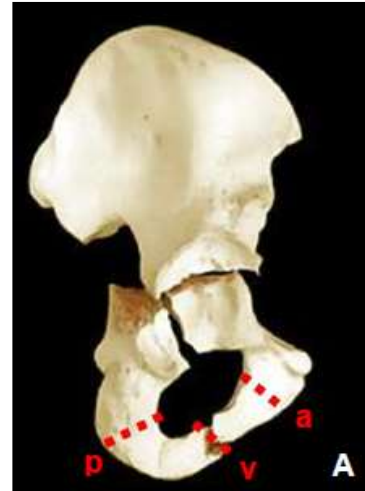


### **Lesiones complejas:**

1. Fracturas en "T": relativamente poco frecuentes, asocian una fractura transversa a un trazo inferior que atraviesa el anillo obturador fracturando el hueso isquiopúbico a diferentes niveles. Pueden asociar un componente de pared posterior. Estudiando la dirección del trazo inferior las podemos dividir en:

Resultados Clínicos Radiológicos a corto y medio plazo en pacientes con fracturas de manejo quirúrgicas de acetábulo HEALF

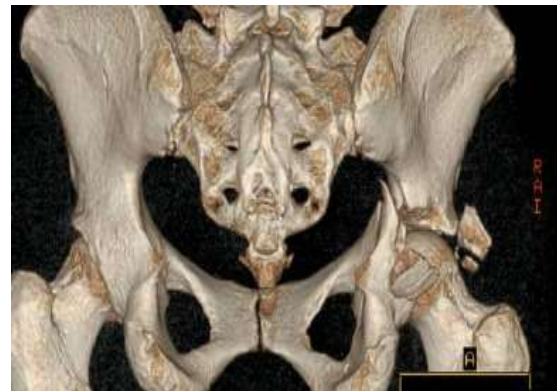- Anteriores (tipo 1): el trazo se dirige anteriormente a través del agujero obturador separando el cuerpo y la rama horizontal del pubis.
- Verticales (tipo 2): son las más comunes. La línea inferior de fractura atraviesa el tercio medio de la rama isquiopúbica.
- Posteriores (tipo 3): el trazo de fractura se dirige de forma oblicua hacia atrás cortando la parte posterior del cuerpo del pubis o la tuberosidad isquiática.



2. Fracturas de columna posterior más pared posterior: son lesiones que asocian dos patrones de fractura elementales, columna y pared posterior. El componente de columna posterior a menudo no presenta desplazamiento, siendo la fractura de pared posterior más obvia radiológicamente, lo que lleva a pensar que en la mayoría de los casos la lesión se inicia en la pared posterior.

3. Fracturas transversas más pared posterior: dentro del grupo de lesiones complejas son las segundas en frecuencia tras las fracturas de ambas columnas.

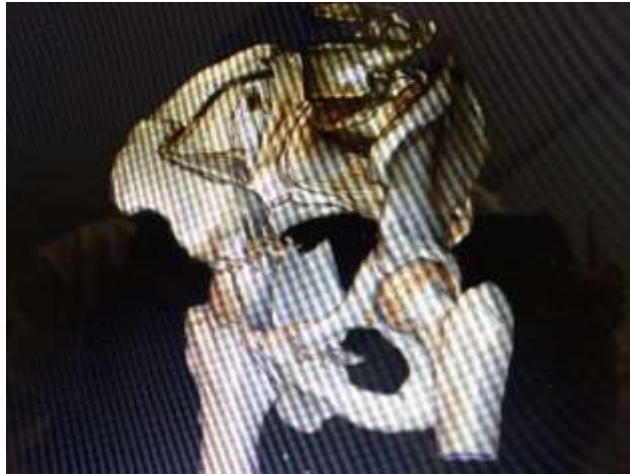Combinan una fractura transversa típica (transtectal, yuxtatectal o infratectal) con uno o varios fragmentos de pared posterior. Las podemos dividir en dos subgrupos: el primero en el que la pared posterior esté mucho más desplazada que el componente transversal, dándose las condiciones para una luxación posterior. El segundo en el que el trazo transversal es el más desplazado dándose con mayor frecuencia una luxación central de la cabeza femoral.



4. Fracturas de columna anterior más hemitransversa posterior: se producen cuando

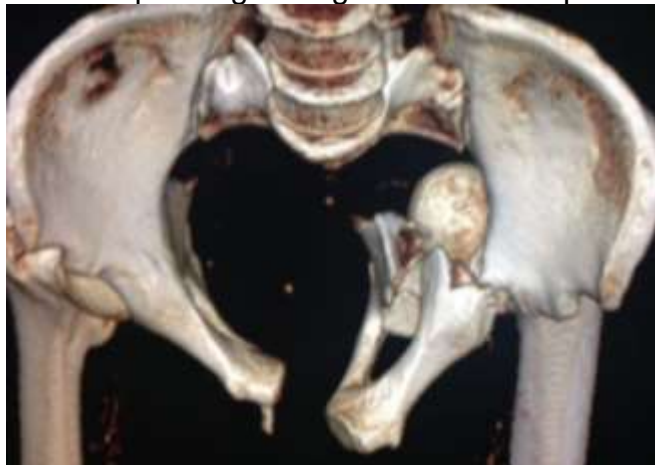a una fractura de columna anterior se asocia un segundo trazo, que podríamos describir como la mitad posterior de una fractura transversa pura (hemitransversa), que rompe la columna posterior a diferentes niveles. La cabeza femoral suele presentar una subluxación medial.

Las variaciones de este patrón fracturario están basadas en el lugar donde acaba el trazo de la columna anterior: en cresta ilíaca o inferior a la espina ilíaca anteroinferior. La existencia de una porción de superficie articular y de pared posterior que permanecen unidas al ala ilíaca nos permitirá diferenciarlas de las fracturas de ambas columnas.



5. Fracturas de ambas columnas: formadas por la asociación de ambas fracturas elementales. Su característica definitoria es que ningún fragmento de la superficie articular acetabular permanece anclado al esqueleto axial.

La única parte que permanece unida al sacro es un fragmento de tamaño variable del ala ilíaca. En la mayoría de los casos se trata de fracturas complejas dado que trazos de fractura secundarios suelen acompañar a las lesiones principales dividiendo en varios fragmentos las columnas o la superficie de carga acetabular.





## **DIAGNÓSTICO**

### **El paciente**

La presentación clínica más frecuente de una fractura acetabular nos transporta a un escenario en el que un paciente politraumatizado tras sufrir un traumatismo de alta energía es trasladado al Servicio de Urgencias Hospitalarias de nuestro centro presentando: impotencia funcional, dolor a la movilización, y en casos de desplazamiento deformidad y acortamiento en miembro inferior.

Como en todos los casos de politrauma los elementos esenciales de vía aérea, respiración y circulación son las prioridades iniciales, seguidos de una valoración secundaria. Esta última es obligatoria ya que las fracturas de codo frecuentemente asocian lesiones del anillo pélvico, huesos largos (sobre todo miembro inferior), raquis, TCE y viscerales, que en sí mismas pueden empeorar el pronóstico vital.

Siempre deberemos examinar la región trocantérica. Contusiones y abrasiones en esta área o sobre la cresta ilíaca pueden anunciar la presencia de una lesión de Morel-Lavalle. Se trata de un gran hematoma acompañado de necrosis grasa que se sitúa entre la piel y el tejido celular subcutáneo. Aunque técnicamente son lesiones cerradas, tienen altos índices de contaminación bacteriana secundaria y requieren desbridamiento y drenaje previos a la cirugía definitiva.

Del mismo modo se requieren exámenes rectales y vaginales para descartar la presencia de una fractura abierta. La hematuria, aunque frecuente en el paciente politrauma incluso sin fractura pélvica, debe evaluarse cuidadosamente.

Los pacientes con inestabilidad hemodinámica sin explicación o con una brusca caída del hematocrito deben ser sometidos a una angiografía pélvica para excluir lesiones vasculares.

Un buen examen neurológico también es preciso. A raíz de una fractura acetabular la incidencia de lesión del nervio ciático (sobre todo en la división poplítea externa) detectada en el preoperatorio oscila entre el 12 y el 38%.

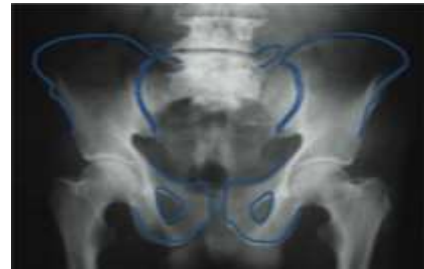La presencia de una luxación coxofemoral asociada constituye una emergencia ortopédica y requerirá reducción inmediata. Si tras ésta la inestabilidad es manifiesta, colocaremos una tracción transesquelética en fémur o tibia proximal.

## La fractura

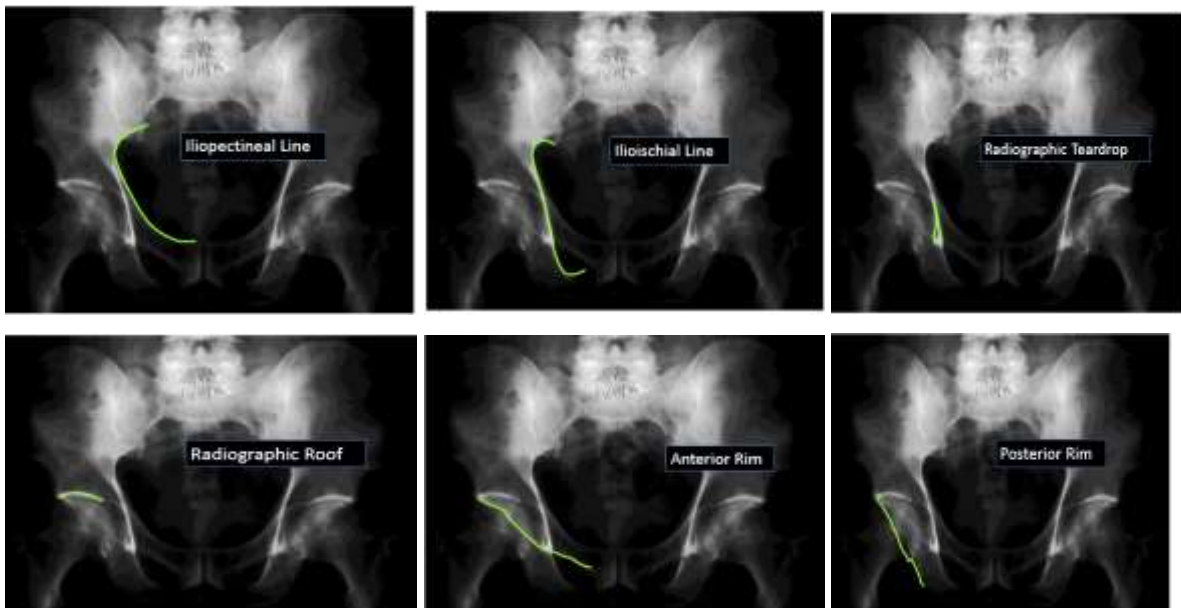
### Radiología

El análisis radiográfico apropiado de una fractura acetabular fue protocolizado por Judet y Letournel. Consta de cuatro proyecciones que se evalúan atendiendo a determinados hitos radiográficos normales que ponen de manifiesto la integridad de la anatomía ósea. Es muy importante que se tomen de forma correcta; de otro modo podrían proporcionarnos una información errónea.

- Radiografía antero-posterior de pelvis: necesaria en todo paciente poli traumatizado. La utilizaremos para descartar lesiones asociadas del anillo pélvico.

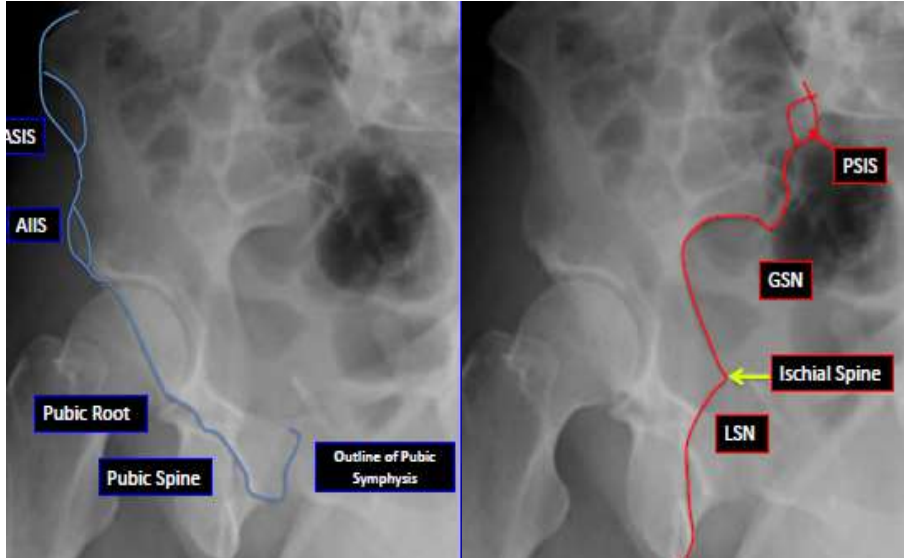


-Radiografía antero-posterior de la cadera afecta: en ella estudiaremos seis referencias radiológicas fundamentales, la pared posterior del acetábulo, la pared anterior, el techo del cotilo, la lágrima radiológica, la línea ilioisquiática (columna posterior) y la línea innominada o iliopectínea (columna anterior).

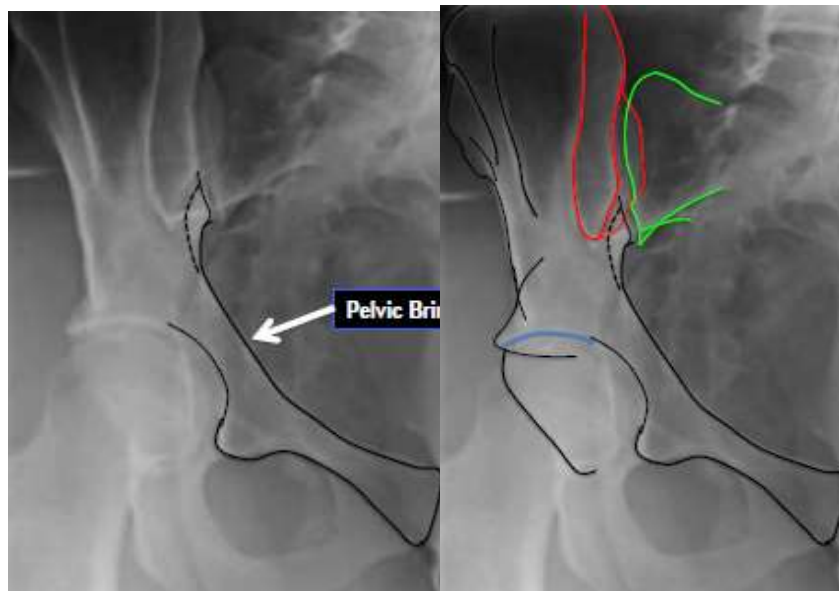


Resultados Clínicos Radiológicos a corto y medio plazo en pacientes con fracturas de manejo quirúrgicas de acetábulo HEALF

- Radiografía oblicua obturatriz: se consigue con el paciente en decúbito, oblicuo a 45° apoyado sobre el lado sano, mostrando superiormente el lado patológico. Sirve para evaluar la columna anterior, pared posterior y agujero obturador.



- Radiografía oblicua alar: se obtiene acostando al paciente sobre el lado patológico, mostrando hacia arriba el lado sano. Está diseñada para poder estudiar en ella columna posterior, pared anterior, superficie de la lámina cuadrilátera y cresta y ala ilíaca.



### **TC: Tomografía Computarizada**

Utilizado desde 1982 en fracturas acetabulares<sup>25</sup> la TC es una ayuda de incalculable valor. Los cortes axiales (FIG 21) deben ser de intervalos finos (10mm a nivel de pala y 2-3mm a nivel de cotilo) e incluyendo la pelvis entera para evitar perder una parte de la fractura y poder comparar con el otro lado.

Es especialmente útil en la medición de la conminución y escalón articular, la impactación marginal, el tamaño y número de fragmentos de la pared posterior, la rotación y el desplazamiento de las columnas, y la presencia de fragmentos intraarticulares o fracturas de la cabeza femoral. También puede identificar las lesiones en la parte posterior de la pelvis, como alteraciones en la articulación sacroilíaca o una fractura de sacro.

Olson y Matta demostraron que los cortes axiales de TAC de los 10 mm superiores a la superficie articular proporcionan la misma información que la medida de los arcos del techo acetabular en las radiografías antero-posterior y oblicuas.

Los cortes coronales y sagitales serán utilizados para valorar desplazamiento medial de la cabeza y obtener información sobre la región tectal y la zona de carga. Algunos autores defienden que son la mejor prueba para la evaluación postoperatoria de la reducción obtenida.

La reconstrucción tridimensional, aunque indicada principalmente en fracturas complejas, se realiza hoy día con mucha mayor frecuencia debido al amplio acceso a esta tecnología en gran parte de nuestros hospitales. Puede ayudar al cirujano a entender la forma global de la fractura gracias a la posibilidad de rotar la imagen, a obtener una visión completa de la superficie articular mediante la tomografía de sustracción de la cabeza femoral y, más recientemente reducir el uso de intensificador y la disección quirúrgica utilizada mediante la cirugía guiada por TC. Como contra-partida debemos de tener en cuenta que la TC 3D puede minimizar los desplazamientos, haciendo invisibles escalones de hasta 3mm.

Para acabar, aunque las últimas publicaciones consideren la TC como más exacta a la hora del diagnóstico y su uso exclusivo sea, cuanto menos tentador, esta técnica no debe nunca sustituir, sino más bien complementar la información proporcionada por las proyecciones radiológicas clásicas.

## **Resonancia Magnética Nuclear**

Utilizada por algunos autores para detectar lesiones subclínicas del nervio ciático y para descubrir lesiones de la cabeza femoral no visibles en la TC convencional, el principal problema es que puede pasar por alto fragmentos intra articulares.

## **Diagnóstico radiológico por tipo de lesión**

- Fracturas de pared posterior: la mejor proyección para su diagnóstico es la oblicua obturatriz. En ella podremos comprobar el tamaño y el grado de desplazamiento del fragmento. En la TC axial valoraremos la congruencia articular y la existencia de fragmentos intra articulares. En las proyecciones sagitales de TC estudiaremos si existe afectación del techo del cotilo.

- Fracturas de la columna posterior: la proyección radiológica que más datos aportará es la oblicua alar. En ella encontraremos una ruptura de la línea ilioisquiática y de la parte posterior del agujero obturador. La línea innominada permanece intacta. En los planos axiales de TC el trazo de columna posterior es visible en todos los cortes que interesan al cotilo.

- Fracturas de pared anterior: la proyección oblicua obturatriz es la que más información aportará. En los cortes axiales de TC se aprecia el fragmento de pared anterior de trazo oblicuo y la mayor o menor afectación de la lámina cuadrilátera.

- Fracturas de la columna anterior: utilizaremos principalmente la proyección oblicua obturatriz. Una característica fundamental es la integridad de la columna posterior que podremos comprobar en las radiografías anteroposterior de pelvis y oblicua alar. Los sucesivos cortes de TC definirán el nivel en el que la columna anterior se desprende de la cresta o del borde anterior del hueso ilíaco.

- Fracturas transversas puras: todas las proyecciones radiológicas tienen una gran importancia, en ellas todas las referencias acetabulares (pared anterior y posterior, línea ilioisquiática e iliopúbica) están interrumpidas por el trazo fracturario. La radiografía obturatriz es la que nos proporciona una visión más clara de la orientación del plano de fractura en relación con la superficie articular. La TC siempre demostrará un fragmento de techo intacto unido al ala ilíaca.

- Fracturas en "T": los dos trazos de fractura de estas lesiones complejas deben identificarse por separado. Para el componente transversal seguiremos las directrices señaladas en las fracturas transversas puras. La dirección del componente inferior podrá ser estudiada principalmente en la proyección obturatriz y en la TC.

- Fracturas de columna posterior más pared posterior: la fractura de pared posterior se diagnostica en la oblicua obturatriz (donde también podremos comprobar la integridad de la columna anterior). Para el diagnóstico de la fractura de columna posterior utilizaremos la oblicua alar.

- Fracturas transversas más pared posterior: en proyección oblicua obturatriz podremos diagnosticar tanto el trazo transversal como la fractura de pared posterior.

- Fracturas de columna anterior más hemitransversa posterior: en la oblicua alar podemos observar el trazo que corta la parte posterior del cotilo. En la proyección obturatriz estudiaremos la fractura de columna anterior.

- Fracturas de ambas columnas: relativamente simples de clasificar, sin embargo un diagnóstico preciso de la lesión requerirá el estudio profundo de todas las proyecciones radiográficas. Las reconstrucciones tridimensionales de TC nos serán de gran utilidad facilitando una visión general de la fractura. En la radiografía antero-posterior observaremos la ruptura tanto de la línea ilioisquiática como de la línea iliopectínea, en uno o varios niveles indicando conminación. Característico de este tipo de fracturas es la presencia en la proyección obturatriz del "signo del espolón" descrito por Judet y Letournel y presente hasta en un 95% de los casos. El signo del espolón es la imagen radiográfica de la porción más distal del fragmento de ala ilíaca que permanece anclado al esqueleto axial a través de la articulación sacroilíaca.

## TRATAMIENTO

La congruencia entre la cabeza femoral y el acetábulo es esencial para conseguir buenos resultados a largo plazo. Sabemos que desplazamientos residuales mayores de 2 milímetros conducen a una coxartrosis precoz y con ella, a pobre resultados funcionales.

Como la mayoría de los autores pensamos que sólo mediante la cirugía podemos obtener una reducción anatómica y una fijación estable que permitan una rehabilitación precoz. Por lo tanto, la consideramos de elección en el tratamiento de las fracturas desplazadas de acetábulo relegando el tratamiento ortopédico para casos que cumplan los criterios no quirúrgicos.

### Tratamiento ortopédico

#### Fracturas subsidiarias de tratamiento ortopédico

1. Fracturas no desplazadas o mínimamente desplazadas: fracturas que atraviesen la zona de carga pero con un desplazamiento menor de 2 milímetros pueden ser tratadas sin carga o mediante tracción transesquelética durante 4 a 8 semanas dependiendo de las características de la fractura.

2. Fracturas con desplazamiento significativo pero sin afectación de la zona de carga del techo. Siguiendo las descripciones de Matta y Olson serían aquellas que respetasen un arco de techo acetabular mayor o igual a 45 grados en las tres proyecciones radiológicas, o de forma equivalente, aquellas en las que mediante cortes axiales de TAC se demuestre la integridad de los 10 milímetros superiores del techo del cotilo. Entre ellas podemos encontrar: fracturas de columna anterior que sólo afectan al cuerno anterior del cotilo y fracturas transversas bajas o infratectales.

3. Congruencia articular secundaria en fracturas desplazadas de ambas columnas (criterio necesario pero no suficiente): concepto descrito por Letournel, se produce cuando ambas columnas rotan alrededor de la cabeza femoral manteniendo una relación de congruencia con ella, aun cuando esta se encuentre luxada hacia medial

o haya espacio entre los fragmentos de la fractura. Este concepto sólo puede aplicarse a este tipo específico de fracturas. Estudios posteriores indican que aunque mediante este método es posible obtener buenos resultados la zona de concentración de cargas en el cotilo variará notablemente.

4. Fracturas de pared posterior con afectación menor del 20% de la pared: varios autores han tratado de describir la cantidad de pared posterior necesaria para mantener la estabilidad de la cadera. La forma más fácil de medirlo es mediante comparación con el lado sano en los cortes axiales de TC. Si existiese algún grado de subluxación esto no sería necesaria ya que la inestabilidad quedaría comprobada. Como regla general existe una inestabilidad clínica manifiesta cuando la fractura afecta más del 40% de la pared posterior; las que afectan menos del 20% son estables y en afectaciones entre el 20 y el 40% sería necesario una exploración clínica para valorarlo

5. Contraindicaciones médicas a la cirugía.

6. Problemas locales de tejidos blandos, como infección o heridas.

7. Osteoporosis severa: impide una fijación interna rígida y estable.

La pauta a utilizar una vez decidido el tratamiento ortopédico varía según autores. La mayoría defiende el reposo en cama durante tres a seis semanas con o sin utilización de tracción transesquelética, seguido de un período de deambulación con carga parcial hasta el tercer mes.

#### **Fracturas subsidiarias de tratamiento ortopédico**

- Fracturas con desplazamiento  $\leq 2$  milímetros.
- Fracturas con zona de carga del techo libre.
- Fracturas de dos columnas con congruencia articular secundaria.
- Fracturas de pared posterior con afectación  $< 20\%$ .



## Tratamiento quirúrgico

### Indicaciones

1. Fracturas con desplazamiento mayor de 2 milímetros: principalmente en la zona de techo acetabular, como fracturas transversales altas o fracturas en “T”.
2. Fracturas con inestabilidad posterior de la cadera: afectación de la pared posterior mayor del 20% o subluxación de la cabeza femoral en cualquiera de las tres proyecciones radiográficas estándar.
3. Fracturas de dos columnas sin congruencia articular secundaria: o con desplazamiento importante de la parte posterior del cotilo condicionando una inestabilidad coxofemoral.
4. Fragmentos intraarticulares: los pequeños fragmentos arrancados junto al ligamento redondo que permanecen secuestrados en la cavidad acetabular y no afectan a la congruencia no suelen extirparse. Los fragmentos alojados entre las superficies articulares de cabeza femoral y acetábulo visibles en la TAC deben extraerse.

Excepto en situaciones excepcionales que requieren actuación quirúrgica urgente, ninguna fractura acetabular debe ser tratada como una emergencia. Se trata de lesiones complejas que requieren una minuciosa

#### Requieren cirugía urgente:

- Rotura de vasos femorales en fracturas anteriores.
- Parálisis del nervio ciático tras reducción cerrada de una fractura-luxación.
- Luxación posterior irreductible (FIG 24).

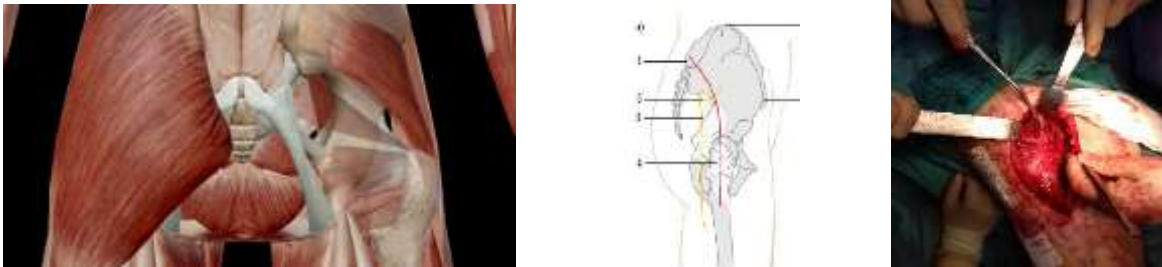
planificación preoperatoria, un entorno óptimo y un equipo experimentado pues su curva de aprendizaje es larga y puede ser dura para el paciente. No existe unanimidad sobre el tiempo idóneo hasta la cirugía: desde las 48 horas de Matta a los 4-6 días que recomienda Letournel. Lo que sí queda claro es que la movilidad en el foco de fractura disminuye con el tiempo, por lo tanto el diferir la intervención más allá de las dos o tres semanas de evolución dificulta la cirugía y disminuye la posibilidad de conseguir resultados buenos o excelentes.

## Selección de la vía de abordaje

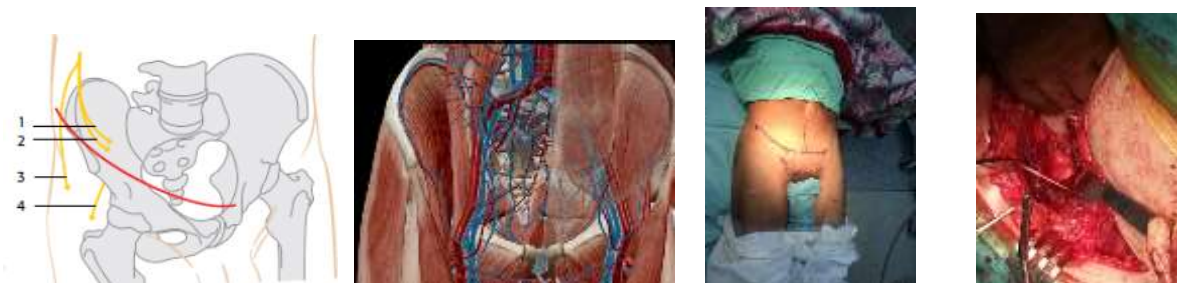La vía de abordaje escogida depende, en gran manera, de la experiencia del cirujano. A grandes rasgos, debería ser aquella que ofrezca las mayores posibilidades de acceder al foco de fractura, reducirlo anatómicamente y posteriormente estabilizarlo. Varios autores han hecho hincapié en los factores que influyen en esta selección: el patrón de fractura; las condiciones locales de los tejidos blandos; el tiempo de demora hasta la cirugía; la incidencia de complicaciones postoperatorias y la edad y metas funcionales del paciente.

Las vías de abordaje más frecuentemente utilizadas son:

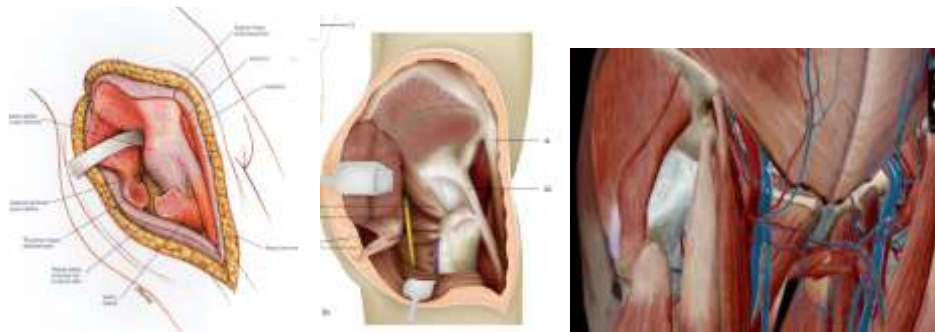
1. Vía posterior de Kocher-Langenbeck: proporciona acceso a la superficie retroacetabular del hueso coxal, desde el isquion hasta la escotadura ciática mayor. El acceso a la lámina cuadrilátera es posible por palpación a través de las escotaduras ciáticas mayor y menor, esto nos permitirá evaluar la reducción conseguida en lesiones que afecten a esta superficie y a la columna anterior. La escotadura ciática mayor también puede ser utilizada como ventana a través de la cual colocar pinzas de reducción que nos permitan manipular los fragmentos. El eje neurovascular glúteo superior limita el acceso a la parte superior del ala ilíaca.



2. Vía ilioinguinal de Judet-Letournel: provee visión directa del ala ilíaca, cara anterior de la articulación sacroilíaca, totalidad de la columna anterior y sínfisis del pubis.



3. Abordaje iliofemoral ampliado de Judet-Letournel: es una vía anatómica que sigue un plano internervioso, reflejando anteriormente la musculatura inervada por el nervio femoral y posteriormente los músculos inervados por los nervios glúteos superior e inferior. Es importante tratar estos últimos como un único colgajo, para así evitar dañar el aporte sanguíneo. Utilizándolo podemos conseguir la exposición directa de la cara externa del hueso ilíaco, la columna posterior hasta el isquion y la articulación coxofemoral. Si retraemos medialmente la musculatura abdominal y el iliopsoas obtendremos también acceso a la cara interna del ilion.



4. Doble vía de abordaje: ilioinguinal y posterior de Kocher-Langenbeck: necesario en fracturas de ambas columnas con una importante conminución donde una sola vía no permita la reducción y fijación estable de la fractura.

5. Vía de Stoppa: de uso menos generalizado, proporciona acceso a columna anterior, lámina cuadrilátera y parte de la columna posterior. Puede ser combinado con otros abordajes como una ventana ilíaca o junto a la vía posterior de Kocher. En comparación con el abordaje ilioinguinal clásico, la vía de Stoppa es de menor extensión y no pone en peligro la integridad del nervio femorocutáneo.

El tipo de fractura determina en gran medida la elección de la vía de abordaje, la tendencia general ha sido utilizar exposiciones más limitadas para evitar complicaciones que aparecen con exposiciones mayores. Como pautas generales podríamos tomar las siguientes:

- *Fracturas de pared posterior y/o columna posterior:* abordaje de Kocher-Langenbeck.

- *Fracturas de pared anterior y/o columna anterior:* abordaje ilioinguinal.
- *Fracturas transversas puras:* el abordaje adecuado dependerá de la oblicuidad del trazo de fractura, la dirección de la rotación y de cuál es la columna con mayor desplazamiento. Para la mayoría de las fracturas utilizaremos la vía de Kocher-Langenbeck. En casos asociados a fracturas de pared posterior o cuando el trazo es transtectal nos será de utilidad una vía ampliada, iliofemoral o posterior de Kocher con osteotomía de trocánter mayor.
- *Fracturas en T:* si el desplazamiento es posterior o hay una fractura de pared posterior asociada utilizaremos una vía de Kocher. Si el desplazamiento es anterior utilizaremos el abordaje ilioinguinal. En ambos casos, sin embargo, el paciente debería estar preparado por si fuese necesario realizar una doble vía.
- *Fracturas de columna anterior más hemitransversa posterior:* utilizaremos el abordaje ilioinguinal cuando la columna anterior sea la más desplazada y el trazo de la columna posterior sea alto. Si la columna posterior presenta un desplazamiento importante y el trazo está situado en su parte inferior puede ser necesario utilizar un doble abordaje o un iliofemoral extendido.
- *Fractura de ambas columnas:* abordaje ilioinguinal, excepto en casos donde la columna posterior presente una conminución importante en los que está indicado la realización de una vía iliofemoral ampliada o una doble vía.

### **Reducción y fijación interna. Tratamiento de patrones específicos de fractura**

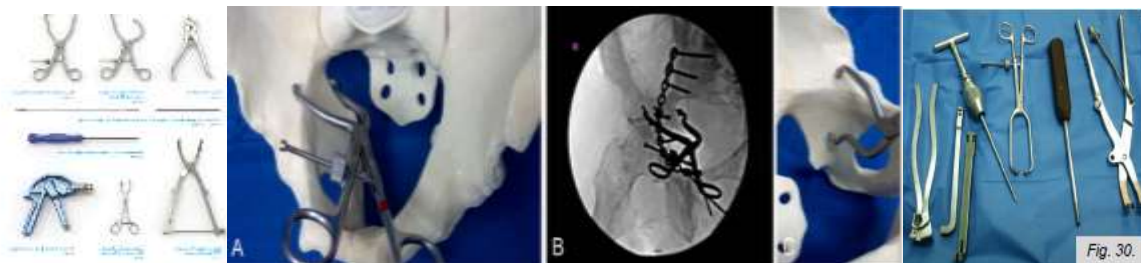
Conseguir una buena reducción es el aspecto más difícil de la cirugía del acetábulo. Dos ayudantes con experiencia en este tipo de lesiones y el contar con material adecuado (pinzas de reducción pélvica) facilitarán tan ardua tarea.

La tracción es esencial para reducir este tipo de fracturas. Intraoperatoriamente produce una reducción indirecta de los fragmentos que han conservado sus inserciones capsulares o musculares y facilita la inspección de la articulación. Podemos conseguirla por diferentes métodos: mesa de tracción de Judet, tracción

## Resultados Clínicos Radiológicos a corto y medio plazo en pacientes con fracturas de manejo quirúrgicas de acetábulo HEALF

manual directa sobre el muslo en una mesa radioluciente, tornillo de Schanz colocado lateralmente en la cabeza femoral, o mediante distractores grandes.

Una vez conseguida la reducción el siguiente paso es la fijación de los fragmentos. Ésta se llevará a cabo inicialmente con tornillos a compresión (3.5, 4.5 o 6.5 mm) seguidos de placa de neutralización conformada intraoperatoriamente. Utilizaremos placas de reconstrucción de 3.5mm. En los últimos años han aparecido estudios que abogan por el uso de placas bloqueadas prescindiendo del uso de tornillos interfragmentarios.

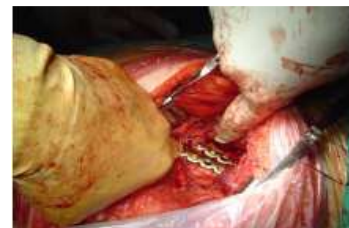
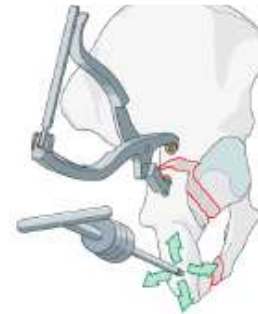
### Fracturas de pared posterior

Las abordaremos mediante una vía de Kocher Langenbeck. En este tipo de fracturas es importante estudiar la presencia de impactación marginal de fragmentos articulares en el hueso esponjoso. En el caso de que se trate de fragmentos grandes, los elevaremos cuidadosamente reponiéndolos a su posición anatómica utilizando la cabeza femoral como molde. Si encontramos una conminución importante rellenaremos el área del defecto mediante autoinjerto de esponjosa o sustituto óseo con propiedades estructurales. Una vez lograda la reducción satisfactoria de la pared posterior la estabilizaremos mediante tornillos a compresión seguidos de una placa de neutralización de 3.5 milímetros ligeramente menos conformada que el molde óseo al que se aplica. Como nota, en ocasiones podemos encontrarnos con pequeños fragmentos marginales unidos a cápsula y labrum, estos pueden estabilizarse con la “spring plate” descrita por Mast y Ganz.

### **Fracturas de columna posterior**

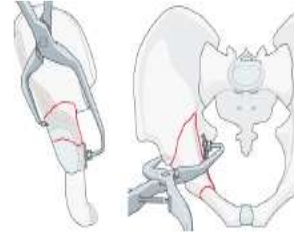Por lo general utilizaremos un abordaje de Kocher Langenbeck. Es frecuente encontrar una luxación posterior de la cabeza femoral asociada a las fracturas de columna posterior. Ésta, debería haber sido reducida como parte del manejo inicial del paciente aunque, si la inestabilidad es importante, puede volver a luxarse durante el acto quirúrgico impidiendo la reducción del trazo de fractura. Por lo tanto, deberemos mantener la cabeza femoral correctamente posicionada contra la porción antero-superior estable del acetábulo, para posteriormente utilizarla como molde sobre el que reducir la columna posterior. En ocasiones, es necesario introducir un tornillo de Schanz de 5 milímetros en la tuberosidad isquiática que nos ayudará a controlar la rotación del fragmento. Una vez hayamos comprobado la reducción anatómica de la fractura llega la hora de fijarla. Si es posible, comenzaremos la fijación con un tornillo interfragmentario colocado desde el fragmento distal en la parte posterior del ilion (como alternativa podríamos utilizar una placa corta de 4 orificios situada cerca de la escotadura ciática). La estabilización definitiva nos la proporcionará una placa de reconstrucción de 3.5 milímetros conformada sobre la parte medial de la superficie.



### **Fracturas de pared anterior**

Trabajaremos a través de un abordaje ilioinguinal. Para reducir la fractura utilizaremos unas pinzas de reducción pélvicas: colocaremos un extremo en la lámina cuadrilátera y el otro en la cara externa del hueso justo lateral a la espina ilíaca anteroinferior. Dado que no dispondremos de una visión directa de la superficie articular comprobaremos la calidad de la reducción con el intensificador de imagen o mediante palpación de la cara interna del hueso coxal. Si el tamaño de los fragmentos es adecuado iniciaremos la fijación mediante sendos tornillos de compresión interfragmentaria. Comprobar siempre que están situados extra

articulares. Posteriormente neutralizar la fractura mediante una placa de pequeños fragmentos conformada sobre la columna anterior, desde la cara interna de la fosa ilíaca por delante de la articulación sacroilíaca hasta la parte intacta de la rama superior del pubis distalmente.

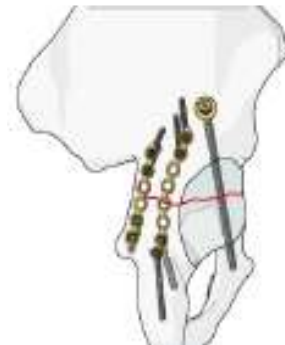

### **Fracturas de columna anterior**

La forma de actuar será similar a la reseñada en fracturas de la pared anterior; con la peculiaridad de que en fracturas de columna anterior altas cuyo trazo acabe en la cresta ilíaca, deberemos iniciar la osteosíntesis desde la periferia con un tornillo interfragmentario de 4.5 milímetro y/o una placa de 3.5 milímetros. A continuación colocaremos otra placa o tornillo de tracción en la convexidad de la pala, seguida finalmente de una placa de neutralización larga desde la rama iliopubiana a la cresta ilíaca.

### **Fracturas transversas puras**

Fracturas yuxtatectales o infratectales: lo más frecuente es que presenten un desplazamiento de predominio posterior por lo que realizaremos la reducción desde un abordaje de Kocher. Controlaremos la rotación mediante un tornillo de Schanz en el isquion y utilizaremos una pinza de Farabeuf para lograr la estabilización provisional de la fractura. La fijación se lleva a cabo mediante una placa de sostén colocada sobre la columna posterior y un tornillo de tracción de 3.5 milímetros colocado en la columna anterior partiendo de una posición sobre el acetábulo. La posición y trayectoria de este tornillo debe ser comprobado mediante el intensificador de imágenes. Es esencial que no penetre en la articulación y que se mantenga en el interior de la rama superior púbrica debido a la proximidad de los vasos ilíacos.



Si el desplazamiento tuviese un predominio anterior utilizaríamos una vía ilioinguinal colocando una placa de reconstrucción en la columna anterior y un tornillo de tracción hacia la columna posterior.

Fracturas transtectales (altas): utilizaremos una vía posterior con osteotomía de deslizamiento del trocánter mayor. El trazo de fractura deberá controlarse desde posterior a anterior. Colocaremos una placa de reconstrucción posterior desde isquion al ala iliaca pudiendo combinarlo con un tornillo de cierre anterior de 30-40 milímetros de longitud por encima del reborde acetabular hacia la columna anterior.

### **Fracturas en T**

La mayoría presentan un desplazamiento más importante en la columna posterior por lo tanto pueden ser operadas a través de un abordaje de Kocher. Cuando la orientación de la fractura nos lo permita iniciaremos la fijación mediante tornillos a compresión seguidos de una placa de reconstrucción desde la zona supra acetabular al isquion. Un tornillo de tracción insertado desde una posición dos a tres centímetro craneal al reborde acetabular sintetizará la columna anterior.

Como alternativa en fracturas muy desplazadas podemos utilizar el abordaje ilioinguinal o un abordaje combinado en uno o dos tiempos.

### **Fracturas de columna posterior más pared posterior**

Se utilizará una vía de Kocher Langenbeck, con o sin osteotomía trocantérea. La fractura de la columna se reduce primero (el fragmento desplazado de pared posterior facilita la visión directa de la columna) y se colocará una placa de reconstrucción corta a lo largo del borde posterior de la columna. Utilizaremos una placa aparte para el fragmento de pared.

### **Fracturas transversas más pared posterior**

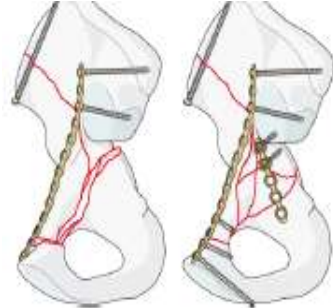
El tratamiento de estas fracturas por separado ya ha sido expuesto. Como recordaremos las fracturas yuxta e infratectales serán abordadas mediante una vía de Kocher mientras que para las transtectales utilizaremos una vía posterior con osteotomía de deslizamiento de trocánter mayor. La fractura transversa debe ser reducida primero. Tras la reducción, la osteosíntesis más estable consiste en una placa posterior aplicada muy próxima a la escotadura ciática mayor más un tornillo de cierre anterior. Acto seguido fijaremos la pared posterior con otra placa o mediante tornillos sueltos.



### **Fracturas de columna anterior más hemitransversa posterior**

El abordaje ilioinguinal proporcionará acceso a todas las lesiones de la columna anterior. A través de la ventana media de este abordaje tendremos también acceso al componente posterior que no debe ser descuidado. La reparación de la columna anterior se llevará a cabo del mismo modo que en lesiones simples, es decir, iniciaremos la reconstrucción en la periferia de la lesión mediante tornillos de compresión interfragmentarios seguidos de una placa de

sostén colocada a lo largo de la cresta ilíaca, que se extiende desde una zona lateral a la articulación sacroilíaca a la rama superior del pubis. La fijación de la columna posterior se puede conseguir mediante una placa sobre la lámina cuadrilátera colocada a través de la



tercera ventana del abordaje ilioinguinal o utilizando tornillos de tracción colocados desde la cresta ilíaca en la zona segura para inserción de tornillos. Esta se extiende desde el límite craneal de la escotadura ciática mayor distalmente al isquion.

### **Fracturas de ambas columnas**

Es esencial elegir correctamente la vía de abordaje.

- *Columna posterior con trazo de fractura bajo (a nivel de la escotadura) y en un solo fragmento:* utilizaremos el abordaje de Kocher Langenbeck. Si a lo largo de la intervención encontramos dificultades podemos ampliarla con una osteotomía de deslizamiento de trocánter mayor o realizando una doble vía.

- *Trazo alar a nivel de pala ilíaca y columna posterior en un solo fragmento:* en estos casos usaremos una vía ilioinguinal osteosintetizando primero la columna anterior como hemos desarrollado anteriormente, y posteriormente fijando la columna posterior con tornillos de tracción introducidos desde la fosa ilíaca interna (a través de la placa que sustenta la columna anterior o independientes de ella) a través del eje mayor de la columna posterior. Si no es posible reducir de forma adecuada la columna posterior desarrollaremos una doble vía, en el mismo o en un segundo tiempo quirúrgico.

## **TRATAMIENTO POSTQUIRÚRGICO**

En el postoperatorio se utilizarán drenajes aspirativos cerrados y se mantendrá la profilaxis antibiótica durante 48 a 72 horas. Excepto en pacientes donde esté contraindicado usaremos profilaxis antitrombótica con heparina de bajo peso molecular o warfarina hasta que la movilización activa fuera de la cama esté permitida. Existe controversia acerca de la duración del tratamiento antitrombótico pero la mayoría de las publicaciones recomiendan mantenerlo durante tres o cuatro semanas.

Aunque su uso está discutido tanto la indometacina (75 mg diarios durante 6 semanas) como la radioterapia a bajas dosis pueden disminuir la aparición de osificaciones heterotópicas sobre todo en casos mayor incidencia de las mismas: abordajes iliofemoral y de Kocher, desperiostización extensa de la tabla externa del ala ilíaca, pacientes con lesiones cerebrales o abdominales concomitantes.

El uso de tracción transesquelética no es necesario en la mayoría de los casos después de una fractura acetabular. Sin embargo, puede ser útil para mantener la reducción en casos de osteoporosis grave, cuando se prevea una segunda cirugía o en fracturas de más de tres semanas de evolución. La movilización temprana y sedestación es beneficiosa dentro de las primeras 24 a 48 horas tras la cirugía.

Después de retirar los drenajes (habitualmente el tercer día) se le permitirá al paciente el apoyo sin carga del miembro intervenido y deberían iniciarse los ejercicios de rehabilitación y fortalecimiento muscular. Este plan se mantiene de seis a ocho semanas.

En el control del tercer mes, y dependiendo de la evidencia radiográfica de curación se comenzará un plan de incremento de la carga hasta la carga total cuando ésta sea tolerada.

## **COMPLICACIONES**

### **Complicaciones agudas**

- Lesión del nervio ciático postoperatoria: se produce con mayor frecuencia cuando se utiliza un abordaje posterior. La rama del ciático poplíteo externo es la que presenta un mayor riesgo. La monitorización intraoperatoria puede ponernos en alerta de que el nervio se encuentra bajo tensión, y de esta forma disminuir la incidencia de daño iatrogénico permanente. Sin embargo varios cirujanos experimentados han publicado incidencias del 2% sin el uso de monitorización (tan bajas como las presentadas utilizando esta técnica) por lo que su uso puede resultar más beneficioso en cirujanos más noveles en este tipo de lesiones.

- Infección: la incidencia de infección en las publicaciones con series más largas oscila del 2 al 5% de los pacientes. La presencia de lesiones en los tejidos blandos, como la lesión de Morel-Lavallée aumenta el riesgo de infección. La infección puede ser extra-articular o intra-articular dependiendo del abordaje utilizado: las infecciones extra-articulares ocurren más frecuentemente después de una vía ilioinguinal en la que reducimos la fractura por métodos indirectos. Las infecciones intra-articulares presentan un pronóstico más sombrío ya que puedes destruir la superficie articular.

- Muerte: Letournel presenta una incidencia del 2,28% durante el período de hospitalización. La mayoría de las muertes no guardan relación directa con la cirugía sino con lesiones viscerales previas a la misma.

### **Complicaciones tardías**

- Osificaciones heterotópicas: algunos estudios han publicado incidencias de hasta el 80% tras fracturas intervenidas a través de un abordaje posterior. Los factores que se han asociado con su aparición incluyen: sexo masculino, el uso de abordajes amplios o con osteotomía de trocánter, presencia de lesiones amplias en el cartílago, fractura en T y lesiones abdominales, torácicas o craneales

concomitantes. En la mayoría de los casos no llegan a restringir la movilidad de la cadera dando clínica aproximadamente en el 5% de los pacientes. La indometacina y la radioterapia a bajas dosis se han visto eficaces para disminuir su incidencia.

- Artrosis postraumática: es la complicación más frecuente tras el tratamiento quirúrgico de las fracturas acetabulares. Radiológicamente está presente entre el 15 y el 45% de las fracturas intervenidas en seguimientos mayores de cinco años. El desarrollo de coxartrosis está directamente relacionado con la calidad de la reducción obtenida. Matta describe una incidencia del 16% en lesiones con reducción anatómica en contraposición a un 45% en reducciones no anatómicas. Letournel presenta una incidencia del 10% cuando la reducción obtenida es perfecta, en contra del 36% en reducciones imperfectas. De ahí la gran importancia de obtener una buena congruencia articular para el pronóstico articular y funcional a largo plazo.

- Necrosis avascular: sucede más frecuentemente tras fracturas asociadas con luxación posterior, en estos casos Letournel describe una incidencia del 12%. La necrosis avascular es radiográficamente aparente dentro de los dos años posteriores a la lesión en la mayoría de los pacientes. Puede ser causada por el mismo traumatismo o por una desperiostización excesiva en el foco de fractura, ya que el único aporte vascular de estos fragmentos proviene de la cápsula posterior de la cadera.

- Pseudoartrosis: se trata de una complicación poco frecuente. Letournel describe como pseudoartrosis aquellas lesiones que permanecen sin consolidar tras más de cuatro meses del tratamiento quirúrgico y publica una incidencia de 0.7%. Se asocian con fracturas transversas y con osteosíntesis inestables.

# **DISEÑO METODOLOGICO**

## **CAPITULO IV**

### **DISEÑO METODOLOGICO**

**Tipo de Estudio:**

Analítico observacional ambispectivo cohorte longitudinal

**Área de Estudio:**

El hospital Escuela Antonio Lenin Fonseca se encuentra ubicado en distrito dos de Managua en la periferia de la ciudad. El Departamento de Ortopedia y Traumatología cuenta con un total de 33 camas siendo atendido los pacientes hospitalizados por 6 médicos de base, 16 médicos residentes y 19 recursos de Enfermería.

**Población de estudio:**

Está constituida por pacientes que fueron atendidos en las salas de ortopedia del HEALF. En el periodo de enero 2014 – Enero 2017, con diagnóstico de fractura quirúrgica de acetábulo que tuvieron seguimiento en controles de consulta externa.

**Unidad de análisis:**

Corresponde a cada uno de los Pacientes con fractura de acetábulo ingresados en el Hospital Antonio Lenin Fonseca que se les realizo procedimiento quirúrgico durante período comprendido enero 2014 a enero 2017.

**Criterios de Inclusión:**

- Fractura acetabular Osteosintetizada
- Seguimiento mayor de un año

**Criterios de exclusión:**

- Pacientes inasistentes por más de seis meses a sus controles en la consulta externa del servicio de Ortopedia y traumatología.
- Información deficiente en el expediente
- Seguimiento menor de 1 año

- Cirugías previas

### **Fuente de Información:**

Fuente primaria y secundaria, con los expedientes clínicos de los pacientes atendidos en el servicio de Ortopedia y Traumatología del HEALF, por fracturas quirúrgicas de acetábulo.

### **Instrumento de Recolección de la Información:**

Se elaboró una ficha de recolección de datos y tablas de registro para levantar la información de los expedientes clínicos de los pacientes con fracturas de acetábulo manejado quirúrgicamente en el servicio de Ortopedia y Traumatología del HEALF, mientras se encontraban hospitalizados, así como del seguimiento por la consulta externa a los 8 días, 4 semanas, 12 semanas, 6 meses y al primer año de su egreso.

### **Procedimientos de recolección de datos:**

- 1) Se solicitó autorización por escrito a la Subdirección médica del Hospital Escuela Antonio Lenin Fonseca, para la recolección de los datos y la elaboración del estudio.
- 2) Se identificaron los pacientes con diagnóstico de fracturas quirúrgica Acetábulo, cotejando la información plasmada en el libro de ingresos del departamento de Ortopedia con el registro de la oficina de estadísticas del HEALF.
- 3) Se plasmó la información en la ficha elaborada para tal fin donde se toma en cuenta el procedimiento realizado durante la hospitalización y el seguimiento.

### **Técnicas y procedimientos**

Para obtener la información del estudio se procedió a:

- Elaboración del instrumento de recolección.
- Validación del instrumento de recolección
- Revisión de expedientes clínicos
- Traslado de datos del expediente al instrumento

### **Método de recolección información**

Se solicitaron al Departamento de Admisión y Estadísticas del Hospital Antonio Lenin Fonseca el libro de registro de pacientes ingresados a sala de ortopedia del periodo Enero 2014 a Enero 2017 donde se seleccionaran los pacientes que fueron atendidos con diagnósticos de Fracturas quirúrgica Acetábulo en el periodo antes mencionado. La información se extrajo del expediente clínico de acuerdo a los criterios de inclusión, considerado éste como fuente secundaria. La revisión de los expedientes se realizó en las instalaciones del hospital al ritmo de avances conforme la capacidad y el tiempo previsto para la investigación.

Para la recolección de la información se elaboró como instrumento una ficha de recolección de datos, que integrara las variables con las que se cumplieran los objetivos del estudio, con su instructivo de llenado y su hoja de codificación (ver ficha en anexos). La información se recolecto por el autor de la investigación, previa prueba piloto con un 100% del universo.

### **Aspectos éticos de la investigación**

La realización del estudio no alterara el proceso de tratamiento utilizado en el HEALF en fracturas de manejo quirúrgico de acetábulo.

### **Plan de análisis**

La información recolectada en la ficha elaborada para tal fin, se procesó y analizo utilizando el paquete Estadístico Epi-Info en su versión 7.2 para Windows.

### **Resultados Esperados**

Fortalecimiento de la apropiación social del conocimiento



Resultados Clínicos Radiológicos a corto y medio plazo en pacientes con fracturas de manejo quirúrgicas de acetábulo HEALF

RESULTADO/PRODUCTO ESPERADO	INDICADOR	BENEFICIARIO
Publicación de resultados obtenidos mediante la actual investigación	Artículo científico	La comunidad académica nacional e internacional
Divulgación de la información a la comunidad científica.	Presentación de los resultados de la investigación en eventos científicos	Facultades de medicina, Instituciones prestadoras de servicios de salud, aseguradoras.

**Fortalecimiento de la comunidad científica**

RESULTADO/PRODUCTO O ESPERADO	INDICADOR	BENEFICIARIO
Formación de recurso humano a nivel de pregrado y posgrado	Trabajos de grado sustentados y aprobados	Residentes del programa de Ortopedia y Traumatología
Consolidación de grupo de investigación registrado en	Soportes y verificación	Los colaboradores del Instituto de Ortopedia

**Transferencia de Resultados**

La institución involucrada en la investigación es el servicio de Ortopedia HEALF, como supervisor del proceso y lugar en el cual se llevó a cabo la Investigación. El equipo de investigación está conformado por residentes del programa de Ortopedia y Traumatología bajo convenio docente asistencial.

## CAPITULO V

### Variables de Estudio:

#### Variable independiente

- Evolución Clínica – radiológica de pacientes con fractura quirúrgica acetábulo

#### Variable dependiente

##### Características socio demográficas

- edad
- Sexo

##### Tipos de fracturas

- Mecanismo lesión
- Lesiones asociadas
- Manejo hemodinámica
- Otras cirugías
- Lesión neurológica
- Evaluación radiológica inicial
- Clasificación judet – letournel
- Luxaciones de cadera
- Uso tracción esquelética
- Esquema profilaxis antitrombótica

##### Indicación y técnica quirúrgica

- Tiempo media cirugía
- Vías de abordajes
- Tratamiento antibiótico
- Material osteosíntesis
- Tiempo quirúrgico.

Resultados Clínicos Radiológicos a corto y medio plazo en pacientes con fracturas de manejo quirúrgicas de acetábulo HEALF

- Tiempo transcurrido entre ingreso y cirugía
- Estancia intrahospitalaria
- Complicaciones
- Reducción

Evaluación post operatoria

- Escala Harris
- Evaluación radiológica
- coxartrosis

Resultados Clínicos Radiológicos a corto y medio plazo en pacientes con fracturas de manejo quirúrgicas de acetábulo HEALF

Operacionalización de las Variables

Variable	Concepto	Indicador	Escala/Valor
<b>Edad</b>	Tiempo transcurrido desde el nacimiento del paciente hasta la fecha de ingreso	Años	16 -20 20-40 40 a mas
<b>sexo</b>	Condición orgánica que diferencia las características biológicas externas y el rol de la reproducción.	Tipos de características fenotípicas	Masculino Femenino
<b>Mecanismo de lesión</b>	Lo que provoca una solución de continuidad del hueso.	Tipo de agente	Accidente motocicleta Accidente automovilístico Caídas de Altura
<b>Lesiones Asociadas</b>	Lesión a otra parte del cuerpo humano	Localización	Fractura miembro inferiores Fractura miembro superior Fractura de pelvis Trauma craneoencefálico Trauma tórax Lesión órgano intrabdominal Lesión neurológica
<b>Manejo clínico</b>	Manejo hemodinámico en unidades asistenciales	Unidad de atención	Unidad cuidados intensivos Sala General
<b>Cirugías</b>	Intervención quirúrgica por otras patologías	Tipo cirugía	Traumatología Otras especialidades
<b>Daño Neurológica</b>	Lesión neurológica producto del trauma periférico nervio ciático	Indicador afirmación según evento quirúrgico	Pre quirúrgica Trans quirúrgica Post quirúrgica
<b>Evaluación radiológica inicial</b>	Estudios de imagen realizados al ingreso	Secuencias de estudios radiológicos	Protocolo Radiografías Tomografía Axial Computarizada

Resultados Clínicos Radiológicos a corto y medio plazo en pacientes con fracturas de manejo quirúrgicas de acetábulo HEALF

<b>Tipo de fractura</b>	Es la valoración radiológica de la fractura según criterios judet-letournel	Clasificación de la fractura Acetábulo judet-letournel	<p>Simple</p> <p>Pared anterior Columna anterior Pared posterior Columna posterior Transversa</p> <p>Complejas</p> <p>Fracturas en T Columna, pared posterior Transversa +pared posterior Ambas columnas</p>
<b>Luxación cadera</b>	Perdida de la congruencia articular de la cadera afectada	Tipo de luxación	<p>Anterior Central Posterior</p>
<b>Tracción esquelética</b>	Utilización de pin trans óseo para mantener tracción del miembro afectado	Tipo de tracción	<p>Hamilton Transcondilea transtuberositaria</p>
<b>Profilaxis Anti-trombótica</b>	Tratamiento anti trombotico adecuado según protocolo	Indicador de Afirmación	<p>Si No</p>
<b>Tiempo medico de cirugía</b>	Tiempo transcurrido desde el ingreso hasta la cirugía	Número de semanas	<p>Menor de 2 semanas Mayor de 2 semanas</p>
<b>Profilaxis antibiótica</b>	Tratamiento antibiótico adecuado según protocolo	Nombre del antibiótico	<p>Cefalosporina Aminoglicósido Combinación de dos o más antibióticos</p>
<b>Abordaje Quirúrgico</b>	Incisión en piel para realizar la reducción abierta	Nombre de la vía abordaje	<p>Posterior Anterior Doble abordaje Mismo acto Qx Otro acto Qx</p>
<b>Material Osteosíntesis</b>	tratamiento que produce efecto de reducción directa	Tipo de método	<p>Placa Recons Osteosíntesis con placa y tornillos Tornillos aislados</p>
<b>Tiempo Quirúrgico</b>		Número de horas	<p>Anterior (horas) Posterior (horas)</p>

Resultados Clínicos Radiológicos a corto y medio plazo en pacientes con fracturas de manejo quirúrgicas de acetábulo HEALF

	Tiempo transcurrido procedimiento Quirúrgico		Doble abordaje (horas)
<b>Estancia intrahospitalaria</b>	Tiempo en días transcurridas entre su ingreso y egreso del paciente	Escala de tiempo días	Antes cirugías (días) Posterior cirugías (días)
<b>Complicaciones</b>	Estados patológicos que se presentan, posterior al tratamiento	Tipo complicación	N. femoro cutáneo Infección Sitio Quirúrgico N. cutáneo Lesión Vasos iliacos N. ciático
<b>Reducción</b>	Restitución de congruencia articular	Indicador de unidad métrica	Anatómica Perfecta <2 mm Imperfecta >2 mm
<b>Evaluación funcional</b>	Resultados obtenidos del tratamiento de una fractura quirúrgica de acetábulo	Evolución del tratamiento determinada en el seguimiento del paciente con la escala Harris	A)Excelente: B) Bueno. C) Aceptable D) Pobre
<b>Evaluación coxartrosis</b>	Periodo en el cual se da la consolidación del foco de la fractura y anomalías en la consolidación	Escala de consolidación Tonnis	Mínima Moderada Severa

# RESULTADOS

## CAPITULO VI

### PRESENTACION DE LOS RESULTADOS

Presentamos de un estudio ambiespectivo en el que se valoran los resultados radiológicos y funcionales del tratamiento quirúrgico de las fracturas acetabulares. El grupo está compuesto por 20 pacientes. Todos fueron intervenidos entre enero de 2014 y enero de 2017 en el Hospital Escuela Antonio Lenin Fonseca.

Los criterios de inclusión principales que hemos utilizado para el estudio son:

- Pacientes intervenidos quirúrgicamente de fractura acetabular mediante osteosíntesis de la misma.
- Seguimiento radiológico y funcional mayor de un año postquirúrgico.

Como criterios de exclusión destacamos: antecedentes de cirugía sobre la cadera afecta y pacientes con seguimiento menor de un año.

#### **Datos demográficos y tipo de fractura**

De los 20 pacientes intervenidos, 17 eran varones (85%) y 3 eran mujeres (15%). La edad media en el momento de la lesión fue de 33 años (rango de 20 a 40 años). 18 de los pacientes (90%) tenían de 20 a 40 años de edad; y sólo 2 (10%) eran mayores de 50 años.

El mecanismo lesional fue: traumatismo de alta energía en 19 casos (95%) (10 accidentes de automóvil, 9 de motocicleta; traumatismo de baja energía 1 paciente por caída de altura. 12 pacientes (60%) presentaban lesiones asociadas (tabla I), de los cuales 1 precisaron ingreso en la Unidad de Cuidados Intensivos para su estabilización hemodinámica, 4 requirieron otro tipo de cirugía traumatológica y en 3 casos cirugía de otras especialidades. Las fracturas de pelvis como lesiones asociadas fueron las más frecuentes, presentándose en 8 pacientes. En relación directa con el traumatismo dos pacientes presentaban clínica neurológica desde el ingreso: uno con hipoestesia parcheada desde los niveles radiculares L5-S1 y un caso de lesión del nervio ciático que no recuperó posterior a su terapia en los meses de seguimiento.



**Cuadro N1. Lesiones asociadas**

	Pacientes	Incidencia
<b>Fracturas miembro superior</b>	3	15%
<b>Fracturas miembro inferior</b>	1	5%
<b>Fracturas de pelvis</b>	8	40%
<b>TCE</b>	1	5%
<b>Lesion neurologica</b>	2	10%
<b>Lesion a viscera</b>	2	10%

Tras su estabilización hemodinámica inicial los pacientes fueron evaluados radiológicamente al ingreso mediante las tres proyecciones clásicas del acetábulo, anteroposterior y oblicuas alar y obturatriz; y mediante tomografía axial computerizada acompañada, en la mayoría de los casos, de reconstrucciones tridimensionales. Las fracturas de cotilo fueron clasificadas según el sistema de Judet. De las 20 fracturas, 14 (70%) afectaron al cotilo derecho y 6 (30%) al cotilo izquierdo. El tipo de lesión más frecuente ha sido la fractura de columna posterior más pared posterior con 5 casos (25%) seguida de las fractura de pared posterior con 4 (20%) casos (tabla II). De acuerdo con Judet (50%) pacientes presentaban lesiones elementales y 10 (50%) lesiones complejas.

**Cuadro N2. Tipo Fractura según Judet y Letournel**

	Pacientes	Incidencia
<b>Elementales</b>		
<b>Pared posterior</b>	4	20%
<b>Columna posterior</b>	3	15%
<b>Columna anterior</b>	2	10%
<b>transversa</b>	1	5%
<b>Pared anterior</b>	0	

**Cuadro N2. Tipo Fractura según Judet y Letournel**

	Pacientes	Incidencia
<b>Complejas</b>		
<b>Columna posterior + Pared posterior</b>	5	25%
<b>Ambas columnas</b>	3	15%
<b>Columna / pared anterior + hemitransversa</b>	1	5%
<b>Transversa + pared posterior</b>	1	5%
<b>Fracturas en T</b>	0	

En 8 casos (40%) la fractura se acompañó de una luxación de cadera, 6 de los cuales eran luxaciones posteriores (30%) y 2 luxaciones centrales (10%). Las 8 luxaciones se redujeron de forma cerrada dentro de las 24 horas siguientes al ingreso. Se dieron dos casos de protrusión Acetabulares cuales ameritan cirugía de urgencia para realizar reducción y tracción de Hamilton. En todos los casos se utilizó tracción transesquelética o de partes blandas hasta el momento de la cirugía y se pauta profilaxis antitrombótica con heparinas de bajo peso molecular desde el ingreso.

### **Indicaciones y técnica quirúrgica**

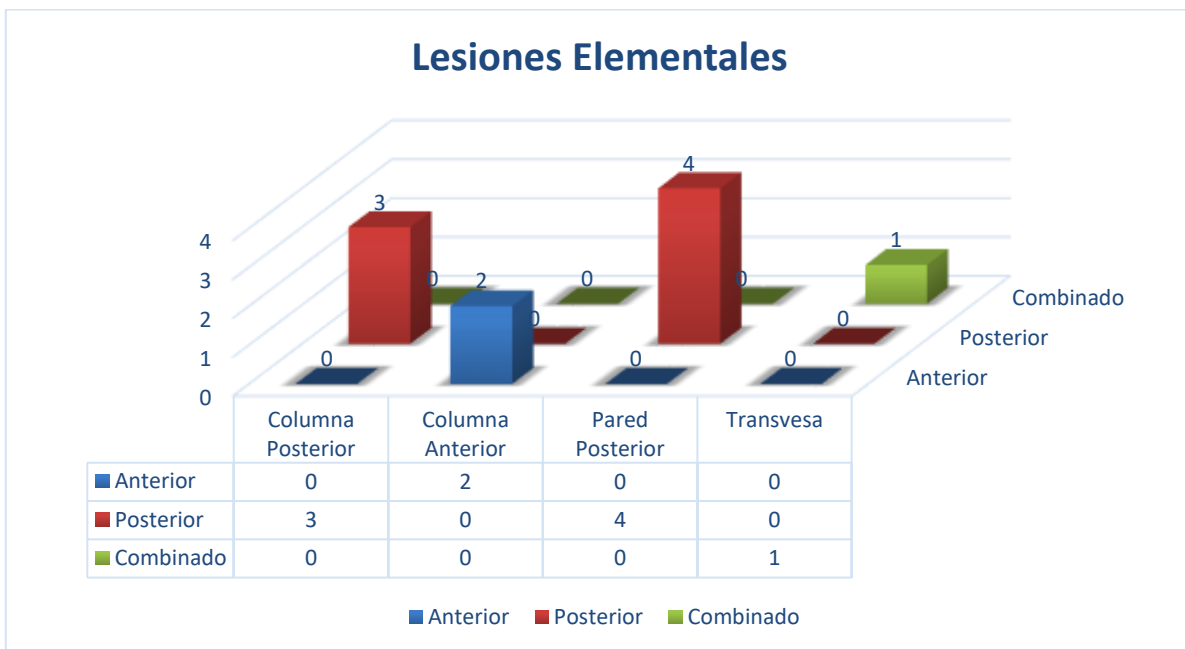Los criterios que utilizamos para sentar la indicación quirúrgica en este tipo de pacientes fueron: las fracturas con desplazamiento mayor de dos milímetros, fracturas con inestabilidad posterior coxofemoral asociada (principalmente fracturas de pared/columna posterior, fracturas transversas más pared posterior y fracturas de dos columnas con el reborde posterior acetabular muy desplazado), lesiones con fragmentos encarcerados entre ambas superficies articulares y fracturas de ambas columnas sin congruencia sobre la cabeza femoral.

En ningún caso de los presentados fue necesario intervenir de forma urgente al paciente en el momento del ingreso. El tiempo medio discurrido entre la lesión y la

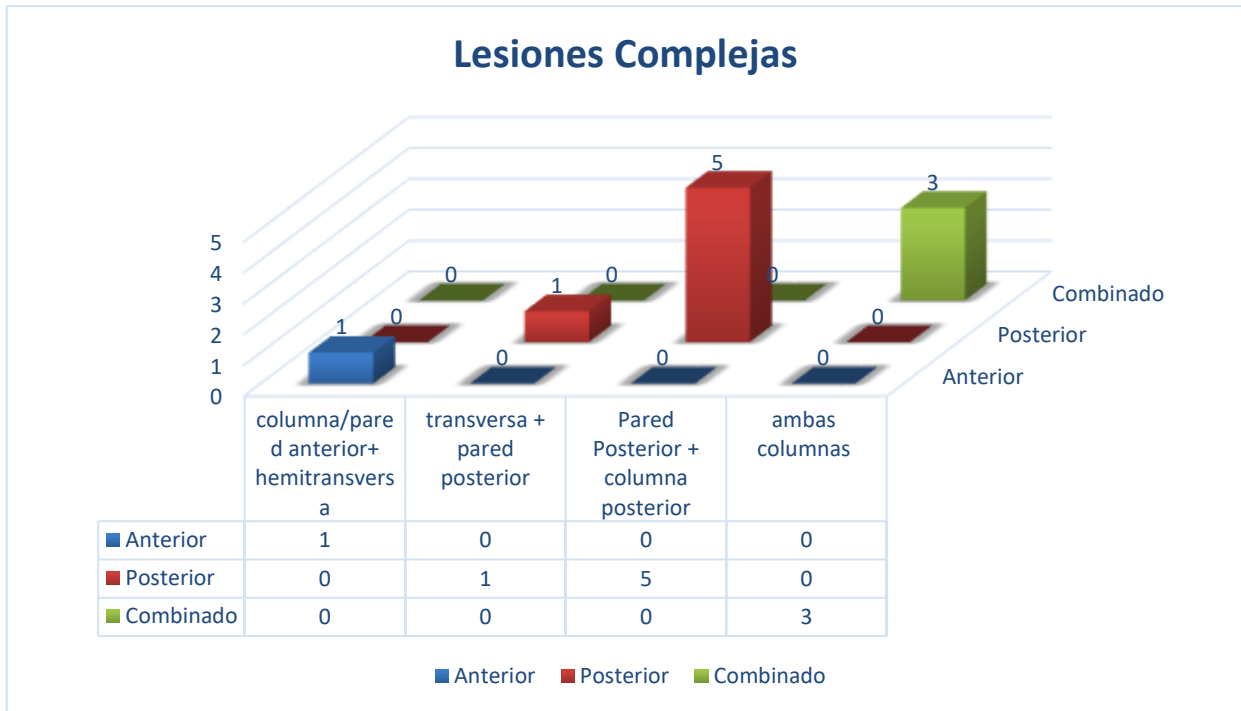
Resultados Clínicos Radiológicos a corto y medio plazo en pacientes con fracturas de manejo quirúrgicas de acetábulo HEALF

cirugía fue de 16 días (desviación típica  $\pm 3,5$  días) con un rango entre 12 y 22 días. En 12 pacientes (60%) la intervención se llevó a cabo dentro de las dos primeras semanas, mientras que en 8 pacientes (40%) ésta se demoró más allá de dos semanas, debido principalmente a la falta de material de osteosíntesis teniendo que hacer los trámites administrativos para garantizar el mismo.

Sobre la base de la clasificación y características específicas de la fractura se seleccionaron para cada lesión la vía de abordaje que nos permitiría reducir de forma anatómica la totalidad de las lesiones. El abordaje posterior de Kocher Langenbeck fue utilizado en 13 pacientes (65%) afectados de diferentes tipos de lesiones posteriores. La vía ilioinguinal de Judet en 3 ocasiones (15%). En 4 casos (20%), todos con el diagnóstico de fractura de dos columnas el abordaje anterior o posterior aislado con el que iniciamos la cirugía resultó insuficiente para reducir la totalidad de las lesiones por lo que realizamos un doble abordaje ilioinguinal y de Kocher; 3 en el mismo acto quirúrgico y uno de forma diferida.



Resultados Clínicos Radiológicos a corto y medio plazo en pacientes con fracturas de manejo quirúrgico de acetábulo HEALF



6 intervenciones (30%) se llevaron a cabo bajo anestesia general y 14 bajo raquianestesia (70%). Media hora antes del inicio de la cirugía se pauta profilaxis antibiótica que se mantiene a intervalos de 8 horas durante las primeras 48 a 72 horas. Las fracturas se redujeron mediante métodos directos e indirectos y usando instrumental diseñado específicamente para ese fin.

Para la osteosíntesis utilizamos material AO de acero de pequeños fragmentos: placas de reconstrucción de 3.5 milímetro y tornillos de 3.5 y 4.0 milímetros. De las 13 fracturas de pared posterior tratadas, en todas colocamos placa de reconstrucción. En los dos casos que tuvimos de fractura de columna anterior aislada colocamos una placa de reconstrucción desde el ala ilíaca hasta el pubis. El caso de lesiones transversas fueron osteosintetizados con placa de reconstrucción, ocasiones colocadas en la columna posterior. Dentro de las complejas lesiones de dos columnas en las tres ocasiones osteosintetizamos la columna anterior mediante placa de reconstrucción y en una ocasión se utilizó placa semitubular 4.5 en forma de gancho.

El tiempo medio de la cirugía fue de 144 minutos en aquellos casos intervenidos a través del abordaje de Kocher langenbeck; 122 minutos utilizando la vía ilioinguinal

y 265 minutos es aquellos casos en los que nos vimos obligados a desarrollar una doble vía.

En las primeras 48 a 72 horas tras la cirugía se permitió la sedestación sin carga y se iniciaron los ejercicios de rehabilitación con fortalecimiento de cuádriceps y musculatura aductora. Este plan se mantuvo una media de 8 semanas. En el control del tercer mes, dependiendo de la consolidación radiográfica de la fractura se inició un aumento progresivo de carga hasta la carga total.

El tiempo medio de hospitalización fue de 20.8 mediana promedio. El tiempo medio de estancia postquirúrgica fue de 5 días mediana promedio. En ningún caso utilizamos profilaxis con indometacina o radiación a bajas dosis contra la aparición de osificaciones heterotópicas.

### ***Evaluación postoperatoria***

Los pacientes fueron evaluados clínica y radiográficamente a los 8 días, 4 semanas, 12 semanas, 6 meses y 12 meses tras la intervención. A partir de entonces examinamos al paciente anualmente excepto en casos puntuales, como artrosis postraumáticas dolorosas de la cadera o de otras articulaciones dañadas en el traumatismo, que precisan visitas más frecuentes.

En todos los pacientes ha sido posible realizar una evaluación clínica y radiológica final con un seguimiento mínimo de un año (media de 16 meses, rango de 12 a 24 meses). Para la evaluación clínica usamos la Escala de Valoración de Harris (anexo I), considerando los resultados excelentes cuando se obtienen de 90 a 100 puntos, buenos de 80 a 89, aceptables de 70 a 79 y pobres menores de 69 puntos. La evaluación radiográfica incluye una radiografía anteroposterior de pelvis y las dos proyecciones oblicuas de Judet. La calidad de la reducción conseguida fue dividida en tres categorías: reducción anatómica, desplazamiento menor de 2 milímetros y desplazamiento mayor de 2 milímetros. La aparición de osificaciones heterotópicas

fue evaluada y categorizada según Brooker. El grado de coxartrosis radiológica fue evaluado utilizando la clasificación de Tönnis (anexo III).

### **Complicaciones**

Dos caso presentó complicaciones intraoperatorias: lesión del nervio femorocutáneo durante el abordaje ilioinguinal de un paciente con una fractura de columna anterior que no se ha recuperado, presentando una zona hipoestésica en la cara lateral del muslo. Un paciente presentó una infección superficial de la herida quirúrgica por *Staphylococcus epidermidis* que se trató con éxito mediante antibioterapia intravenosa específica. Un paciente politraumatizado, con fractura de dos columnas del acetábulo y protrusión acetabular presento sepsis del trayecto del pin de Tracción de Hamilton que fue resuelta mediante antibioterapia tras más de tres semanas de estancia en la unidad. De las complicaciones tardías se evidenciaron 4 pacientes que presentaron neuropraxias y lesiones del nervio ciático de las cuales 2 recuperaron a los 6 meses de terapia y 2 fueron lesiones permanentes del mismo.

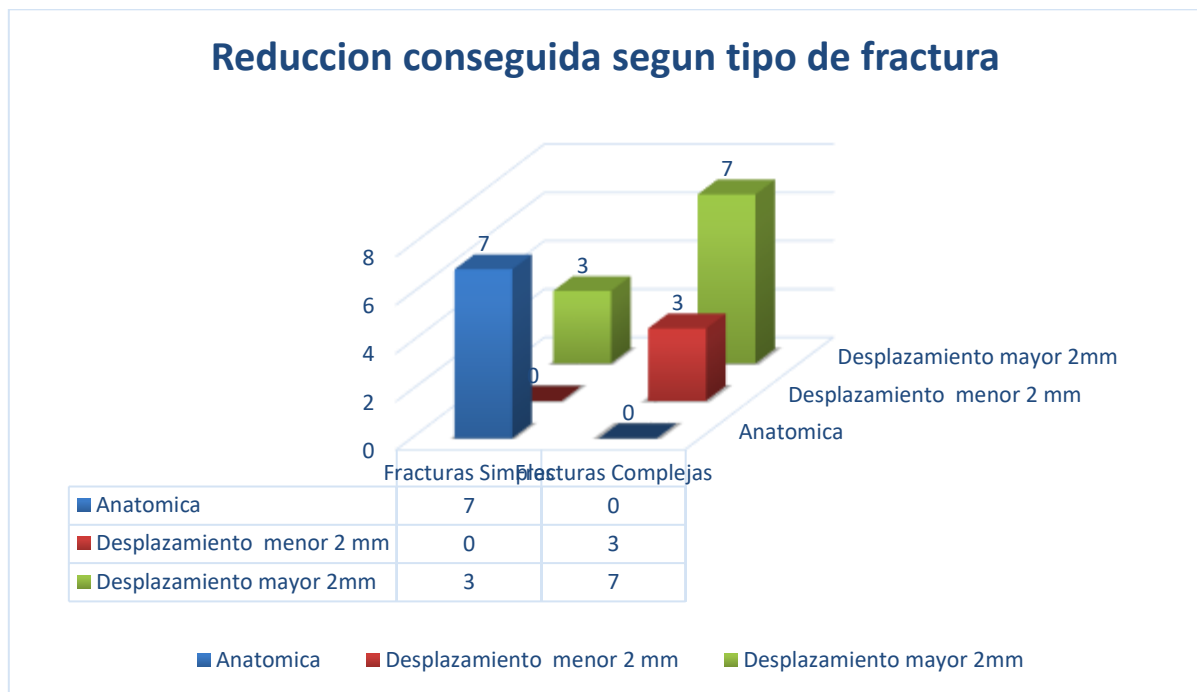
**Cuadro N3. Complicaciones pre y post operatorias**

	Pacientes	Incidencia
<b>Lesion N. femoro Cutaneo</b>	2	10%
<b>Infeccion Superficial Herida Quirurgica</b>	1	5%
<b>Lesion Nervio Ciatico</b>	4	20%
<b>Infeccion Profunda</b>	0	
<b>Infeccion Pin Traccion</b>	1	5%
<b>Lesion Art. y Vena iliaca</b>	0	

## Reducción postquirúrgica

Obtuvimos una reducción anatómica de la fractura en 7 casos (35%), en 3 pacientes (15%) el desplazamiento fue menor de dos milímetros y en 10 pacientes (50%) mayor de dos milímetros.

La **calidad de la reducción obtenida** está asociada al **tipo de fractura**. Las lesiones complejas presentan una probabilidad significativamente menor de obtener una reducción anatómica que las fracturas simples, resultados éstos estadísticamente significativos con un **RR = 2.33 (IC: 0.83 – 6.53)** donde nos dice que mayor de 1 influye en la aparición del evento **P = 0.05**; **X<sup>2</sup> = 3.2 con P=0.07**. 7 (35%) de las 10 fracturas simples obtuvieron una reducción anatómica, mientras que sólo 3 (15%) de las 10 fracturas complejas obtuvieron una reducción perfecta.



Sabemos que desplazamientos residuales mayores de 2 milímetros conducen a una coxartrosis precoz. Por lo tanto, también es interesante graduar la calidad de la reducción entre reducciones aceptables (que incluiría las anatómicas y con

desplazamiento menor de 2 milímetros) y no aceptables (mayor de 2 milímetros). 7 (70%) de las lesiones simples obtienen una reducción aceptable comparado con 3 (30%) de las 10 lesiones complejas. Teniendo en cuenta la consecución de una reducción aceptable (anatómica y desplazamiento menor de 2 milímetros) se encontro diferencias significativas entre las fracturas simples y las complejas.

Los pacientes de menor edad han obtenido mejores resultados si valoramos el desplazamiento residual postquirúrgico. 10 (65%) de los 18 pacientes menores de 40 años obtuvieron una reducción anatómica mientras que los 2 (10%) pacientes mayores de 40 años obtuvieron una reducción imperfecta. Estas diferencias no son significativas ( $p=0,059$ ) pero sí observamos una asociación que podría ser significativa aumentando el tamaño muestral ya que la mejor calidad ósea de los pacientes jóvenes facilita la consecución de resultados anatómicos.

No hemos encontrado diferencias significativas en la **calidad de la reducción obtenida** según el **tiempo de demora quirúrgica** tras el traumatismo. En los 8 pacientes intervenidos más allá de las dos semanas desde el traumatismo obtuvimos 3 reducciones anatómicas (37.5%), 2 caso (25%) con desplazamiento menor de dos milímetros y 3 caso (37.5%) con desplazamiento mayor de dos milímetros. Resultados similares a los de los 12 pacientes intervenidos dentro de las dos semanas siguientes al traumatismo: 5 reducciones anatómicas (41%) y 7 mayores de dos milímetros (59%).

### **Resultados clínicos**

De acuerdo con la Escala de Valoración de Harris hemos obtenido resultados excelentes en 9 pacientes (45%), buenos en 4 (20%), aceptables en 3 (15%) y pobres en 4 casos (20%).

Los tipos de fractura elementales han obtenido una puntuación media de 93,64 puntos en la Escala de Harris mientras que las fracturas complejas han obtenido una media de 83 puntos. Existe una diferencia significativa ( $p=0,034$ ) respecto a la

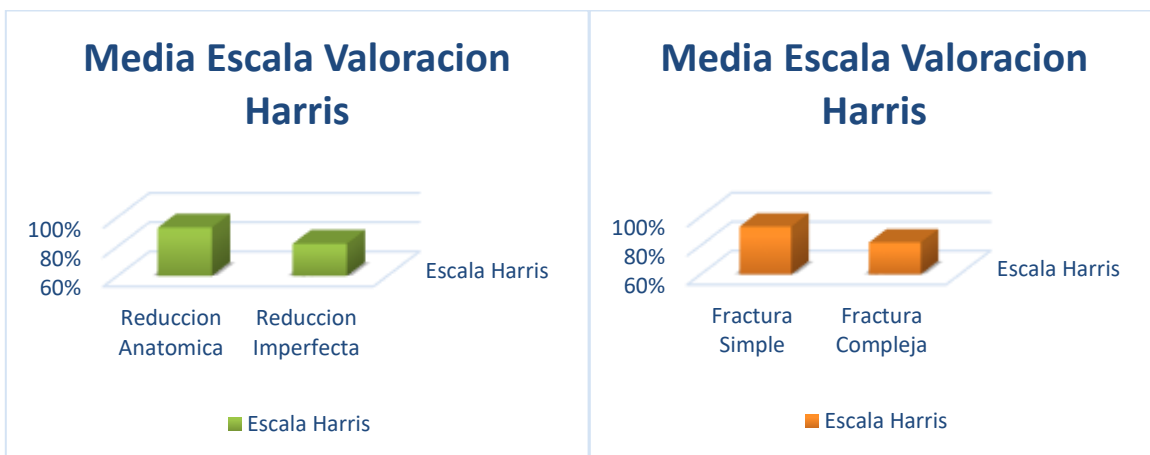

Resultados Clínicos Radiológicos a corto y medio plazo en pacientes con fracturas de manejo quirúrgicas de acetábulo HEALF

puntuación media obtenida, demostrando que las fracturas simples presentan un mejor pronóstico funcional que las fracturas complejas.

Los resultados clínicos también se correlacionan de forma significativa con la calidad de la reducción obtenida. De las 10 fracturas en las que conseguimos una reducción anatómica 7 (70%) han obtenido resultados excelentes en la Escala de Harris, 2 (20%) han obtenido resultados buenos y uno (10%) aceptable; mientras que en los 7 casos restantes en los que tras la cirugía persiste algún grado de desplazamiento en ninguno de los resultados han sido excelentes, buenos en 4 (40%), aceptables en 2 pacientes (20%) y pobres en 4 pacientes (40%). Como podemos observar se acumula un mayor porcentaje de resultados excelentes y buenos en las fracturas con reducción anatómica que en aquellos en los que no hemos conseguido una reducción perfecta.

El grupo de pacientes con reducción postquirúrgica anatómica ha obtenido una puntuación media de 93,08 puntos en la escala de Harris, mientras que aquellos en los que persiste algún desplazamiento la puntuación ha sido de 82,64. Existen diferencias significativas entre las puntuaciones medias obtenida demostrando mejores resultados clínicos en pacientes en los que hemos conseguido una mejor reducción postquirúrgica ( $p=0,016$ ).



De nuevo dividimos la muestra en dos grupos (aquellos con 40 años o más de edad y aquellos menores de 40 años) para determinar si existe relación entre el resultado clínico obtenido y la edad del paciente. De los once 18 menores de 40 años 9 (50%) han obtenido resultados excelentes en comparación con ninguno de los 2 casos mayores de 40 años. No hemos obtenido diferencias significativas, por lo que en nuestra muestra el resultado funcional obtenido es independiente del grupo etario al que pertenezca el paciente esto debe ser por la poca muestra de pacientes mayores de 40 años.

Tampoco hemos encontrado diferencias significativas en los resultados clínicos dependiendo de la presencia o ausencia de lesiones asociadas. 10 (83%) de los 12 pacientes que presentaban al menos otra fractura asociada han obtenido resultados clínicos buenos o excelentes, comparados con 6 (80%) de los 8 casos que únicamente presentaban fractura de cotilo.

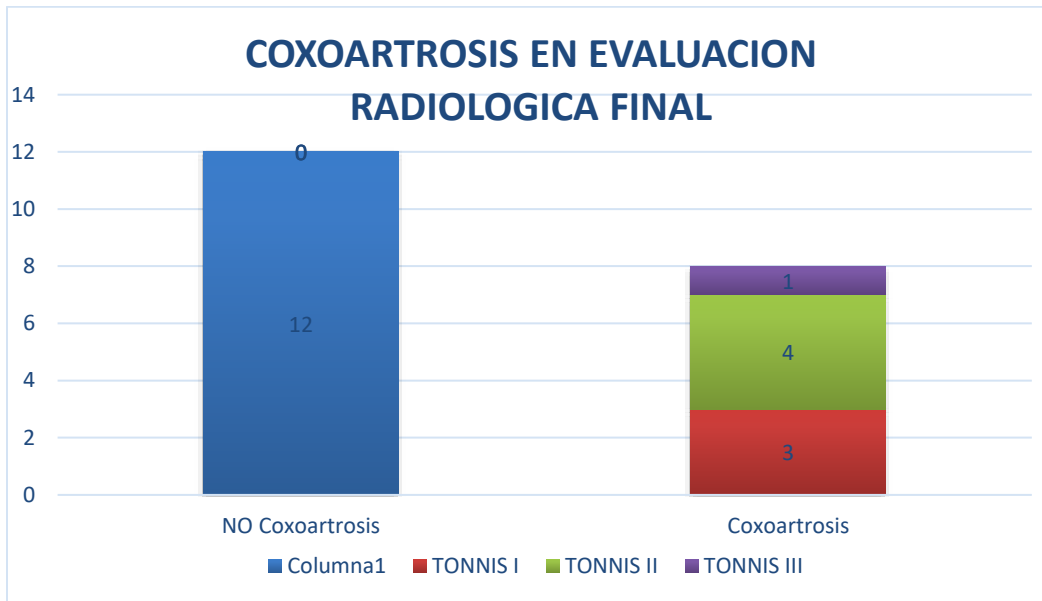
### **Resultados radiológicos**

No hemos encontrado osificaciones heterotópicas o estas fueron mínimas (Broker tipo I) en 16 (80%) de los 20 pacientes analizados. En 2 pacientes (10%) hallamos osificaciones tipo II de Broker y en otros 2 paciente (10%) tipo III.

La aparición de osificaciones heterotópicas ha sido más frecuente en aquellos casos en los que abordamos la fractura a través de la tabla externa del hueso ilíaco (Kocher Langenbeck y doble vía). De los 17 casos en los que utilizamos una de estas vías 8 (47%) desarrollaron osificaciones heterotópicas (4 tipo I de Broker, 2 tipo II y 2 tipo III); comparados con sólo 1 de los 3 casos abordados a través de una vía ilioinguinal (1 tipo de Broker). Aunque en nuestra serie la vía de Kocher Langenbeck se ha asociado con más frecuencia a la presencia de osificaciones heterotópicas actualmente no presenta significación estadística ( $p=0,192$ ), sin embargo pensamos que aumentando el tamaño muestral sí la alcanzaría.

Resultados Clínicos Radiológicos a corto y medio plazo en pacientes con fracturas de manejo quirúrgicas de acetábulo HEALF

En la evaluación final, 12 pacientes (60%) no presentaron hallazgos radiográficos de artrosis postraumática. En 3 casos (37.5%) hallamos cambios degenerativos leves con mínimo estrechamiento de la interlínea y mínima osteofitosis (Tönnis ). 4 pacientes (50%) habían desarrollado cambios degenerativos moderados (Tönnis II) y en 1 caso (12.5%) estos cambios eran severos con pérdida completa del espacio articular o grave deformidad de la cabeza femoral (Tönnis III).



La calidad de la reducción postquirúrgica obtenida está fuertemente asociada a la aparición de coxartrosis ( $p < 0,001$ ). Así, de los 10 casos en los que se obtuvo una reducción satisfactoria (anatómica o con desplazamiento menor de 2 milímetros) sólo uno desarrollo cambios degenerativos moderados o severos (10%) mientras que en 9 pacientes (90%) no hallamos cambios artrósicos o fueron mínimos. En contraposición, los pacientes en los que el desplazamiento postquirúrgico era mayor de 2 milímetros 7 desarrollaron cambios degenerativos moderados o severos.

Se presentó 2 casos de necrosis avascular de la cabeza femoral o de la pared posterior del cotilo lo cuales se ha desarrollado una coxartrosis evidente que presenta limitación clínica para plantear sustitución protésica.

# DISCUSION

## CAPITULO VII

### ANALISIS E INTERPRETACION DE LOS RESULTADOS

Las fracturas desplazadas de acetábulo constituyen un desafío intelectual y técnico para el cirujano ortopédico. Los trabajos presentados por Robert Judet y Emile Letournel revolucionaron su abordaje terapéutico y gozan, aún hoy día, de plena vigencia.

Como la mayoría de los autores, pensamos que las fracturas desplazadas de acetábulo deben ser consideradas lesiones quirúrgicas desde el inicio, relegando el tratamiento ortopédico para aquellos casos que cumplan los criterios no quirúrgicos. Estos últimos están bien definidos: una correcta congruencia articular en las tres proyecciones radiográficas clásicas, una superficie de carga intacta (definida por las medidas del arco de techo acetabular o el equivalente a éstas en los cortes axiales de la Tomografía Computarizada) y una articulación estable. La decisión final acerca del método de tratamiento también debería considerar el grado de demanda funcional del paciente, su estado general y nuestra experiencia en hacer frente a este tipo de lesiones.

Excepto en casos excepcionales que requieran una actuación quirúrgica urgente, como la rotura de los vasos femorales, una luxación posterior irreductible o la parálisis del nervio ciático las fracturas acetabulares no deben de ser tratadas como una emergencia ya que, por su complejidad, requieren un entorno óptimo y una minuciosa planificación preoperatoria. No existe unanimidad sobre el tiempo idóneo hasta la cirugía. Letournel, Matta y Brueton presentan trabajos en los que demuestran un aumento de la dificultad a la hora de obtener reducciones anatómicas y una disminución de los resultados clínicos buenos o excelentes en lesiones intervenidas más allá de las dos o tres semanas del traumatismo inicial. En nuestra serie el tiempo de demora quirúrgica se ha comportado como una variable independiente del grado de reducción obtenida. En los ocho pacientes intervenidos

con una demora mayor de dos semanas desde el traumatismo hemos logrado un porcentaje de reducciones aceptables muy similar a aquellos operados dentro de las dos semanas tras la lesión.

Elegimos la vía de abordaje que permita reparar de forma anatómica la totalidad de las lesiones. En concordancia con los estudios de Brueton, Matta y Mears la vía posterior de Kocher Langenbeck ha sido la más utilizada, la hemos desarrollado de forma aislada en 13 (65%) de los 20 casos de la serie y en combinación con el abordaje ilioinguinal en 4 pacientes (20%). En los casos donde una sola vía no permitía la reducción y fijación estable de la fractura hemos optado por un doble abordaje anterior y posterior, no usando en ningún caso abordajes ampliados como el iliofemoral por la mayor morbilidad de estos últimos.

Hemos logrado una reducción anatómica de la lesión en 7 casos (35%), en 3 pacientes (15%) el desplazamiento residual ha sido menor de 2 milímetros y en 10 pacientes (35%) mayor de dos milímetros. Estos resultados son altos y con diferencia significativa a los presentados en las series más largas publicadas: Matta refiere un 70% de reducciones anatómicas, 10% imperfectas y 7% pobres en una muestra de 259 pacientes. Mears por su parte publica un 67% de reducciones perfectas, 21% imperfectas y 9% pobres en una serie de 424 fracturas. Creemos que esta diferencia se debe a la larga curva de aprendizaje de estas lesiones, ya que nuestros resultados están en consonancia con lo publicado por Matta y Merrit en 1988, donde presentan un porcentaje de reducciones anatómicas cercano al 50% en los primeros 20 casos en los que el cirujano ortopédico se enfrenta a estas lesiones.

En nuestro estudio la calidad de reducción obtenida está asociada al tipo de fractura. La probabilidad de lograr una reducción anatómica es significativamente menor en las lesiones complejas que en las lesiones simples ( $p=0,023$ ). Esto coincide con lo publicado por Mears y Matta. Matta consigue una reducción anatómica en el 96% de los casos de fracturas simples comparado con sólo el 64% de las complejas.

La edad no ha sido predictiva del grado de reducción obtenida. Los resultados han sido mejores en pacientes menores de 40 años pero sin alcanzar significación estadística. Esto contrasta con el trabajo de Mears donde la calidad de la reducción está fuertemente relacionada con la edad, mostrando una disminución en la precisión en los pacientes más ancianos.

Las complicaciones descritas en nuestra serie están presentes en la bibliografía. Presentamos dos casos (10%) de lesión del nervio femorocutáneo y una infección superficial de la herida quirúrgica (5%). Estos resultados coinciden con los publicados por Giannoudis et al en un meta-análisis sobre 3670 casos de fracturas acetabulares donde presenta una incidencia del 4,4% en infecciones locales de la herida quirúrgica y del 8% en lesiones nerviosas yatrógenas. La ausencia de otras complicaciones descritas en la bibliografía probablemente se deba al pequeño tamaño muestral estudiado.

Nuestros resultados clínicos son similares a los presentados por otros autores. Mear publica un 72% de resultados excelentes o buenos (65% en nuestro caso) y un 28% de resultados aceptables o pobres (35% en nuestra serie). No hemos encontrado correlación entre los resultados funcionales y la edad del paciente como apuntan otros autores, ni con la presencia de lesiones asociadas. Pero sí con el tipo de fractura, obteniendo mejores resultados en lesiones simples que en complejas ( $p=0,034$ ) y con la calidad de la reducción obtenida, demostrando mejores resultados clínicos en pacientes en los que hemos conseguido una mejor reducción postquirúrgica ( $p=0,016$ ). Esta relación directa con la calidad de la reducción es avalada por la mayor parte de los trabajos publicados.

La congruencia entre la cabeza femoral y el acetábulo es esencial para conseguir buenos resultados a largo plazo. Desplazamientos residuales mayores de dos milímetros conducen a una coxartrosis precoz y con ella, a pobres resultados funcionales. La incidencia media de coxartrosis tras el tratamiento quirúrgico de una fractura acetabular se estima en el 26,6%. En un meta-análisis de más de tres mil

casos, un 19% de los pacientes presenta una artrosis coxofemoral avanzada 5 años después del traumatismo. Esto ratifica la opinión de Matta que propone la artrosis postraumática como la complicación más frecuente tras una fractura de codo.

Nuestros resultados están en consonancia con los descritos anteriormente; con una incidencia del 7% de coxartrosis avanzada, en relación directa con el grado de reducción obtenida ( $p < 0,001$ ).

La incidencia de osificaciones heterotópicas tras el tratamiento quirúrgico de una fractura acetabular oscila entre el 3 y el 80% según las series. Sin embargo sólo un 20% de los pacientes desarrollarán osificaciones grado III o IV de acuerdo con la clasificación de Brooker. El desarrollo de osificaciones heterotópicas se ha asociado de forma significativa al uso de determinadas vías de abordaje, en especial a la vía iliofemoral ampliada y al abordaje posterior de Kocher. Los resultados obtenidos en este estudio concuerdan con lo publicado anteriormente. No hemos encontrado osificaciones heterotópicas o estas fueron mínimas en un 80% de los pacientes, mientras que en el 20% se desarrollaron osificaciones tipo II o III de Brooker, casi siempre asociadas al uso de un abordaje posterior o una doble vía (ilioinguinal más posterior). Debido a la carencia de unanimidad en cuanto a su uso, no utilizamos profilaxis con indometacina o radiación a bajas dosis.

Concidimos con las series de estudios en cuanto a las complicaciones presentes tales como necrosis avascular de la cabeza femoral (10%) o necrosis de la pared posterior del acetábulo (Mears publica unas incidencias del 6 y del 3% respectivamente), posiblemente por el escaso número de pacientes incluidos en el estudio.



# CONCLUSIONES

## CAPITULO VIII

### CONCLUSIONES

De acuerdo con los objetivos propuestos, los resultados obtenidos referidos a la valoración clínica y radiológica del tratamiento quirúrgico de las fracturas desplazadas de acetábulo llevan a las siguientes conclusiones:

Respecto a la **hipótesis clínica** anteriormente planteada, y tras analizar los resultados funcionales postquirúrgicos obtenidos utilizando la prueba T-TEST para datos independientes, podemos rechazar la hipótesis nula y aceptar que:

**- La obtención mediante intervención quirúrgica de una reducción anatómica de la lesión presentará resultados funcionales superiores, en comparación con aquellos casos en los que la reducción lograda sea imperfecta.**

En relación con la **hipótesis radiológica** planteada, y tras analizar los resultados radiológicos postquirúrgicos obtenidos utilizando la prueba CHI – CUADRADO, podemos rechazar la hipótesis nula y aceptar que:

**- Aquellos pacientes en los que se obtiene una mayor calidad de reducción postquirúrgica de la fractura presentan resultados radiológicos inferiores en términos de desarrollo de coxartrosis en comparación con aquellos en los que la calidad de la reducción obtenida es inferior.**

# RECOMENDACIONES

## CAPITULO IX

### RECOMENDACIONES

- 1) Establecer protocolos de atención en Emergencia para realizar el abordaje inmediato de los pacientes con Fracturas de Acetabulo y brindar el manejo optimo en las primeras horas de instauradas las lesiones.
  
- 2) Realizar gestiones a nivel administrativo para que exista un banco de materiales de osteosíntesis, y con esto realizar las cirugías dentro de las horas estipuladas según los protocolos internacionales, y con esto disminuir los días de estancia hospitalaria y/o complicaciones.
  
- 3) Concientizar y empoderar a todo el personal involucrado en la atención del paciente, en el seguimiento de los pacientes Postquirúrgicos así como en su rehabilitación temprana.
  
- 4) Conocer he implementar la Escala funcional de Harris para el seguimiento postquirúrgico de estos pacientes en la Consulta Externa.

# ANEXOS

**PARTE REFERENCIAL**

**RECURSOS**

**1. INSTITUCIONALES**

- Departamento de ortopedia del Hospital Lenin Fonseca
- Departamento de Estadística del Hospital Lenin Fonseca.

**2. HUMANOS**

- Investigadores: Dr. Pablo Corea Gallo.
- Tratantes Médicos del área de Ortopedia
- Jefe del departamento de Estadística: Lic. Evert Castro
- Personal institucional que labora en el departamento Estadístico del Hospital Lenin Fonseca

**3. MATERIALES**

- Historias clínicas de los Pacientes
- Equipos de Oficina.
- Tratados de Ortopedia con mención en trauma pélvico y acetabular.
- Navegación por Internet.

**4.- ECONÓMICOS (ver presupuesto).**

<b>ITEMS</b>	<b>VALOR UNITARIO</b>	<b>CANTIDAD</b>	<b>VALOR TOTAL</b>
<b>COPIAS</b>	<b>1</b>	<b>400</b>	<b>400</b>
<b>REVISTAS CIENTIFICAS</b>	<b>500</b>	<b>4</b>	<b>2000</b>
<b>IMPRESION</b>	<b>4</b>	<b>400</b>	<b>1600</b>
<b>EMPASTADO</b>	<b>400</b>	<b>4</b>	<b>1600</b>
<b>EMPREVISTOS</b>			<b>500</b>
<b>TOTAL</b>			<b>C\$6100</b>

Resultados Clínicos Radiológicos a corto y medio plazo en pacientes con fracturas de manejo quirúrgicas de acetábulo HEALF

### CRONOGRAMA DE TRABAJO

ACTIVIDAD / FECHA	ABRIL				MAYO				JUNIO				AGOSTO				SEPTIEMB				OCTUBRE				NOVIEMB.			
	SEMANA				SEMANA				SEMANA				SEMANA				SEMANA				SEMANA							
	1	2	3	4	1	2	3	4	1	2	3	4	1	2	3	4	1	2	3	4	1	2	3	4	1	2	3	4
ESCOGENCIA TEMA A INVESTIGAR Y TIPO DE INVESTIG.																												
FORMULACION DEL PROBLEMA, OBJETIVOS, JUSTIFICACION, METODOLOGIA.																												
ASESORIA PROPUESTA																												
DOCUMENTACION MARCO TEORICO																												
ESTRUCTURACION MARCO TEORICO Y REFERENCIAL																												
ANALISIS Y OBSERVACIONES PROPUESTA																												
PROPUESTA DE INVESTIGACION																												
ASESORIAS Y CONSULTAS																												
APLICACION DEL INSTRUMENTO: Encuesta y Entrevista																												
ANALISIS E INTERPRETACIONES																												
AJUSTES NECESARIOS																												
PUBLICACION Y SUSTENTACION																												

## FICHA RECOLECCIÓN DE INFORMACIÓN

Resultados Clínicos - Radiológicos a corto y medio plazo en pacientes con fracturas quirúrgicas de acetábulos

### DATOS GENERALES

EDAD	SEXO	MECANISMO LESION	MANEJO CLINICO
16- 20 -----	FEMENINO ----	ACCIDENTE MOTO .....	UCI .....
20-40 -----	MASCULINO ----	ACCIDENTE CARRO ....	SALA GENERAL ....
40 A + -----		CAIDA ALTURA .....	
LESION ASOCIADA	CIRUGIA	LESION NEUROLOGICA	RADIOLOGIA INICIAL
FX MI ---	TRAUMA ---	PRE QX -----	PROTOCOLO RX ----
FX MS ---	OTRAS ---	TRANS QX ---	TAC -----
FX PELVIS ----		POST QX ----	IRM ----
TCE ----			

### LESION VISCERA ...

TIPO FRACTURA	LUXACION CADERA	ANTITROMBOTICA	ANTIBIOTICO
Simples	ANTERIOR.....	SI.....	cefalosporina...
Pared anterior....	CENTRAL...	NO...	amino glucósido...
Columna anterior...	POSTERIOR...		combinación dos...
Pared posterior....			
Columna anterior...			
Transversa...			
Complejas	TRACCION ESQUELETAL		TIEMPO CIRUGIA
Fracturas en T...	TRANSCONDILEA...		< 2 SEMANAS....
Columna, pared posterior...	TRANSTUBEROSITARIA...		>2 SEMANAS...
Transversa +pared poster....	HAMILTON....		
Ambas columnas...			

### INDICACION Y TECNICA QUIRURGICA

ABORDAJE	MOS	TIEMPO QUIRURGICO	ESTANCIA
HOSPIT			
POSTERIOR ---	PLACA RECONS...	ANTERIOR....	ANTES QX....
ANTERIOR ---	PLACA Y TORNILLOS..	POSTERIOR.....	DESPUES .....
DOBLRE ABORDAJE ..	TORNILLOS AISLADOS...	DOBLE .....	



Resultados Clínicos Radiológicos a corto y medio plazo en pacientes con fracturas de manejo quirúrgicas de acetábulo HEALF

MISMO ACTO... OTRO ACTO ...

COMPLICACIONES	REDUCCION
N. FEMORO CUATENO---	ANATOMICA ---
INFECCION SQX ---	PERFECTA ----
N. CUTANEO....	IMPERFECTA ---
LESION VASCULAR ---	
N. CIATICO ---	

EVALUACION POST OPERATORIA

ESCALA HARRIS	ESCALA TONNIS	CLASIFICACION BROKER
EXCELENTE...	MINIMA....	TIPO I...
BUENO...	MODERADA....	TIPO II...
ACEPTABLE...	SEVERA.....	TIPO III...
POBRE...		TIPO IV ...

Resultados Clínicos Radiológicos a corto y medio plazo en pacientes con fracturas de manejo quirúrgicas de acetábulo HEALF

**ESCALA DE VALORACIÓN DE HARRIS<sup>76</sup>**

**DOLOR**

- Nada o lo ignora (4)
- Mínimo, ocasional, no compromete actividad (40)
- Leve, no afecta a las actividades habituales, rara vez es moderado con actividades poco habituales; puede requerir aspirina (30)
- Moderado, tolerable pero modifica actividad; limita la actividad normal o el trabajo; puede requerir analgesia más potente (20)
- Intenso, gran limitación de actividad (10)
- Totalmente incapacitado, limitado, dolor en la cama, encamado (0)

**CLAUDICACIÓN**

- No (11)
- Leve (8)
- Moderada (5)
- Grave (0)

**APOYO**

- No (11)
- Bastón para largos paseos (7)
- Bastón casi todo el tiempo (5)
- Una muleta (3)
- Dos bastones (2)
- Dos muletas (0)
- Incapaz de andar (0)

**DISTANCIA CAMINADA**

- No límite (11)
- Seis manzanas (8)
- Dos o tres manzanas (5)
- Sólo por la casa (2)
- Cama y sillón (0)

**ESCALERAS**

- Habitualmente sin usar barandilla (4)
- Habitualmente usando barandilla (2)
- De alguna forma (1)
- Incapaz de subir escaleras (0)

**CALZADO Y CALCETINES**

- Con facilidad (4)
- Con dificultad (2)
- Incapaz (0)

**SEDESTACIÓN**

- Cómodo en un sillón normal una hora (5)
- En una silla alta media hora (3)
- Incapaz de sentarse cómodamente en ninguna silla (0)

Uso transporte público: Sí (1) No (0)

Contractura en flexión (grados)

Discrepancia de longitud de miembros inferiores (cm)

AUSENCIA DE DEFORMIDAD (todos sí = 4, menos de 4 = 0)

- Contractura en flexión fija menor de 30°
- Aducción fija menor de 10°
- Rotación interna fija en extensión menor de 10°
- Discrepancia de longitud de miembros inferiores menor de 3,2cm

**ARCO DE MOVIMIENTO**

Medida de los grados totales, y a continuación comprobar el arco para obtener la puntuación.

- Flexión                      - Rotación externa                      - Rotación interna
- Abducción                      - Aducción

**ESCALA ARCO DE MOVIMIENTO**

- 211°-300° (5)                      161°-210° (4)                      101°-160° (3)
- 61°-100° (2)                      31°-60° (1)                      0°-30° (0)

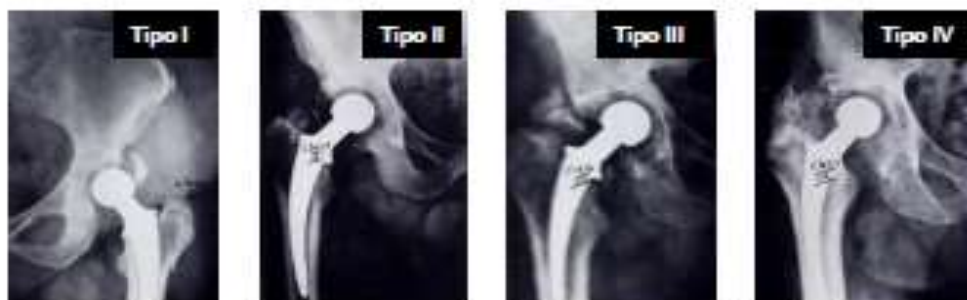Suma de las puntuaciones en cada apartado, puntuación máxima 100 puntos.

## ESCALA DE VALORACIÓN DE TÖNNIS DE LOS CAMBIOS DEGENERATIVOS DE LA CADERA<sup>77</sup>

- GRADO 0: Mínima esclerosis tanto en cabeza femoral como en acetábulo. Grosor completo de la interfleja articular.
- GRADO I: Esclerosis de la cabeza femoral y del acetábulo. Mínimo estrechamiento de la interfleja y mínima osteofitosis.
- GRADO II: Esclerosis y pequeños quistes acetabulares y femorales. Interfleja moderadamente estrechada. Deformidad de la cabeza femoral.
- GRADO III: Quistes acetabulares y femorales mayores. Importante estrechamiento o pérdida completa del espacio articular. Grave deformidad de la cabeza femoral.

## CLASIFICACIÓN DE BROOKER DE LA APARICIÓN DE OSIFICACIONES HETEROTÓPICAS<sup>75</sup>

- TIPO I: Islotes de hueso dentro en los tejidos blandos alrededor de la cadera.
- TIPO II: Exóstosis óseas que crecen desde la pelvis o el extremo proximal del fémur, dejando como mínimo 1 centímetro entre ambas superficies óseas.
- TIPO III: Exóstosis óseas que crecen desde la pelvis o el extremo proximal del fémur, reduciendo el espacio entre ambas superficies a menos de 1 centímetro.
- TIPO IV: Anquilosis ósea de la cadera.



Imágenes de Brooker AF, Bowerman JW, Robinson RA, Riley Jr LH. Ectopic ossification following total hip replacement: incidence and a method of classification. *J Bone Joint Surg [Am]* 1973;55A:1629-32.

Resultados Clínicos Radiológicos a corto y medio plazo en pacientes con fracturas de manejo quirúrgicas de acetábulo HEALF

SEGUIMIENTO EN UN ESTUDIO DE COHORTES

1.- Construir la tabla de contingencia:

	E	S	
FR +	a	b	M <sub>1</sub>
FR -	c	d	M <sub>2</sub>
	N <sub>1</sub>	N <sub>2</sub>	N

M<sub>1</sub> = EXPUESTOS                      N<sub>1</sub> = ENFERMOS  
M<sub>2</sub> = NO EXPUESTOS                    N<sub>2</sub> = SANOS

---

2.- HIPOTESIS: I<sub>e</sub> > I<sub>o</sub> ; es decir, a/M<sub>1</sub> > c/M<sub>2</sub>.

---

3.- ASOCIACIÓN: ¿Existe significación estadística entre el FR y E?.

$$X^2_{\text{MANTEL-HAENSZEL}} = \frac{(a*d - b*c)^2}{M_1 * M_2 * N_1 * N_2} \times (N-1)$$

X<sup>2</sup><sub>calculado</sub> < X<sup>2</sup><sub>mínimo</sub> ⇒ NO existe asociación estadística significativa entre FR y E  
X<sup>2</sup><sub>calculado</sub> > X<sup>2</sup><sub>mínimo</sub> ⇒ SI existe asociación estadística significativa entre FR y E

*Este test de significancia se traduce en términos de probabilidad (p) para un nivel de confianza*  
0.95 → p < 0.05 ⇒ X<sup>2</sup><sub>mínimo</sub> = 3.84

---

4.- CAUSALIDAD: ¿Existe asociación causal entre el FR y E?.

- Para medir la magnitud o fuerza de asociación: **RIESGO RELATIVO (RR)**

$$RR = \frac{I_e}{I_o}$$

RR < 1 ⇒ el FR protege de la aparición de E  
RR = 1 ⇒ no existe relación entre FR y E  
RR > 1 ⇒ el FR influye en la aparición de E
- Para inferir causalidad -precisión de la magnitud-: **INTERVALO DE CONFIANZA**

$$IC \text{ del RR} = RR^{(\pm \frac{Z\alpha}{\sqrt{X^2}})}$$

donde Z para un α = p = 0.05 ⇒ Zα = 1.96  
cuanto más pequeño el intervalo mayor la precisión del estudio  
si la asociación es significativa nunca incluirá el valor 1

## GUIA DE MANEJO PARA DE PACIENTES CON FRACTURA DE ACETABULO

### 1. RESUMEN GLOBAL

Las fracturas de acetábulo suelen verse en pacientes de sexo masculino (relación 2:1), politraumatizados (traumas de alta energía). Para su evaluación se deben usar los RX simples de pelvis, seguido de las proyecciones oblicuas del acetábulo, y otras complementarias, el TAC simple y con reconstrucción tridimensional.

Como en todas las fracturas articulares se debe conseguir una reducción estable y anatómica (escalones < 3 mm), para permitir el movimiento precoz. Para su adecuado manejo se requiere de gran entrenamiento, conocimiento de técnicas quirúrgicas y reparos anatómicos; recursos como instrumental especial, intensificador de imágenes: además de al menos dos ayudantes entrenados. Dentro de los pobres resultados se incluyen mal reducción, necrosis a vascular femoral o acetabular, parálisis del nervio ciático, osificación heterotópica, infección profunda y distrofia simpática.

La evolución de un caso en particular se podría predecir con base en:

1. Grado de desplazamiento de la fractura.
2. Lesión de las superficies de apoyo o carga.
3. Adecuada reducción y estabilidad alcanzada en la misma.
4. Complicaciones temprana y tardías.

### 2. DIAGNOSTICO

#### 2.1. EXAMEN GENERAL

En primera instancia hacer una completa evaluación del paciente, el mecanismo y la energía misma del accidente. Se deben seguir los lineamientos dictados por la sociedad americana de cirujanos, comprendidos en lo que se conoce como ATLS.

#### 2.2. EVALUACION RADIOLOGICA

##### 2.2.1. RADIOGRAFIAS SIMPLES

Se debe iniciar con radiografías AP, entrada y salida de pelvis (evaluación del

Anillo completo); complementando con proyecciones AP y oblicuas del acetábulo; en la oblicua obturatriz se ve bien el agujero obturador, se delinea la columna anterior y la pared posterior; en la oblicua ilíaca se evalúan la columna posterior y la pared anterior, además de permitir ver el alerón ilíaco completo.

### 2.2.2. TOMOGRAFIA AXIAL COMPUTADORIZADA

Se debe realizar un TAC en todos los casos, pues permite localizar y definir la extensión de las líneas de fractura de las paredes, establecer el grado de compromiso del techo y la presencia de fragmentos libres intraarticulares, confirmar si existe lesión de la cabeza femoral, visualizar hematomas pélvicos, evaluar la articulación sacroilíaca y por último hacer el diagnóstico de luxaciones o subluxaciones de la cadera.

### 2.2.3. TAC CON RECONSTRUCCION TRIDIMENSIONAL

Permite ver tanto al fémur como al acetábulo individualmente y en alto relieve, brindando al cirujano la posibilidad de visualización de la fractura *in situ*, con un detalle casi anatómico. Si existe disponibilidad se debe solicitar.

## 3. CLASIFICACION

### 3.1 CLASIFICACION ANATOMICA

Divide las fracturas en dos tipos, elementales y complejas; comprende tres grandes grupos: Las *tipo A*, son fracturas de una sola columna o pared. Las *tipo B*, son lesiones de ambas columnas, pero una de ellas permanece unida al ilion. Las *tipo C*, son similares a las tipo B pero no hay continuidad con el ilion en ninguna de las columnas. Se habla de fractura transversa cuando se lesionan ambas columnas y en T cuando además están separadas.

### 3.2. CLASIFICACION DE ACUERDO A LA DIRECCION DEL DESPLAZAMIENTO

Se basa en la anatómica, pero resalta la presencia de desplazamiento y en especial su dirección (útil al momento del planeamiento preoperatorio).

### 3.3. CLASIFICACION AMPLIADA

Está basada en el sitio anatómico, los segmentos, el tipo de fractura, el grupo, el subgrupo y los factores modificadores (es la más completa).

Se usa una codificación alfanumérica; con tipos A, B y C (similar a la anatómica); cada uno con subgrupos 1, 2 y 3, aumentando en complejidad; y se adicionan distintos modificadores (subluxación femoral, luxación femoral, lesión condral acetabular o femoral, presencia de fragmentos libres articulares, y la dirección del desplazamiento).

### 4. MANEJO GENERAL

Se debe hacer una minuciosa evaluación y estabilización de las condiciones generales del enfermo; continuar con establecer el grado y tipo de daño de la extremidad y al final analizar la fractura del acetábulo; con un plan de manejo adecuado de acuerdo a sus características, siguiendo los principios de reducción anatómica, fijación estable y movimiento temprano. Se debe buscar la congruencia y estabilidad articular mediante métodos cerrados o abiertos, además se aceptarán escalones o brechas articulares no mayores de 2 mm.

Cada caso merece un análisis individual, teniendo en cuenta:

A. *Factores del paciente:* En ancianos osteopénicos el manejo ortopédico puede tener mayor validez (teniendo presente la posibilidad de artroplastia en un tiempo posterior). Las condiciones generales regulares del enfermo, contraindican la cirugía. Los jóvenes requieren de reducciones anatómicas y estables.

B. *Factores de la fractura:* Evaluar la estabilidad, la congruencia, la existencia de conminución, impactación marginal o cuerpos libres articulares, asociación con fractura de cabeza femoral.

C. *Condiciones técnicas:* Se necesita un cirujano entrenado; Además se requiere de un equipo quirúrgico diestro en el manejo del instrumental, con ayudantes (al menos dos) conocedores de su oficio.

D. *Recursos físicos:* Se debe estar en un quirófano amplio y con buena iluminación; Intensificador de imágenes; Contar con placas de reconstrucción de 3,5

mm, tanto curvas como rectas, tornillos canulados 6,5 mm, tornillos para esponjosa de 4,5 mm, tornillos para cortical de 3,5 mm, pines lisos y clavos de Schanz, además de alambre quirúrgico. Instrumental básico de ortopedia y especial, compuesto por pinzas reductoras de varios tamaños, con distintos ángulos de inclinación y con extremos de apoyo múltiple, punzones con topes en su extremo, clamps reductores y guías para perforación.

#### 4.1. MANEJO NO QUIRURGICO

Consiste en mantener al enfermo con tracción esquelética, supracondílea con un peso entre 8 y 15 Kg, con la rodilla en una máquina de movimiento pasivo, medidas antiescara, con profilaxis para trombosis venosa profunda, analgesia y controles radiográficos periódicos, durante 8 a 12 semanas. Está indicado para fracturas poco desplazadas, congruentes y con cadera estable (como lo son lesiones de la columna anterior), si bajo visión fluoroscópica solo es estable en abducción se debe sumar tracción lateral transtrocanterica.

#### 4.2. MANEJO QUIRURGICO

Se reserva para los casos de fracturas inestables o con incongruencia, lesiones de la superficie de carga (no reduce con tracción), fragmentos libres articulares, fracturas desplazadas de la cabeza femoral asociadas.

Otros casos especiales como la aparición de déficit neurológico luego de reducción cerrada de una luxofractura, la presencia de fractura femoral o patelar o ligamentaria en rodilla ipsilateral, indican cirugía del acetábulo. De entrada reducir la luxación (en caso de existir), si existe gran desplazamiento, se debe hacer reducción bajo anestesia general y asistida por fluoroscopia; seguida de tracción esquelética y adecuada analgesia. El manejo definitivo se hace luego de 3 a 5 días del accidente o ingreso al hospital del paciente, con el fin de estabilizar su condición, preparar y planear adecuadamente la cirugía.

Se operará de manera urgente siempre que no sea posible reducir la luxación, si aparece déficit neurológico postreducción o aumenta el existente, cuando exista lesión vascular asociada o sea una fractura abierta.



Los antibióticos se usan desde 12 horas antes de la cirugía y hasta siete días después, casi siempre una cefalosporina de primera generación administrada parenteralmente. Se debe disponer de al menos 6 a 10 unidades de glóbulos rojos. No existe acuerdo en la literatura acerca de cuánto tiempo dar la profilaxis antitrombótica, algunos autores recomiendan usarla hasta cuando el paciente empiece a caminar, otros son más dogmáticos y la usan durante mínimo 70 días.

#### 4.2.1. TECNICAS QUIRURGICAS

##### 4.2.1.1 ABORDAJES QUIRURGICOS

La vía de abordaje estará determinada por la dirección del desplazamiento de la fractura, las necesidades de fijación, la presencia de lesiones en piel y tejidos blandos, y finalmente la preferencia del cirujano. Se dispone de abordajes anteriores, posteriores, ampliados o combinados

##### 4.2.1.2. COLOCACION DEL PACIENTE

La posición más habitual es el decúbito lateral, dejando libre toda la pelvis. Se debe lavar e incluir en el campo, toda la extremidad del lado a operar. Los rollos deben tener un tamaño y amarre que permita en un momento dado pasar de un decúbito lateral a uno supino.

##### 4.2.1.3. OSTEOSINTESIS

Se comienza con una exposición completa de todos los fragmentos a fijar y por la zona más desplazada; antes de realizar la fijación definitiva de la fractura se hace unión provisional con pines lisos; una vez verificada la adecuada posición de los fragmentos se hace fijación interfragmentaria con tornillos para esponjosa 6,5 mm. Para finalmente realizar la osteosíntesis con placas de reconstrucción de 3,5 mm. La reducción se debe visualizar en el intensificador de imágenes.

##### 4.2.1.4. MANEJO POSTOPERATORIO

El resultado se evalúa con radiografías simples de acetábulo y en caso de ser necesario TAC. Se iniciarán movimientos pasivos de la cadera tan pronto como el dolor del paciente lo permita, y el apoyo se retrasará hasta que existan signos de consolidación de la fractura, regularmente entre 10 y 12 semanas.

## 5. COMPLICACIONES

### 5.1. COMPLICACIONES TEMPRANAS

**Muerte:** El porcentaje de muertes luego de cirugía es de aproximadamente 3,6%, la causa principal es la tromboembolia pulmonar masiva (50%).

**Tromboembolismo pulmonar:** La incidencia va de 1 a 5%. La trombosis venosa profunda sintomática se ve en 2,3% a 5% de los casos (asintomática hasta 60%).

**Infección:** Existen reportes de incidencias de cero hasta 10%, relacionada con el tiempo quirúrgico prolongado, además el grado de lesión de los tejidos blandos, la formación de hematomas y la necrosis cutánea.

**Lesión nerviosa:** Puede ser debida al trauma o como evento iatrogénico; la más común es la del nervio ciático (como preoperatoria se ve en 12 a 31%, y luego de cirugía en 2 al 16%), con recuperación completa al cabo de 3 años en 75% de los postraumáticos y casi 100% de los posquirúrgicos. La lesión del nervio femoral se presenta en 2% de los casos, casi siempre relacionados con los abordajes anteriores. Es posible que el nervio glúteo superior resulte lesionado en fracturas o abordajes que incluyan la escotadura sacrociática mayor.

**Malreducción:** Como se mencionó es probable que la reducción no sea por completo anatómica, dado lo complejo del trauma y de los procedimientos para solucionarlo; cuando si se logra, se ven buenos resultados clínicos en porcentajes de 80% y superiores.

**Falla en la fijación:** se aprecia en aproximadamente 1% de los casos, en especial cuando existe marcada osteopenia, o cuando no se le suma a la fijación posterior con tornillos interfragmentarios, el uso de placas.

**Lesión vascular:** Va desde la trombosis por tracción, hasta la ruptura o corte completo o parcial. Se asocia más con fracturas altas y con abordajes anteriores y cirugías difíciles.

**Invasión articular:** Se ve en 1% de los casos.

### 5.2. COMPLICACIONES TARDIAS

**Necrosis avascular:** Afecta básicamente a la cabeza femoral, su incidencia va del 2 al 10%, más asociada a casos que incluían luxaciones posteriores o centrales, se

Resultados Clínicos Radiológicos a corto y medio plazo en pacientes con fracturas de manejo quirúrgicas de acetábulo HEALF

aprecia luego de 3 a 6 meses de la cirugía. La necrosis del acetábulo se diagnostica poco.

**Osificación heterotópica:** Esta más en relación con abordajes extendidos, en especial con el abordaje en Y lateral, aunque se ha reportado incluso en caso no operados, se presenta en 3 al 69% de los pacientes.

**Osteoartritis:** En promedio se ve en 17%, aunque su frecuencia varía del 4 al 48%, un gran porcentaje no es sintomática.

# **BIBLIOGRAFIA**

Resultados Clínicos Radiológicos a corto y medio plazo en pacientes con fracturas de manejo quirúrgicas de acetábulo HEALF

1. Cano Luis P, Montoza Núñez P. Fracturas acetabulares. *Mapfre Medicina* 1996;7:61-91.
2. Giannoudis PV, Grotz MRW, Papakostidis C, Dinopoulos H. Operative treatment of displaced fractures of the acetabulum: a meta-analysis. *J Bone Joint Surg Br.* 2005;87(1):2-9.
3. Laird A, Keating JF. Acetabular fractures: a 16-year prospective epidemiological study. *J Bone Joint Surg Br.* 2005;87(7):969-73.
4. Matta JM. Fractures of the acetabulum: accuracy of reduction and clinical results in patients managed operatively within three weeks after the injury. *J Bone Joint Surg Am.* 1996 Nov;78(11):1632-45.
5. Cano Luis P, Marcos Morales F, Ricón Recarey J, Lisón Torres A. Resultados del tratamiento quirúrgico de las fracturas del acetábulo. *Rev Ortop Traumatol* 2006;50:100-10.
6. Mears DC, Velyvis JH, Chang CP. Displaced acetabular fractures managed operatively: indicators of outcome. *Clin Orthop Relat Res.* 2003 Feb;(407):173-86.
7. Heeg M, Klasen HJ, Visser JD. Acetabular fractures in children and adolescents. *J Bone Joint Surg Br.* 1989 May;71(3):418-21.
8. Schlickewei W, Keck T. Pelvic and acetabular fractures in childhood. *Injury.* 2005 Feb;36 Suppl 1:A57-63.
9. Ismail N, Bellemare JF, Mollitt DL, et al. Death from pelvic fracture: children are different. *J Pediatr Surg.* 1996 Jan;31(1):82-5.
10. Blum J, Beyerman K, Ritter G. Incidence of acetabular fractures before and after introduction of compulsory seatbelt fastening. *Unfallchirurgie* 1991 Oct;17(5):274-9.
11. Letournel E. Acetabulum fractures: classification and management. *Clin Orthop Relat Res.* 1980 Sept;(151):81-106.
12. Letournel E, Judet R. Fractures of the acetabulum. 2nd ed. Berlin: Springer-Verlag;1993.
13. Porter SE, Schroeder AC, Dzugas SS, Graves ML, Zhang L, Russell GV. Acetabular fracture patterns and their associated injuries. *J Orthop Trauma.* 2008 Mar;22(3):165-70.
14. Chuckpaiwong B, Suwanwong P, Harnroongroj T. Roof-arc angle and weight-bearing area of the acetabulum. *Injury.* 2009 Oct;40(10):1064-6.
15. Olson SA, Matta JM. The computerized tomography subchondral arc: a new method of assessing acetabular articular continuity after fracture. *J Orthop Trauma.* 1993;7(5):402-13.
16. Beaulé PE, Dorey FJ, Matta JM. Letournel classification for acetabular fractures: assessment of interobserver and intraobserver reliability. *J Bone Joint Surg Am.* 2003 Sept;85-A(9):1704-9.
17. Cauchoix J, Truchet P. Les fractures articulaires de la hanche (col du fémur excepté). *Rev Chir Orthop.* 1951;37:266-332.
18. Rowe CR, Lowell JD. Prognosis of fractures of the acetabulum. *J Bone Joint Surg Am.* 1961 Jan;43:30-92.
19. Judet R, Judet J, Letournel E. Fractures of the acetabulum: classification and surgical approaches for open reduction. *J Bone Joint Surg Am.* 1964 Dec;46:1615-46.
20. Letournel E. Les fractures du cotyle. Etude d'une serie de 75 cas. Medical Thesis. Paris: Arnette, 1961.
21. Letournel E. Les fractures du cotyle. Etude d'une serie de 75 cas. Medical Thesis. *J de Chirurgie.* 1961;82:47-87

Resultados Clínicos Radiológicos a corto y medio plazo en pacientes con fracturas de manejo quirúrgicas de acetábulo HEALF

22. Letournel E. Surgical treatment of fractures of the acetabulum: results over a twenty-five year period. *Chirurgie*. 1981;107(3):229-36.
23. Rüedi TP, Buckley RE, Moran CG. *AO Principles of fracture management*. 2nd ed. Thieme, 2007.
24. Tile M, Helfet DL, Kellam JF. *Fractures of the pelvis and acetabulum*. 3rd ed. Baltimore: Williams and Wilkins, 2003.
25. Harley JD, Mack LA, Winquist RA. CT of acetabular fractures comparison with conventional radiography. *AJR Am J of Roentgenol*. 1982 Mar;138(3):413-7.
26. Senohradski K, Karovic B, Miric D. Computer Tomography in the diagnosis and therapy of acetabular fractures. *Srp Arh Celok Lek*. 2001 Jul-Aug;129(7-8):194-8.
27. Kellam JF, Messer A. Evaluation of the role of coronal and sagittal axial CT scan reconstructions for the imaging of acetabular fractures. *Clin Orthop Relat Res*. 1994 Aug;(305):152-9.
28. O'Toole RV, Cox G, Shanmuganathan K, Castillo RC, Turen CH, Sciadini MF, et al. Evaluation of computed tomography for determining the diagnosis of acetabular fractures. *J Orthop Trauma*. 2010 May;24(5):284-90.
29. Borrelli J, Ricci WM, Steger-May K, Totty WG, Goldfarb C. Postoperative radiographic assessment of acetabular fractures: a comparison of plain radiographs and CT scans. *J Orthop Trauma*. 2005 May-Jun;19(5):299-304.
30. Ohashi K, El-Khoury GY, Abu-Zarahn KW, Berbaum KS. Interobserver agreement for Letournel acetabular fracture classification with multidetector CT: are standard Judet radiographs necessary? *Radiology*. 2006 Nov;241(2):386-91.
31. Potter HG, Montgomery KD, Heise CW, Helfet DL. MR imaging of acetabular fractures: value in detecting femoral head injury, intraarticular fragments, and sciatic nerve injury. *AJR Am J of Roentgenol*. 1994 Oct;163(4):881-6.
32. Bhandari M, Matta J, Ferguson T, Matthys G. Predictors of clinical and radiological outcome in patients with fractures of the acetabulum and concomitant posterior dislocation of the hip. *J Bone Joint Surg Br*. 2006 Dec;88(12):1618-24.
33. Matta JM, Anderson LM, Epstein HC, Hendricks P. Fractures of the acetabulum: a retrospective analysis. *Clin Orthop Relat Res*. 1986 April;(205):230-40.
34. Tornetta III P. Displaced acetabular fractures: indications for operative and nonoperative management. *J Am Acad Orthop Surg*. 2001 Jan-Feb;9(1):18-28.
35. Heeg M, Oostvogel HJM, Klasen HJ. Conservative treatment of acetabular fractures: the role of the weightbearing dome and anatomic reduction in ultimate results. *J Trauma*. 1987 May;27(5):555-9.
36. Chuckpaiwong B, Suwanwong P, Harnroongroj T. Roof-arc angle and weight-bearing area of the acetabulum. *Injury*. 2009 Oct;40(10):1064-6.
37. Levine RG, Renard R, Behrens FF, Tornetta III P. Biomechanical consequences of secondary congruence after both-column acetabular fracture. *J Orthop Trauma*. 2002 Feb;16(2):87-91.
38. Calkins MS, Zych G, Latta L, Borja FJ, Mnaymneh W. Computed tomography evaluation of stability in posterior fracture dislocation of the hip. *Clin Orthop Relat Res*. 1988 Feb;227:152-63.
39. Keith JE Jr, Brashear HR Jr, Guilford WB. Stability of posterior fracture-dislocations of the hip: quantitative assessment using computed tomography. *J Bone Joint Surg Am*. 1988 Jun;70(5):711-4.
40. Vailas JC, Hurwitz S, Wiesel SW. Posterior acetabular fracture-dislocations: fragment size, joint capsule, and stability. *J Trauma*. 1989 Nov;29(11):1494-6.

Resultados Clínicos Radiológicos a corto y medio plazo en pacientes con fracturas de manejo quirúrgicas de acetábulo HEALF

41. Tornetta III P. Non-operative management of acetabular fractures: the use of dynamic stress view. *J Bone Joint Surg Br.* 1999 Jan;81(1):67-70.
42. Matta JM, Letournel E, Browner BD. Surgical management of acetabular fractures. *Instr Course Lect.* 1986;35:382-97.
43. Matta JM, Merrit PO. Displaced acetabular fractures. *Clin Orthop Relat Res.* 1988 May;230:83.
44. Stöckle U, Schaser K, König B. Image guidance in pelvic and acetabular surgery: expectations, success and limitations. *Injury.* 2007 Apr;38(4):450-62
45. Attias N, Lindsey RW, Starr AJ, Borer D, Bridges K, Hipp JA. The use of a virtual three-dimensional model to evaluate the intraosseous space available for percutaneous screw fixation of acetabular fractures. *J Bone Joint Surg Br.* 2005 Nov;87(11):1520-3.
46. Johnson EE, Matta JM, Letournel E. Delayed reconstruction of acetabular fractures 21-120 days following injury. *Clin Orthop Relat Res.* 1994 Aug;(305):20-30.
47. Brueton RN. A review of 40 acetabular fractures: the importance of early surgery. *Injury.* 1993 Mar;24(3):171-4.
48. Mayo KA. Surgical approaches to the acetabulum. *Tech Orthop.* 1990 Jan;4:24-35.
49. Letournel E. Surgical treatment of acetabular fractures. *Hip* 1997;157-80.
50. Letournel E. The treatment of acetabular fractures through the ilioinguinal approach. *Clin Orthop Relat Res.* 1993 Jul;(292):62-76.
51. Rommens PM. Abordaje ilioinguinal para el tratamiento de las fracturas acetabulares. *Operat Orthop Traumatol.* 2002;14:193-204.
52. Matta JM. Operative treatment of acetabular fractures through the ilioinguinal approach: a 10-year perspective. *Clin Orthop Relat Res.* 1994 Aug;(305):10-9.
53. Taller S, Srám J, Lukás R, Krivohlávek M. Surgical treatment of pelvic ring and acetabular fractures using the Stoppa approach. *Acta Chir Orthop Traumatol Cech* 2010 Apr;77(2):93-8.
54. Tannast M, Siebenrock KA. Operative treatment of T-type fractures of the acetabulum via surgical hip dislocation or Stoppa approach. *Oper Orthop Traumatol.* 2009 Sep;21(3):251-69.
55. Griffin DB, Beaulé PE, Matta JM. Safety and efficacy of the extended iliofemoral approach in the treatment of complex fractures of the acetabulum. *J Bone Joint Surg Br.* 2005 Oct;87(10):1391-6.
56. Mehin R, Jones B, Zhu Q, Broekhuysen H. A biomechanical study of conventional acetabular internal fracture fixation versus locking plate fixation. *Can J Surg.* 2009 Jun;52(3):221-8.
57. Culeman U, Holstein JH, Köhler D, Tzioupis CC, Pizanis A, Tosounidis G, Burkhardt M, Pohleman T. Different stabilization techniques for typical acetabular fractures in the elderly: a biomechanical assessment. *Injury* 2010 Apr;41(4):405-10.
58. Mast J, Jakob R, Ganz R. Planning and reduction technique in fracture surgery. New York, NY: Springer-Verlag, 1989.