



УДК 621.396.01

DOI: 10.18413/2411-3808-2018-45-2-312-321

**ОБ ЭФФЕКТИВНОСТИ МЕТОДА ПОСЛЕДОВАТЕЛЬНОЙ СЕГМЕНТАЦИИ  
ТОЛСТЫХ И ТОНКИХ КРОВЕНОСНЫХ СОСУДОВ ГЛАЗНОГО ДНА****ON THE EFFICIENCY OF THE CONSISTENT RETINAL THICK AND THIN BLOOD  
VESSELS SEGMENTATION METHOD****Е.А. Федотов<sup>1</sup>, Д.А. Черноморец<sup>2</sup>, В.М. Михелев<sup>2</sup>  
E.A. Fedotov<sup>1</sup>, D.A. Chernomorets<sup>2</sup>, V.M. Mikhelev<sup>2</sup>**

<sup>1</sup>) Белгородский государственный технологический университет имени В.Г. Шухова,  
Россия, 308012, г. Белгород, ул. Костюкова, 46

<sup>2</sup>) Белгородский государственный национальный исследовательский университет,  
Россия, 308015, г. Белгород, ул. Победы, 85

<sup>1</sup>) Belgorod State Technological University named after V.G. Shukhov,  
46 Kostyukova St., Belgorod, 308012, Russia

<sup>2</sup>) Belgorod National Research University,  
85 Pobeda St., Belgorod, 308015, Russia

E-mail: [daria013ch@yandex.ru](mailto:daria013ch@yandex.ru)**Аннотация**

Анализ состояния глазного дна имеет большое значение при диагностировании и лечении различных заболеваний. Распознавание сосудов глазного дна и определение их морфологических признаков – основные этапы автоматизированных методик диагностического анализа сосудистой системы, так как от точности выделения и измерения её составляющих зависят результаты диагностики. Авторами проведен анализ зависимости результатов сегментации кровеносных сосудов на изображениях глазного дна от различных разбиений на классы пикселей, соответствующих толстым и тонким сосудам, получаемых при кластеризации методом *k*-means. Проведен анализ влияния выбранного количества классов на результаты сегментации толстых и тонких сосудов. Приведенные в статье результаты вычислительных экспериментов с использованием изображений сосудов глазного дна из общедоступной базы DRIVE продемонстрировали работоспособность и эффективность разработанного метода сегментации кровеносных сосудов глазного дна на основе контрастно ограниченной адаптивной эквализации гистограммы, морфологической фильтрации, метода кластеризации *k*-means и согласованной фильтрации.

**Abstract**

The analysis of state of the circulatory system's vessels of the eye fundus is of great interest in the diagnosis and treatment of various diseases. Segmentation of vessels and determination of their morphological features are the key stages of automated methods of diagnostic analysis of the vascular system, because the results of diagnosis depend on the accuracy of the selection and measurement of vessels elements. The authors analyzed the dependence of the results of the blood vessels segmentation on the images of the eye fundus from various partitions to pixel classes corresponding to thick and thin vessels that were obtained by *k*-means clustering. The analysis of the influence of the selected number of classes on the results of the segmentation of thick and thin vessels was carried out. The results of computational experiments using the eye fundus images from the openly accessible DRIVE database demonstrated the efficiency and effectiveness of the developed method of retinal blood vessels segmentation based on contrast limited adaptive histogram equalization, morphological filtering, *k*-means clustering and matched filtering.

**Ключевые слова:** глазное дно, кровеносные сосуды, сегментация, кластеризация, метод *k*-средних, Matlab, база данных DRIVE.

**Keywords:** eye fundus, blood vessels, segmentation, clustering, *k*-means method, Matlab, DRIVE database.

## Введение

Анализ состояния глазного дна имеет большое значение при диагностировании и лечении различных заболеваний. Во многих случаях для диагностики заболеваний на основе исследований глазного дна используются его снимки [Хоу и др., 2009].

На снимках глазного дна обычно выделяют следующие элементы (рис. 1):

- сосудистая оболочка (состоит из артерий, вен различной толщины);
- диск зрительного нерва и его углубление;
- макула (желтое пятно);
- фовеа (центральная ямка сетчатки).

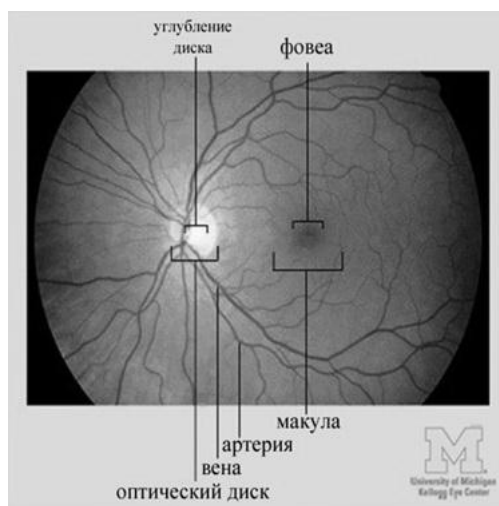


Рис. 1. Изображение глазного дна

Fig.1. Image of eye fundus

По снимку глазного дна можно выявить и локализовать [Кански и др., 2009]:

- отслойку сетчатки;
- разрывы сетчатки;
- новообразования и нарушения пигментации глазного дна;
- микрокровоизлияния в сетчатку и под пигментный эпителий сетчатки;
- проявления диабетической ретинопатии (поражений сетчатки при сахарном диабете), в том числе кровоизлияния, отеки, экссудаты;
- тромбоз сосудов глаза;
- другие патологические изменения.

В большинстве известных методов по исследованию глазного дна значительное место занимает анализ его кровеносной системы. Глазное дно – единственная часть человеческого тела, кровеносную систему которой можно наблюдать непосредственно без хирургического вмешательства. Сегментация сосудистой системы вручную является довольно сложным процессом, который занимает существенное количество времени и сил, и иногда он невозможен из-за слишком сложной структуры сосудистого дерева или низкого PSNR (значения отношения сигнал – шум) на изображении [Насонов и др., 2011].

В настоящее время из-за указанных проблем главным инструментом медицинских диагностических систем стал компьютерный анализ изображений глазного дна, который позволил значительно повысить качество диагностики [Батищев, Михелев, 2016]. Распознавание сосудов глазного дна и определение их морфологических признаков являются ключевыми этапами автоматизированных методик диагностического анализа сосудистой системы, поскольку от точности выделения и измерения её составляющих зависят результаты диагностики. Результат сегментирования сосудистой сети глазного дна очень сильно зависит от яркости и контраста исходного изображения, а хорошее качество изображения имеет большое значение для корректной диагностики, проводимой вручную или автоматически [Sinthanayothin et al., 2002].

Одной из проблем, влияющих на качество снимка глазного дна, является наличие неоднородной освещенности при фотографировании. На рис. 2 приведен пример изображения глазного дна с неоднородной освещенностью.

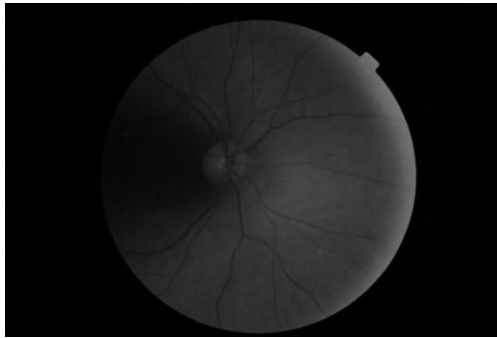


Рис. 2. Изображение глазного дна с неравномерной освещенностью  
Fig. 2. Image of eye fundus with irregular brightness

Неоднородная освещенность на снимке может возникать вследствие особенностей строения сетчатки. Сетчатка – это сферическая поверхность, которая освещена источником света, расположенным в нескольких сантиметрах от зрачка. Камера, которая также находится вблизи от зрачка, фиксирует отраженный от сетчатки свет. Из-за такого расположения элементов съемки относительно друг друга периферийная часть поверхности сетчатки хуже освещается, и этот регион является более темным на изображениях глазного дна.

Также существенную проблему представляет малая величина зрачка – отверстия, через которое необходимо не только сфотографировать глазное дно, но также его равномерно и хорошо осветить, устранив отражения (рефлексы) от поверхности роговицы и хрусталика. Чтобы устранить рефлексы, для введения света используют одну часть зрачка, а другая служит для получения изображения.

Несмотря на строго контролируемые условия, в которых производится съемка глазного дна, на качество снимков также влияют несколько факторов, зависящих от пациента и поэтому плохо поддающихся контролю. В результате этого на изображениях глазного дна часто наблюдается неоднородная яркость и контраст.

Таким образом, к факторам, влияющим на качество снимков глазного дна, относятся:

- искривленная поверхность сетчатки. В результате этого все части сетчатки не могут быть освещены одинаково;
- съемка требует расширенного зрачка. У каждого пациента уровень расширения зрачка свой. Недостаточный обзор глазного дна из-за неполного расширения зрачка ведет к снижению качества снимка;
- непредвиденные движения глаз больного. Яркий свет заставляет человека неосознанно изменять направление взгляда;
- наличие болезней, таких как катаракта, помутнение оптических сред глаза и многих других, предотвращающих попадание света на сетчатку.

Для достижения достаточной освещенности при фотографировании глазного дна во всех современных приборах используют газоразрядные импульсные лампы с энергией вспышки 100–800 Дж. Малая длительность вспышки таких ламп исключает влияние подвижности глаза и облегчает процедуру съемки для пациента. Постоянный свет, необходимый в процессе фокусировки аппарата, создают низковольтные лампы накаливания [Астахов, Даль, 2011].

Однако зачастую использование указанных методов съемок глазного дна не достаточно, чтобы получить изображение без артефактов, влияющих на качество снимка, поэтому компьютерная предобработка изображений оказывается актуальной в данном случае [Черноморец, Михелев, 2017].

## Особенности методов автоматической сегментации сосудов глазного дна

Основными направлениями разработки методов выделения сосудов на изображениях глазного дна являются, во-первых, сегментация сосудов, позволяющая выделить всё дерево сосудов в одну итерацию, и, во-вторых, прослеживание сосудов (трассировка).

При разработке алгоритмов сегментации сосудов в большинстве случаев применяются следующие подходы.

### *Согласованная фильтрация (matched filtering)*

Согласованная фильтрация [Chaudhuri et al., 1989] предполагает свертку изображения с двумерным фильтром. Ядро фильтра моделирует определенные детали изображения, отклик фильтра показывает присутствие или отсутствие искомой детали. Ядро фильтра строится на основе трех основных предположений:

- сосуды могут быть аппроксимированы ломаными;
- диаметр сосуда уменьшается при движении от оптического диска;
- профиль поперечного сечения сосуда похож на гауссову кривую.

Ядро фильтра следует брать довольно большое, а сам фильтр необходимо применять в нескольких направлениях, что приводит к существенному росту сложности вычислений. Ядро фильтра должно также соответствовать масштабу сосуда, который требуется обнаружить. Как следствие, фильтр не даст четкого отклика на сосуды с профилем, имеющим другой масштаб. Изменение фона изображения и наличие различных патологических артефактов также увеличивает процент ложных срабатываний фильтра, поскольку патологии могут иметь параметры, близкие к параметрам сосудов. Граница оптического диска, кровоизлияния, повреждения тканей также могут иметь характеристики, свойственные сосудам. Использование протяженного структурного элемента также может затруднить выделение крайне извилистых сосудов. Применение согласованной фильтрации является оправданным в комбинации с другими методами обработки изображений [Chaudhuri et al., 1989].

### *Морфологическая обработка*

Морфологическая обработка подразумевает, что сосуды состоят из соединенных между собой линейных сегментов. Морфологические операции используются для сегментации сосудов и выделения микроаневризм [Can et al., 1999; Hoover et al., 2000; Soares et al., 2006].

При сегментации медицинских изображений в большинстве случаев применяются две морфологические операции: top-hat преобразование [Zana, Klein, 2002] и метод водораздела [Sun et al., 2011]. Подчеркивание сосудов осуществляется с помощью top-hat преобразования (его эффект связан с морфологическими операциями замыкания и размыкания), которое оценивает локальный фон, а затем вычитает его из исходного изображения, выделяя таким образом сосуды. Заранее известно, что базовую структуру сосудистой системы можно представить с помощью соединенных между собой линейных сегментов.

Преимуществами морфологической обработки для идентификации определенных форм являются высокая скорость работы и устойчивость к шуму.

Главным недостатком использования исключительно морфологических методов является то, что они не используют информацию о форме профиля сосудов. Кроме того, при осуществлении поиска протяженных структур не учитывается возможность наличия на изображении извилистых сосудов [Ильясова, 2013].

### *Многомасштабный анализ*

Многочисленные исследования [Li et al., 2012] показали, что поперечный профиль сосуда возможно аппроксимировать функцией Гаусса, в локальном масштабе он представляет собой прямолинейный объект с плавно уменьшающимся диаметром. Идея, ле-



жащая в основе использования пространственно-масштабного анализа для извлечения сосудов, заключается в определении не зависящей от масштаба информации о сосудах [Nguyen et al., 2013]. В процессе разработки фильтра для выделения сосудов имеется возможность рассматривать многомасштабные структуры второго порядка (матрица Гессе). Алгоритм поиска сосудов базируется на анализе собственных чисел и векторов матрицы Гессе. Он определяет основные направления, по которым локальная структура может быть разложена на составляющие, дающие направления наименьшей кривизны поля вдоль русла сосуда. Результирующая оценка сосуда вычисляется с использованием геометрических параметров сосуда, а также собственных значений и норм матрицы Фробениуса, и проверяется на изображениях, полученных с помощью ангиографии и трёхмерной магниторезонансной томографии. Подход многомасштабного анализа показал способность одновременного подавления шума и фона изображения. На данном подходе базируются многие алгоритмы.

### *Прослеживание сосудов (vessel tracking)*

Алгоритмы прослеживания сосудов (трассировка) сегментируют сосуд между двумя заданными точками. Данный метод работает на уровне одного сосуда, а не на уровне сосудистой сети [Patasius et al., 2009].

Преимуществом данного подхода является возможность прослеживания тонких и разрывных сосудов, которые не обнаруживаются при использовании иных методов. Также к преимуществу прослеживания сосудов относится то, что алгоритмы трассировки требуют меньшего количества вычислений. Учитывая, что все сосуды связаны между собой в общей сосудистой системе, алгоритм трассировки может выделить все дерево целиком без потери времени на обработку тех частей изображения, которые не содержат сосудов. Таким образом, в отличие от других подходов трассировка способна дать информацию о структуре сосудистого дерева: о бифуркациях и соединениях отдельных ветвей.

Однако данный подход требует знания начальных точек и иногда конечных, принадлежащих детектируемому сосуду, и это затрудняет применение данного подхода в полностью автоматических системах. Также дополнительную трудность вызывают ситуации пересечения и разветвления сосудов.

### **Метод**

В работе [Черноморец, Михелев, 2017] описан разработанный авторами метод сегментации кровеносных сосудов на изображении глазного дна на основе контрастно ограниченной адаптивной эквализации гистограммы, морфологической фильтрации, метода кластеризации  $k$ -means и согласованной фильтрации.

Основные шаги данного алгоритма сегментации сосудов глазного дна отображены в блок-схеме на рис. 3.

Проведем анализ различных вариантов кластеризации пикселей изображения глазного дна с целью сегментации кровеносных сосудов на основе указанного метода.

Предварительные вычислительные эксперименты показали, что при кластеризации пикселей изображения глазного дна, используя значения их яркости, на  $k$  классов в старшем классе  $S_k$  содержится большинство пикселей, соответствующих толстым сосудам, а значительное количество пикселей, соответствующих всем кровеносным сосудам глазного дна, содержится в двух старших классах  $S_{k-1}$  и  $S_k$ .

Для сегментации пикселей, соответствующих тонким кровеносным сосудам [Кулешов и др., 2012], выполняется кластеризация множества пикселей полученного ранее класса  $S_{k-1}$  на  $n$  классов  $\{G_j\}$ ,  $j=1,2,\dots,n$ . В ходе предварительных вычислительных экспериментов также было выявлено, что в старшем классе  $G_n$  содержится большинство пикселей тонких кровеносных сосудов.

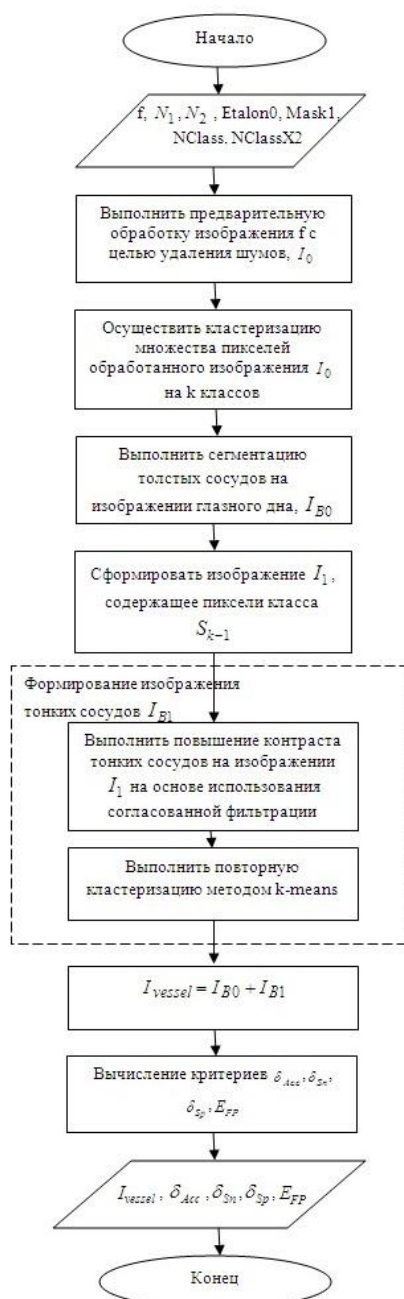


Рис. 3. Блок-схема алгоритма сегментации кровеносных сосудов на изображении глазного дна  
 Fig. 3. Block diagram of algorithm of the retinal blood vessels segmentation

### Вычислительные эксперименты

Проведем исследование зависимости результатов сегментации сосудов от разных значений  $k$  и  $n$ , которые применялись в ходе описанной выше кластеризации методом  $k$ -means.

Для оценивания работоспособности разработанного подхода кластеризации с целью сегментации кровеносных сосудов глазного дна предлагается использовать критерии точность  $\delta_{Acc}^{kn}$  (показывает общую оценку сегментации) и ошибку первого рода  $E_{FP}^{kn}$ . Данные критерии определяются следующим образом [Zhao Y. et al., 2015; Черноморец, Михелев, 2017]:

$$\delta_{Acc}^{kn} = (N_{tp} + N_{tn}) / (N_{tp} + N_{fp} + N_{tn} + N_{fn}), \tag{1}$$

$$E_{FP}^{kn} = N_{fp} / (N_{tp} + N_{fn}), \tag{2}$$

где  $N_{tp}$  – количество корректно определённых пикселей сосудов (true positive),  $N_{tn}$  – количество корректно определённых пикселей фона (true negative),  $N_{fp}$  – количество некорректно определённых пикселей сосудов (false positive),  $N_{fn}$  – количество некорректно определённых пикселей фона (false negative),  $E_{FP}^{kn}$  – отношение  $N_{fp}$  некорректно выделенных пикселей сосудов к их общему числу.

Для вычислительных экспериментов исходными данными являлись снимки из базы изображений глазного дна DRIVE [Research Section, Digital Retinal Image for Vessel Extraction (DRIVE) Database].

Цель вычислительных экспериментов – определить степень соответствия кровеносным сосудам глазного дна пикселей, которые были включены в старшие классы, полученные при кластеризации предварительно обработанного изображения сосудов глазного дна на основе метода k-means.

Для анализа наилучших вариантов разбиения на классы предложено воспользоваться линейной сверткой критериев, которая определяется следующим образом:

$$\phi^{kn} = \alpha \delta_{Acc}^{kn} + (1 - \alpha) E_{FP}^{kn}, \quad (3)$$

где  $\alpha = 0,8$  – весовой коэффициент, определяющий важность критерия  $\delta_{Acc}^{kn}$  (в данном случае точность считается важнее ошибки первого рода).

Следующая таблица отображает значения критериев точности, ошибки первого рода и линейной свертки критериев анализируемого метода [Черноморец, Михелев, 2017] для различного количества классов k при кластеризации толстых кровеносных сосудов и количества классов n при кластеризации тонких кровеносных сосудов.

Таблица 1  
Table 1

Значения критериев  $\delta_{Acc}^{kn}$ ,  $E_{FP}^{kn}$  и  $\phi^{kn}$  при использовании анализируемого метода [Черноморец, Михелев, 2017]  
Values of criteria  $\delta_{Acc}$ ,  $\delta_{Sn}$  and  $\delta_{Sp}$  when we used the analyzed method

Изображение	k	n	$\delta_{Acc}^{kn}$	$E_{FP}^{kn}$	$\phi^{kn}$
20_test.tif	6	4	0,95558	0,01995	0,76845
	6	3	0,95588	0,02011	0,76873
	5	4	0,95576	0,02036	0,76868
	5	3	0,96342	0,07615	0,78597

Данные, приведенные в таблице, показывают, что наилучшим вариантом кластеризации является разбиение на 5 и 3 классов соответственно при сегментации толстых и тонких кровеносных сосудов.

При данной кластеризации результат сегментации имеет достаточно высокую точность  $\delta_{Acc}^{kn}$  (1), малую ошибку первого рода  $E_{FP}^{kn}$  (2) и сравнительно большое значение линейной свертки критериев  $\phi^{kn}$  (3).

С целью визуального анализа результатов кластеризации методом k-means при сегментации кровеносных сосудов глазного дна на тестовом изображении из базы DRIVE на рис. 4 приведены изображения результатов сегментации, которые соответствуют различным значениям k и n при кластеризации толстых и тонких сосудов соответственно.

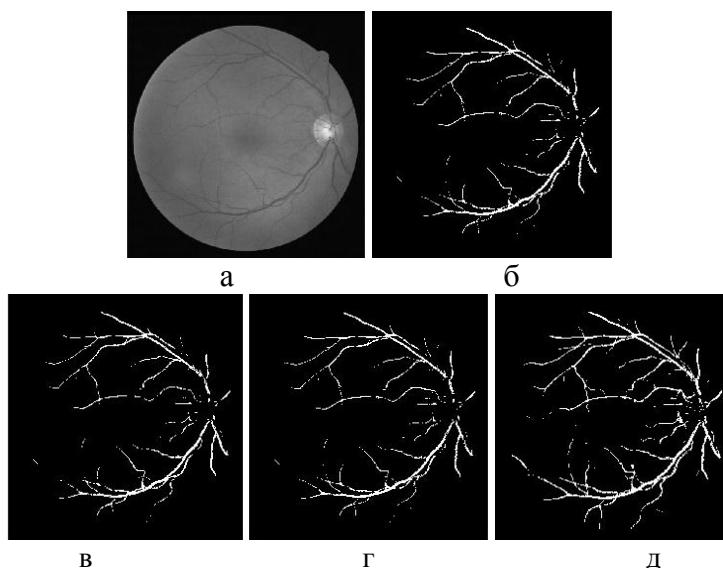


Рис. 4. Сегментация изображения 20\_test.tif: а – исходное изображение, б – сегментация при кластеризации на 6 и 4 классов, в – сегментация при кластеризации на 6 и 3 классов, г – сегментация при кластеризации на 5 и 4 классов, д – сегментация при кластеризации на 5 и 3 классов

Fig. 4. Segmentation of image 20\_test.tif: a – initial image, b – segmentation at clustering on 6 and 4 classes, c – segmentation at clustering on 6 and 3 classes, d – segmentation at clustering on 5 and 4 classes, e – segmentation at clustering on 5 and 3 classes

Результаты, отображенные на рис. 4, показывают преимущество применения кластеризации при  $k$  и  $n$ , принимающих значения 5 и 3 классов соответственно. При других значениях данных параметров наблюдается не достаточно полная сегментация сосудов.

Таким образом, результаты вычислительных экспериментов продемонстрировали работоспособность и эффективность анализируемого метода сегментации кровеносных сосудов глазного дна. Было обнаружено, что целесообразно применять кластеризацию на 5 и 3 классов соответственно при сегментации толстых и тонких кровеносных сосудов. При данном разбиении на полученном бинарном изображении в результате сегментации четко видна сосудистая система глазного дна.

### Заключение

В процессе выполнения данной работы было выявлено, что цифровая обработка изображений является актуальной темой в настоящее время и находит широкое применение в различных областях медицины, включая диагностику по глазному дну. Был проведен анализ зависимости результатов сегментации кровеносных сосудов на изображениях глазного дна от различных разбиений на классы пикселей, соответствующих толстым и тонким сосудам, получаемых при кластеризации методом  $k$ -means. Проведен анализ влияния выбранного количества классов на результаты сегментации толстых и тонких сосудов.

Вычислительные эксперименты проводились в среде инженерных расчетов Matlab на изображениях из общедоступной базы DRIVE. Результаты вычислительных экспериментов продемонстрировали работоспособность и эффективность анализируемого метода сегментации кровеносных сосудов глазного дна на основе контрастно ограниченной адаптивной эквализации гистограммы, морфологической фильтрации, метода кластеризации  $k$ -means и согласованной фильтрации.

**Исследование выполнено при финансовой поддержке РФФИ в рамках научного проекта № 16-07-00435А.**



## Список литературы References

1. Астахов Ю., Даль Н., 2011. Офтальмоскопия. СПб., Н-Л, 48.  
Astakhov U., Dal N., 2011. Ophtalmoskopia. Spb., N-L, 48. (in Russian)
2. Батищев Д.С., Михелев В.М., 2016. Инфраструктура высокопроизводительной компьютерной системы для реализации облачных сервисов хранения и анализа данных персональной медицины. Научные ведомости БелГУ. Серия: Экономика. Информатика. 2(223): 88–92.  
Batishchev D.S., Mikhelev V.M., 2016. High-performance computer system infrastructure for cloud service implementation for storing and analyzing personal medical data. Nauchnye vedomosti BelGU. Ekonomika. Informatika. [Belgorod State University Scientific Bulletin. Economics Information technologies]. 2(223): 88-92. (in Russian)
3. Ильясова, Н.Ю., 2013. Методы цифрового анализа сосудистой системы человека. Обзор литературы. Журнал «Компьютерная оптика», 37(4), URL: <http://www.computeroptics.smr.ru/>.  
Iliasova N.U., 2013. Methods of digital analysis of human vascular system. A review of the literature. Computer Optics, 37(4), URL: <http://www.computeroptics.smr.ru/>. (in Russian)
4. Кански Дж.Дж., Милевски С.А., Дамато Б.Э., Тэннер В., 2009. Заболевания глазного дна. М., МЕДпресс-информ, 424.  
Cansky G.G., Milevsky S.A., Damato B.A., Tanner V., 2009. Diseases of the Ocular Fundus. M., MEDpress-inform, 424. (in English)
5. Кулешов А., Сушкова Л., Шевченко Н., 2012. Методы и алгоритмы обработки изображений. Саарбрюккен, LAP Lambert Academic Publishing, 104.  
Kuleshov A., Sushkova L., Shevchenko N., 2012. Metodi i algoritmi obrabotki izobrazheniy. Saarbrücken, LAP Lambert Academic Publishing, 104. (in Russian)
6. Насонов А.В., Черноморец А.А., Крылов А.С., Родин А.С., 2011. Применение метода морфологических амёб для выделения сосудов на изображениях глазного дна. Труды 13-й международной конференции «Цифровая обработка сигналов и её применение» (DSPA'2011), 2: 158–161.  
Nasonov A.V., Chernomorets A.A., Krilov A.S., Rodin A.S., 2011. Application of morphological amoebas method for the allocation of vessels on images of an eye-ground. Works of the 13th international conference «Digital Processing of Signals and Its Application» (DSPA'2011), 2: 158–161. (in Russian)
7. Хоу А.К., Браун Г.К., МакНамара Д.А., Рекчия Ф.М., Регилло К.Д., Вэндер Дж.Ф., 2009. Сетчатка. М., ГЭОТАР-Медиа, 352.  
Hou A.K., Braun G.K., MacKhamara D.A., Rekchia F.M., Regillo K.D., Vander G.F., 2009. Retina: Color Atlas & Synopsis of Clinical Ophthalmology. M., GEOTAR-Media, 352. (in English)
8. Черноморец Д.А., Михелев В.М., 2017. О сегментации толстых и тонких сосудов. Научные ведомости БелГУ. Сер. Экономика. Информатика. 16(265): 113–121.  
Chernomorets D.A., Mikhelev V.M., 2017. On retinal thick and thin blood vessels segmentation. Nauchnye vedomosti BelGU. Ekonomika. Informatika. [Belgorod State University Scientific Bulletin. Economics Information technologies]. 16(265): 113–121. (in Russian)
9. Черноморец Д.А., Михелев В.М., 2017. Предобработка изображений глазного дна. Информатика: проблемы, методология, технологии: сборник материалов XVII международной научно-методической конференции: в 5 т. под редакцией Н.А. Тюкачева, А.А. Крыловецкого; Воронеж, Воронежский государственный университет, 9–10 февраля 2017 г. Воронеж, Издательство «Научно-исследовательские публикации» (ООО «Вэлборн»), 3: 193–198.  
Chernomorets D.A., Mikhelev V.M., 2017. Predobrabotka izobrazheniy glaznogo dha. Informatika: problemi, metodologiya, tehnologii: sbornik materialov XVII mezhdunarodnoy nauchno-metodicheskoy konferentsii: v 5 t. pod redaktsiyey N.A. Tukacheva, A.A. Krilovetskogo; Voronezh, Izdatelstvo «Nauchno-issledovatel'skie publikatsii» (ООО «Valborn»), 3: 193–198. (in Russian)
10. Can A., Shen H., Turner J.N., Tanenbaum H.L., Roysam B., 1999. Rapid Automated Tracing and Feature Extraction from Retinal Fundus Images Using Direct Exploratory Algorithms. IEEE Transactions on Information Technology in Biomedicine. 3(2): 125–138.
11. Chaudhuri S., Chatterjee S., Katz N., Nelson M., Goldbaum M., 1989. Detection of Blood Vessels in Retinal Images Using Two-Dimensional Matched Filters. IEEE Transactions of Medical Imaging. 8(3): 263–269.
12. Hoover A., Kouznetsova V., Goldbaum M., 2000. Locating Blood Vessels in Retinal Images by Piece-wise Threshold Probing of a Matched Filter Response. IEEE Transactions on Medical Imaging. 19(3): 203–210.

13. Li Q., Jane Y., Zhang D., 2012. Vessel segmentation and width estimation in retinal images using multiscale production of matched filter responses. *Expert Systems with Applications*, 39(9): 7600–7610.
14. Nguyen U.T.V., Bhuiyan A., Park L.A.F., Ramamohanarao K., 2013. An effective retinal blood vessel segmentation method using multi-scale line detection. *Pattern Recognition*. 46(3): 703–715.
15. Patasius M., Marozas V., Jegelevicius D., Lukosevicius A., 2009. Recursive Algorithm for Blood Vessel Detection in Eye Fundus Images: Preliminary Results. *IFMBE Proceedings*, 25(11): 212–215.
16. Research Section, Digital Retinal Image for Vessel Extraction (DRIVE) Database, Utrecht, The Netherlands, University Medical Center Utrecht, Image Sciences Institute: <http://www.isi.uu.nl/Research/Databases/DRIVE/>.
17. Sinthanayothin C., Boyce J.F., Williamson T.H., Cook H.L., Mensah E., Lal S., Usher D., 2002. Automated detection of diabetic retinopathy on digital fundus images. *Diabetic Medicine*, 19(2): 105–112.
18. Soares J., Leandro J., Cesar Jr. R., Jelinek H., Cree M., 2006. Retinal Vessel Segmentation Using the 2-D Gabor Wavelet and Supervised Classification. *IEEE Transactions on Medical Imaging*, 25(9): 1214–1222.
19. Sun K., Chen Z., Jiang S., Wang Y., 2011. Morphological multiscale enhancement, fuzzy filter and watershed for vascular tree extraction in angiogram. *Journal of Medical Systems*, 35(5): 811–824.
20. Zana F., Klein J.C., 2002. Segmentation of vessel-like patterns using mathematical morphology and curvature evaluation. *IEEE Trans Image Processing*. 10(7): 1010–1019.
21. Zhao Y., Liu Y., Wu X., Harding SP., Zheng Y., 2015. Retinal vessel segmentation: An efficient graph cut approach with retinex and local phase. *PloS one*. Apr 1; 10(4):e0122332. doi: 10.1371/journal.pone.0122332. pmid:25830353.