

Gyermekkori Langerhans-sejtes histiocytosisal szerzett magyarországi tapasztalataink

Müller Judit,¹ Koós Rozália,¹ Garami Miklós,¹ Hauser Péter,¹ Borgulya Gábor,¹ Schuler Dezső,¹ Benyó Gábor,² Magyarosy Edina,³ Galántai Ilona,⁴ Milei Krisztina,⁵ Török Katalin,⁶ Bárdi Edit,⁷ Hunyadi Katalin,⁸ Gábor Krisztina,⁹ Masáth Péter,¹⁰ Bodnár László,¹¹ a Magyar Gyermekonkológiai Hálózat* és Kovács Gábor¹

Semmelweis Egyetem, ÁOK, ¹II.sz. Gyermekklinika, Budapest, *a központok vezetői: Kovács G, ¹SE II. sz. Gyermekklinika, Rényi I, ²SE I.sz. Gyermekklinika; Magyarosy E, ³Heim Pál Kórház, Galántai I, ⁴Madarász u. Kórház, Békési A, ⁵Bethesda Kórház, Kajtár P, ⁶Pécsi Tudományegyetem, Gyermekklinika, Kiss Cs, ⁷Debreceni Tudományegyetem, Gyermekklinika, Nagy K, ⁸BAZ Megyei Kórház Gyermekosztálya, Miskolc, Bartyik K, ⁹Szegedi Tudományegyetem, Gyermekklinika, Masáth P, ¹⁰Markusovszky Kórház Gyermekosztálya, Szombathely, Bodnár L, ¹¹Országos Idegsebészeti Tudományos Intézet, Kriván G, ¹²Szent László Kórház, Budapest

Bevezetés: A gyermekkorban előforduló Langerhans-sejtes histiocytosis (LCH) viszonylag ritka betegség, és ezidáig a terápiás eredmények hosszú távú kiértékelése még nem történt meg hazánkban. **Célkitűzés:** Az Országos Gyermektumor Regiszter adatait felhasználva megvizsgáltuk az LCH incidenciáját, a klinikai paramétereket, a prognosztikai faktorokat és a terápiás eredményeket az 1981 és 2000 közötti 20 éves periódusban. **Eredmények:** 1981. január 1. és 2000. december 31. között 111 új, 18 év alatti gyermeket tartottunk nyilván Magyarországon LCH diagnózissal. A fiú – leány arány 1,36:1 volt, az átlagéletkor 4 év 11 hó. A minimális követési idő 3,48 év, a medián követési idő 10,98 év volt. 38 gyermeknél igazoltunk lokalizált betegséget, és 73 esetben már a diagnózis felállításakor több szervrendszer érintett volt. Lokalizált elváltozások közül 22 esetben csupán sebészeti beavatkozásra került sor, 7 gyermeknél a műtétet helyi sugárkezelés követte, 5 gyermek csak irradiációban részesült. 2 gyermeknél lokális szteroidadagolással sikerült remissziót elérni. Összesen 75 gyermek részesült kemoterápiás kezelésben. A fenti 20 éves periódusban 14 gyermeket veszítettünk el: 9 esetben az alapbetegség progressziója okozta a halált. 111 gyermek közül 16-nál észleltük az alapbetegség recidíváját átlagosan $2,16 \pm 1,29$ évvel a primer diagnózist követően. A recidivált betegek közül három lymphoma esetén alkalmazott kemoterápiát kapott, mely hatására remissziót sikerült elérni. Az összes beteg (n = 111) általános túlélése 5 évnél $88,3 \pm 3,1\%$ és 10, illetve 20 évnél $87,3 \pm 3,2\%$. **Összefoglalás:** A gyermekkori LCH ritka, de jól kezelhető megbetegedés. A túlélési ráta magas, a prognózis még disszeminált betegség esetében is kedvező gyermekkorban. *Magyar Onkológia 48:289–295, 2004*

Background: Langerhans cell histiocytosis (LCH) in children is relatively rare, and the long-term analysis of therapy results has not been done yet in Hungary. **Purpose:** In this review we summarise the incidence, clinical features, prognostic risk factors and treatment results of children's LCH in Hungary, using data from the National Childhood Cancer Registry in Hungary in a 20-year period between 1981 and 2000. **Results:** From January 1981 to December 2000, 111 children under 18 years of age were newly diagnosed with LCH in Hungary. The male-female ratio was 1.36:1, the mean age: 4 years 11 months. The minimal and median follow-up time was 3.48 years and 10.98 years respectively. 38 children had single-system disease, while in 73 cases we found systemic dissemination already at the time of diagnosis. Twenty-two patients were treated only by local surgery, 7 by surgery with local irradiation and 5 children received only local irradiation. In two cases remission was obtained with local steroid administration. 75 patient received chemotherapy. During the twenty years 14 children died, 9 due to the progression of the disease. Sixteen of the 111 patients had relapse with a mean of 2.16 ± 1.29 years after the first diagnosis. Three patients with relapse got chemotherapy generally used in lymphoma and remission was achieved. The overall survival of all patients (n = 111) was $88.3 \pm 3.1\%$ at 5 years and $87.3 \pm 3.2\%$ at 10 and 20 years. **Conclusion:** Childhood LCH is a well treatable disease and the survival rate is high. Even disseminated diseases have a quite good prognosis in childhood. *Müller J, Koós R, Garami M, Hauser P, Borgulya G, Schuler D, the Hungarian Pediatric Oncological Network and Kovács G. Experiences with Langerhans' cell histiocytosis in children in Hungary. Hungarian Oncology 48:289–295, 2004*

Közlésre érkezett: 2004. április 21.
Elfogadva: 2004. augusztus 1.

Levelezési cím: Dr. Müller Judit, Semmelweis Egyetem, II.sz. Gyermekklinika, 1094 Budapest, Tűzoltó utca 7-9.
Telefon: 1-2151380, fax: 1-2151381, e-mail: muller@gyer2.sote.hu



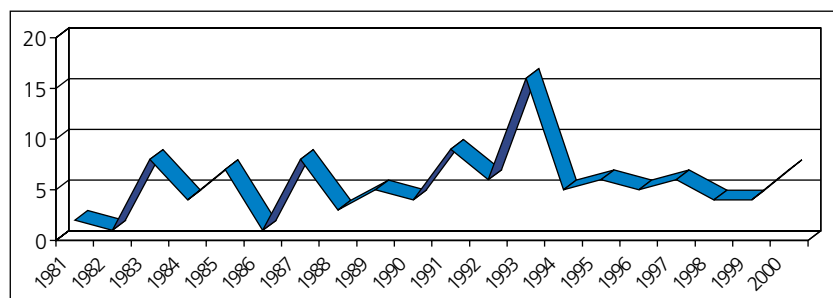
Bevezetés

A gyermekkori histiocytosis-szindróma ritka, heterogén betegségrcsoport. A „Histiocytosis Társaság” (Histiocyte Society) 1987-ben pontosan definiálta a diagnosztikus kritériumokat, és ennek alapján három csoportba sorolta a histiocytosisokat (1. táblázat) (2).

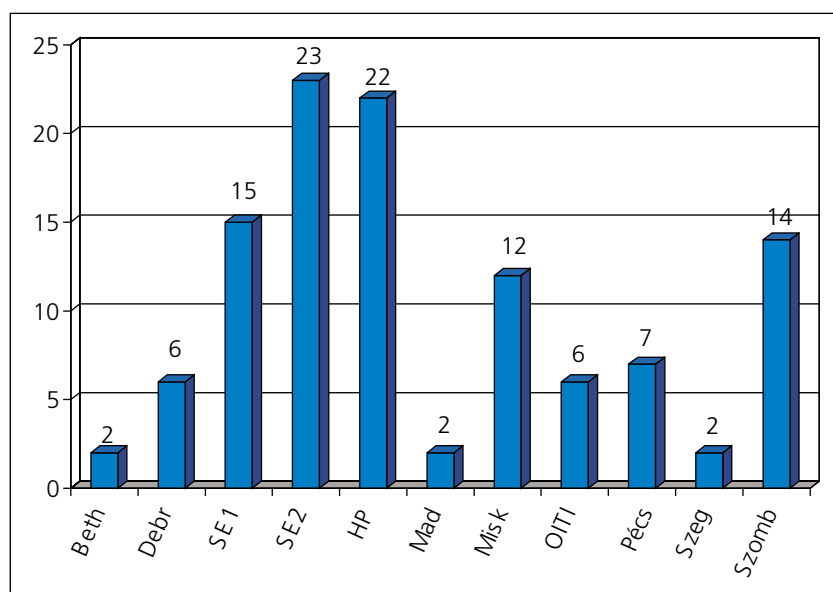
1. táblázat.
A gyermekkori histiocytosis-szindrómák osztályozása (2)

I. osztály	Langerhans-sejtes histiocytosis (LCH) Eosinophil granuloma Hand-Schüller-Christian-betegség Letterer-Siwe-betegség
II. osztály	Nem Langerhans-sejtes histiocytosisok Haemophagocytás lymphohistiocytosis (familiáris és reaktív) Rosai-Dorfman-betegség Juvenilis xanthogranuloma Reticulohistiocytoma
III. osztály	Malignus histiocytosisos betegségek Acut monocitaer leukaemia (FAB M5) Malignus histiocytosis Valódi histiocytás lymphoma

1. ábra. Gyermekkori Langerhans-sejtes histiocytosisok abszolút számának évenkénti változása 1981-2000 között Magyarországon (n = 111)



2. ábra. A kezelték száma központonként (n = 111)
(Beth - Bethesda Kórház, Debr - DE Gyermekklinika, SE1 - SE I. Gyermekklinika, SE2 - SE II. Gyermekklinika, HP - Heim Pál Kórház, Mad - Madarász u. Kórház, Misk - BAZ Megyei Kórház Gyermekosztálya, OITI - Országos Idegsebészeti Tudományos Intézet, Pécs - PTE Gyermekklinika, Szeg - SZTE Gyermekklinika, Szomb - Markusovszki Kórház Gyermekosztálya)



Az első csoportba a klasszikus histiocytosis-X klinikai formái tartoznak (eosinophil granuloma, Hand-Schüller-Christian-kór, Letterer-Siwe-betegség). A különböző megjelenési formák közötti hasonlóságot 1953-ban publikálta Lichtenstein (16), illetve a „histiocytosis-X” megnevezést is ő használta először, melyből az „X” arra utalt, hogy a betegség pontos okát nem ismerték. Jelenleg a Langerhans-sejtes histiocytosis (LCH) az elfogadott megnevezés, mivel a betegség fő jellegzetessége a Paul Langerhans által 1868-ban leírt, majd jóval később róla elnevezett sejt (15).

A gyermekkorban előforduló Langerhans-sejtes histiocytosis terápiás eredményeinek hosszú távú kiértékelése még nem történt meg hazánkban. Jelen munkánk célja az Országos Gyermek-tumor Regiszter adatait felhasználva az LCH incidenciájának, a klinikai paramétereknek, a prognosztikai faktoroknak és a terápiás eredményeknek a vizsgálata volt az 1981 és 2000 közötti 20 éves periódusban.

Betegek és módszerek

1981. január 1. és 2000. december 31. között 111 új, 18 év alatti gyermeket tartottunk nyilván Magyarországon Langerhans-sejtes histiocytosis diagnózissal. Ez évente 5-6 új beteget jelentett. A betegszám évenkénti megoszlását az 1. ábra mutatja be.

A 111 beteg a Magyar Gyermekonkológiai Hálózat tíz központjában, valamint az Országos Idegsebészeti Tudományos Intézetben áll kezelés és gondozás alatt. A betegek központokkénti megoszlását a 2. ábra mutatja be. A fiú-leány arány 1,36:1 volt (64 fiú és 47 leány), az átlagéletkor 4 év 11 hónapnak bizonyult, legfiatalabb betegünk 2,5 hónapos volt, a legidősebb 14 év 7 hónapos.

Statistikai számításainkat a STATISTICA számítógépes program segítségével végeztük, túlélési eredményeinket a Kaplan-Meier-módszerrel számoltuk.

Eredmények

A prezentációs tünetek megoszlását a 2. táblázatban foglaltuk össze. A gyermekek 41%-ában tapintható volt az elváltozás a diagnózis felállításakor, 31%-ban dermatitis volt észlelhető és 19 (16%) esetben láz jelentkezett. Lokális fájdalom, nyirokcsomó-megnagyobbodás és hepatosplenomegalia ugyancsak gyakori (16-16-16%) prezentációs tünetek voltak, valamint említésre méltó, hogy közel 13%-ban otitis media és 6%-ban diabetes insipidus volt észlelhető a betegség megjelenésekor.

A diagnózis minden esetben szövettani feldolgozáson alapult. A 111 beteg közül 83 esetben a részletes patológiai lelet is rendelkezésünkre állt. A 83 eset közel 40%-ában (33/83) immunhisztokémiai vizsgálat is történt. A különböző patológiai intézetek különféle jelöléseket használtak. A leggyakrabban vizsgált markerek az S100, a CD68, a lizozim és a CD1a voltak. S100 protein el-

lenese antitestet 22 esetben vizsgáltak, ebből 21 egyértelműen pozitív eredményt adott. A CD68 marker minden vizsgálat esetében (14/14) pozitív eredményt adott. A lizozim antigén vizsgálata is erős pozitívítást igazolt (9/10). Az LCH sejtek legspecifikusabb markerének, a CD1a-nak expressziója 94%-osnak bizonyult (16/17). 83 esetből 8-nál történt elektronmikroszkópos feldolgozás is.

Az LCH stádiumbeosztása két csoportot különít el: a lokalizált és a disszeminált LCH-t. 38 gyermeknél igazoltunk lokalizált betegséget: 33 esetben egy csontra terjedt ki, 2-2 gyermeknél a bőrön csak egy csomó volt észlelhető, illetve csupán egy nyirokcsomó volt érintett, valamint egy kisdendél a buccalis nyálkahártyán észlelt elváltozásból diagnosztizáltuk az LCH-t. A disszeminált LCH-t (n=73) további három alcsoportra osztjuk. „A” csoport: multifokális csontrendszeri előfordulás (n=34). „B” csoport: lágyrészérintettség csontrendszeri manifesztációval vagy anélkül és disszeminált szerv-infiltráció funkcióbeli eltérések nélkül (n=13). „C” csoport: lágyrész- és/vagy csontrendszeri érintettség, disszeminált szervinfiltráció funkcióbeli eltérésekkel (máj, tüdő, vagy csontvelő) (n=26) (3. táblázat).

A lokalizált elváltozások közül 22 esetben csupán sebészeti beavatkozásra került sor, 7 gyermeknél a műtetet helyi sugárkezelés követte, 5 gyermek csak irradiációban részesült. 2 gyermeknél intralézionális szteroidadagolással sikerült remissziót elérni. A 111 gyermekből 75 részesült kemoterápiás kezelésben. Az utóbbi 10 évben alkalmazzuk a DAL (Deutsche Arbeitsgemeinschaft für Leukämieforschung), illetve az LCH (Langerhans Cell Histiocytosis) protokollokat, melyek legfontosabb alkotóelemei a prednison, a vinblastin és az etoposid. Összesen 50 gyermek kapta a kezelést ezen protokolloknak megfelelően.

A 111 gyermek közül 16-nál észleltük az alapbetegség recidíváját átlagosan $2,16 \pm 1,29$ évvel a primer diagnózist követően. A recidivált betegek

közül hárman lymphoma esetén alkalmazott kemoterápiát kaptak, mely hatására remissziót sikerült elérni. Az 16 recidivált beteg közül csupán három gyermeket veszítettünk el. Egy gyermek recidívát követően autológ csontvelő-transzplantáción esett át, azonban ezt követően alapbetegségének progressziója miatt exitált.

A 111 gyermekből 97 jelenleg is él. Az összes beteg (n=111) átlagos 5 éves túlélése $88,3 \pm 3,0\%$, a 10 és 20 éves $87,3 \pm 3,1\%$, míg a recidívamentes túlélés pedig 5 év múlva $76,5 \pm 4,1\%$, 10 és 20 év múlva $75,3 \pm 4,2\%$ volt. Külön számoltuk a lokalizált és a disszeminált betegségben szenvedők túlélését. A lokalizált betegségűek (n=38) általános túlélése 100% 5, 10 és 20 év követési időnél, reci-

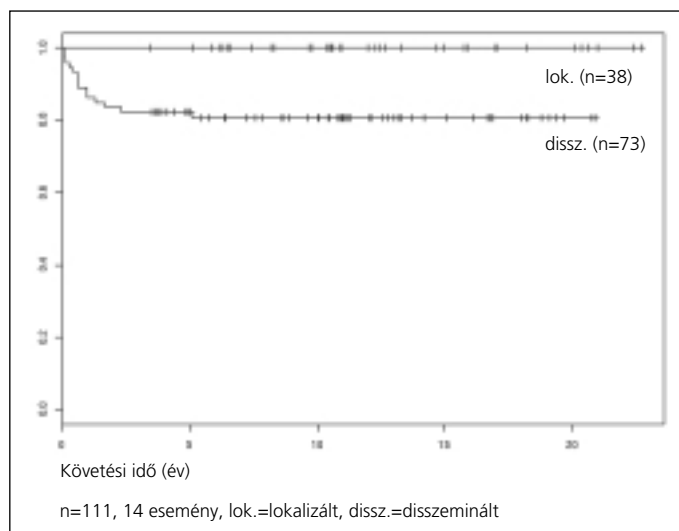
2. táblázat.
Prezentációs tünetek előfordulási gyakorisága gyermekkori Langerhan-sejtes histiocytosis esetében (n=111)

Prezentációs tünet	Esetszám	%
Lokális duzzanat	46/111	41%
Dermatitis	34/111	31%
Láz	19/111	17%
Lokális fájdalom	18/111	16%
Nyirokcsomó megnagyobbodás	18/111	16%
Hepatosplenomegalia	18/111	16%
Otitis	14/111	13%
Dabetes insipidus	9/111	6%

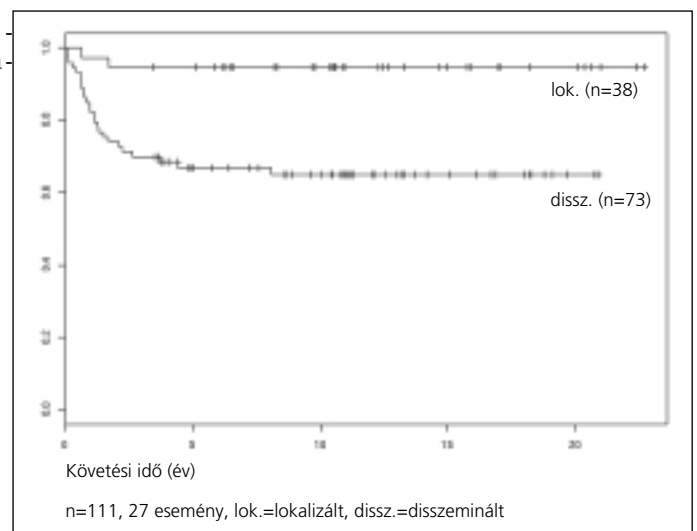
3. táblázat. A betegség kiterjedése a diagnózis felállításakor (n=111)

Kiterjedés	Esetszám	%
Lokalizált		
Csont	33/111	29,8 %
Bőr	2/111	1,8 %
Nyirokcsomó	2/111	1,8 %
Buccalis nyálkahártya	1/111	0,9%
Disszeminált		
„A” csoport	34/111	30,6%
„B” csoport	13/111	11,7%
„C” csoport	26/111	23,4%

3. ábra. Általános túlélés lokalizált és disszeminált megbetegedés esetén



4. ábra. Recidívamentes túlélés lokalizált és disszeminált megbetegedés esetén



mentes túlélése ugyanezen időpontokban $94,6 \pm 3,7\%$. Disszeminált megbetegedésekénél ($n=73$) az általános túlélés $82,2 \pm 4,5\%$ 5 éves követési időnél és $80,5 \pm 4,7\%$ 10 és 20 évnél, míg recidívmentes túlélésük $66,8 \pm 5,6\%$ 5 éves követési időnél és $64,9 \pm 5,7\%$ 10 és 20 évnél (3. és 4. ábra). A minimális követési idő 3,48 év, a medián követési idő 10,98 év volt.

A fenti 20 éves periódusban 14 gyermeket veszítettünk el: 9 esetben az alapbetegség progressziója (ebből három esetben relapszust követően) okozta a halált. Két gyermeket a kezeléssel egyértelműen összefüggésbe hozható szепtikus periódusban, egyet fulmináns varicella fertőzés következtében veszítettünk el, egy másik gyermek tüdőemphysemában, tumormentesen, illetve egy toxikus májelégtelenségben halt meg.

Megbeszélés

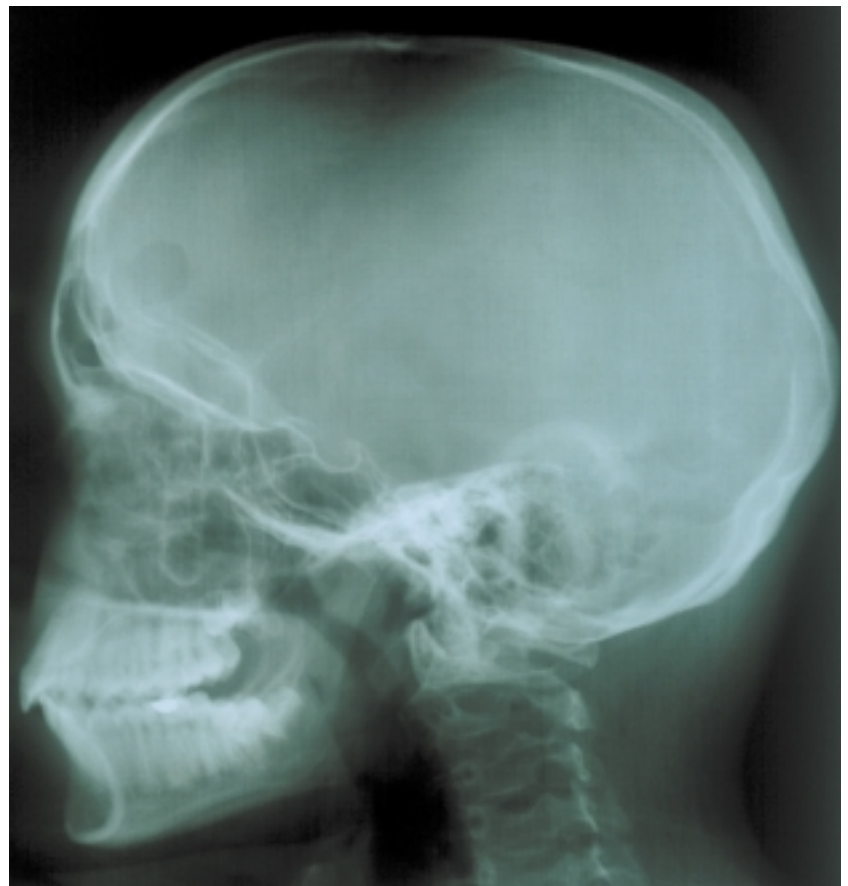Jelen munkánk célja a Langerhans-sejtes histiocytosisban szenvedő magyarországi betegek adatainak feldolgozása volt. A Langerhans-sejt az immunrendszer egyik fontos alkotóeleme: csontvelői eredetű, CD34+ őssejtekből differenciálódik, a dendritikus sejtcsalád tagja, és az antigénprezentáló sejtek közé tartozik. LCH esetén a Langerhans-sejtek kóros proliferációjával állunk szemben, mely során különféle szöveteket infiltrálnak. Ennek pontos oka továbbra sem ismert, azonban egyesek a dendritikus Langerhans-sejtek proliferációját valószínűsítik, reaktív elváltozásnak tartják, míg mások a malignus megbetegedések közé sorolják (4, 23, 24). A LCH diagnóza immunhisztokémiai meghatározáson (a Langerhans-sejtek CD1a és CD45 antigéneket, valamint S-100 proteint expresszálják), illetve elektronmikroszkóppal igazolható Birbeck granulomok kimutatásán alapul (6, 11, 12, 20). 111 beteg közül 83 esetben a részletes patológiai lelet is rendelkezésünkre állt. A 83 eset közel 40%-ában (33/83) immunhisztokémiai, 8 esetben elektronmikroszkópos vizsgálat is történt. Kóhalmi és munkatársai vizsgálata során az LCH sejtek legspecifikusabb markerének, a CD1a-nak expresszióját mind felnőtt-, mind gyermekkori esetek közel 70%-ában igazolták (12). Saját eseteik kö-

zül a CD1a vizsgálata 17 esetben történt meg és ebből 16 (94%) bizonyult pozitívnak.

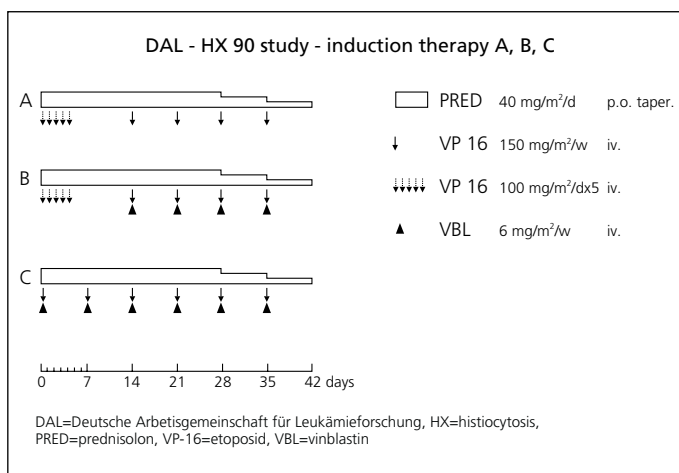
Az LCH stádiumbeosztásánál két csoportot különítettünk el: a lokalizált és a disszeminált LCH-t. Betegeink közel kétharmadánál (73/111, 65,8%) már a diagnózis felállításakor a histiocytosis disszeminált formáját észleltük. Az irodalmi adatok szerint a disszeminált forma kisdob korban sokkal gyakoribb (13). Saját eredményeink is ezt mutatják: a disszeminált megbetegedésű gyermekek több mint fele (40/73, 54,8%) két évesnél fiatalabb volt. Korábban ezt a megjelenési formát nevezték Letterer-Siwe-betegségnek.

A LCH diagnóza az adott szervből vett biopszia szövettani feldolgozásán alapul, azonban

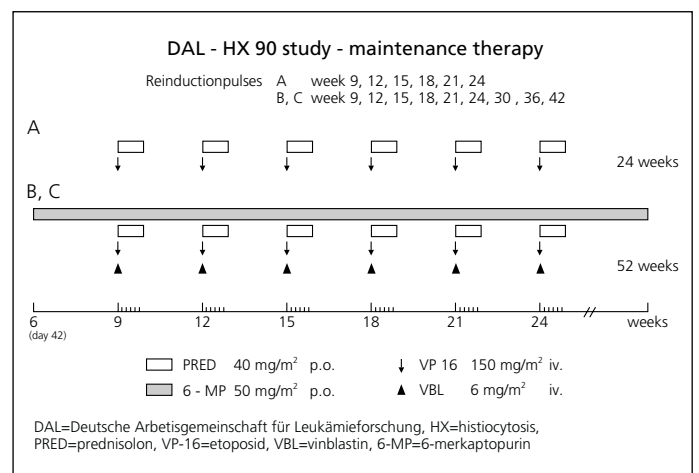
5. ábra. Tizenhárom éves fiú betegünk koponyaröntgenfelvétele: a jobb oldali frontoparietális régióban egy kb. 1 cm nagyságú lyticus terület ábrázolódik.



6. ábra. A DAL-HX 90 protokoll szerinti indukciós kezelés vázlata



7. ábra. A DAL-HX 90 protokoll szerinti fenntartó kezelés vázlata



már sok esetben a röntgenfelvételen látható típusos eltérések (5. ábra) alapján valószínűsíthető (10). Az LCH sokszor csupán egy szervre lokalizálódik (pl. csont vagy bőr), azonban minden esetben, amikor a biopszia histiocytosist igazol, feltétlenül szükséges a gyermek részletes onkológiai kivizsgálása a további szervek/szervrendszerek érintettségének kizárása céljából (9).

A lokalizált és disszeminált LCH esetén eltérő kezelési stratégiát kell követni. A kezelés intenzitása a betegség kiterjedésével arányos. Csupán egy csontra lokalizált eltérés esetén annak sebési eltávolítása, szteroid lokális adagolása és sugárkezelés, valamint ezek kombinációja jöhet szóba (3). Ha csak egy nyirokcsomó érintett, annak műtéti eltávolítása egyben terápiás megoldás is, azonban szubtotális eltávolítás esetén irradiációs kiegészítés szükséges. Izolált bőrérzettség esetén, különösen csecsemőkorban, a spontán regresszió gyakori, azonban, ha 3 hónap után nem észlelünk regressziót, szteroid, illetve citosztatikum adagolása válhat szükségessé. A disszeminált megbetegedésben szenvedők mindegyike kemoterápiás kezelésben részesül, amelynek alapja a szisztémás szteroidkezelés citosztatikus gyógyszerek kombinációjával (13). Ez utóbbira különféle terápiás ajánlások léteznek, azonban szinte mindegyiknek fontos alkotóeleme a vinblastin és az etoposid (7, 14, 23). Az általunk használt protokollok (DAL-HX és LCH) szerint a kezelés egy hat hetes intenzív ún. indukciós kezeléssel kezdődik (6. ábra), majd a betegség stádiumának megfelelő fenntartó kezeléssel folytatódik (7. ábra). Az indukciós kezelés gyógyszerei: prednison (PRED), etoposid (VP-16) és vinblastin (VBL). A fenntartó kezelés ötnapos reindukciós blokkokból áll, melyet az A csoportba tartozók összesen 24, a B és C csoportba tartozók pedig összesen 42 hétig kapnak. A fenntartó kezelés gyógyszerei: PRED, VP-16, VBL és 6-merkaptopurin (6-MP).

Fulmináns vagy terápiarezisztens esetekben csontvelő transzplantáció (19,22), cyclosporin A-kezelés (27), vagy 2-chlorodeoxyadenosine adagolása jöhet szóba (21), illetve jó eredmény érhető el lymphomáknál használatos intenzív kemoterápiával is. Magyarországon ezidáig histiocytosis miatt egy alkalommal végeztünk csontvelő-transzplantációt, azonban a beavatkozás után a beteget alapbetegségének progressziója miatt elvezítettük.

A betegség lefolyása változatos. Spontán regresszió, visszatérő elváltozások, krónikus kimenetel, fulminánsan progrediáló, esetenként fatális kimenetelű formák bármelyike előfordulhat. A klinikai megjelenési forma, az életkor és a primer kezelésre adott válasz a legfontosabb prognosztikai faktorok (7, 8, 17, 18).

Az LCH-gyanús esetek kivizsgálásához, valamint a már igazolt és kezelt betegek követéséhez megfelelő irányelvek jelentek meg (1, 3, 5). Jelen tudásunk szerint a histiocytosis csoportba tartozó kórformák jelentős része nem valódi malignus megbetegedés, azonban mint említettük, bizonyos esetekben aktív citosztatikus, valamint irra-

diációs kezelés vezethet csak a teljes gyógyuláshoz. Ezért szükséges, hogy olyan intézmény kezelje ezeket a gyermekeket, ahol megfelelő tapasztalat van ezen gyógyszerekkel. A prezentációs tünetek igen változatosak és nem specifikusak, ezért fontos, hogy gondoljunk az LCH lehetőségére is. A prognózist befolyásolhatja a kezelés agresszivitásának mértéke, melynek meghatározásához elengedhetetlen a terápia megkezdése előtt a betegség kiterjedésének pontos és alapos felmérése.

A hazai irodalomban az utóbbi években kevés publikációt találtunk e betegségcsoportról. Török Éva és munkatársai közel húsz évvel ezelőtt közölték tíz, csecsemőkori histiocytosisban szenvedő betegből szerzett tapasztalataikat (24). Kóhalmi és munkatársai LCH-ban szenvedő 11 felnőtt és 10 gyermek szövettani mintáit elemezték (11, 12). Újabb adatainkkal kívánjuk felhívni a figyelmet egy viszonylag ritka, jól kezelhető és még disszeminált betegség esetében is jó prognózisú, azonban néhány esetben fatális kimenetelű gyermekkori megbetegedésre.

Irodalom

1. Broadbent V, Gardner H, Komp DM, et al. Histiocytosis syndromes in children: II. Approach to the clinical and laboratory evaluation of children with Langerhans cell histiocytosis. *Med Pediatr Oncol* 17:492-495, 1989
2. Chu T, D'Angio GJ, Favara B, et al. Histiocytosis syndromes in children. *Lancet* 1:208-209, 1987
3. Chu T. Langerhans cell histiocytosis. *Australas J Dermatol* 42:237-242, 2001
4. de Graaf JH, Egeler RM: New insights into the pathogenesis of Langerhans cell histiocytosis. *Curr Opin Pediatr* 9:46-50, 1997
5. Egeler RM, D'Angio GJ. Langerhans cell histiocytosis. *J Pediatr* 127:1-11, 1995
6. Favara BE, Feller AC. Contemporary classification of Histiocytosis disorders. *Med Pediatr Oncol* 39:157-166, 1997
7. Gardner H, Grois N, Arico M, et al. A randomized trial of treatment for multisystem Langerhans' cell histiocytosis. *J Pediatr* 138:728-734, 2001
8. Howarth DM, Gilchrist GS, Mullan BP, et al. Langerhans cell histiocytosis. *Cancer* 85:2278-2290, 1999
9. Howarth DM, Mullan BP, Wisemann GA, et al. Bone scintigraphy evaluated in diagnosis and staging Langerhans' cell histiocytosis and related disorders. *J Nucl Med* 37:1456-1460, 1996
10. Kilborn TN, The J, Goodman TR: Paediatric manifestations of Langerhans cell histiocytosis: a Review of the clinical and radiological findings. *Clin Radiol* 58:269-278, 2003
11. Kóhalmi F, Strausz J, Egervary M, et al. Differential expression of markers in extensive restrict Langerhans cell histiocytosis (LCH). *Pathol Oncol Res* 2:184-187, 1996
12. Kóhalmi F, Strausz J, Egervary M, et al. Expression of macrophage markers in childhood and adult Langerhans histiocytosis (LCH). *Orvosi Hetilap* 138:1399-1402, 1997
13. Kusumakumary P, James FV, Chellam VG, et al. Disseminated Langerhans cell histiocytosis in children: treatment outcome. *Am J Clin Oncol* 22:180-183, 1999
14. Ladisch S. Langerhans histiocytosis. *Curr Opin Hematol* 5:54-58, 1998
15. Langerhans P: Über die Nerven der menschlichen Haut. *Virchows Arch Abl B Pathol* 44:325-337, 1868
16. Lichtenstein L. Histiocytosis X, integration of eosinophilic granuloma of bone, Letterer-Siwe disease and Schüller-Christian disease as related manifestations of a single nosologic entity. *Arch Patol* 56:84-102, 1953

17. Lahey ME. Histiocytosis X - an analysis of prognostic factors. *J Pediatr* 87: 184-189, 1975
18. Minkov M, Grois N, Heitger A, et al. Response to initial treatment of multisystem Langerhans cell histiocytosis: An important prognostic indicator. *Med Pediatr Oncol* 39:581-585, 2002
19. Nagarajan R, Neglia J, Ramsay N, et al. Successful treatment of refractory Langerhans cell histiocytosis with unrelated cord blood transplantation. *J Pediatr Hematol Oncol* 23: 629-632, 2001
20. Nezelof C, Basset F. Langerhans cell histiocytosis research. Past, present, and future. *Hematol Oncol Clin North Am* 12:385-406, 1998
21. Stine KC, Saylor RL, Williams LL, et al. 2-Chlorodeoxyadenosine (2-CDA) for the treatment of refractory or recurrent Langerhans cell histiocytosis (LCH) in pediatric patients. *Med Pediatr Oncol* 329: 734-735, 1997
22. Suminoe A, Matsuzaki A, Hattori H, et al. Unrelated cord blood transplantation for an infant with chemotherapy-resistant progressive Langerhans cell histiocytosis. *J Pediatr Hematol Oncol* 23:633-636, 2001
23. Titgemeyer C, Grois N, Minkov M, et al. Pattern and course of single-system disease in Langerhans cell histiocytosis data from the DAL-HX 83- and 90-Study. *Med Pediatr Oncol* 37:108-114, 2001
24. Török É, Király L, Walcz E. Csecsemőkori histiocytosis syndroma (histiocytosis X). *Orv Hetil* 125:2611-2614, 1984
25. Willman CL, Busque L, Griffith BB, et al. Langerhans-cell histiocytosis (histiocytosis X) - a clonal proliferative disease. *N Engl J Med* 331:154-160, 1994
26. Zelger B. Langerhans cell histiocytosis: a reactive or neoplastic disorder? *Med Pediatr Oncol* 37:543-544, 2001
27. Zeller B, Storm-Mathisen I, Smevik B, et al. Multisystem Langerhans-cell histiocytosis with life-threatening pulmonary involvement - good response to cyclosporine A. *Med Pediatr Oncol* 35:438-442, 2000