



“Guía interactiva de anatomía radiológica de *Canis familiaris*, con énfasis en fracturas”

Felipe Mejía Vélez

1088336098

Juan Diego Velásquez Ríos

1088335574

Universidad Tecnológica de Pereira

Facultad de Ciencias de la Salud

Programa de Medicina Veterinaria y Zootecnia

Pereira – 2018

“Guía interactiva de anatomía radiológica de *Canis familiaris*, con énfasis en fracturas”

Felipe Mejía Vélez
1088336098

Juan Diego Velásquez Ríos
1088335574

Trabajo de grado presentado como requisito para optar al título de Médico Veterinario Zootecnista

Asesoras:

Profesora: Luz Natalia Franco Montoya, MVZ., Esp., M. Sc., PhD.

Profesora: Margarita María Mazo Cardona, MVZ., Esp. M. Sc (c).

Universidad Tecnológica de Pereira

Facultad de Ciencias de la Salud

Programa de Medicina Veterinaria y Zootecnia

Pereira – 2018

DEDICATORIA

Dedicamos este trabajo de grado a nuestros padres, por su apoyo incondicional, por darnos la oportunidad de estudiar esta hermosa carrera, y por la formación que nos brindaron durante toda la vida para poder lograr esta meta.

AGRADECIMIENTOS

Agradecemos en primera medida a Dios por permitirnos lograr esta meta con la voluntad y fuerza que nos dio en toda la carrera.

Agradecemos a nuestros padres, familiares, amigos y conocidos por el apoyo y esfuerzo que nos brindaron en toda esta carrera para poder culminar exitosamente una de nuestras principales metas.

Agradecemos a nuestras asesoras las Profesoras Natalia Franco Montoya y Margarita María Mazo Montoya por su aporte de conocimientos, por el tiempo brindado y por la paciencia que tuvieron durante la realización de todo este trabajo.

Agradecemos al Doctor Salomón Armel Santa y su empresa Imavet[®], por la ayuda brindada con su conocimiento y tiempo que nos brindó en todo este proyecto.

Agradecemos al laboratorio de Anatomía animal de la Universidad Tecnológica de Pereira por brindarnos sus instalaciones y equipos requeridos para el desarrollo de nuestro trabajo de grado.

Tabla de contenido

“Guía interactiva de anatomía radiológica de <i>Canis familiaris</i>, con énfasis en fracturas”	V
Resumen	¡Error! Marcador no definido.
1. Introducción	6
2. Objetivos	10
2.1. Objetivo General	10
2.2. Objetivos específicos	10
3. Materiales y métodos	11
3.1. Obtención de imágenes	11
3.2. Digitalización y procesamiento de imágenes	11
3.3. Diseño y elaboración de la guía interactiva	11
4. Resultados	12
5. Discusión	28
6. Referencias Bibliográficas	31

Tabla de imágenes

Imagen 1 Inicio.....	13
Imagen 2. Aspectos generales.....	13
Imagen 3. Anatomía Radiológica.....	14
Imagen 4. Ejemplos fracturas.....	14
Imagen 5. Glosario.....	15
Imagen 6. Créditos	15
Imagen 7. Links de interés.....	16
Imagen 9 Atlas anatómico.....	16
Imagen 10 Anatomía Cabeza, Cuello.....	17
Imagen11. Anatomía tórax.....	18
Imagen 12 Anatomía miembros torácicos	18
Imagen 13 Anatomía miembros pélvicos.....	19
Imagen 14 .Radiografía de cabeza y cuello canino sano vista L-L (Latero-Lateral)	19
Imagen 15. Radiografía de tórax de canino de canino sano vista L-L(Latero-Lateral)	20
Imagen 16. Radiografía de miembro torácico en canino sano vista L-M (Latero-Medial).....	20
Imagen 17. Radiografía de pelvis en canino sano vista (Ventro-Dorsal).....	21
Imagen 18. Radiografía de miembro pélvico de canino sano vista L-M (Latero-Medial)	21
Imagen 19. Fractura completa oblicua del tercio distal del radio y ulna vista L.M (Latero-Medial).	22
Imagen 20. Fractura completa oblicua del tercio distal del húmero vista L.M. (Latero-Medial).	22
Imagen 21 Fractura con conminución en la metáfisis proximal del húmero vistaL.M (Latero-Medial).	23
Imagen 22. . Fractura completa en espiral del tercio distal de la fíbula vista V.D. (Ventro-Dorsal).	23
Imagen 23. Fractura oblicua compuesta del cuerpo del radio, tercio medio vista L.M. (Latero-Medial).	24
Imagen 24. Fractura completa transversa del tercio distal del radio y ulna vista D.V. (Dorso-Ventral).....	24
Imagen 25. Fractura completa en espiral del tercio medio de la tibia y fíbula vista L.M. (Latero-Medial).	25
Imagen 26. Fractura completa transversa del radio y fractura completa oblicua de la ulna en el tercio distal de ambos vista D.P. (vista Dorso- palmar)	25
Imagen 27. Fractura completa oblicua del tercio distal de la tibia vista V.D (Ventro-Dorsal). .	26
Imagen 28 Fractura completa en espiral del tercio medio de la tibia y fíbula vista L.M. (Latero-Medial)..	26
Imagen 29. Fractura completa oblicua del tercio medio del fémur vista L.M. (Latero-Medial).	27
Imagen 30. Fractura completa oblicua del tercio medio del fémur vista V.D. (Ventro-Dorsal).	27
Imagen 31. Fractura completa transversa del tercio distal del radio y ulna vista L.M. (Latero-Medial).	28

“Guía interactiva de anatomía radiológica de *Canis familiaris*, con énfasis en fracturas”

Felipe Mejía Vélez - Juan Diego Velásquez Ríos

Resumen

El trabajo que a continuación se describe la construcción de una **“Guía interactiva de anatomía radiológica de *Canis familiaris* con énfasis en fracturas”** la cual se constituye en herramienta pedagógica e instrumento transformador en el proceso de enseñanza. El estudio de la Medicina Veterinaria exige que el estudiante busque fuentes de información para afianzar los conocimientos aprendidos en el aula de clase. Así como facilitar un proceso de autoaprendizaje, análisis y comprensión del tema por parte de los estudiantes. Esto solo se logra con buenos instrumentos o herramientas las cuales son escasas especialmente en la anatomía radiológica. Con el desarrollo de las nuevas tecnologías para el estudio de la anatomía radiológica, se pretende apoyar en la enseñanza de áreas en medicina veterinaria. Para la realización de esta guía se recopiló imágenes radiológicas de la Clínica Veterinaria Kanicat, de la Empresa de Imágenes Diagnósticas – Imavet y del Laboratorio de Anatomía Animal de la Universidad Tecnológica de Pereira, las cuales fueron analizadas con la finalidad de señalar las estructuras anatómicas y las patologías. A partir del análisis de las imágenes fue desarrollada una página Web con la plataforma Wix de acceso libre (<https://es.wix.com>), en la cual se subieron las imágenes y contenidos sobre radiología para ser visualizada gratuitamente desde internet con acceso en <https://guiainteractivarad.wixsite.com/encanisfamiliaris>. La página contiene la guía que consta de 7 interfaces en donde se da un breve repaso sobre anatomía esquelética del perro, generalidades de radiología y fracturas. Además, se muestran ejemplos de imágenes radiológicas de caninos sanos e imágenes de caninos con fracturas, con la correspondiente descripción de cada imagen. Esta guía fue desarrollada con la finalidad de aportar a los estudiantes de Medicina Veterinaria, una herramienta de estudio de fácil acceso, que les brinde información precisa y clara como instrumento de estudio o consulta para resolver dudas sobre fracturas y además realizar comparaciones entre la anatomía radiológica normal y la anatomía radiológica patológica.

Palabras clave: herramienta, multimedia, veterinaria, enseñanza, imagenología.

Abstract

The study described the construction of "Interactive radiology anatomy guide of *Canis familiaris* with emphasis in fractures", which is a pedagogical tool during the teaching process. The veterinary medicine study demands that the student looks for information sources to support the knowledge he has gotten in the classroom. However, to ease a self-learning, analysis and understanding the subject by the students, it is necessary the access to didactic tools or instrument which are poor especially in radiology anatomy. With development of new technologies for radiology anatomy study, the intention is to support the teaching for many areas of veterinary medicine. To make this guide were collected radiological images from Clinica Veterinaria Kanicat with the support of diagnostic images - Imavet and Anatomy Laboratory from Universidad Tecnológica de Pereira, which were analyzed with the purpose of pointing the structures and pathologies. From the analysis of images, a web site (free access) with Wix platform was designed (<https://es.wix.com>). Where everybody can find (for free) the information and radiological images, by access in <<https://guiainteractivarad.wixsite.com/encanisfamiliaris>>. The web site contains the guide with 7 interfaces, where you can see a short review of skeletal anatomy, general radiology and fractures in dogs. Also, the student can find images with healthy and fractured dogs with each description. This guide was developed in order to provide veterinary medicine students, some tools with free access where they can find clear information to study or search about fractures and radiology anatomy of dogs.

Key words: tool, multimedia, veterinary, teaching, imaging.

1. Introducción

A través del tiempo, la educación ha ido evolucionando en el uso de herramientas pedagógicas, así mismo, la forma de la enseñanza. Actualmente los estudiantes cuentan con un sinnúmero de propuestas para adquirir el conocimiento, es lo que se denomina “la apropiación del conocimiento” por parte del estudiante. El estudio de la medicina veterinaria exige que el estudiante busque fuentes de información para afianzar los conocimientos aprendidos en el aula de clase, debe haber un autoaprendizaje, un análisis, una comprensión del tema por parte del estudiante. Esto solo se logra con buenos instrumentos los cuales son escasos especialmente en la anatomía radiológica. El nuevo reto educativo hace que la forma de enseñar, de educarse y los contenidos mismos de una asignatura hacen que sean flexibles. Para el estudio de la anatomía radiológica se necesita observar, comparar y ubicarse topográficamente en el animal para poder brindar un correcto diagnóstico y realizar una adecuada interpretación de la radiografía. El estudiante de medicina veterinaria en su formación tiene un gran vacío en esta área ya que no se abarca completamente, son muy pocos los médicos especializados que se desempeñan en esta área, lo que también hace difícil encontrar médicos veterinarios que nos brinden un buen diagnóstico para permitir realizar un adecuado tratamiento. Debido a lo anterior se hace importante la elaboración de material didáctico o multimedia en anatomía radiológica que permita el acceso de esta información a los estudiantes de medicina veterinaria y zootecnia de la región.

A lo largo del tiempo la medicina veterinaria y zootecnia ha ido evolucionando con el fin de mejorar u obtener un diagnóstico certero y rápido, que nos permita identificar las diferentes patologías que afectan los sistemas de los pacientes, por ende han surgido nuevas ayudas diagnosticas tal como la radiología, ayuda diagnostica que en el tiempo ha sido manejada por pocos médicos veterinarios, que la practiquen, la apliquen y la interpreten, por esto en la academia es muy poco el conocimiento, las ayudas diagnósticas y las académicas para la

enseñanza de la radiología. Los futuros médicos veterinarios y los médicos veterinarios de ahora son muy pocos los especialistas de esta área, no hay gran cantidad de material educativo al alcance de los estudiantes de medicina veterinaria sobre radiología en caninos, que nos permita obtener conocimiento sobre esta área, además de que patologías tales como fracturas, es muy importante obtener un diagnóstico rápido y preciso para actuar de manera inmediata. Las fracturas son patologías que se presentan a diario y por lo tanto se requiere de ayudas diagnosticas para que se puede realizar un tratamiento de manera inmediata debido a que es considerada una urgencia. Se realizara esta guía interactiva de radiología para facilitar a muchos estudiantes de medicina veterinaria el estudio de esta área para mejorar los vacíos que se presentan hoy en día por las diversas fallas que se presenta al estudio de esta área y además los altos costos de estos materiales interactivos, generando que los estudiantes tengan poco conocimiento de esta área del estudio radiológico. Este atlas servirá como guía para el estudio de la radiología anatómica caninos, que sirva como herramienta para facilitar el estudio a los estudiantes de medicina veterinaria, para que a medida que avancen en la carrera, permita que ellos puedan tener un conocimiento sobre la anatomía radiológica y puedan desenvolverse de una mejor manera en las materias de los semestres más avanzados. Otro de los propósitos es dar a conocer a los estudiantes sobre la anatomía topográfica y ortopédica, permitiendo que ellos se acerquen más a esta área de la anatomía para que puedan obtener un diagnóstico de manera más fácil y acertada, que les permita realizar o brindar un buen tratamiento.

Es necesaria la elaboración de guías como material didáctico, debido a la escases o altos costos de herramientas que ofrecen conocimiento en esta área de radiología en caninos con énfasis en fracturas. En el mundo, la medicina veterinaria ha obtenido un valor muy importante en la sociedad, debido a la gran cantidad de caninos como mascotas y el valor sentimental que las personas le tienen a estos animales, esto ha aumentado la demanda de médicos veterinarios y ha exigido mejorar el conocimiento en diferentes áreas de la medicina veterinaria, tal como lo es la radiología, debido al aumento de

deportes de alta exigencia como el *canicross*, *agility* y *mushing* para los caninos, accidentes caseros o patologías osteomusculares.

Con la innovación y la tecnología, han ido evolucionando los métodos de estudio, por lo cual se hace necesario el uso de esta, para que los programas o guías nos faciliten el proceso de aprendizaje de los estudiantes en la actualidad, las nuevas generaciones se inclinan por la tecnología porque está al alcance de todos, los jóvenes o los estudiantes de ahora, conocen o acceden a más información virtual que a información en material físico, por lo tanto este tipo de herramientas son muy útiles ya que sirven como apoyo en la enseñanza y recopilan una cantidad de material útil para el aprendizaje de esta área.

Desde su descubrimiento en 1895 por Wilhelm Conrad Röntgen, la exposición y obtención de la imagen radiográfica ha evolucionado de manera rápida, mejorando la nitidez de las imágenes y la reducción de la exposición a la radiación, así como el tiempo de exposición a la misma(1). La utilización de la tecnología como auxiliar en el diagnóstico y terapéutica médica tuvo su mayor desarrollo y esplendor durante las últimas décadas del siglo XX, debido a los beneficios directos que la radiología ofreció al proceso salud enfermedad, representando sin duda uno de los campos más dinámicos de la práctica médica(2).

Además de los estudios radiográficos convencionales, actualmente se cuenta con la radiología digital(3).El término radiología digital se utiliza para denominar a la radiología que obtiene imágenes directamente en formato digital, sin haber pasado previamente por obtener la imagen en una placa de película radiológica. Existen dos métodos para obtener una imagen radiográfica digital: la imagen radiográfica digitalizada y la imagen radiográfica digital; la diferencia entre ambas consiste en que la imagen digitalizada se obtiene mediante el escaneo o la captura fotográfica de la imagen de una placa radiográfica, mientras que la radiografía digital se obtiene mediante la captura digital directa de la imagen para convertir los Rayos X directamente a señales electrónicas. Las ventajas de la digitalización de las imágenes radican en que estas pueden tratarse, almacenarse y difundirse igual que cualquier otro archivo informativo;

los sensores digitales son más eficaces que la película radiográfica, menor dosis de radiación, menor cantidad de material contaminante, ahorro económico en el revelado, entre otros (como se cita en “Imágenes diagnósticas, conceptos y generalidades”, Raudales Díaz I., 2014, página 36)(3).

Por fractura entendemos la ruptura parcial o completa de la continuidad de un hueso o un cartílago. Puede o no haber desplazamiento de los fragmentos. Siempre se acompaña de daño variable de tejidos blandos (4).

La enseñanza de la medicina veterinaria ha ido cambiando en los últimos años. Los principios de bioética (beneficencia, no maleficencia y justicia) y la legislación actual en Colombia, restringen el uso de animales en las prácticas de docencia y regula el uso de animales en investigación y experimentación animal. Esto ha llevado a la implementación de nuevas prácticas pedagógicas dentro de las cuales se incluyen los procesos de docencia-servicio, el desarrollo de técnicas como la plastinación para la conservación de piezas anatómicas y el uso de tecnologías de la información y la comunicación (TIC) para la enseñanza de asignaturas como la anatomía, la parasitología, la patología, la farmacología y la toxicología, fortaleciendo el potencial humano de la comunicación y el crecimiento social (5)(6).

Diseñar una guía interactiva para el estudio de anatomía radiológica de *Canis familiaris* con énfasis en fracturas, dirigida a los estudiantes del área de la salud animal.

2. Objetivos

2.1. Objetivo General

- Diseñar una guía interactiva para el estudio de anatomía radiológica de *Canis familiaris* con énfasis en fracturas, dirigida a los estudiantes del área de la salud animal.

2.2. Objetivos específicos

- Recopilar material radiológico de caninos.
- Describir la anatomía radiológica normal del canino.
- Describir las alteraciones osteoarticulares encontradas.
- Diseñar y elaborar una herramienta multimedia en anatomía radiológica de caninos.

3. Materiales y métodos

3.1. Obtención de imágenes.

Se realizó la guía en el Laboratorio de Anatomía Animal de la Universidad Tecnológica de Pereira (UTP) y se recopiló material radiológico digital y físico, de clínicas veterinarias de la ciudad de Pereira y Bogotá y del laboratorio de Anatomía Animal de la UTP. Además se obtuvieron imágenes radiológicas de una empresa de imagenología en la ciudad de Pereira (Imavet®). Las imágenes obtenidas fueron el insumo para el desarrollo de la herramienta didáctica. Fueron tomadas imágenes radiológicas con ayuda del equipo de Rayos X, sistema flat panel inalámbrico marca PZ MEDICAL S/M KV070796256297 con un generador Ajax 9020, perteneciente a la empresa Imavet®.

3.2. Digitalización y procesamiento de imágenes.

Se tomaron fotos con celulares de marca Apple los cuales cuentan con una resolución de 12 MP dejando todo el material de manera digital. Además para el diseño de la guía y clasificación de las imágenes se hizo uso de programas como Microsoft Power Point y Microsoft Word. Para modificar o mejorar las imágenes se utilizaron programas tales como Photoshop y Corel Draw, que nos permitieron optimizar la calidad de las imágenes.

Para la clasificación de las imágenes se hizo uso de libros de anatomía veterinaria tales como “Sisson y Grossman”, de radiología tales como “radiodiagnóstico de pequeños animales”, además de esto se hizo uso de páginas web para el apoyo de la clasificación de las estructuras anatómicas.

3.3. Diseño y elaboración de la guía interactiva.

Fueron utilizados dos computadores uno de marca Asus® y el otro marca HP® los cuales cuentan con sistema de Windows 8 y procesador Intel. Se utilizaron programas tecnológicos que permitieron desarrollar la guía interactiva, en donde se hizo uso de bibliografía y del material radiológico. Los programas que fueron

usados para el desarrollo de la guía interactiva fueron HTML 5, CSS3, PHP7 y MySQL/MariaDB. El montaje se realizó en un computador Samsung® que cuenta con Core i7-64gb de RAM, disco de estado sólido, tarjeta de video de 4gb de RAM, disco duro de 10 teras Se utilizó la plataforma Wix.com® para el desarrollo de la página Web.

4. Resultados

Como resultado del presente estudio se obtuvo una guía interactiva de acceso gratuito, que consiste en un atlas anatómico en el cual se hizo uso de radiografías de caninos normales y radiografías de caninos que presentaban fracturas, la cual facilita al lector el entendimiento de las diversas imágenes recopiladas y distribuidas en cada interfaz.

Dicha herramienta pedagógica puede ser actualizada frecuentemente por los autores con la finalidad de agregar nuevo material. Esta herramienta no tiene costo alguno y puede ser accedida libremente por los interesados, con tan solo ingresar al link (<https://guiainteractivarad.wixsite.com/encanisfamiliaris>). Es una herramienta útil para el estudio de la anatomía radiológica.

Consta de una página Web navegable, con 7 interfaces, de las cuales se desprende distinta información, la cual comienza con un breve repaso general de la anatomía del *Canis familiaris*, y a medida que se desplaza a las siguientes interfaces nos va brindando información sobre radiología, hasta entrar en el tema específico que son las radiografías de los caninos sanos y los caninos que presentan algún tipo de fractura. En el glosario es posible disipar dudas sobre algunos términos con imágenes para mayor claridad sobre el tema tratado. En los créditos se encuentran los autores, contactos y agradecimiento respectivos. Por último, los links de interés que sirven como apoyo para el estudio, permiten acceder a diferentes páginas de también gratuitas que hacen referencia la anatomía y la radiología canina.

A continuación se presentan imágenes de los diferentes interfaces navegables con que cuenta la “**Guía interactiva de anatomía radiológica de *Canis familiaris*, con énfasis en fracturas**”, (Imágenes, 3 a 30).

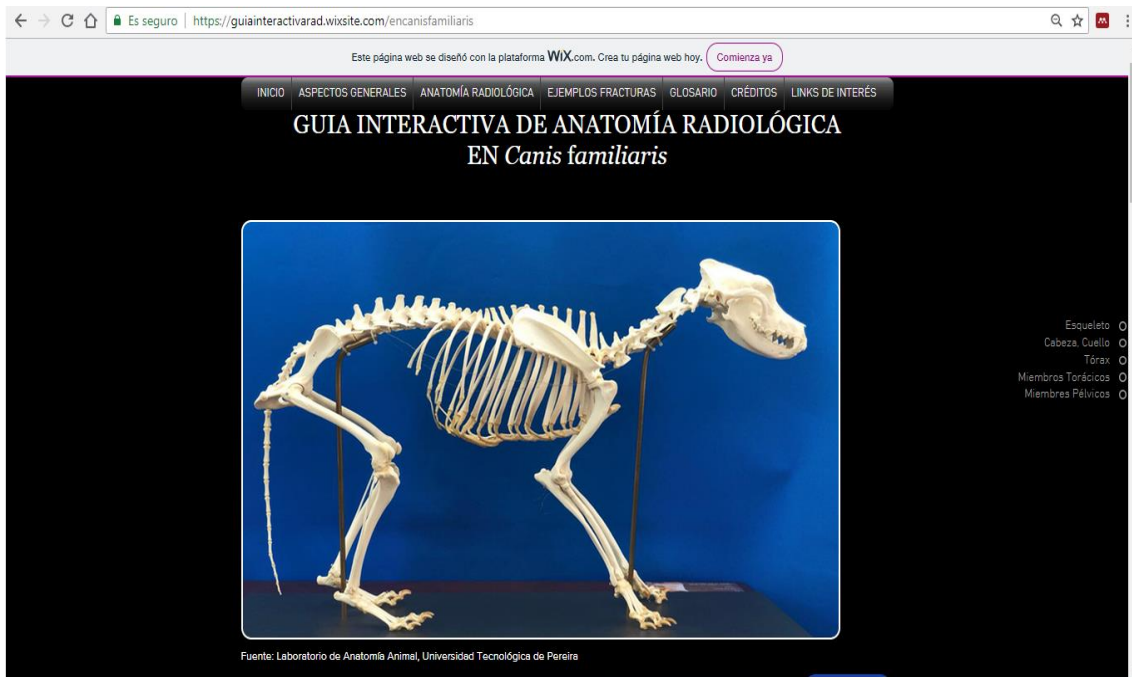

Imagen 1 Inicio

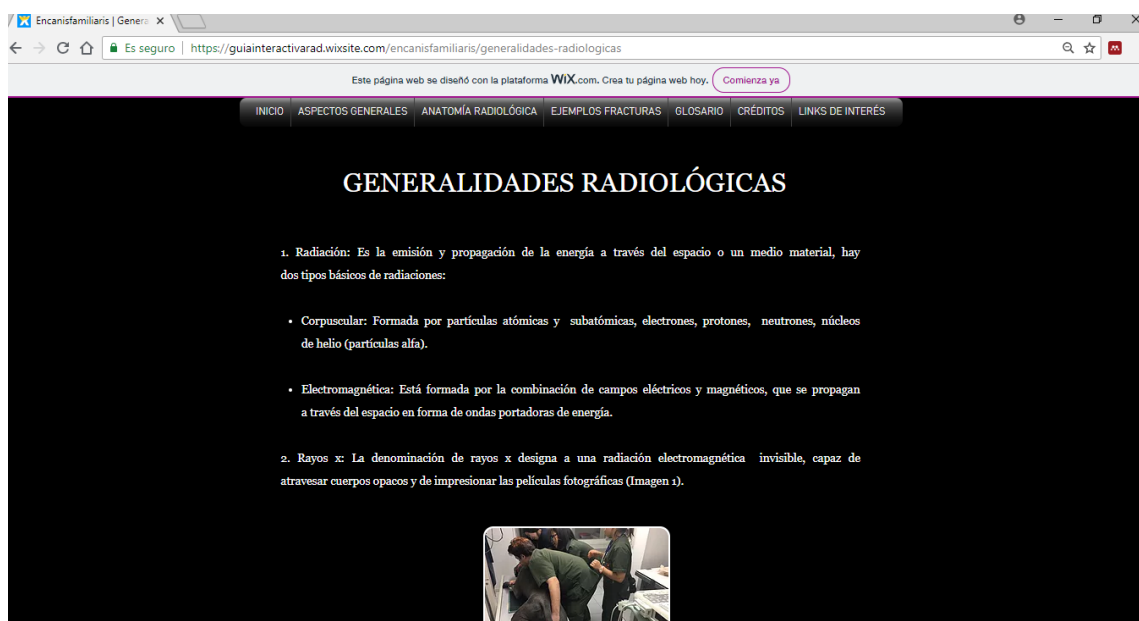


Imagen 2. Aspectos generales

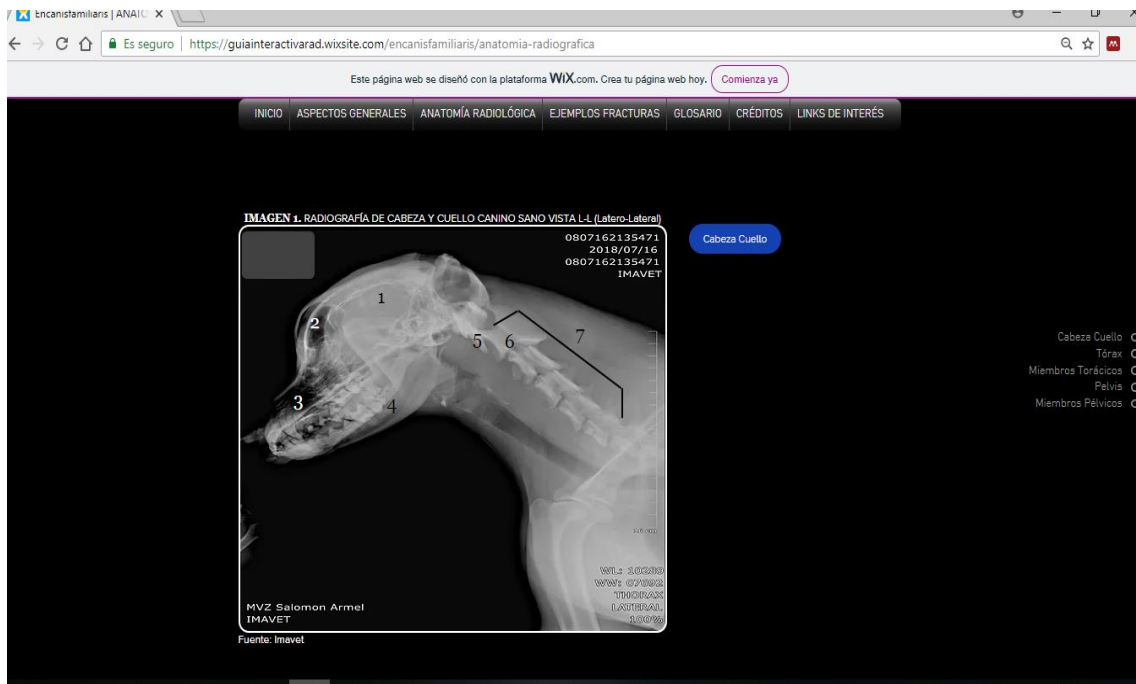


Imagen 3. Anatomía Radiológica

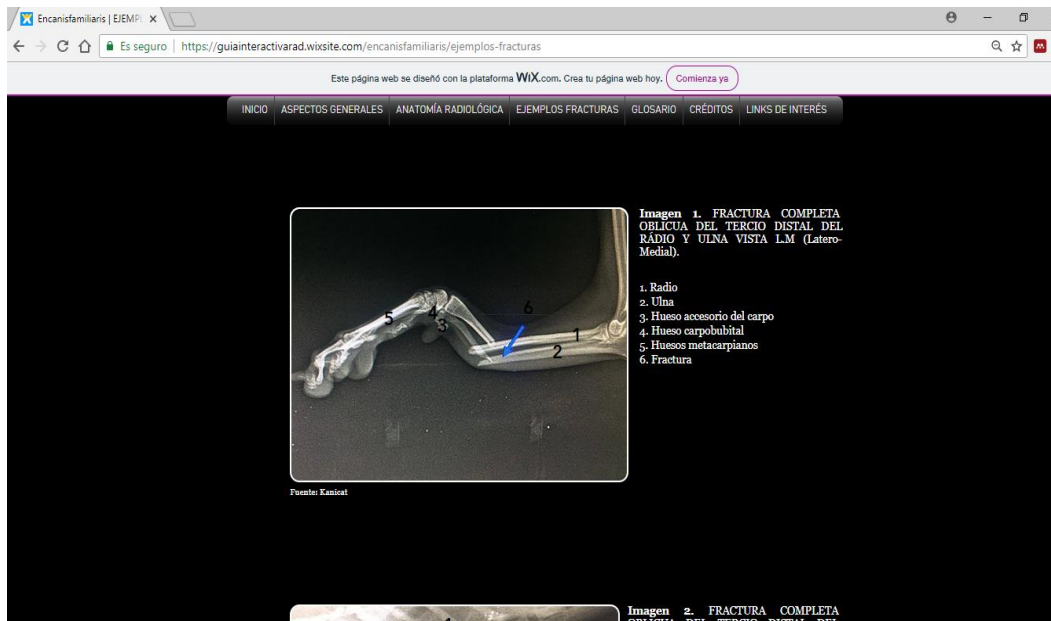


Imagen 4. Ejemplos fracturas

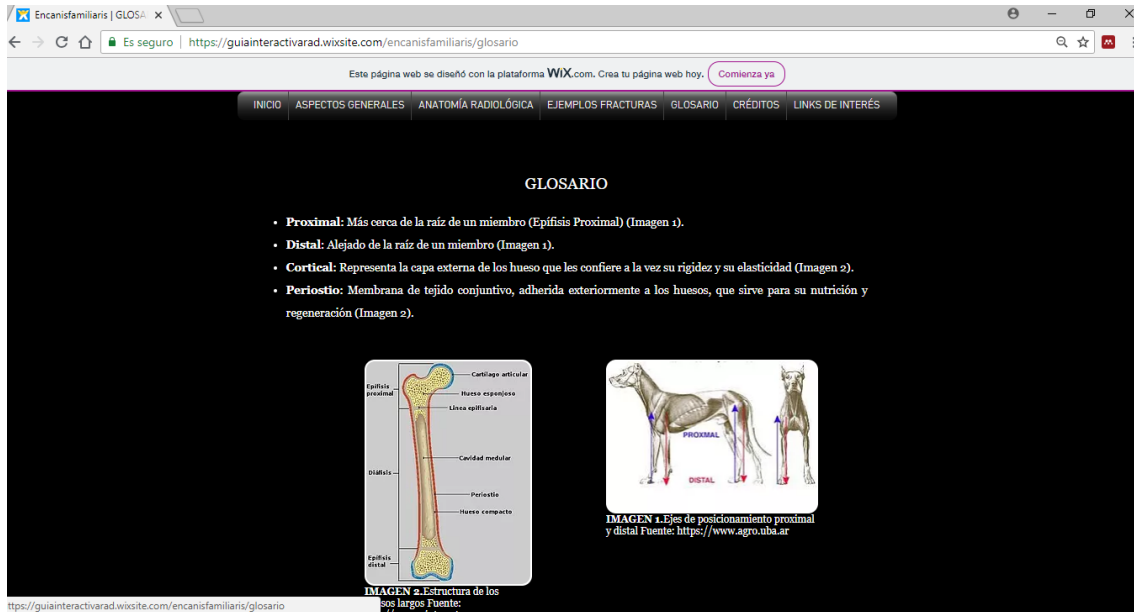


Imagen 5. Glosario

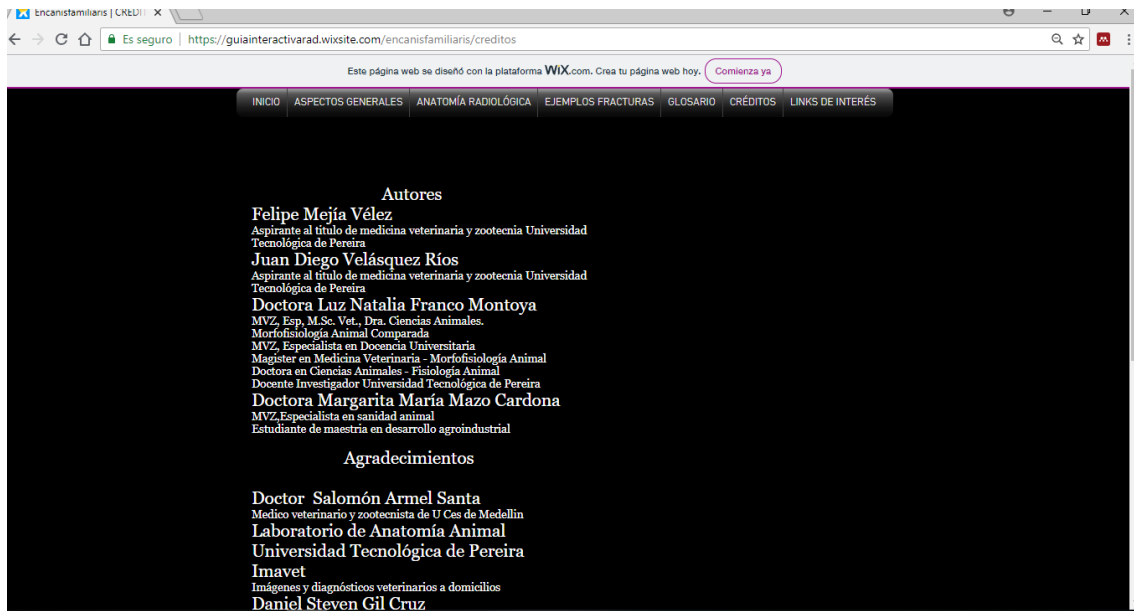


Imagen 6. Créditos

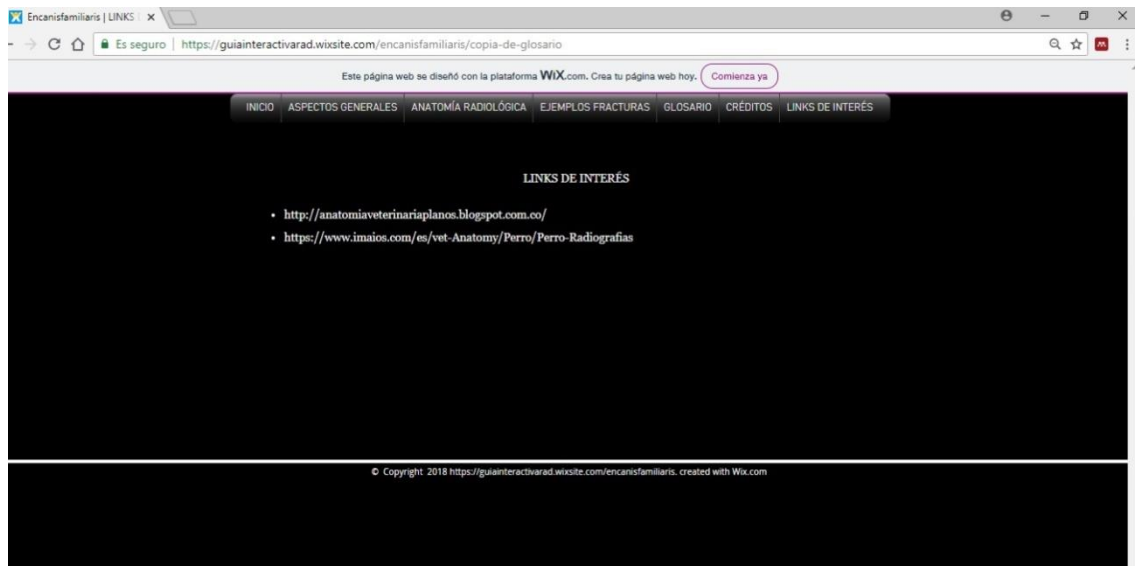
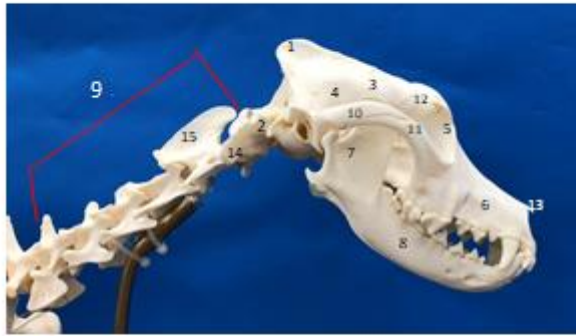


Imagen 7. Links de interés

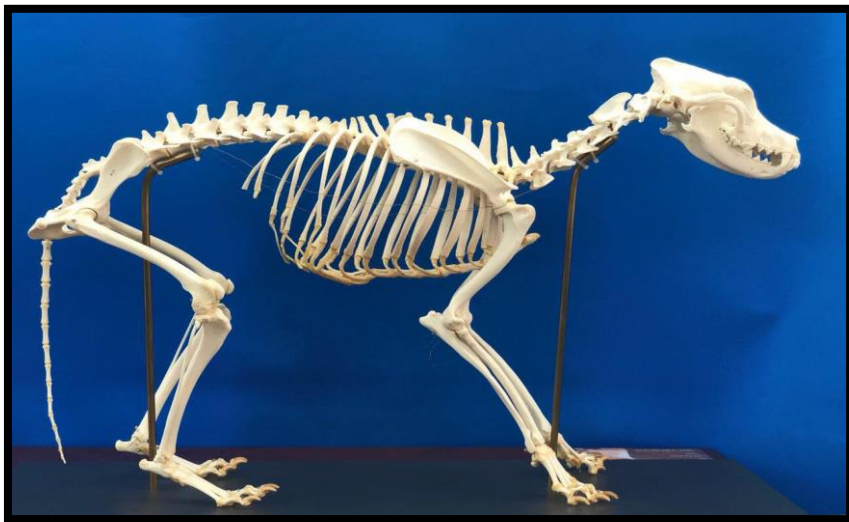

Imagen 8 Atlas anatómico



1. Cresta sagital externa
2. Articulación atlanto-occipital
3. Hueso Parietal
4. Parte escamosa del hueso temporal
5. Hueso Lagrimal
6. Hueso Maxilar
7. Fosa Masetérica
8. Mandíbula
9. Vértebras cervicales (7)
10. Apófisis cigomática del hueso temporal
11. Apófisis frontal del hueso cigomático
12. Hueso frontal
13. Hueso nasal
14. Atlas
15. Axis

Fuente: Laboratorio de Anatomía Animal, Universidad Tecnológica de Pereira

Imagen 9 Anatomía Cabeza, Cuello

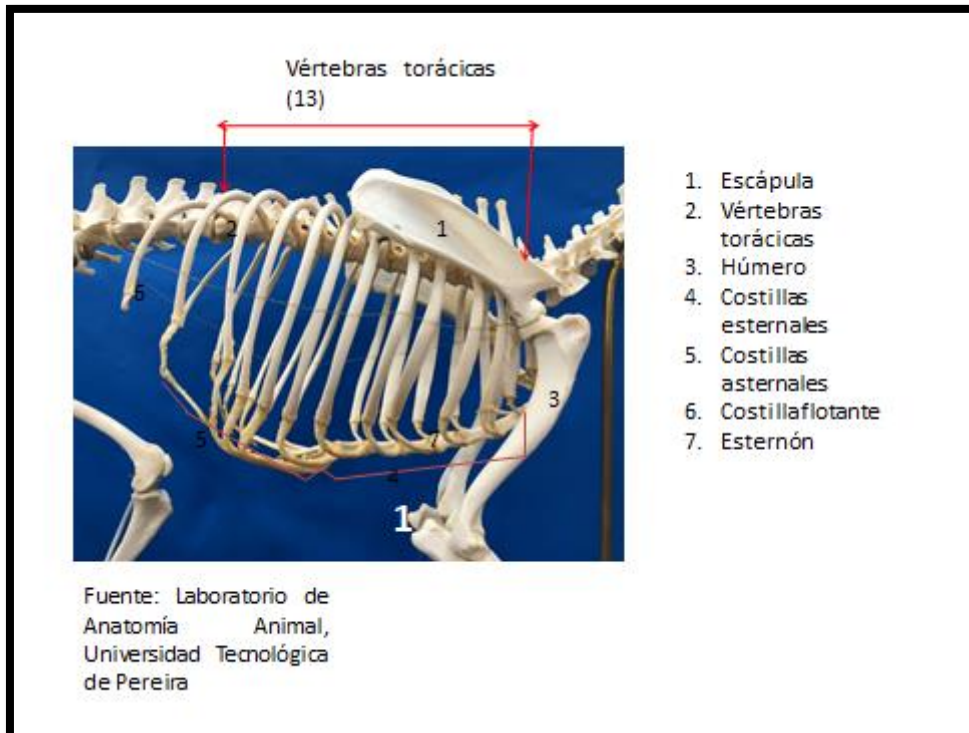


Imagen10. Anatomía tórax

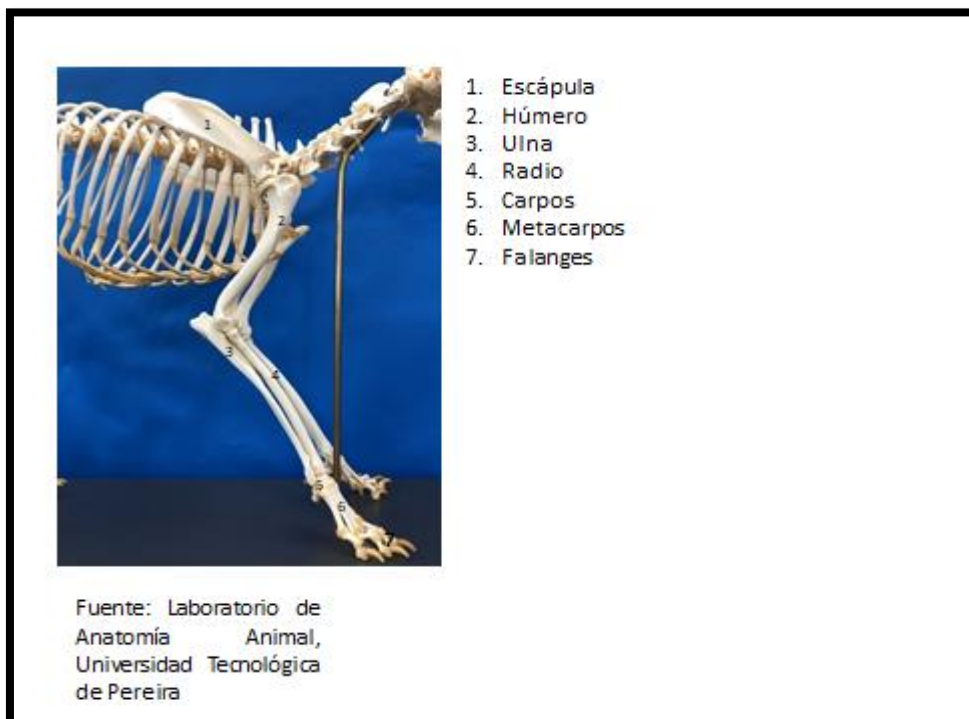


Imagen 11 Anatomía miembros torácicos

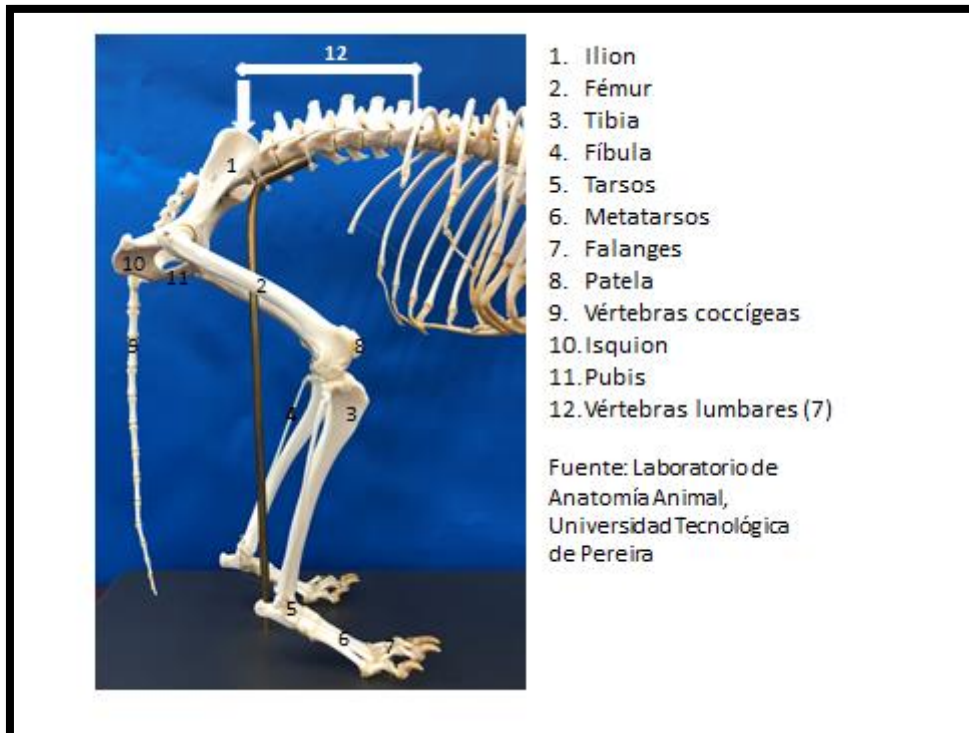


Imagen 12 Anatomía miembros pélvicos

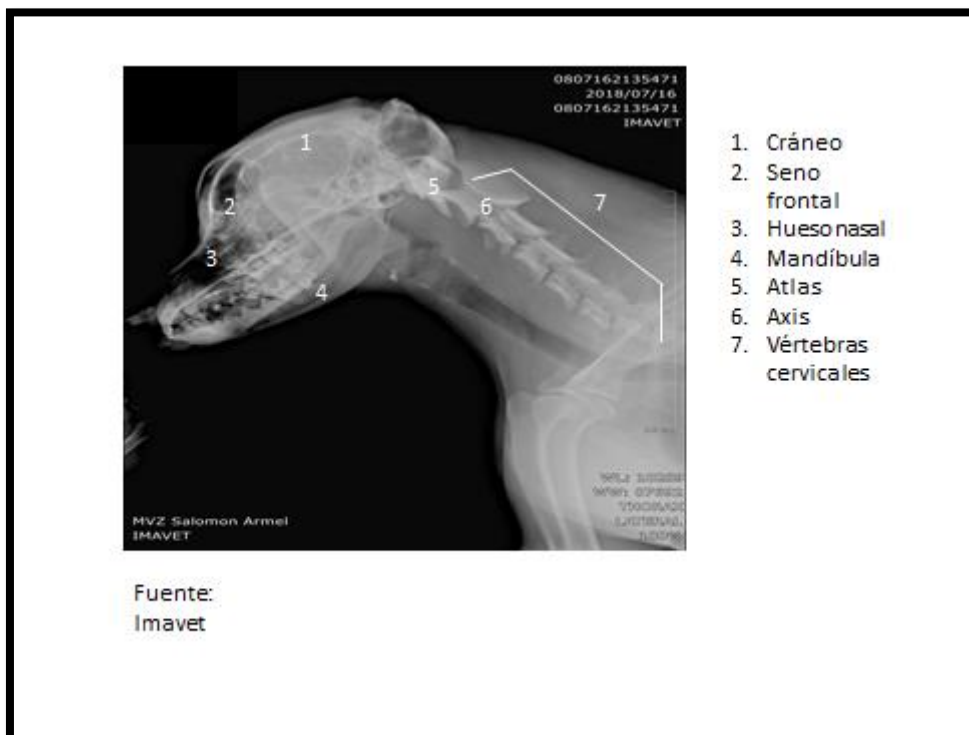

Imagen 13 .Radiografía de cabeza y cuello canino sano vista L-L (Latero-Lateral)

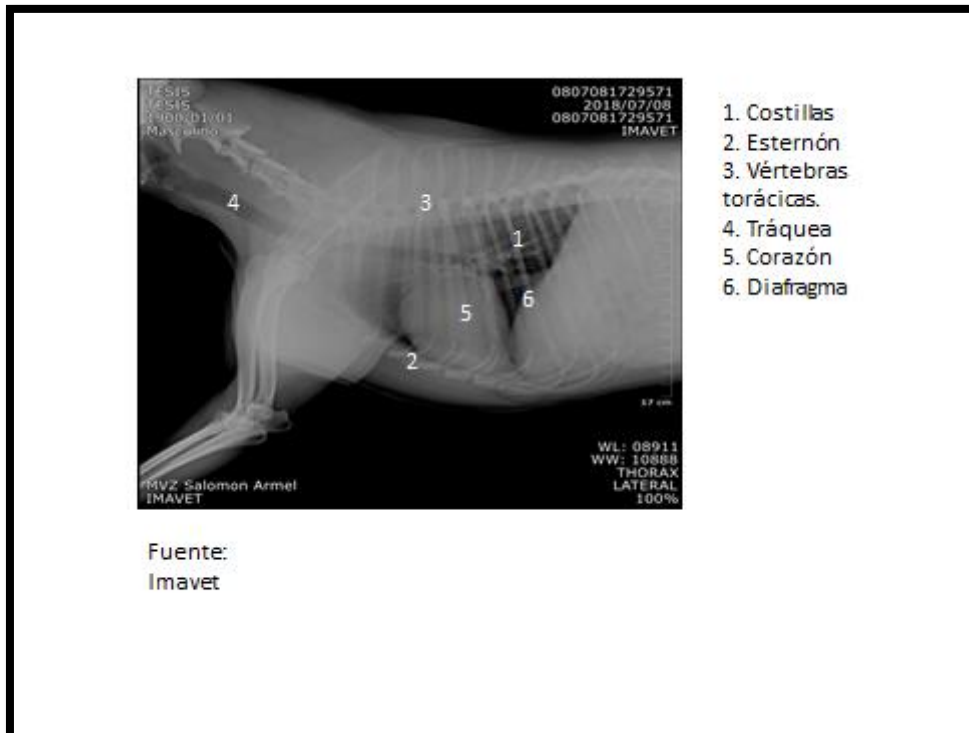


Imagen 14. Radiografía de tórax de canino sano vista L-L (Latero-Lateral)

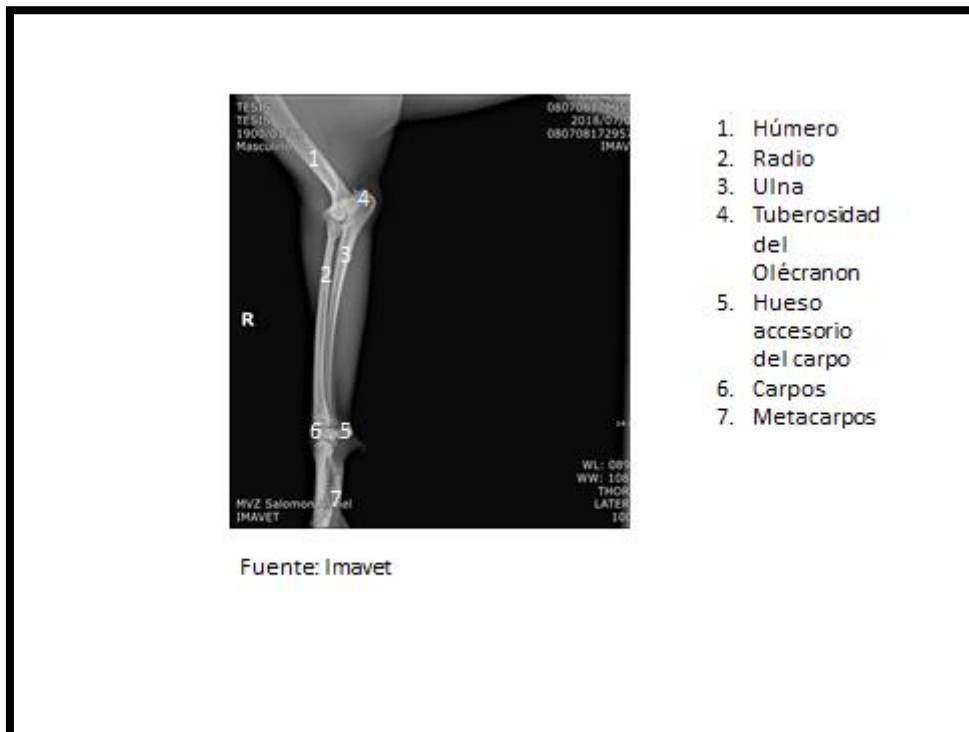


Imagen 15. Radiografía de miembro torácico en canino sano vista L-M (Latero-Medial)

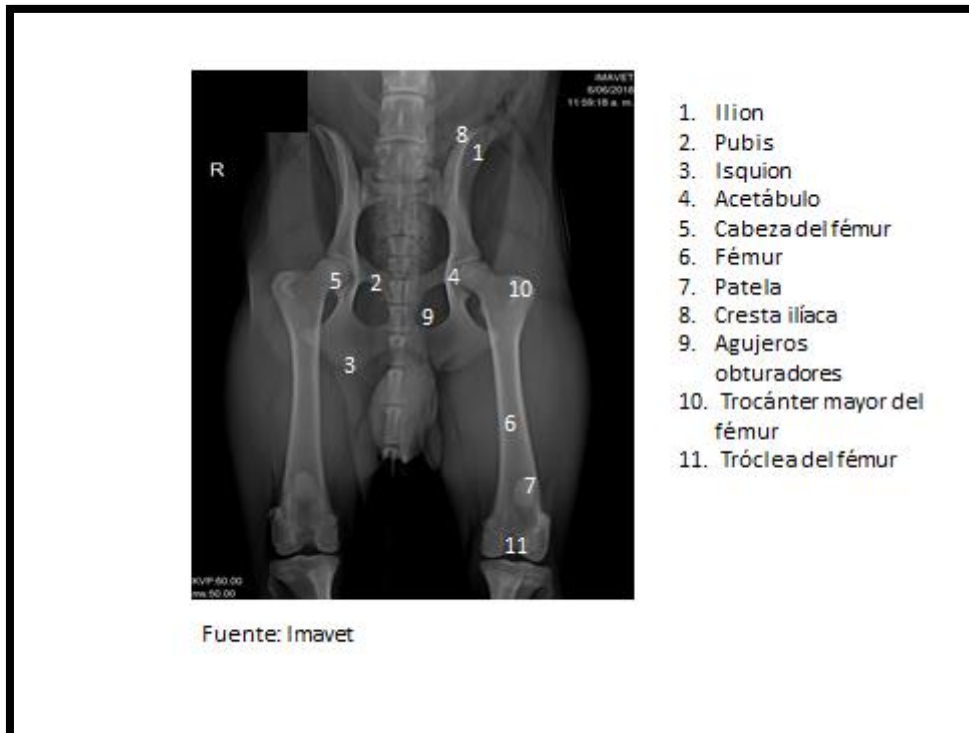


Imagen 16. Radiografía de pelvis en canino sano vista (Ventre-Dorsal).

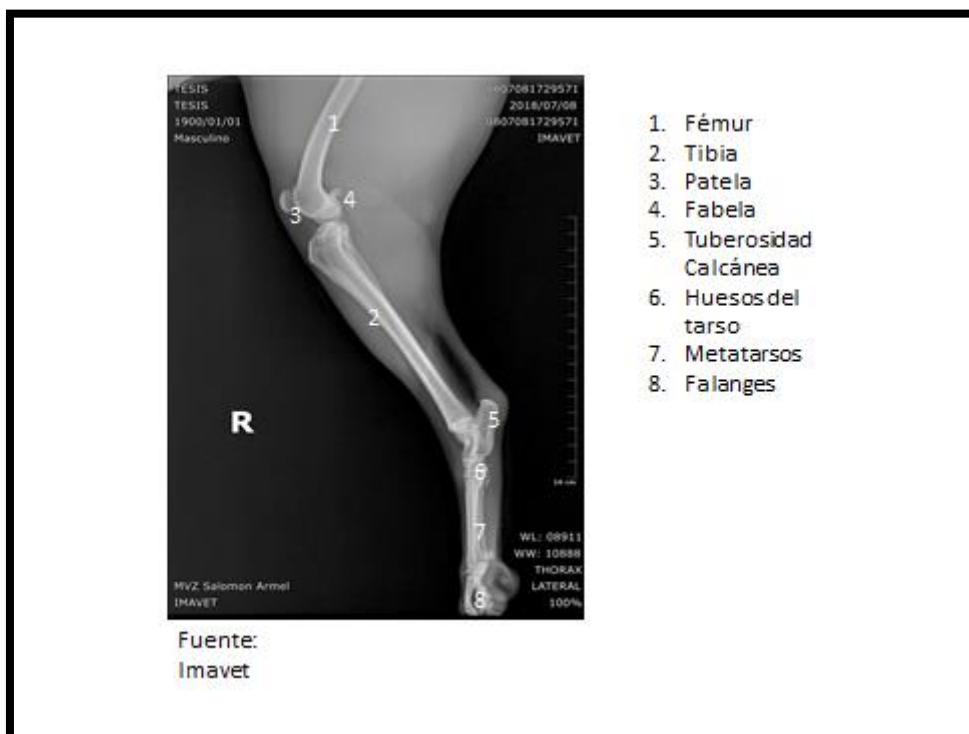

Imagen 17. Radiografía de miembro pélvico de canino sano vista L-M (Latero-Medial)

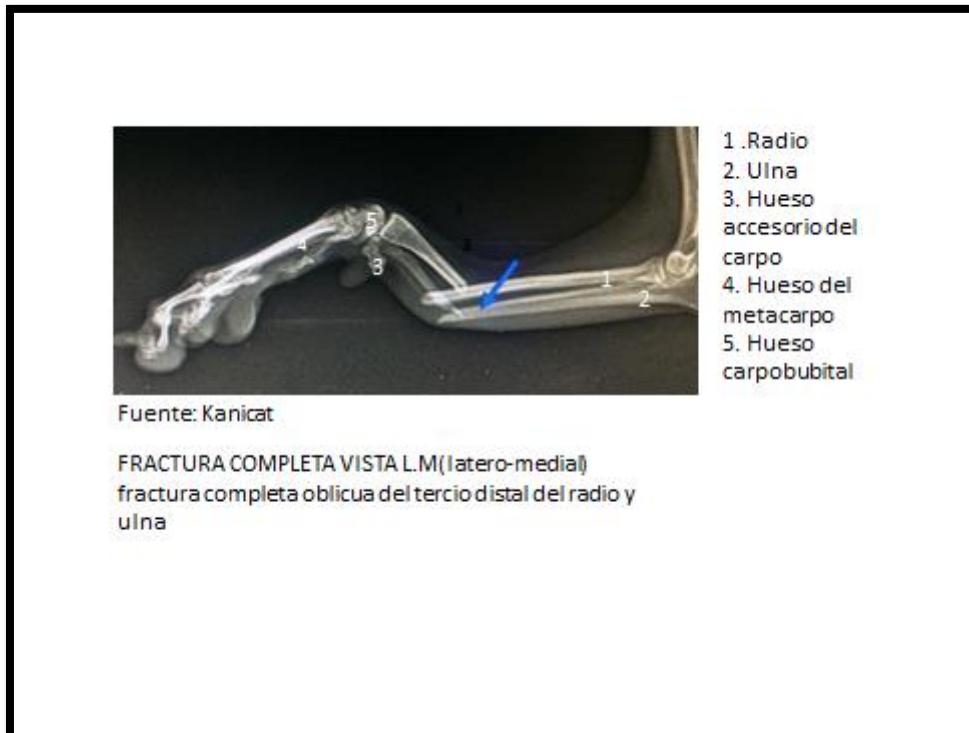

Imagen 18. Fractura completa oblicua del tercio distal del radio y ulna vista L.M (Latero-Medial).

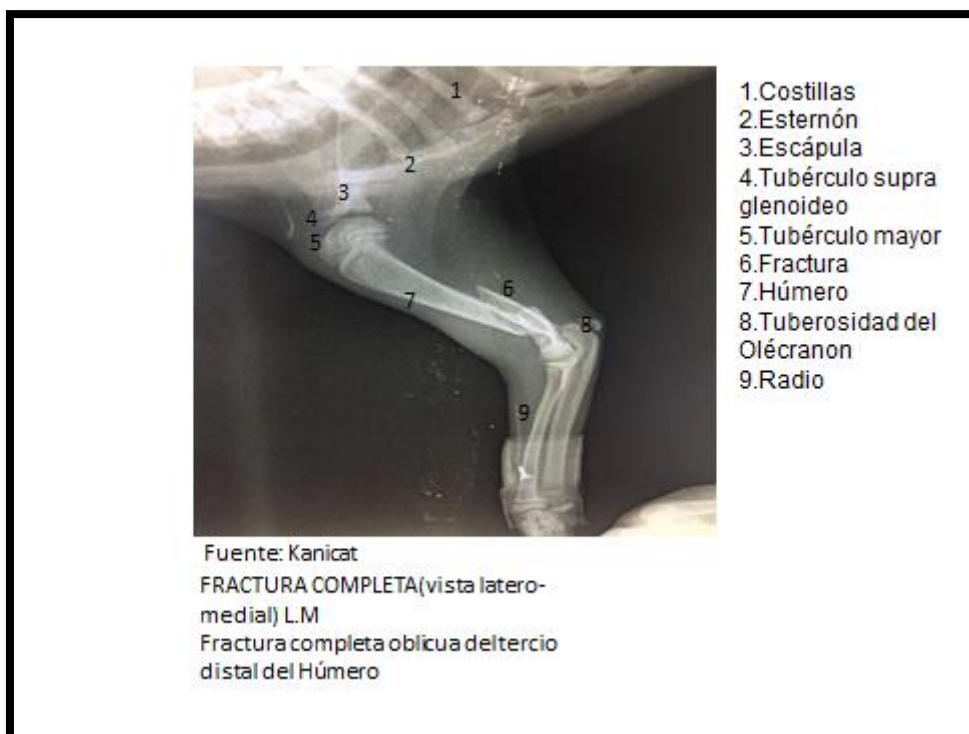

Imagen 19. Fractura completa oblicua del tercio distal del húmero vista L.M. (Latero-Medial).

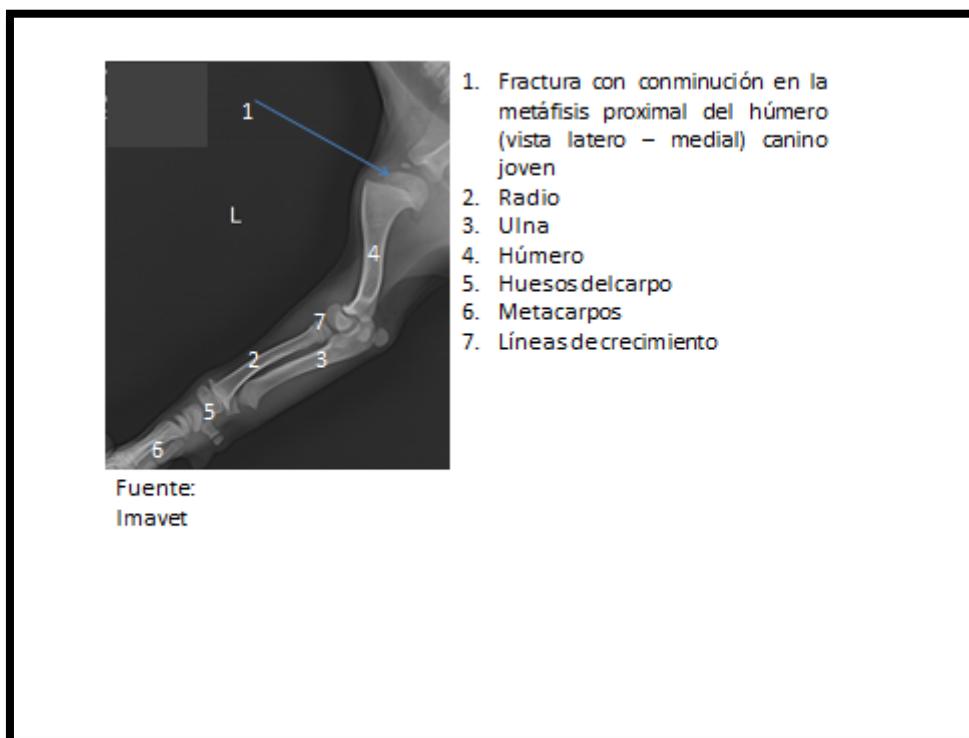

Imagen 20. Fractura con conminución en la metáfisis proximal del húmero vista L.M (Latero-Medial).

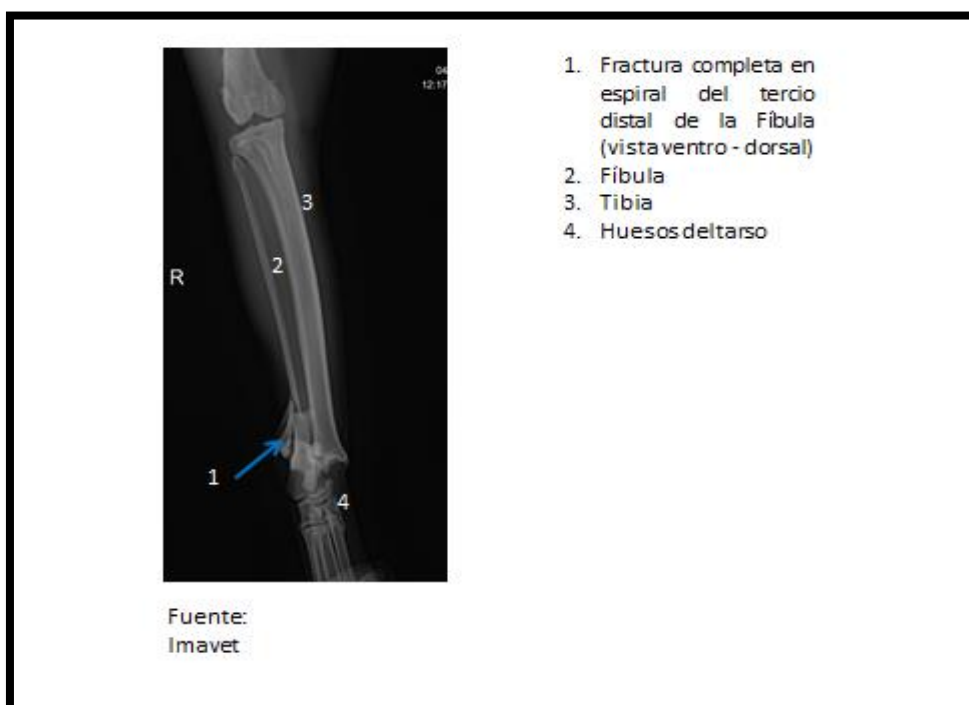

Imagen 21. . Fractura completa en espiral del tercio distal de la fibula vista V.D. (Ventro-Dorsal).

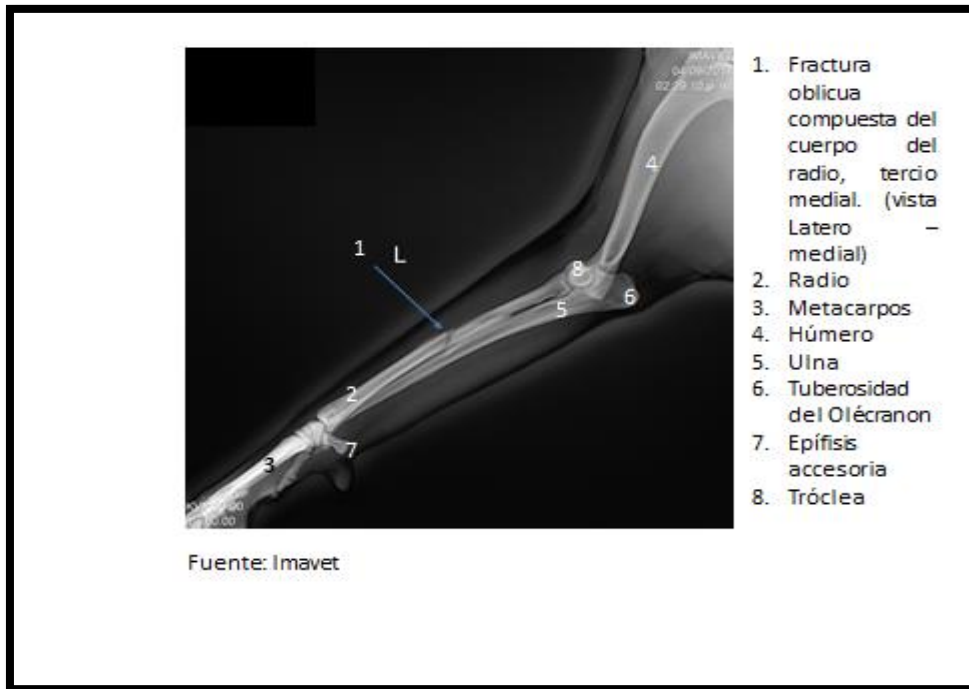


Imagen 22. Fractura oblicua compuesta del cuerpo del radio, tercio medio vista L.M. (Latero–Medial).

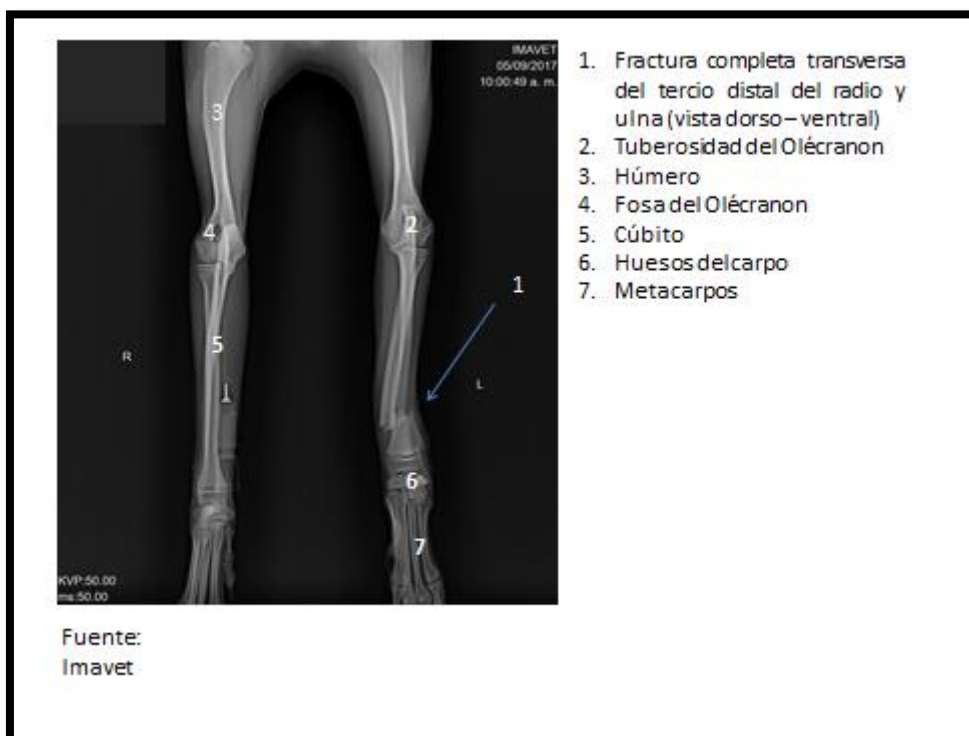


Imagen 23. Fractura completa transversa del tercio distal del radio y ulna vista D.V. (Dorso–Ventral).

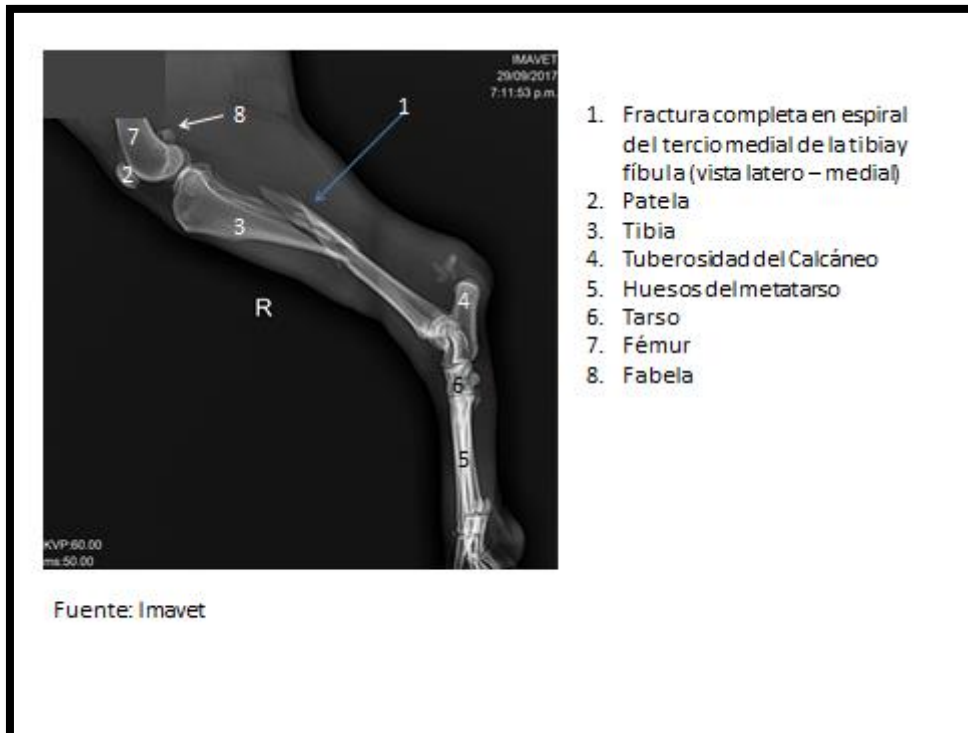


Imagen 24. Fractura completa en espiral del tercio medio de la tibia y fibula vista L.M. (Latero-Medial).

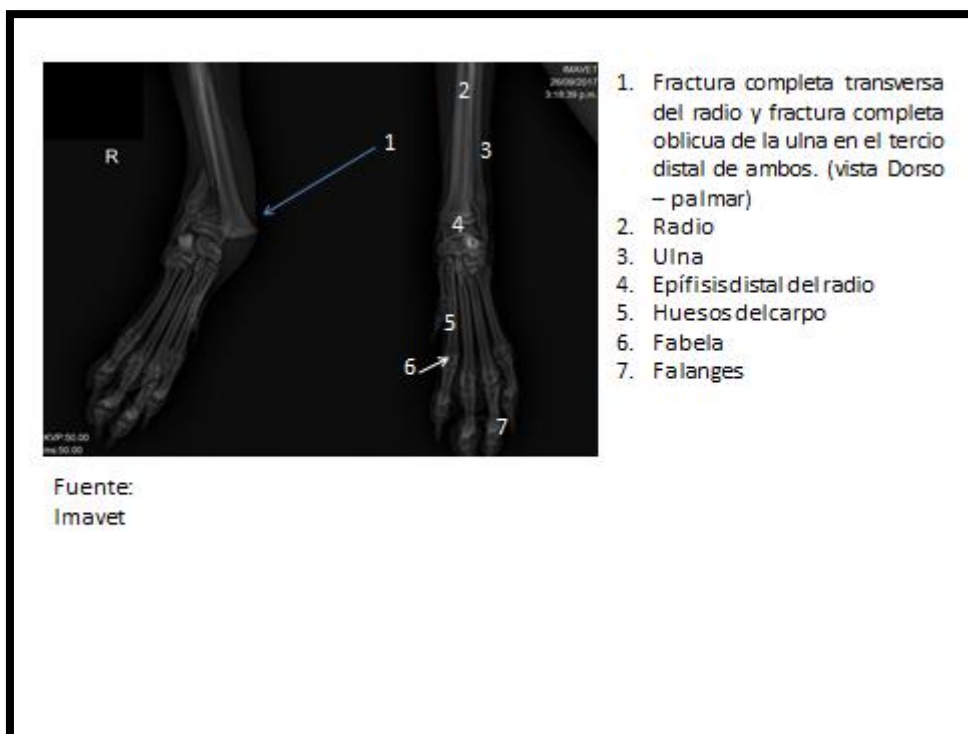


Imagen 25. Fractura completa transversa del radio y fractura completa oblicua de la ulna en el tercio distal de ambos vista D.P. (vista Dorso- palmar)

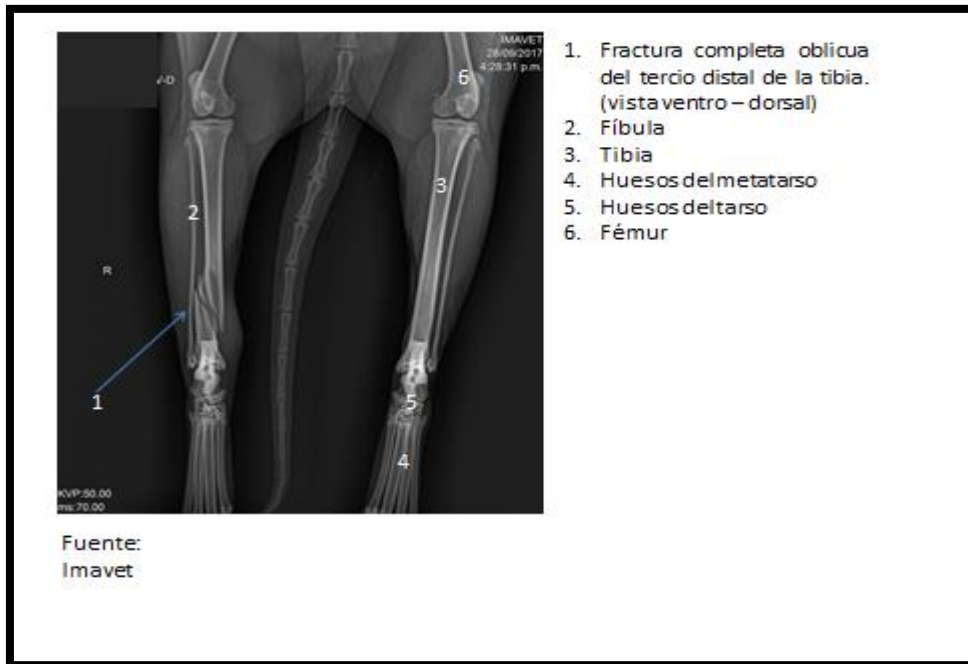


Imagen 26. Fractura completa oblicua del tercio distal de la tibia vista V.D (Ventro–Dorsal).

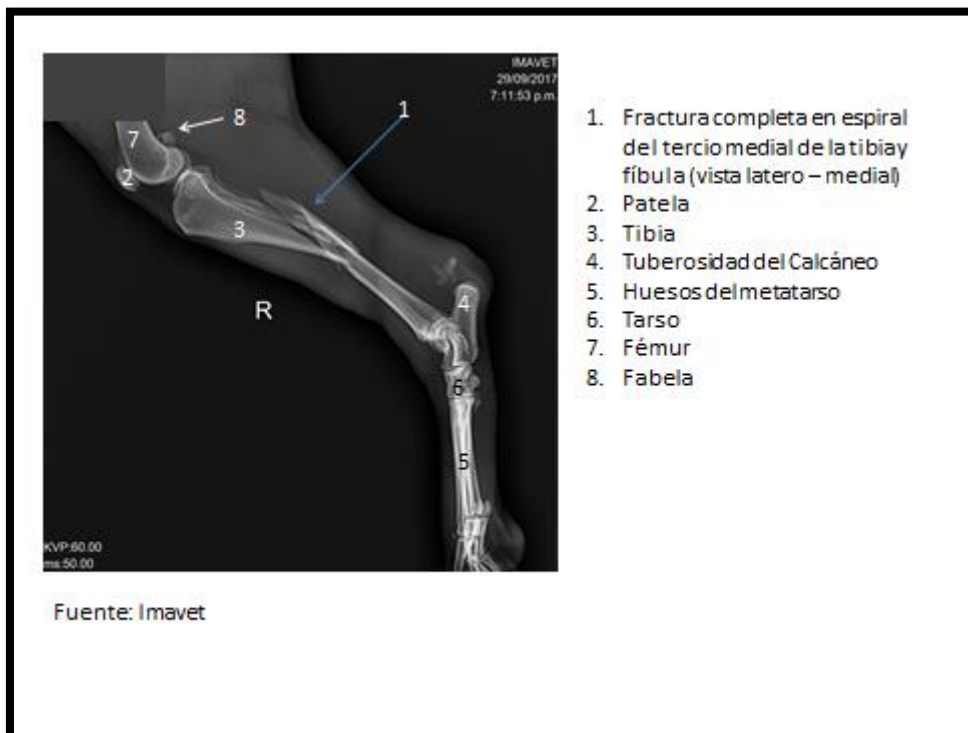


Imagen 27 Fractura completa en espiral del tercio medio de la tibia y fibula vista L.M. (Latero-Medial).

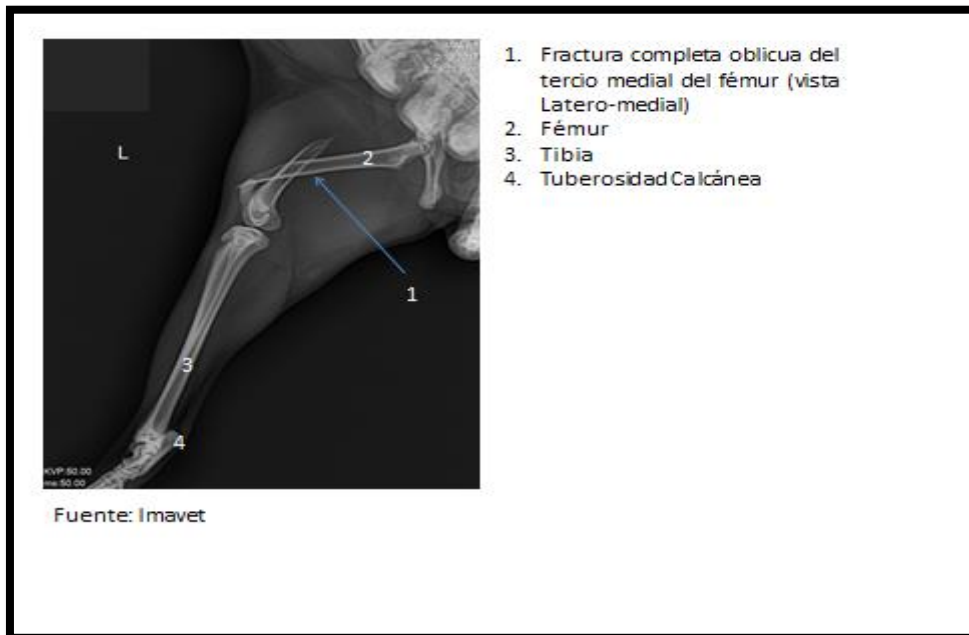


Imagen 28. Fractura completa oblicua del tercio medio del fémur vista L.M. (Latero-Medial).

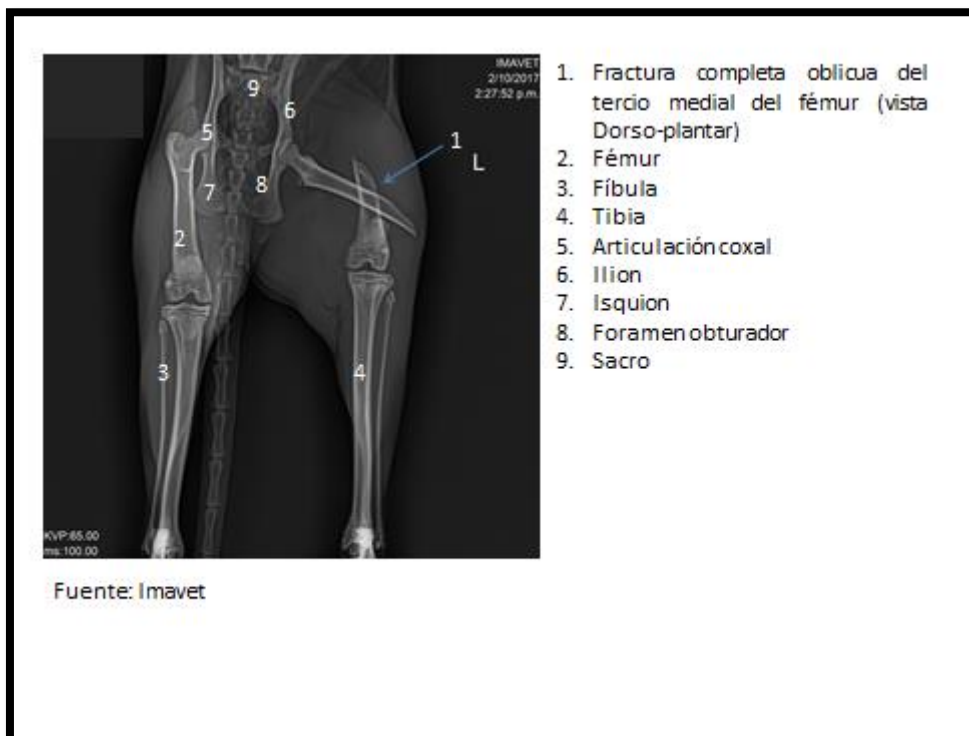


Imagen 29. Fractura completa oblicua del tercio medio del fémur vista V.D. (Ventre-Dorsal).

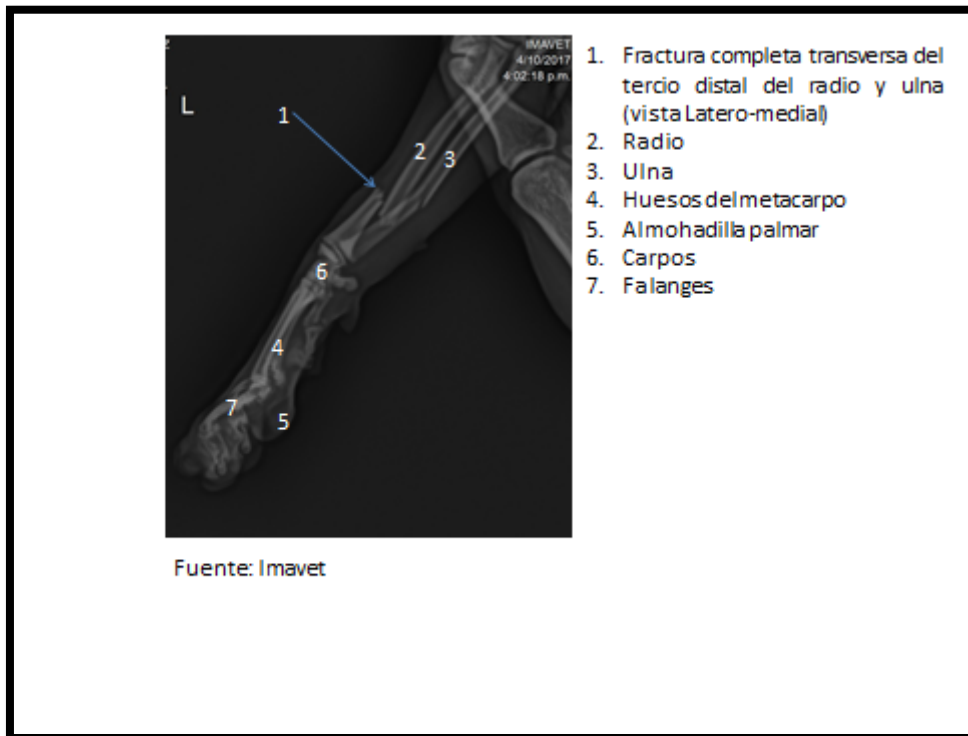


Imagen 30. Fractura completa transversa del tercio distal del radio y ulna vista L.M. (Latero-Medial).

5. Discusión

Actualmente existen diversas herramientas que favorecen la utilización de medios audiovisuales para la enseñanza y el estudio de la anatomía humana y animal (7,8), con las cuales se busca facilitar el estudio de esta área de la medicina por parte de los estudiantes de las carreras medicas tanto humana como veterinaria. Además de facilitar el diagnostico de patologías o instauración de terapéuticas o procedimientos médicos(9).

Recientemente, la cantidad de aplicaciones de todo tipo desde juegos, libros, aplicaciones deportivas hasta aplicaciones de la salud, entre otras, que hay disponibles en Google Play Store fue de 3,3 millones de aplicaciones en marzo de 2018 y en App Store con 2 millones de aplicaciones disponibles(10,11).De las cuales 58.096 son de naturaleza médica. Una búsqueda que utiliza los

términos "ortopédie" u "ortopedia" identifica 98 aplicaciones, principalmente en inglés (12).

Debido a esta evolución tecnológica se busca métodos alternativos para la enseñanza de esta rama de la medicina, la cual es importante que sea enseñada de manera didáctica para retención y fácil entendimiento de la información para los estudiantes (13). Por otro lado la falta de sitios de práctica, bienestar animal y políticas de protección a favor de los animales han hecho que la forma de estudio, de enseñanza cambien y tanto los profesores como los estudiantes busquen alternativas para acceder a la información, mediante plataformas virtuales, atlas anatómicos, radiológicos, entre otros (14).

Existe gran variedad de aplicaciones digitales de uso médico y veterinario en diversas plataformas, estas son desarrolladas en base a un solo tema, por ejemplo a la anatomía, radiología, ortopedia y patología, entre otras (12,15–18). Sin embargo, en Medicina Veterinaria pocos son los trabajos que articulan la anatomía radiológica con la descripción de las fracturas. En contraste con lo anterior el presente estudio facilita al estudiante una herramienta didáctica de libre acceso, que permita aprender la descripción de la anatomía radiológica del canino y compararla con la radiología patológica de las fracturas más comúnmente observadas en esta especie, esto permitirá facilitar al estudiante la asociación de los conceptos normal y patológico.

Los rayos X son una herramienta muy importante en el diagnóstico de una alteración ósea tal y como se presenta en una fractura, pero algo muy importante es saber identificar qué tipo de alteración ósea o fractura se está observando. Hasta hace poco, el material educativo que ofrecido por los profesores a los estudiantes de medicina veterinaria es básico, lo cual genera vacíos en los aprendices, y esto es importante ya que para realizar un diagnóstico de una fractura hay que saber primero el punto anatómico que se está observando, el plano en el cual se trabaja, la vista o proyección radiológica, además de la estructura que está alterada (19).

Una de las principales fuentes de estudio para la anatomía y la radiología son los libros, pero con la evolución de las nuevas tecnologías y el desarrollo de los humanos, estamos en capacidades de acceder a tecnologías que nos facilitan

la comprensión de diferentes temas, los libros son herramientas que para acceder a ellas es necesario ir a una biblioteca, con las nuevas tecnologías tales como las páginas Web se puede acceder desde cualquier lugar y en cualquier momento, sin tener que desplazarse o estar sujeto a un horario, este tipo de tecnologías nos permite estar en constante evolución, además aportan material didáctico el cual facilita el estudio de estas áreas de la medicina (5,20–22). Por lo tanto nuestra guía interactiva aporta al estudiante un material educativo en donde le permite comparar, discutir y obtener claridad sobre las fracturas, la anatomía y parte de conocimiento para la obtención de las imágenes radiográficas y como se es posible mediante estas llegar a un diagnóstico, identificar las estructuras en la cuales existe una alteración anatómica y qué tipo de alteración se presenta.

6. Referencias bibliográficas

1. Herrera A. Importancia de la correlación clínica, patológica y radiográfica. *Rev Act Clin Med* [Internet]. 2013;38(2):1851–6. Available from: <http://www.revistasbolivianas.org.bo/pdf/raci/v38/v38a02.pdf>
2. Villa-caballero OAAL. Radiología diagnóstica en la era tecnológica. Comparación entre dos modelos. 2005;141(5):425–9.
3. Raudales Díaz I. Imágenes diagnósticas: conceptos y generalidades. *Rev Fac Ciencias Médicas*. 2014;35–43.
4. Gutiérrez S. Clasificación de las fracturas. *Rev electrónica* [Internet]. 2012;13(12):1–12. Available from: <http://www.veterinaria.org/revistas/redvet>
5. Castellanos I. CG. Enseñanza de la medicina veterinaria, bioética y uso de las TIC. [cited 2018 Feb 1]; Available from: <https://revistas.lasalle.edu.co/index.php/ls/article/view/2390/2135>
6. Kengyelics SM, Treadgold LA, Davies AG. X-ray system simulation software tools for radiology and radiography education. *Comput Biol Med* [Internet]. 2018 Feb 1 [cited 2018 Feb 1];93:175–83. Available from: <https://www-sciencedirect-com.ezproxy.utp.edu.co/science/article/pii/S0010482517303943>
7. Karambakhsh A, Kamel A, Sheng B, Li P, Yang P, Feng DD. Deep gesture interaction for augmented anatomy learning. *Int J Inf Manage* [Internet]. 2018 Mar 28 [cited 2018 Jul 23]; Available from: <https://www-sciencedirect-com.ezproxy.utp.edu.co/science/article/pii/S0268401217308678>
8. Park HS, Shin DS, Cho DH, Jung YW, Park JS. Improved sectioned images and surface models of the whole dog body. *Ann Anat - Anat Anzeiger* [Internet]. 2014 Sep 1 [cited 2018 Jul 23];196(5):352–9. Available from: <https://www-sciencedirect-com.ezproxy.utp.edu.co/science/article/pii/S0940960214001162>
9. Dundie A, Hayes G, Scrivani P, Campoy L, Fletcher D, Ash K, et al. Use of 3D printer technology to facilitate surgical correction of a complex vascular anomaly with esophageal entrapment in a dog. *J Vet Cardiol* [Internet]. 2017 Apr 1 [cited 2018 Jul 23];19(2):196–204. Available from: <https://www-sciencedirect-com.ezproxy.utp.edu.co/science/article/pii/S1760273416301175>
10. • Number of Google Play Store apps 2018 | Statista [Internet]. [cited 2018 Jul 23]. Available from: <https://www.statista.com/statistics/266210/number-of-available-applications-in-the-google-play-store/>
11. • App stores: number of apps in leading app stores 2018 | Statista [Internet]. [cited 2018 Jul 23]. Available from: <https://www.statista.com/statistics/276623/number-of-apps-available-in-leading-app-stores/>
12. Reina N, Cognault J, Ollivier M, Dagneaux L, Gauci M-O, Pailhé R. The CJOrtho app: A mobile clinical and educational tool for orthopedics. *Orthop Traumatol Surg Res* [Internet]. 2018 Jun 1 [cited 2018 Jul 23];104(4):523–7. Available from: <https://www-sciencedirect-com.ezproxy.utp.edu.co/science/article/pii/S1760273418301175>

- com.ezproxy.utp.edu.co/science/article/pii/S1877056818301075#sec0040
13. Vélez-García JF, Ruiz-Lozano R. Reflexión sobre los Procesos de Enseñanza-Aprendizaje de la Anatomía Veterinaria. *Int J Morphol* [Internet]. 2017 Sep [cited 2018 Jul 24];35(3):888–92. Available from: http://www.scielo.cl/scielo.php?script=sci_arttext&pid=S0717-95022017000300015&lng=en&nrm=iso&tlng=en
 14. Kurt E, Yurdakul SE, Ataç A. An Overview of the Technologies Used for Anatomy Education in Terms of Medical History. *Procedia - Soc Behav Sci* [Internet]. 2013 Nov 26 [cited 2018 Jul 23];103:109–15. Available from: <https://www.sciencedirect.com/science/article/pii/S1877042813037592>
 15. Riegger-Krugh C, Millis DL, Weigel JP. Canine Anatomy. *Canine Rehabil Phys Ther* [Internet]. 2014 Jan 1 [cited 2018 Jul 23];41–78. Available from: <https://www-sciencedirect-com.ezproxy.utp.edu.co/science/article/pii/B9781437703092000053>
 16. Houlton JEF. *Clinical Anatomy of the Dog and Cat*, J.S. Boyd, C. Paterson, A.H. May (Eds.), Wolfe Publishing, Geneva (1991). *Br Vet J* [Internet]. 1994 Jul 1 [cited 2018 Jul 23];150(4):399. Available from: <https://www-sciencedirect-com.ezproxy.utp.edu.co/science/article/pii/S0007193505801642>
 17. Antonio P, Betancur G, Viviana J, Botero M. Atlas virtual interactivo de la osteología del equino. 2017 [cited 2018 Jul 24];1–38. Available from: <https://core.ac.uk/download/pdf/71399752.pdf>
 18. Cabeza del perro (TAC): atlas de anatomía veterinaria radiológica y clínica [Internet]. [cited 2018 Jul 24]. Available from: <https://www.imaios.com/es/vet-Anatomy/Perro/Perro-Cabeza-TAC>
 19. Toaquiza Salazar AB, Belén A. Identificación del tipo de fractura ósea a través de rayos x, en pacientes caninos: cachorros, adultos y geriátricos, en el Hospital Veterinario de Especialidades SINAI, en el período de enero a marzo del 2016. 2017 [cited 2018 Jul 24];0–100. Available from: <http://www.dspace.uce.edu.ec/handle/25000/12813>
 20. Edith Villalba Robles Y, Samantha García Gastélum T, Maribel Gaxiola Camacho S, Eleazar Borbolla Ibarra J. Experiencia de enseñanza - aprendizaje con la plataforma virtual en la facultad de Medicina Veterinaria y Zootecnia de la Universidad Autónoma de Sinaloa. *RITI J* [Internet]. 2017 [cited 2018 Jul 24];5(2387-0893):10. Available from: www.fmvzuasvirtual.com,
 21. Gutiérrez IJ, Fernando Gómez S, Xavier J. Aplicativo de osteología para los programas de medicina veterinaria y zootecnia de la universidad de pamplona. *Rev Colomb Tecnol Av* [Internet]. 2015 [cited 2018 Jul 24];2(26):17–21. Available from: http://ojs.unipamplona.edu.co/ojs_viceinves/index.php/RCTA/article/viewFile/2393/1189
 22. Hernández M MM. La Medicina Veterinaria a través de la Realidad Aumentada. 2016 [cited 2018 Jul 24]; Available from: <http://ingenieria.uatx.mx/iztatl-computacion/>