

Artigo de Revisão

# Remodelamiento Ventricular Izquierdo: Conceptos y Utilidad del Ecocardiograma

## *Left ventricular remodeling: Concepts and usefulness of Echocardiography*

Eduardo M Escudero<sup>1</sup>, Oscar A Pinilla, Irene L Ennis<sup>1</sup>

### **PALABRAS CLAVE**

Funcion ventricular izquierda; infarto agudo de miocardio, hipertensión arterial, estenosis aórtica, Ecocardiografía.

**Descritores:** Função Ventricular; Infarto do Miocardio; Hipertensão, Etenose Valvar Aortica; Ecocardiografia.

### **SUMMARY**

In this manuscript, authors discuss about the concept of left ventricular remodeling as well as cardiac physiopathology concerning celular changes relative to ventricular overload, ethiology and the role of Echocardiography in such issues.

**Descriptors:** Ventricular Function; Myocardial Infarction; Hypertension; Aortic Valve Stenosis; Echocardiography.

## **1 - Introducción**

El concepto de remodelamiento ventricular izquierdo fue introducido por Janice Pfeffer y col. en 1985 como resultado de las observaciones sobre los cambios en la estructura ventricular que se producían en el corazón de rata como consecuencia de la ligadura de una arteria coronaria<sup>1</sup>. Estos hallazgos tuvieron posteriormente una extensa aplicación clínica. A partir de 1990 se identifica como remodelamiento post-infarto, en concordancia con lo señalado en los experimentos iniciales, a los cambios no sólo en la estructura sino también en la función ventricular que ocurren en forma aguda y/o crónica después de un infarto agudo de miocardio (IAM), transformándose su identificación en un punto trascendental en el enfoque clínico de pacientes con esa patología<sup>2</sup>.

Las alteraciones estructurales y funcionales descritas en el remodelamiento ventricular izquierdo como resultado de un evento isquémico, fueron ob-

servadas también en respuesta a otros mecanismos de sobrecarga hemodinámica, extendiéndose por lo tanto la utilización del término a los cambios secundarios a la sobrecarga de presión y/o de volumen<sup>3,4</sup>.

Si bien la evolución natural del remodelamiento ventricular conduce al desarrollo de insuficiencia cardíaca, se enfocará esta actualización sobre datos clínicos y experimentales vinculados a las patentes de remodelamiento secundaria a infarto agudo de miocardio (IAM) y a sobrecarga de presión. Por otra parte y teniendo en cuenta la importancia de los estudios ecocardiográficos para identificar en forma no invasiva los cambios estructurales y funcionales mencionados,<sup>5-10</sup> se discutirá el papel de dicha técnica en este escenario.

## **2- Definición y causas**

### **a- Definición**

El concepto de remodelamiento ventricular se refiere, por lo tanto, a los cambios en la forma,

#### **Instituição**

Centro de Investigaciones Cardiovasculares - Facultad de Ciencias Médicas-Universidad Nacional de La Plata. Argentina

#### **Correspondência**

Eduardo Escudero: eduardomescu@ciudad.com.ar  
Centro de Investigaciones Cardiovasculares - Facultad de Ciencias Médicas-Universidad Nacional de La Plata, Argentina  
Calle 60 y 120 -1900  
La Plata – Buenos Aires, Argentina

Recibido em: 19/03/2010 - Aceito em: 19/03/2010

1- Centro de Investigaciones Cardiovasculares - Facultad de Ciencias Médicas-Universidad Nacional de La Plata. Argentina

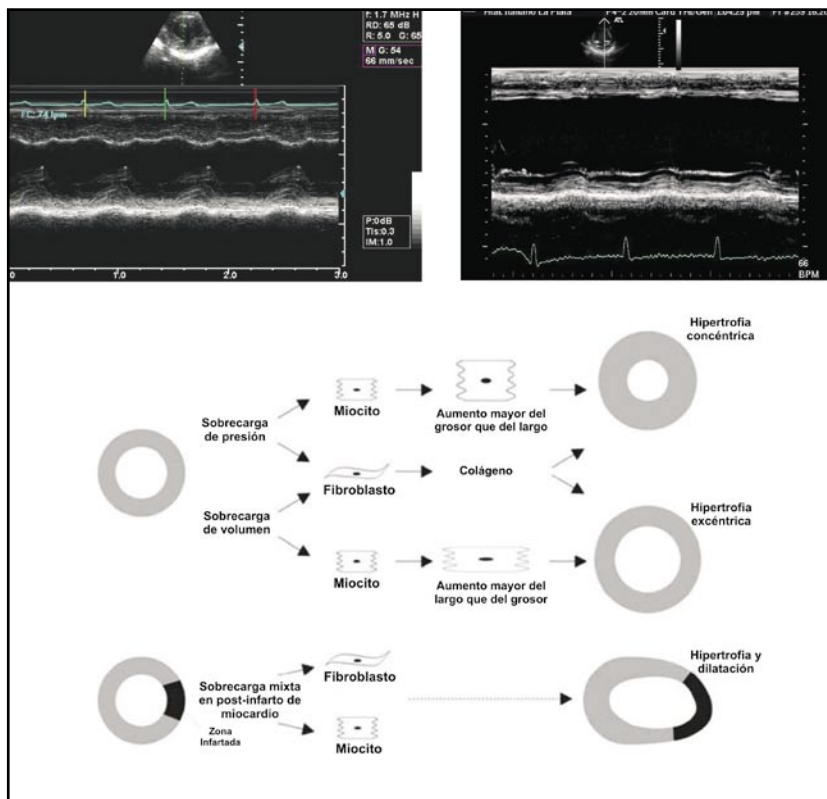
el tamaño y la función del ventrículo izquierdo desencadenados por una situación de sobrecarga hemodinámica. Involucra tanto alteraciones en la forma, tamaño y estructura de los cardiomiocitos como modificaciones del intersticio miocárdico (Figura 1). Estos cambios estructurales y funcionales del ventrículo izquierdo pueden ser correctamente detectados a través de un estudio ecocardiográfico.

Si bien la definición de remodelamiento parece clara, no existen todavía precisiones a cerca de que alteraciones estructurales y/o funcionales específicas son requisito indispensable para diagnosticarlo. En general, las modificaciones morfológicas, basadas en cambios del espesor parietal, de las dimensiones, de la geometría y de la masa ventricular han generado menor controversia que

puede no ser imprescindible ni tampoco suficiente para el diagnóstico de remodelamiento ventricular. En la actualidad es ampliamente aceptado que puede existir compromiso de la función contráctil aún con FE normal<sup>11</sup>. El estudio de la mecánica de contracción medio-ventricular<sup>12</sup>, así como el del comportamiento de las fibras longitudinales del ventrículo izquierdo<sup>13,14</sup>, pueden ayudar a identificar modificaciones precoces de la función contráctil, más allá del simple análisis de la FE. Otro aspecto de importancia que debe considerarse al analizar la función ventricular en el contexto del remodelamiento es el comportamiento de la función diastólica<sup>11</sup>.

La asociación entre las modificaciones de la función sistólica y diastólica no están totalmente definidas, si la disfunción diastólica precede y/o acompaña al deterioro de la función sistólica es aún motivo de controversia<sup>15</sup>.

**Figura 1:** En el panel superior se muestran imágenes representativas de dos ecocardiogramas en modo M guiado por el bidimensional de un ventrículo izquierdo normal (izquierda) y de uno con hipertrofia cardíaca (derecha). El panel inferior es un esquema que resume los diferentes desencadenantes del proceso de remodelamiento cardíaco así como su manifestación a nivel estructural. (Modificado de Opie LH [16]).



las variaciones funcionales. Por ejemplo, en el estudio de la función sistólica es importante resaltar que el requisito de detectar una disminución de la fracción de eyección ventricular izquierda (FE)

Mas allá de estas consideraciones, no se ha elaborado todavía un criterio definido que permita determinar si el remodelamiento debe asociar a los cambios estructurales una alteración única de la función sistólica o de la diastólica o deben encontrarse ambas. Si, como analizaremos más adelante, el inicio del proceso de remodelamiento a través de diferentes señales intracelulares genera cambios funcionales y/o estructurales precoces en el miocardio, su detección por medio de las herramientas diagnósticas con que contamos actualmente sería primordial.

**b- Causas**

Las principales causas del remodelamiento ventricular izquierdo incluyen como fue señalado en las observaciones de Pfeffer, et al<sup>2</sup> infarto agudo de miocardio (usualmente un infarto transmural o con supradesnivel del ST), la sobrecarga de presión, como ocurre en la hipertensión arterial o en la estenosis aórtica y/o la sobrecarga de volumen secundaria a insuficiencia mitral, aórtica o a cardiopatías congénitas

con cortocircuitos intracardíacos<sup>2</sup>. Estos desencadenantes del remodelamiento fueron esquematizados en la Figura 1.

Por otra parte es posible que en determinadas situaciones, como luego de un infarto agudo de miocardio, se asocien estos factores causales resultando la combinación de los mismos la determinante de la señales de remodelamiento<sup>2</sup>. Además es probable que las diversas causas desencadenantes (isquemia, sobrecarga de presión, sobrecarga de volumen) compartan vías de señalización intracelular comunes conduciendo al desarrollo de las alteraciones estructurales y funcionales características del remodelamiento ventricular<sup>16</sup>.

### 3- Rol del ultrasonido

La caracterización de la estructura y de la función ventricular izquierda a través de la utilización del ultrasonido está ampliamente aceptada tanto a nivel clínico como experimental<sup>17</sup>.

Si bien en los últimos años diversas técnicas de diagnóstico por imagen han alcanzado un desarrollo significativo para obtener este tipo de información<sup>18,19</sup>, sigue siendo la ecocardiografía el método no invasivo más utilizado para este fin.

Considerando que la identificación del remodelamiento ventricular se basa en la detección de cambios estructurales y funcionales del ventrículo izquierdo y que gran parte de esos cambios se pueden dar en una etapa subclínica, es evidente la significación que adquiere esta herramienta de estudio no invasiva para el diagnóstico precoz.

El análisis estructural del ventrículo izquierdo por ecocardiografía ha generado menos controversia que el estudio de la función ventricular<sup>20,21</sup>. El estudio adecuado y completo de la función sistólica y diastólica a menudo exige utilizar otros recursos de la técnica de ultrasonido como el Doppler Tisular<sup>22</sup>, así como la interpretación cautelosa de los resultados a la luz del conocimiento de los diferentes factores que regulan la función miocárdica<sup>23</sup>.

### 4- Los caminos del remodelamiento

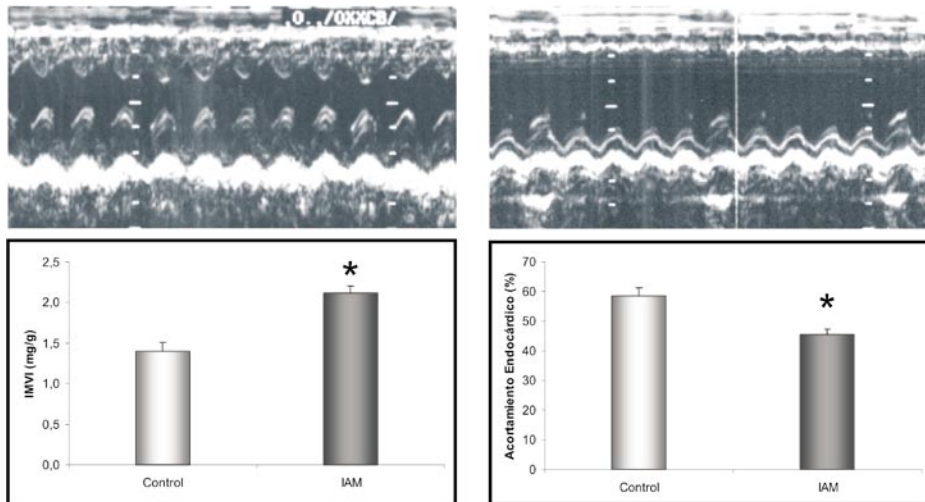
#### a- Remodelamiento post-infarto

Las modificaciones estructurales y funcionales que suceden a un infarto agudo de miocardio responden a una serie progresiva de efectos que incluyen: 1- la existencia de tejido no contráctil y la posible expansión de la cicatriz en la zona isquémica; 2- la sobrecarga de volumen determinada por esa expansión y 3- la sobrecarga de presión inducida por esa expansión<sup>24,25</sup>. Por otra parte nuevos episodios isquémicos aunque no generen necrosis, pueden contribuir al remodelamiento<sup>26</sup>. Por lo tanto como consecuencia del evento isquémico, se produce una de sobrecarga de volumen y de presión con alteración de la estructura ventricular izquierda y caída de la fracción de eyección proporcional al tamaño del infarto<sup>2</sup>.

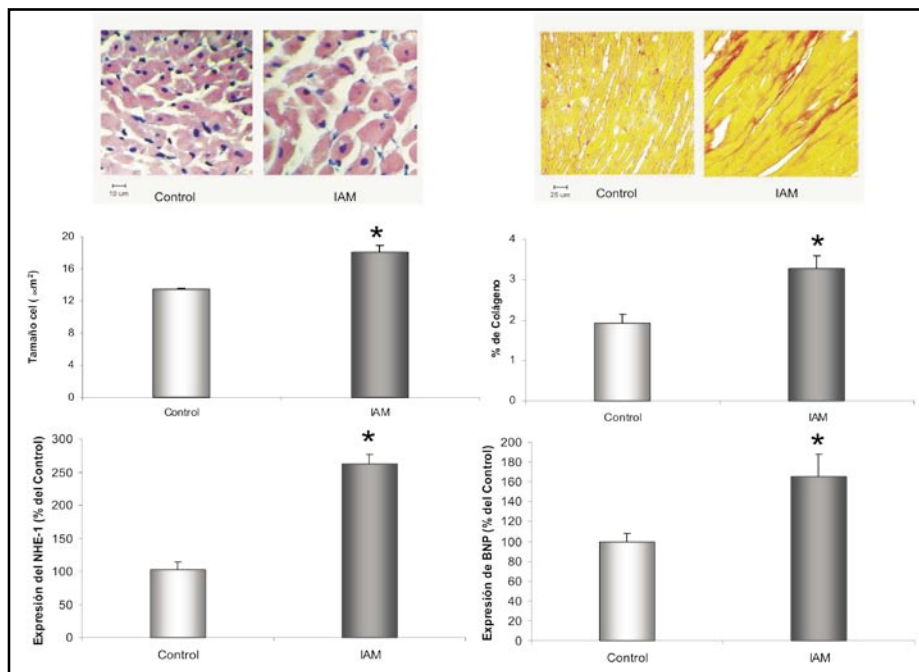
Si bien los cambios que ocurren en la fase temprana posterior al infarto agudo de miocardio resultan de alguna manera beneficiosos, ellos generan a mediano y largo plazo consecuencias hemodinámicas que deterioran progresivamente la función ventricular. Esto ha sido evidenciado por ejemplo a través de observaciones experimentales luego de provocar un infarto agudo de miocardio por ligadura de la arteria descendente anterior en ratas. La realización de un ecocardiograma a las 4 semanas del evento, tiempo coincidente con la etapa tardía de la evolución del episodio, permite detectar el remodelamiento ventricular izquierdo expresado por cambios estructurales acompañados de depresión de la función sistólica<sup>27</sup> (Figura 2). Se debe resaltar aquí la significación del estudio ecocardiográfico que brinda esa información permitiendo el control y seguimiento de los animales sin necesidad de su sacrificio, al menos en este momento del protocolo.

La dilatación de la cavidad ventricular post-infarto es consecuencia de un aumento en la longitud del tejido contráctil remanente<sup>25</sup>. Además, los cardiomiocitos de la región no infartada responden a los estímulos generados por el estiramiento, aumentando su diámetro. Los cambios estructurales desencadenados por el infarto, evidenciados a través del ecocardiograma, se reflejan también en el intersticio miocárdico donde se detecta un aumento de la fibrosis intersticial atribuido a una mayor actividad de las metalo-proteinasas con el

**Figura 2:** Imágenes representativas de ecocardiogramas en modo M realizados a ratas del grupo control (panel superior izquierdo) y ratas con infarto agudo de miocardio (IAM; panel superior derecho), donde se puede observar la acinesia del septum interventricular, área comprometida en el IAM. Los gráficos de barras muestran en la parte superior el comportamiento del índice de masa ventricular izquierdo (IMVI) y en la parte inferior el del acortamiento endocárdico del grupo de ratas control e infartadas. El asterisco señala la presencia de diferencias estadísticamente significativas ( $p < 0.05$ ).



**Figura 3:** En el panel superior se pueden ver el tamaño de los miocitos en ratas no infartadas (izquierda) y en el miocardio sano de las infartadas (derecha) apreciándose el mayor tamaño en estas últimas. En el panel superior derecho se observa la coloración de Syryus Red que permite apreciar mayor proporción de colágeno en el miocardio de ratas infartadas (derecha). Modificado de Pérez NG y col. (12). Debajo se encuentran los gráficos de barras que permiten observar las modificaciones en el tamaño de los miocitos, así como el aumento del colágeno intersticial y las modificaciones en la expresión del intercambiador sodio-hidrógeno (NHE-1) y del péptido natriurético cerebral (BNP) como manifestación del remodelamiento post-IAM. El asterisco señala la presencia de diferencias estadísticamente significativas ( $p < 0.05$ ).



consiguiente incremento en la síntesis de colágeno<sup>28</sup>.

El estiramiento del miocardio genera señales intracelulares a través de la liberación de factores humorales y/o la activación de receptores de mem-

brana<sup>27</sup>. En estudios experimentales en rata se detectó un aumento en la expresión del intercambiador sodio-hidrógeno (NHE-1) en la membrana celular y un incremento en la abundancia del ARN mensajero (ARNm) del péptido natriurético cerebral (BNP), dos reconocidos marcadores moleculares y protagonistas de la hipertrofia cardíaca patológica<sup>29</sup>. En la Figura 3 se encuentran representadas las modificaciones en el tamaño de los miocitos, así como el aumento del colágeno intersticial y las modificaciones en la expresión de NHE-1 y ARNm como manifestación del remodelamiento post-IAM en ratas.

El intercambiador NHE-1 es una proteína presente en la membrana celular que funciona como uno de los mecanismos de regulación del pH intracelular, extrayendo un ión hidrógeno del interior de la célula e incorporando a la misma un ión sodio<sup>29</sup>. La hiperactividad del mismo aumenta el sodio intracelular, lo que favorece un incremento en la concentración de  $Ca^{2+}$  intracelular a través de otro intercambiador iónico de la membrana, el intercambiador  $Na^+/Ca^{2+}$  (NCX). El aumento de la concentración de  $Ca^{2+}$  es responsable de la activación de señales intra-

celulares prohipertroóficas que estimulan la síntesis proteica y conducen al desarrollo de hipertrofia cardíaca<sup>17</sup>. Por otra parte el aumento de la expresión de BNP sería un claro marcador de la activación

de una de las vías de señalización que generan el mencionado aumento de la síntesis proteica y como consecuencia la hipertrofia<sup>30</sup>.

El deterioro de la función cardíaca desencadenado por los estímulos que pusieron en marcha el remodelamiento es progresivo e irreversible<sup>3</sup>. Por lo tanto es importante actuar rápidamente sobre las vías de señalización intracelular involucradas con la intención de modificar esa evolución a los efectos de disminuir la velocidad de los cambios, detenerlos o retrotraer la situación al estado de normalidad, lo que ha sido denominado remodelamiento inverso<sup>31</sup>.

Existen diferentes hipótesis que justifican la utilización de recursos terapéuticos clásicos como la inhibición de la enzima convertidora de angiotensina o el bloqueo de los receptores adrenérgicos<sup>32-34</sup> o menos conocidos como se analizarán a continuación, para conseguir esos objetivos.

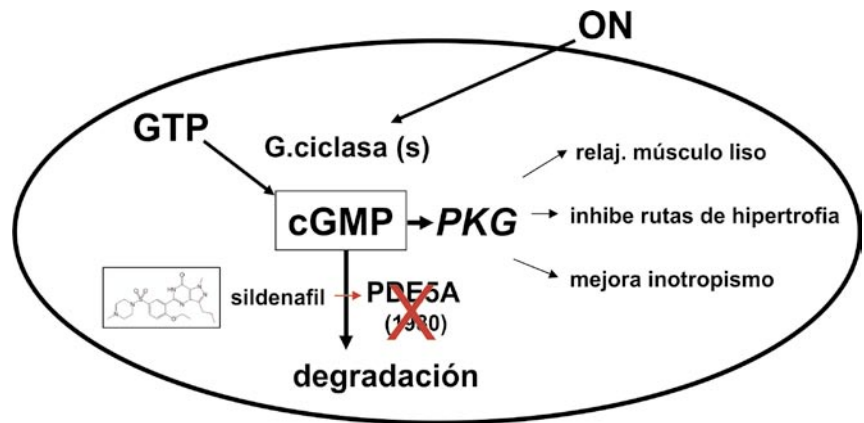
### 1- Efecto protector del guanidín monofosfato cíclico (GMPc)

El GMPc aumenta su concentración en el citosol en respuesta a diferentes estímulos, entre ellos el aumento del óxido nítrico por medio de la activación de una guanilato ciclasa que transforma el guanidín tri-fosfato (GTP) en GMPc. Este GMPc activa a una serie de proteínas kinasas dependientes de GMPc (PKG) que tienen como efectos finales la relajación del músculo liso, la mejoría del inotropismo cardíaco y la inhibición de las vías de señalización prohipertróficas. Por otra parte los niveles de GMPc dependen a su vez de la relación entre la velocidad de formación y de degradación; estando esta regulada por una fosfodiesterasa específica, la fosfodiesterasa 5A. Además, se ha descrito que el aumento de los niveles intracelulares de GMPc tiene un efecto protector evitando el daño celular por catecolaminas<sup>35</sup>; así como el remodelamiento por sobrecarga de presión en animales transgénicos con aumento en la síntesis de

GMPc<sup>36</sup>. El sildenafil al inhibir a la fosfodiesterasa 5A<sup>27</sup> genera un aumento de los niveles de GMPc intracelular pudiendo por lo tanto prevenir o detener el remodelamiento ventricular como se esquematiza en la Figura 4.

La administración de sildenafil por vía oral durante 2 meses al grupo de ratas a las que se les indujo un infarto agudo de miocardio referidas anteriormente, si bien no modificó la estructura ventricular como lo demostraron los estudios ecocardiográficos, mejoró la función ventricular,

**Figura - 4** En esta representación se puede ver que el sildenafil al inhibir la fosfodiesterasa 5A impide la degradación del cGMP, favoreciendo su incremento en el citosol. Este aumento genera diferentes efectos entre los cuales se encuentra la inhibición de la hipertrofia y la mejoría del inotropismo.

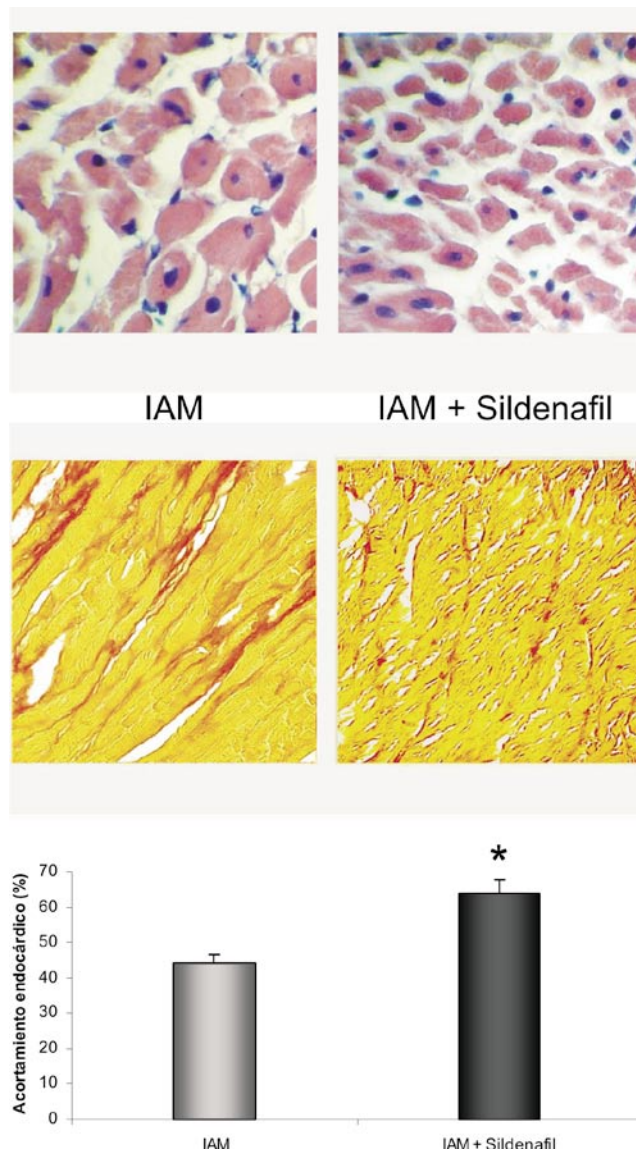


disminuyó el tamaño de los miocitos y la fibrosis intersticial (Figura 5) en la zona no infartada. Además provocó la disminución de los niveles de expresión del NHE-1 y del ARNm para BNP. Estas observaciones revelan el efecto del sildenafil en este escenario revirtiendo las señalizaciones activadas por el infarto de miocardio y deteniendo o retrogradando al menos parte del remodelamiento, planteando una alternativa terapéutica futura para la resolución de estas alteraciones.

### 2- Rol del estrés oxidativo

Diferentes factores proliferativos como la angiotensina II, los agonistas alfa adrenérgicos, el factor de necrosis tumoral y el estiramiento miocárdico estimulan la formación de especies reactivas del oxígeno (ROS)<sup>37</sup>, generando hipertrofia cardíaca a bajas concentraciones de ROS<sup>38</sup>, fibrosis intersticial a niveles medios y muerte celular a

**Figura 5:** En el panel superior a la izquierda se puede observar cortes histológicos teñidos con hematoxilina-eosina para analizar tamaño de miocitos. El panel medio muestra cortes histológicos teñidos con la técnica de Siruis Red para determinar fibrosis intersticial. El tratamiento con sildenafil redujo el tamaño de los miocitos y la fibrosis intersticial. La barra negra representa a los animales infartados tratados con sildenafil (IAM + Sildenafil) y la barra gris al grupo infartado (IAM), pudiendo observarse la mejoría de la función sistólica en el grupo IAM + sildenafil. El asterisco señala la presencia de diferencias estadísticamente significativas ( $p < 0.05$ ). Modificado de Pérez NG y col. (12)



niveles más altos<sup>39</sup>. En animales transgénicos con supresión de la oxido nítrico sintetasa endotelial, importante generadora de ROS, la sobrecarga de presión severa provoca solamente una leve respuesta hipertrófica con escasa fibrosis y sin dilatación de la cavidad ventricular<sup>37</sup>. En consonancia con estas evidencias la producción elevada de ROS ha sido propuesto que contribuye a la transición

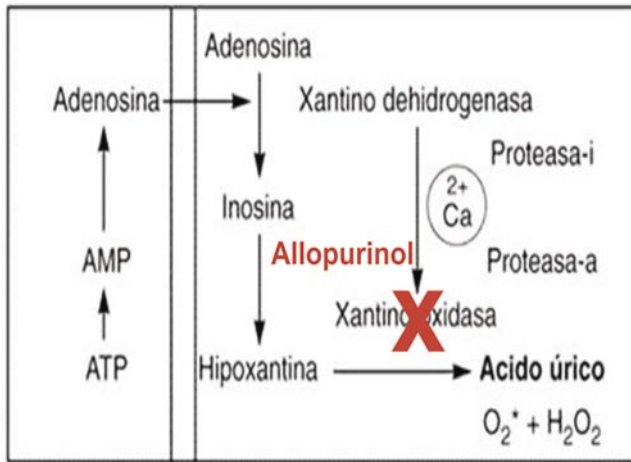
entre el remodelamiento y la insuficiencia cardíaca<sup>39</sup>. Diferentes marcadores de estrés oxidativo en plasma o a nivel pericárdico están aumentados en pacientes con disfunción sistólica crónica del ventrículo izquierdo mostrando los niveles de dichos marcadores relación directa con la severidad de la insuficiencia cardíaca<sup>40,41</sup>.

En un grupo de pacientes con insuficiencia cardíaca crónica, capacidad funcional II-III y fracción de eyección menor a 40 % se analizaron otros aspectos del remodelamiento<sup>42</sup>. En este caso, nos encontramos en la etapa clínica del proceso de remodelado con un efecto prolongado de los distintos estímulos que no pudieron ser controlados adecuadamente. Los pacientes llegan a este estado en su mayoría con antecedentes de cardiopatía isquémica. El ecocardiograma vuelve a ser un instrumento de importancia en la caracterización del remodelamiento. En este caso con hipertrofia y dilatación de las cavidades configurando un modelo de remodelamiento excéntrico con deterioro de la función ventricular. Los niveles séricos de ácido úrico fueron utilizados en estas observaciones como expresión indirecta del grado de estrés oxidativo teniendo en cuenta la actividad de la xantino-oxidasa, enzima que participa en la síntesis del ácido úrico por un lado y contribuye a la formación de anión superóxido por el otro, incrementando consecuentemente el estrés oxidativo<sup>42</sup>, como se esquematiza en la Figura 6. Los pacientes con insuficiencia cardíaca mostraron niveles séricos elevados de ácido úrico. Este hallazgo puede de alguna forma indirecta señalar la participación de los niveles de ROS en el proceso del remodelamiento cardíaco en esta situación, como ha sido señalado por otros autores<sup>43</sup>.

El agregado de 600 mg/día de oxypurinol al tratamiento convencional de pacientes con insuficiencia cardíaca durante un mes redujo significativamente los niveles séricos de ácido úrico, pudiendo interpretarse este hecho como indicador de disminución del estrés oxidativo. El oxypurinol es un metaboltio activo del allopurinol cuyo efecto es la inhibición de la xantino-oxidasa<sup>42</sup>.

Como resultado de esa terapéutica los pacientes tratados mostraron un incremento de la fracción

**Figura 6:** Esquema representando el rol de la Xantino-oxidasa en la síntesis de ácido úrico y en la formación de aniones super-óxido ( $O_2^*$ ) y peróxido de hidrógeno ( $H_2O_2$ ). ATP: adenosin trifosfato, AMP: adenosin monofosfato,  $Ca^{2+}$ : calcio. Se puede ver representado el efecto del allopurinol inhibiendo la acción de la xantino-oxidasa.



de eyección (Figura 7), señalando de alguna forma la posibilidad de iniciar un proceso de remodelación inverso en esta etapa avanzada de la enfermedad, actuando sobre los niveles de estrés oxidativo.

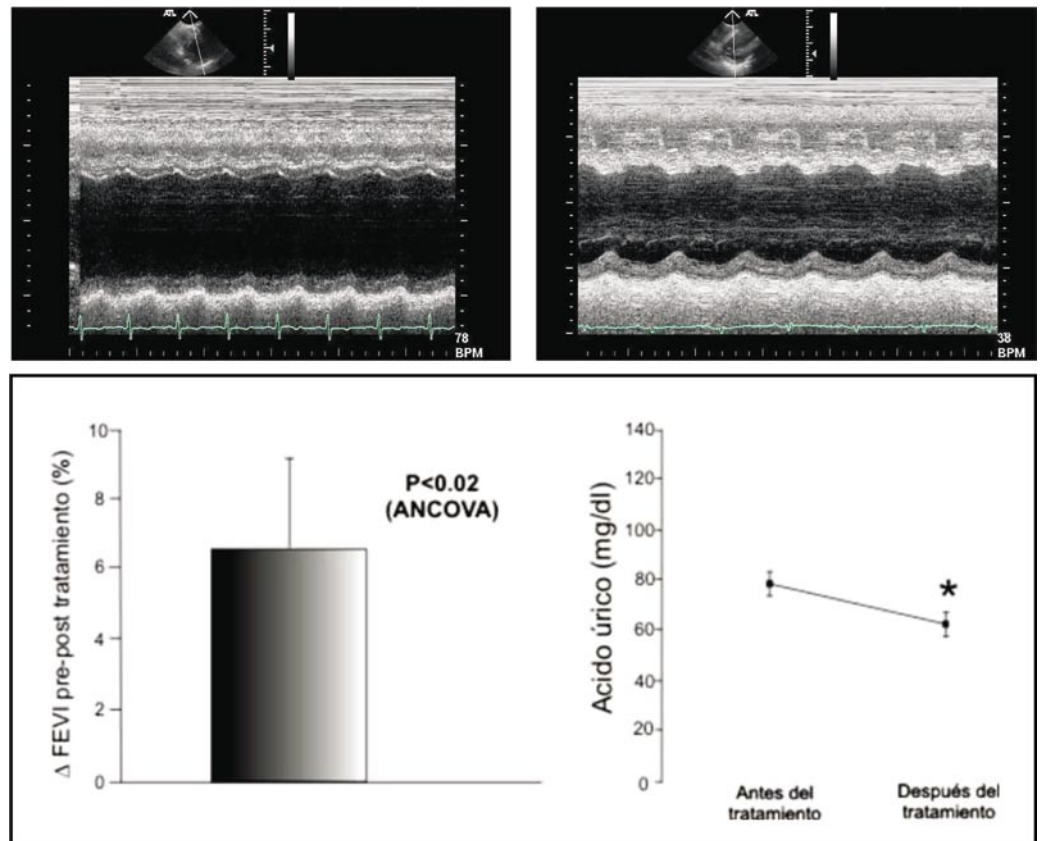
### ***b- Remodelamiento por sobrecarga de presión***

De acuerdo a la hipótesis de Grossman et al<sup>44</sup>, basada en la ley de Laplace, la sobrecarga de presión en el ventrículo izquierdo determina un aumento en el diámetro menor del miocito que lleva a incrementar el espesor parietal y por consecuencia reducir el estrés sistólico<sup>45</sup>. Si la hipertrofia es adecuada el estrés parietal se normaliza y el corazón está mecánicamente com-

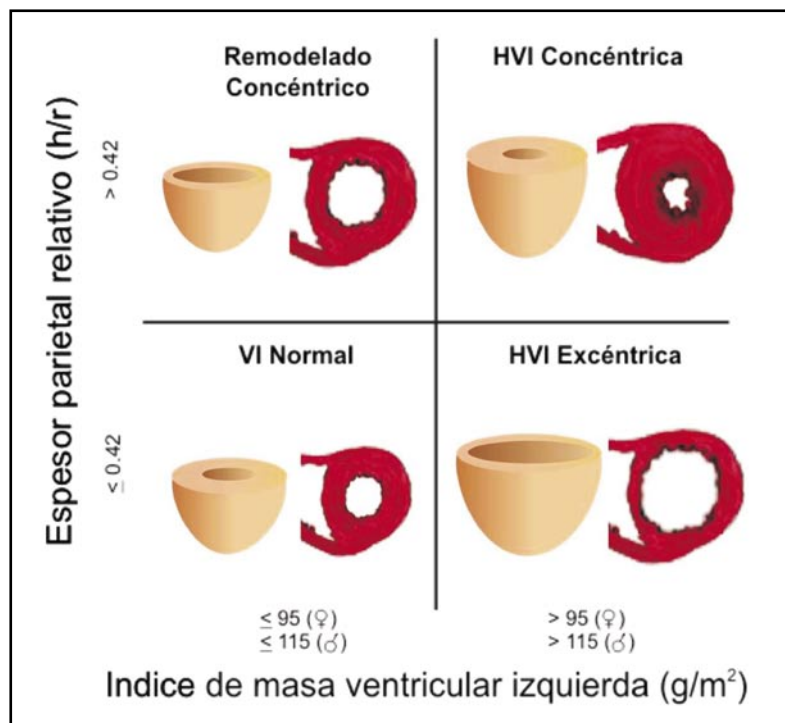
pensado. Este efecto puede corresponder a la etapa de compensación con hiperfunción señalada por Meerson como resultado de una sobrecarga de presión generada experimentalmente al disminuir el diámetro de la aorta<sup>45</sup>. Sin embargo como hemos señalado anteriormente es conocido que la persistencia de esa sobrecarga determina un deterioro progresivo estructural y funcional del ventrículo izquierdo.

La causa de sobrecarga de presión con mayor prevalencia en la población general es la hipertensión arterial. Si bien cabría esperar un solo fenotipo de remodelamiento como consecuencia de la sobrecarga de presión por hipertensión arterial, Gannau et al<sup>46</sup> demostraron que este no era el caso. Al evaluar la masa ventricular izquierda y la relación radio/espesor del ventrículo izquierdo por ecocardiografía encontraron al menos tres fenotipos distintos.: 1- hipertrofia concéntrica; 2- hipertrofia excéntrica y 3- remodelamiento concéntrico como

**Figura 7:** En el panel superior se observan los registros ecocardiográficos en Modo M guiados por bidimensional antes (izquierda) y después (derecha) del tratamiento con oxypurinol. En la parte inferior se muestra a la izquierda un gráfico de barras que señala la diferencia de la fracción de eyección encontrada después del tratamiento y a la derecha la representación de los niveles de ácido úrico antes y después del oxypurinol.  
\*  $p < 0.01$ .



**Figura 8:** Representación esquemática de los diferentes patrones de geometría ventricular con los puntos de corte del índice de masa ventricular izquierda (IMVI) y del espesor parietal relativo (h/r). Se configuran cuatro patrones: normal, hipertrofia concéntrica, hipertrofia excéntrica y remodelamiento concéntrico.



se esquematiza en la Figura 8. Es interesante señalar que esas diferentes adaptaciones estructurales del ventrículo izquierdo se acompañan de distintas patentes hemodinámicas<sup>47</sup>, mostrando a su vez diferente pronóstico evolutivo<sup>48</sup>. Estas observaciones en humanos fueron corroboradas a nivel experimental en ratas espontáneamente hipertensas, reforzando la similitud de dicho modelo experimental con la hipertensión arterial esencial del hombre<sup>5</sup>. Las ratas espontáneamente hipertensas constituyen una cepa de animales que desarrollan hipertensión arterial en forma espontánea, siendo muy utilizadas para estudiar diferentes aspectos de la hipertensión arterial con posibilidades de extrapolar los hallazgos a la hipertensión arterial esencial del humano.

Los mecanismos que explican el remodelamiento cardíaco en respuesta a una sobrecarga de presión han sido analizados extensamente en la literatura<sup>16</sup>. Una de las hipótesis fundamentales considera que de acuerdo a las vías intracelulares activadas por el estímulo, el miocito puede sobrevivir desarrollando una hipertrofia beneficiosa,

deteriorar su capacidad funcional y/o evolucionar a la muerte celular programada determinando una respuesta de mala adaptación que es la que se está analizando en esta discusión<sup>49</sup>. Por lo tanto estas vías de señalización intracelular determinan patentes de remodelamiento de adaptación o fisiológicas o de mala adaptación o patológicas<sup>49,50</sup>.

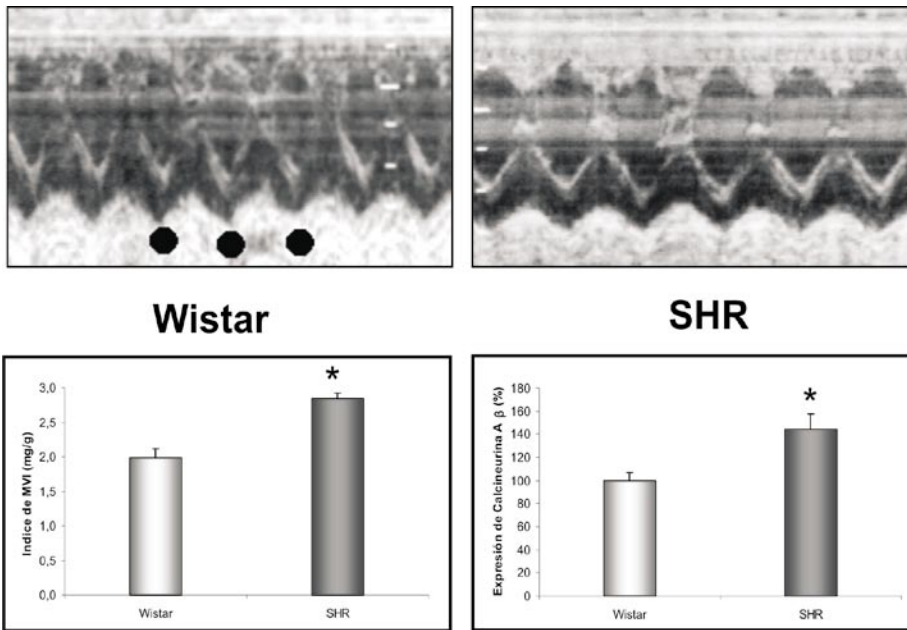
En un estudio de los mecanismos de señalización intracelular desencadenados por sobrecarga de presión secundaria a hipertensión arterial en ratas espontáneamente hipertensas con hipertrofia ventricular izquierda detectada por ecocardiografía se observó un incremento en la actividad de calcineurina (Figura 9) y de la abundancia de los ARNm del péptido natriurético auricular y de la cadena liviana de miosina-2<sup>6,51</sup>. La calcineurina es una fosfatasa activada por el aumento del calcio intracelular que desfosforila a miembros de la familia

de factores de transcripción NFAT (nuclear factor of activated T-cells) generando estímulos para el desarrollo de hipertrofia<sup>6</sup>. La reexpresión de genes que normalmente sólo lo hacen durante la vida fetal como el factor natriurético auricular y el de la cadena liviana de miosina-2 son ampliamente reconocidos como marcadores moleculares de hipertrofia cardíaca patológica<sup>6</sup>. Sin embargo y a diferencia de lo señalado en la isquemia, no se observó compromiso de la función sistólica, evaluada a través de índices ecocardiográficos que analizan el acortamiento en el eje menor del ventrículo izquierdo<sup>6</sup>. Es importante tener en cuenta que estos índices de función ventricular izquierda no son altamente sensibles, limitando por lo tanto la identificación del compromiso funcional<sup>15</sup>.

El análisis de la contracción de las fibras longitudinales del ventrículo izquierdo mediante la utilización de Doppler tisular permite mejorar la sensibilidad del ecocardiograma en el estudio de la función sistólica ventricular izquierda. Es interesante señalar que utilizando ese recurso se pudo detectar depresión de la función sistólica, no iden-

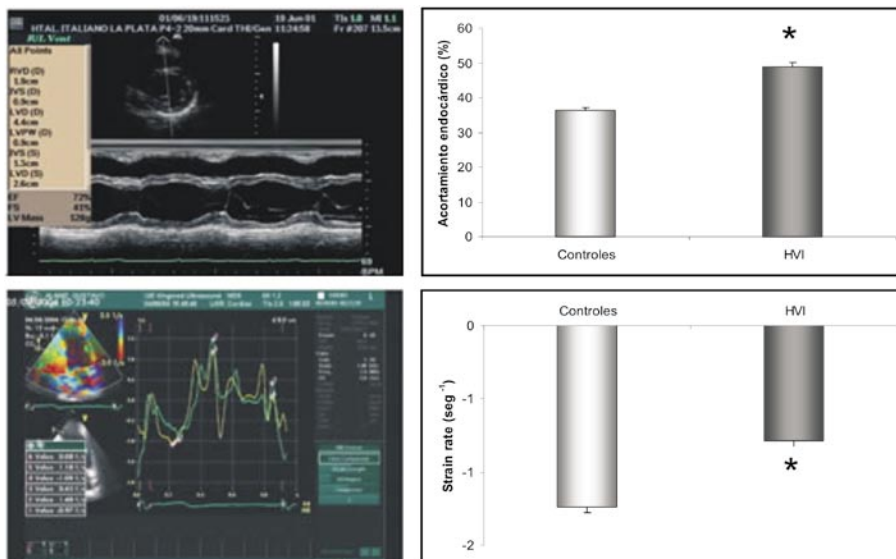


**Figura 9:** En el panel superior se observan a la registros ecocardiográficos a la izquierda de ratas normotensas (Wistar) y a la derecha de ratas espontáneamente hipertensas (SHR). En los gráficos de barras se puede observar el mayor índice de masa ventricular izquierda de los animales hipertensos (SHR) respecto de los normotensos (Wistar), así como la mayor expresión de calcineurina en las ratas SHR.  
\*  $p < 0.01$ .



tificada por los parámetros convencionales en un grupo de pacientes hipertensos con hipertrofia ventricular izquierda<sup>52</sup> (Figura 10). Observaciones preliminares en otro modelo experimental de sobrecarga de presión generado por la constricción

**Figura 10:** En el lado izquierdo de la figura se pueden ver los registros ecocardiográficos en modo M del ventrículo izquierdo arriba y del strain-rate obtenido en el mismo paciente abajo. A la derecha los gráficos de barra muestran los parámetros de función sistólica ventricular izquierda en los individuos controles y en los hipertensos con hipertrofia ventricular (HVI) izquierda. En la parte superior el porcentaje de acortamiento endocárdico, que es similar entre los grupos y en la parte inferior la velocidad pico del strain-rate que resultó menor en los hipertrofiados.  
\*  $p < 0.05$



de la aorta transversa en ratones revelan cambios que permitieron identificar rápidamente el desarrollo de remodelamiento cardíaco a través de estudios ecocardiográficos, e histométricos, constatándose el desarrollo de hipertrofia cardíaca con aumento del tamaño de los miocitos y de la fibrosis intersticial como ya se describió para el remodelamiento desencadenado por hipertensión arterial.

Así como se analizaron los recursos que pueden ser utilizados para detener o revertir el remodelamiento post-infarto agudo de miocardio existen varias posibilidades para actuar en el remodela-

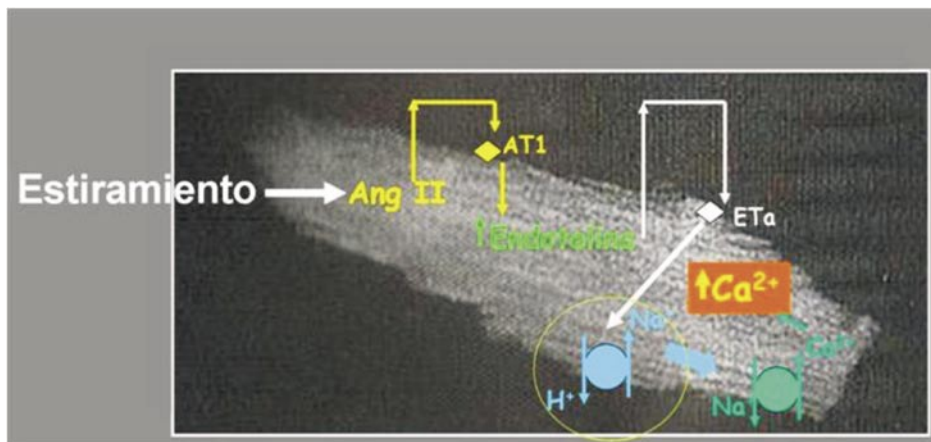
miento por sobrecarga de presión.

### 1- Significación de la activación del sistema renina-angiotensina-aldosterona

Más allá de los mecanismos extracardíacos que

pueden activar el sistema renina-angiotensina-aldosterona (SRAA) el simple estiramiento de la célula miocárdica en respuesta a la sobrecarga hemodinámica desencadena una cascada de eventos que comprende liberación de angiotensina II desde el miocito que activa los receptores de angiotensina AT1 en forma autocrina, lo que induce la liberación y formación de endotelina que activa al NHE-1 y al intercambiador aniónico Cl<sup>-</sup>/HCO<sub>3</sub><sup>-</sup> a través del receptor de endotelina A<sup>53</sup>. El aumento de la actividad del NHE-1 al aumentar los niveles de sodio intracelular favo-

**Figura 11:** Esquema representativo de las señales intracelulares activadas por el estiramiento del miocito como un estímulo para el desarrollo de hipertrofia. En ese camino de señales se produce una mayor actividad del intercambiador Na<sup>+</sup>/H<sup>+</sup>. (adaptado de Yamazaki y col, y de Pérez y col).  
 Ang II: Angiotensina II; AT1: receptor de angiotensina; ET: endotelina; ETa: receptor de endotelina; PKC: proteína – kinasa C

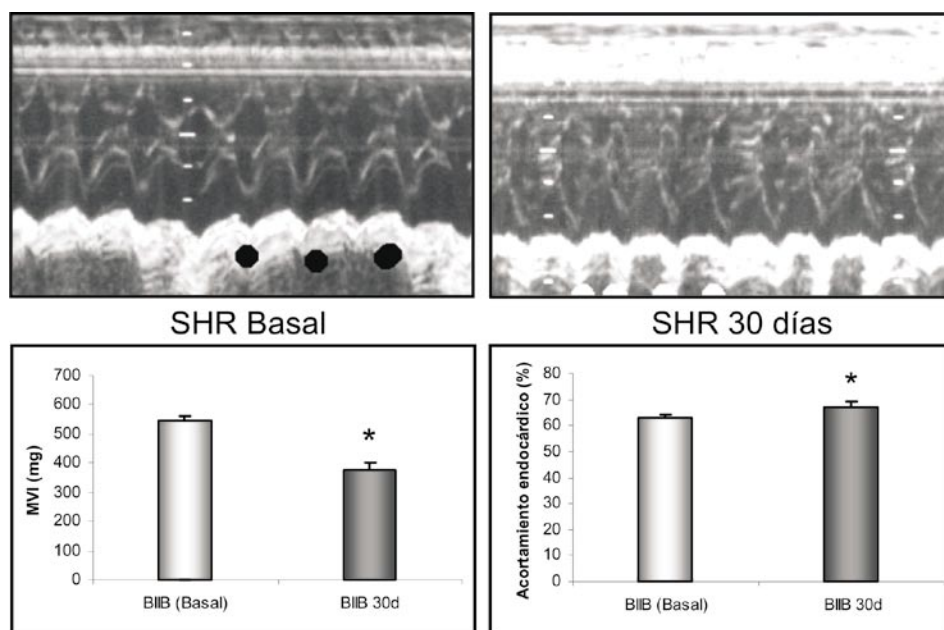


rece el aumento de la concentración intracelular de calcio a través del intercambiador sodio-calcio que será responsable de la activación de diferentes vías intracelulares prohipertroóficas (Figura 11)<sup>54</sup>. La utilización de compuestos farmacológicos que inhiben selectivamente al NHE-1, como el BIIB o el cariporide, permiten la detención y/o regresión del remodelamiento cardíaco, aún sin modificar

la fibrosis intersticial. Este efecto es parcialmente explicado por la reducción de la post-carga asociada a los efectos anti-hipertensivos de esa inhibición<sup>55-59</sup>. Es importante resaltar que en nuestras observaciones se conseguía la regresión de la hipertrofia cardíaca en ratas hipertensas aún sin modificar los niveles de presión arterial al utilizarse antagonistas del NHE-1<sup>60</sup>. Por otra parte Alvarez

**Figura 12:** Imágenes correspondientes al registro ecocardiográfico obtenido en una rata SHR antes y a los 30 días de tratamiento con BIIB donde se puede ver la disminución del espesor parietal (pared anterior o septal y pared posterior) en la imagen de la derecha. En la parte inferior los gráficos de barras representan a la izquierda los valores promedios de la masa ventricular izquierda (MVI) antes (BIIB basal) y a los 30 días de tratamiento (BIIB 30 días). A la derecha se puede observar el comportamiento del porcentaje de acortamiento en similar situación.

\* p < 0.05



las cifras de presión arterial. Se debe resaltar la mejoría de la función ventricular, la regresión de la hipertrofia cardíaca, (Figura 12) la disminución del tamaño de los miocitos y de la fibrosis con este tratamiento<sup>29</sup>.

En coincidencia con lo referido, diversos estudios experimentales han demostrado la eficacia de la inhibición de la enzima convertidora de angiotensina (ECA) en la regresión de la hipertrofia cardíaca y de

la fibrosis intersticial. Este efecto es parcialmente explicado por la reducción de la post-carga asociada a los efectos anti-hipertensivos de esa inhibición<sup>55-59</sup>. Es importante resaltar que en nuestras observaciones se conseguía la regresión de la hipertrofia cardíaca en ratas hipertensas aún sin modificar los niveles de presión arterial al utilizarse antagonistas del NHE-1<sup>60</sup>. Por otra parte Alvarez et al<sup>61</sup> utilizando diferentes fármacos que reducían a similares niveles los valores de presión arterial en ratas espontáneamente hipertensas encontraron mayor grado de regresión con el bloqueo de los receptores de angiotensina<sup>61</sup>.

Siguiendo los hallazgos experimentales existen evidencias ecocardiográficas en diferentes ensayos clínicos que muestran regresión de la hipertrofia o remodelado inverso en pacientes con hipertrofia ventricular izquierda,<sup>8,62-68</sup> así como efectos beneficiosos sobre la función sistólica o diastólica al utilizar inhibidores de la ECA. La

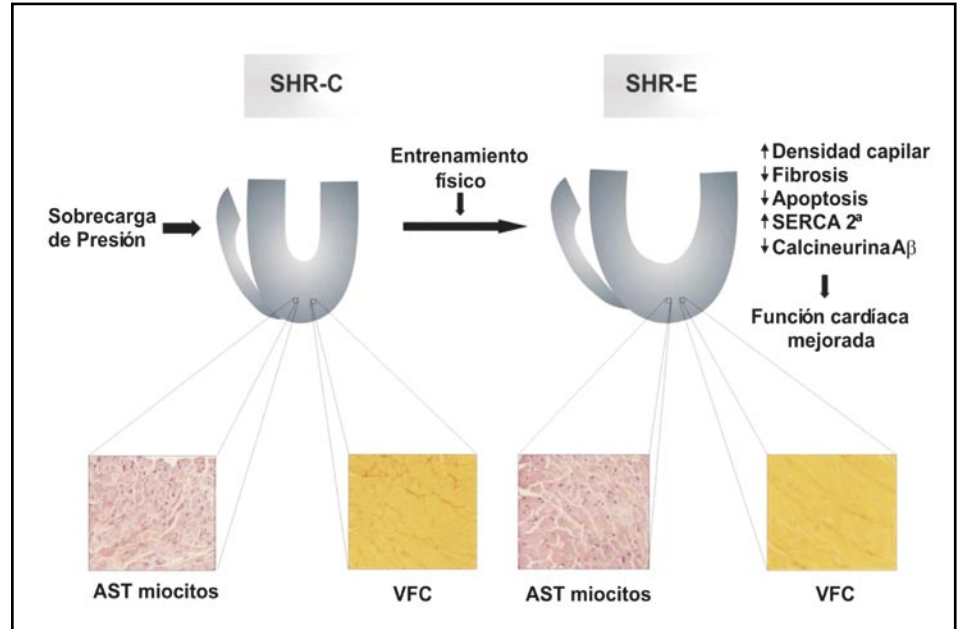
regresión de la hipertrofia cardíaca ha sido señalada también con el empleo de diuréticos y/o bloqueantes cálcicos<sup>69</sup> en parte atribuidos al descenso de la presión arterial y en parte a mecanismos independientes a dicho efecto.

## 2- Rol de la hipertrofia fisiológica sobre la hipertrofia patológica

Como fue señalado anteriormente a partir de una señal de sobrecarga hemodinámica detectada por el miocito la respuesta desencadenada depende del camino de señalización intracelular activado. Eso puede generar ante similares estímulos remodelamiento de adaptación o fisiológico o remodelamiento de mala adaptación o patológico<sup>70</sup>.

Las evidencias consideradas permiten especular que ante un remodelamiento patológico secundario por ejemplo a hipertensión arterial, la aplicación del ejercicio, estímulo aceptado como determinante de remodelamiento fisiológico, pudiera modificar esa situación. Observaciones en nuestro laboratorio en ratas espontáneamente hipertensas con remodelado patológico a quienes se sometió a un régimen de entrenamiento con natación durante 2 meses, confirman esa hipótesis<sup>6</sup>. En efecto, a pesar de que el ejercicio aumentó la masa cardíaca, pudiendo implicar mayor remodelamiento, la mejoría en los índices de función ventricular analizados por ecocardiografía, así como la disminución de la fibrosis intersticial, el aumento de la densidad capilar, la disminución de la incidencia de apoptosis y de la actividad de calcineurina, señalan el cambio hacia un remodelamiento de adaptación o fisiológico como se pueden ver en la Figura 13. Estos hallazgos darían mayor sustento a la utilización de la actividad física programada en pacientes

**Figura 13:** En la figura podemos ver en la parte superior el esquema representativo de un corte de ambos ventrículos en ratas controles (SHR-C) y después de ejercicio (SHR-E). En la parte inferior se pueden observar los cortes histológicos del miocardio de ratas espontáneamente hipertensas, teñidos con hematoxilina eosina para evaluar el área de los miocitos (AST miocitos), y con Sirius Red para cuantificación de colágeno (VFC). Se puede observar el mayor tamaño de los miocitos de los animales que realizaron ejercicio (SHR-E), respecto de los controles (SHR-C), y la reducción de colágeno intersticial en el grupo SHR-E. Adaptado de Garcíarena CD y col (4).



con remodelamiento patológico a los efectos de mejorar su evolución.

## 5-Conclusión

El remodelamiento ventricular izquierdo se caracteriza por modificaciones estructurales y funcionales del miocardio que librado a su evolución natural progresa insidiosamente hacia un deterioro funcional irreversible. En la génesis y en la progresión del mismo participan múltiples mecanismos intracelulares que hacen compleja esta entidad. El mejor conocimiento de las diferentes vías de señalización utilizadas por los determinantes del remodelamiento ayudará a encontrar recursos que permitan detener o revertir esa evolución.

Tanto en las modificaciones estructurales y funcionales que ocurren tempranamente en una etapa subclínica, así como durante el proceso de remodelamiento invertido donde no es posible tener identificadores clínicos claros, el estudio ecocardiográfico adquiere real significación para el correcto diagnóstico y seguimiento. .

Es claro que el desafío para el futuro será asociar

la información obtenida de los modelos celulares y moleculares con los resultados de los estudios clínicos para asegurar que los pacientes reciban el tratamiento óptimo y en el momento justo para frenar la progresión de la enfermedad.

## Referências

1. Pfeffer JM, Pfeffer MA, Braunwald E. Influence of chronic captopril therapy on the infarcted left ventricle of the rat. *Circ Res.* 1985;57(1):84-95.
2. Pfeffer MA, Braunwald E. Ventricular remodeling after myocardial infarction. Experimental observations and clinical implications. *Circulation.* 1990;81(4):1161-72.
3. Cohn JN, Ferrari R, Sharpe N, on Behalf of an International Forum on Cardiac R. Cardiac remodeling--concepts and clinical implications: a consensus paper from an international forum on cardiac remodeling. *J Am Coll Cardiol.* 2000;35(8):569-82.
4. Opie L. *Heart physiology.* Philadelphia: Lippincott Williams and Wilkins; 2004.
5. Escudero EM, Pinilla OA, Carranza VB. Echocardiographic study of left ventricular geometry in spontaneously hypertensive rats. *Medicina.* 2009;69(3):335-40.
6. Garcarena CD, Pinilla OA, Nolly MB, Laguens RP, Escudero EM, Cingolani HE, et al. Endurance training in the spontaneously hypertensive rat: conversion of pathological into physiological cardiac hypertrophy. *Hypertension.* 2009;53(4):708-14.
7. Devereux RB, Dahlof B, Gerds E, Boman K, Nieminen MS, Papademetriou V, et al. Regression of hypertensive left ventricular hypertrophy by losartan compared with atenolol: the Losartan Intervention for Endpoint Reduction in Hypertension (LIFE) trial. *Circulation.* 2004;110(11):1456-62.
8. Devereux RB, Palmieri V, Sharpe N, De Quattro V, Bella JN, de Simone G, et al. Effects of once-daily angiotensin-converting enzyme inhibition and calcium channel blockade-based antihypertensive treatment regimens on left ventricular hypertrophy and diastolic filling in hypertension: the prospective randomized enalapril study evaluating regression of ventricular enlargement (preserve) trial. *Circulation.* 2001;104(11):1248-54.
9. Picano E, Molinaro S, Pasanisi E. The diagnostic accuracy of pharmacological stress echocardiography for the assessment of coronary artery disease: a meta-analysis. *Cardiovasc Ultrasound.* 2008;6:30.
10. Guadalajara Boo JF, Gonzalez Zarate J, Bucio Reta E, Perez P, Cue Carpio RJ. Non invasive quantification of the parietal systolic stress of the left ventricle in patients with heart failure and its clinical application. *Arch Cardiol Mex.* 2007;77(2):120-9.
11. Zile MR. Heart failure with preserved ejection fraction: is this diastolic heart failure? *J Am Coll Cardiol.* 2003;41(9):1519-22.
12. de Simone G, Greco R, Mureddu G, Romano C, Guida R, Celentano A, et al. Relation of left ventricular diastolic properties to systolic function in arterial hypertension. *Circulation.* 2000;101(2):152-7.
13. Yip G, Wang M, Zhang Y, Fung JW, Ho PY, Sanderson JE. Left ventricular long axis function in diastolic heart failure is reduced in both diastole and systole: time for a redefinition? *Heart.* 2002;87(2):121-5.
14. Yu CM, Lin H, Yang H, Kong SL, Zhang Q, Lee SW. Progression of systolic abnormalities in patients with "isolated" diastolic heart failure and diastolic dysfunction. *Circulation.* 2002;105(10):1195-201.
15. Aeschbacher BC, Hutter D, Fuhrer J, Weidmann P, Delacretaz E, Allemann Y. Diastolic dysfunction precedes myocardial hypertrophy in the development of hypertension. *Am J Hypertens.* 2001;14(2):106-13.
16. Opie LH, Commerford PJ, Gersh BJ, Pfeffer MA. Controversies in ventricular remodelling. *Lancet.* 2006;367(9507):356-67.
17. Escudero EM, Pinilla OA. Paradigms and paradoxes of left ventricular hypertrophy: from the research laboratory to the clinical consultation. *Arch Cardiol Mex.* 2007;77(3):237-48.
18. Budoff MJ, Ahmadi N, Sarraf G, Gao Y, Chow D, Flores F, et al. Determination of left ventricular mass on cardiac computed tomographic angiography. *Acad Radiol.* 2009;16(6):726-32.
19. Forder JR, Pohost GM. Cardiovascular nuclear magnetic resonance: basic and clinical applications. *J Clin Invest.* 2003;111(11):1630-9.
20. Picard MH, Popp RL, Weyman AE. Assessment of left ventricular function by echocardiography: a technique in evolution. *J Am Soc Echocardiogr.* 2008;21(1):14-21.
21. Quinones MA, Gaasch WH, Alexander JK. Echocardiographic assessment of left ventricular function: with special reference to normalized velocities. *Circulation.* 1974;50(1):42-51.
22. Edvardsen T, Urheim S, Skulstad H, Steine K, Ihlen H, Smiseth OA. Quantification of left ventricular systolic function by tissue Doppler echocardiography: added value of measuring pre and post ejection velocities in ischemic myocardium. *Circulation.* 2002;105:2071-7.
23. Carabello BA. Evolution of the study of left ventricular function: everything old is new again. *Circulation.* 2002;105(23):2701-3.
24. Anversa P, Loud AV, Levicky V, Guideri G. Left ventricular failure induced by myocardial infarction. I. Myocyte

- hypertrophy. *Am J Physiol.* 1985;248(6 Pt 2):H876-82.
25. Mitchell GF, Lamas GA, Vaughan DE, Pfeffer MA. Left ventricular remodeling in the year after first anterior myocardial infarction: a quantitative analysis of contractile segment lengths and ventricular shape. *J Am Coll Cardiol.* 1992;19(6):1136-44.
  26. McKay RG, Pfeffer MA, Pasternak RC, Markis JE, Come PC, Nakao S, et al. Left ventricular remodeling after myocardial infarction: a corollary to infarct expansion. *Circulation.* 1986;74(4):693-702.
  27. Perez NG, Piaggio MR, Ennis IL, Garcarena CD, Morales C, Escudero EM, et al. Phosphodiesterase 5A inhibition induces Na<sup>+</sup>/H<sup>+</sup> exchanger blockade and protection against myocardial infarction. *Hypertension.* 2007;49(5):1095-103.
  28. Woodiwiss AJ, Tsotetsi OJ, Sprott S, Lancaster EJ, Mela T, Chung ES, et al. Reduction in myocardial collagen cross-linking parallels left ventricular dilatation in rat models of systolic chamber dysfunction. *Circulation.* 2001;103(1):155-60.
  29. Cingolani HE, Ennis IL. Sodium-hydrogen exchanger, cardiac overload, and myocardial hypertrophy. *Circulation.* 2007;115(9):1090-100.
  30. Ellmers LJ, Knowles JW, Kim HS, Smithies O, Maeda N, Cameron VA. Ventricular expression of natriuretic peptides in Npr1(-/-) mice with cardiac hypertrophy and fibrosis. *Am J Physiol.* 2002;283(2):H707-14.
  31. Pieske B. Reverse remodeling in heart failure - fact or fiction? *Eu Heart J Suppl.* 2004;6:D66-78.
  32. Aikawa Y, Rohde L, Plehn J, Greaves SC, Menapace F, Arnold MO, et al. Regional wall stress predicts ventricular remodeling after anteroseptal myocardial infarction in the Healing and Early Afterload Reducing Trial (HEART): an echocardiography-based structural analysis. *Am Heart J.* 2001;141(2):234-42.
  33. Pfeffer JM. Progressive ventricular dilation in experimental myocardial infarction and its attenuation by angiotensin-converting enzyme inhibition. *Am J Cardiol.* 1991;68(14):17D-25D.
  34. Doughty RN, Whalley GA, Gamble G, MacMahon S, Sharpe N. Left ventricular remodeling with carvedilol in patients with congestive heart failure due to ischemic heart disease. Australia-New Zealand Heart Failure Research Collaborative Group. *J Am Coll Cardiol.* 1997;29(5):1060-6.
  35. Borlaug BA, Melenovsky V, Marhin T, Fitzgerald P, Kass DA. Sildenafil inhibits beta-adrenergic-stimulated cardiac contractility in humans. *Circulation.* 2005;112(17):2642-9.
  36. Takimoto E, Champion HC, Li M, Belardi D, Ren S, Rodriguez ER, et al. Chronic inhibition of cyclic GMP phosphodiesterase 5A prevents and reverses cardiac hypertrophy. *Nat Med.* 2005;11(2):214-22.
  37. Takimoto E, Champion HC, Li M, Ren S, Rodriguez ER, Tavazzi B, et al. Oxidant stress from nitric oxide synthase-3 uncoupling stimulates cardiac pathologic remodeling from chronic pressure load. *J Clin Invest.* 2005;115(5):1221-31.
  38. Siwik DA, Pagano PJ, Colucci WS. Oxidative stress regulates collagen synthesis and matrix metalloproteinase activity in cardiac fibroblasts. *Am J Physiol Cell Physiol.* 2001;280(1):C53-60.
  39. Sawyer DB, Siwik DA, Xiao L, Pimentel DR, Singh K, Colucci WS. Role of oxidative stress in myocardial hypertrophy and failure. *J Mol Cell Cardiol.* 2002;34(4):379-88.
  40. Mallat Z, Philip I, Leuret M, Chatel D, Maclouf J, Tedgui A. Elevated levels of 8-iso-prostaglandin F2alpha in pericardial fluid of patients with heart failure: a potential role for in vivo oxidant stress in ventricular dilatation and progression to heart failure. *Circulation.* 1988;97(16):1536-9.
  41. Keith M, Geranmayegan A, Sole MJ, Kurian R, Robinson A, Omran AS, et al. Increased oxidative stress in patients with congestive heart failure. *J Am Coll Cardiol.* 1998;31(6):1352-6.
  42. Cingolani HE, Plastino JA, Escudero EM, Mangal B, Brown J, Perez NG. The effect of xanthine oxidase inhibition upon ejection fraction in heart failure patients: La Plata Study. *J Card Fail.* 2006;2(7):491-8.
  43. Berry CE, Hare JM. Xanthine oxidoreductase and cardiovascular disease: molecular mechanisms and pathophysiological implications. *J Physiol.* 2004;555(Pt 3):589-606.
  44. Grossman W, Jones D, McLaurin LP. Wall stress and patterns of hypertrophy in the human left ventricle. *J Clin Invest.* 1975;56(1):56-64.
  45. Meerson FZ. Compensatory hyperfunction of the heart and cardiac insufficiency. *Circ Res.* 1962;10:250-8.
  46. Ganau A, Devereux RB, Roman MJ, de Simone G, Pickering TG, Saba PS, et al. Patterns of left ventricular hypertrophy and geometric remodeling in essential hypertension. *J Am Coll Cardiol.* 1992;19(7):1550-8.
  47. Bella JN, Wachtell K, Palmieri V, Liebson PR, Gerds E, Ylitalo A, et al. Relation of left ventricular geometry and function to systemic hemodynamics in hypertension: the LIFE Study. Losartan Intervention For Endpoint Reduction in Hypertension Study. *J Hypertens.* 2001;19(1):127-34.
  48. Tovillas-Moran FJ, Zabaleta-del-Olmo E, Dalfo-Baque A, Vilaplana-Coscolluela M, Galceran JM, Coca A. Cardiovascular morbidity and mortality and left ventricular geometric patterns in hypertensive patients treated in primary care. *Rev Esp Cardiol.* 2009;62(3):246-54.

49. Baines CP, Molkentin JD. STRESS signaling pathways that modulate cardiac myocyte apoptosis. *J Mol Cell Cardiol.* 2005;**38**(1):47-62.
50. Sugden PH. Mechanotransduction in cardiomyocyte hypertrophy. *Circulation.* 2001;**103**(10):1375-7.
51. Ennis IL, Garciaarena CD, Escudero EM, Perez NG, Dulce RA, Camilion de Hurtado MC, et al. Normalization of the calcineurin pathway underlies the regression of hypertensive hypertrophy induced by Na<sup>+</sup>/H<sup>+</sup> exchanger-1 (NHE-1) inhibition. *Canad J Physiol Pharmacol.* 2007;**85**(3-4):301-10.
52. Tufare AL EE, Ankudowicz V. Deterioro temprano de la contractilidad en la hipertrofia secundaria a hipertensión. *Rev Fed Arg Cardiol.* 2005;**34**(Supl II):53.
53. Cingolani HE, Perez NG, Camilion de Hurtado MC. An autocrine/paracrine mechanism triggered by myocardial stretch induces changes in contractility. *News Physiol Sci.* 2001;**16**:88-91.
54. Cingolani HE, Perez NG, Aiello EA, Ennis IL, Garciaarena CD, Villa-Abrille MC, et al. Early signals after stretch leading to cardiac hypertrophy. Key role of NHE-1. *Front Biosci.* 2008;**13**:7096-114.
55. Brilla CG. Regression of myocardial fibrosis in hypertensive heart disease: diverse effects of various antihypertensive drugs. *Cardiovasc Res.* 2000;**46**(2):324-31.
56. Brilla CG, Funck RC, Rupp H. Lisinopril-mediated regression of myocardial fibrosis in patients with hypertensive heart disease. *Circulation.* 2000;**102**(12):1388-93.
57. Sen S, Tarazi RC, Bumpus FM. Effect of converting enzyme inhibitor (SQ14,225) on myocardial hypertrophy in spontaneously hypertensive rats. *Hypertension.* 1980;**2**(2):169-76.
58. Linz W, Wiemer G, Schaper J, Zimmermann R, Nagasawa K, Gohlke P, et al. Angiotensin converting enzyme inhibitors, left ventricular hypertrophy and fibrosis. *Mol Cell Biochem.* 1995;**147**(1-2):89-97.
59. Chopra M, McMurray J, Stewart J, Dargie HJ, Smith WE. Free radical scavenging: a potentially beneficial action of thiol-containing angiotensin converting enzyme inhibitors. *Biochem Soc Trans.* 1990;**18**(6):1184-5.
60. Escudero EM, Tufare AL, Ennis IL, Garciaarena CD, Pinnilla OA, Carranza VB. Echocardiographic analysis of the effect of different Na<sup>+</sup>/H<sup>+</sup> exchanger inhibitors on left ventricular structure and function in spontaneously hypertensive rats. *Medicina.* 2006;**66**(5):392-8.
61. Alvarez BV, Ennis IL, De Hurtado MC, Cingolani HE. Effects of antihypertensive therapy on cardiac sodium/hydrogen ion exchanger activity and hypertrophy in spontaneously hypertensive rats. *Canad J Cardiol.* 2002;**18**(6):667-72.
62. Dyadyk AI, Bagriy AE, Lebed IA, Yarovaya NF, Schukina EV, Taradin GG. ACE inhibitors captopril and enalapril induce regression of left ventricular hypertrophy in hypertensive patients with chronic renal failure. *Nephrol Dial Transplant.* 1997;**12**(5):945-51.
63. Gottdiener JS, Reda DJ, Massie BM, Materson BJ, Williams DW, Anderson RJ. Effect of single-drug therapy on reduction of left ventricular mass in mild to moderate hypertension: comparison of six antihypertensive agents. The Department of Veterans Affairs Cooperative Study Group on Antihypertensive Agents. *Circulation.* 1997;**95**(8):2007-14.
64. Mancia G, Zanchetti A, Agabiti-Rosei E, Benemio G, De Cesaris R, Fogari R, et al. Ambulatory blood pressure is superior to clinic blood pressure in predicting treatment-induced regression of left ventricular hypertrophy. SAMPLE Study Group. Study on Ambulatory Monitoring of Blood Pressure and Lisinopril Evaluation. *Circulation.* 1997;**95**(6):1464-70.
65. Oki T, Fukuda N, Iuchi A, Tabata T, Sasaki M, Kawahara K, et al. Effects of enalapril on left ventricular mass and diastolic function in essential Card Fail. 1995;**1**(5):365-70.
66. Oren S, Grossman E, Frohlich ED. Reduction in left ventricular mass in patients with systemic hypertension treated with enalapril, lisinopril, or fosinopril. *Am J Cardiol.* 1996;**77**(1):93-6.
67. Perlini S, Muiesan ML, Cuspidi C, Sampieri L, Trimarco B, Aurigemma GP, et al. Midwall mechanics are improved after regression of hypertensive left ventricular hypertrophy and normalization of chamber geometry. *Circulation.* 2001;**103**(5):678-83.
68. Terpstra WF, May JF, Smit AJ, de Graeff PA, Haviga TK, van den Veur E, et al. Long-term effects of amlodipine and lisinopril on left ventricular mass and diastolic function in elderly, previously untreated hypertensive patients: the ELVERA trial. *J Hypertens.* 2001;**19**(2):303-9.
69. Dahlöf B, Hansson L. Regression of left ventricular hypertrophy in previously untreated essential hypertension: different effects of enalapril and hydrochlorothiazide. *J Hypertens.* 1992;**10**(12):1513-24.
70. McMullen JR, Jennings GL. Differences between pathological and physiological cardiac hypertrophy: novel therapeutic strategies to treat heart failure. *Clin Exp Pharmacol Physiol.* 2007;**34**(4):255-62.