

PDF hosted at the Radboud Repository of the Radboud University Nijmegen

The following full text is a publisher's version.

For additional information about this publication click this link.

<http://hdl.handle.net/2066/58248>

Please be advised that this information was generated on 2017-12-06 and may be subject to change.

Overzichten

Hydrops foetalis als mogelijk gevolg van erfelijke stofwisselingsziekten

P.M.W. JANSSENS¹, J.G.N. de JONG², M.L.F. LIEBRAND-van SAMBEEK², R.A. WEVERS²,
A.N.J.A. de GROOT³, A.J.A. KOOPER⁴, M.B. TAN-SINDHUNATA⁵ en E.K. BIJLSMA⁶

Op dit moment zijn er ruim twintig erfelijke stofwisselingsziekten in verband gebracht met hydrops foetalis, veelal lysosomale stapelingsziekten. Tezamen genomen kunnen hiermee enkele procenten van alle gevallen van hydrops foetalis worden verklaard. In deze bijdrage presenteren wij drie casus met hydrops foetalis en een erfelijke stofwisselingsziekte, te weten een galactosialidose, een GM1-gangliosidose en een mucopolysaccharidose type VII. Onderkenning van een erfelijke stofwisselingsziekte als oorzaak van hydrops foetalis levert de mogelijkheid van risicovoorspelling, genetische counseling voor ouders en gerichte prenatale diagnostiek ten bate van volgende zwangerschappen. Het is daarom zinvol lysosomale stapelingsziekten bijtijds in de differentiële diagnose van hydrops foetalis te overwegen.

Trefwoorden: zwangerschap; hydrops foetalis; stofwisselingsziekte; lysosomale stapelingsziekte

Hydrops foetalis, de aanwezigheid van overmatig vocht in meer dan één lichaamsholte bij de foetus, wordt door het huidige gebruik van echoscopie bij zwangerschapscontrole vaker en vroeger ontdekt dan voorheen. Een redelijke schatting van de incidentie van hydrops thans komt uit op ca. 1: 1500 (1-4). Het klinische beeld dat hydrops foetalis (HF) feitelijk is, kan worden veroorzaakt door diverse, uiteenlopende oorzaken. Een veel gebruikte onderverdeling is die in ziekteprocessen op cardiovasculair of thoracaal gebied, foetale aritmieën, chromosoomafwijkingen, monochoriale tweelingzwangerschappen en foetale anemie (1, 2). Van oudsher wordt voorts een etiologische onderverdeling van hydrops gemaakt in immunologische versus niet-immunologische hydrops foetalis. Hiermee wordt de immunologische hydrops veroorzaakt door (rhesus)-iso-immunisatie onderscheiden van de zeer diverse groep overige oorzaken van hydrops (tezamen aangeduid als NIHF, niet-immunologische hydrops foetalis). Met de invoering van anti-D-immunoprofylaxe ruim 30 jaar geleden is de incidentie

van immunologische hydrops sterk teruggelopen (3, 4), waardoor de overige oorzaken van hydrops foetalis (de NIHF) relatief meer belangrijk geworden zijn. Van tijd tot tijd worden er ook wel erfelijke stofwisselingsziekten beschreven die geconstateerd zijn bij zwangerschappen met hydrops foetalis. Erfelijke stofwisselingsziekten gelden binnen de groep NIHF als relatieve zeldzaamheid –waarbij aangetekend zij dat hier mogelijk wel sprake is van onderdiagnostiek. In deze bijdrage brengen wij drie gevallen van hydrops foetalis waarbij een lysosomale stapelingsziekte werd vastgesteld. Aansluitend geven we een overzicht van de thans bij NIHF beschreven erfelijke stofwisselingsziekten.

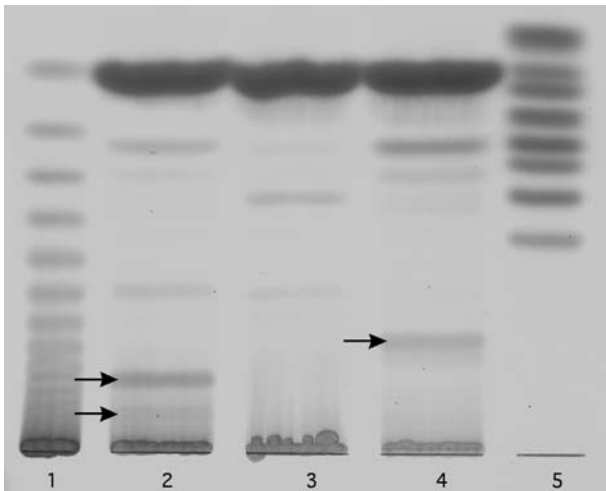
Een drietal zwangerschappen met hydrops foetalis en een gediagnosticeerde lysosomale stapelingsziekte

Casus 1

In de tweede zwangerschap van niet-consanguïne ouders (de eerste zwangerschap eindigend in een miskraam) werden bij een zwangerschapsduur van 27 weken bij echoscopie-onderzoek afwijkingen aan de mannelijke foetus geconstateerd duidend op hydrops, met polyhydramnion en ascites. Als gevolg hiervan ontstonden bij de moeder bij 35 weken premature weeën, waarop de bevalling werd ingeleid. Het kind overleed durante partu. In het vruchtwater, dat bij 27 weken zwangerschap werd afgenomen, werd een totaal (vrij + gebonden) sialzuur-gehalte van 142 µmol/mg eiwit gemeten. Dit was een significant hogere waarde dan wij vaststelden bij een 70-tal andere zwangerschappen met hydrops foetalis zonder vastgestelde erfelijke stofwisselingsziekte. De referentiewaarde van de sialzuur/eiwit -ratio rond zwangerschapsweek 27 bepaalden wij op <90 µmol/mg eiwit. Een analyse van de oligosacchariden in het vruchtwater met dunnelaagchromatografie toonde enkele normaal afwezige, sialzuurbevattende oligosacchariden (figuur 1). In gekweekte amniocyten bleek de activiteit van de enzymen β-D-galactosidase, neuraminidase, en het voor deze beide enzymen beschermend werkende eiwit cathepsine A, verlaagd te zijn (tabel 1). Meting, postnataal, van deze enzymen in foetale fibroblasten en leukocyten in navelstrengbloed bevestigde voor de foetus de diagnose galactosialidose. Voor obductie van de foetus werd geen toestemming gegeven. Een latere zwangerschap, waarbij gericht de zojuist genoemde enzymen in ongekweekte en gekweekte chorionvlokken werden gemeten en normaal bleken (op basis waarvan de ouders afzagen van vruchtwateronderzoek), resulteerde in de bevalling van een gezond meisje.

Klinisch Chemisch laboratorium, Ziekenhuis Rijnstate, Arnhem¹, Laboratorium Kindergeneeskunde en Neurologie², Afd. Gynaecologie/Verloskunde³, Afd. Antropogenetica⁴, Universitair Medisch Centrum St. Radboud, Nijmegen, Afd. Klinische Genetica en Antropogenetica, VU Medisch Centrum, Amsterdam⁵, Afd. Klinische Genetica, Academisch Medisch Centrum, Amsterdam⁶

Correspondentie: dr. P.M.W. Janssens, Klinisch Chemisch Laboratorium, Ziekenhuis Rijnstate, postbus 9555, 6800 TA, Arnhem
E-mail: pjanssens@alysis.nl



Figuur 1. Dunnedlaagchromatografie van oligosacchariden in vruchtwater van twee zwangerschappen met hydrops foetalis (orcinol-kleuring). Laan 1: dextraanhydrolysaat, 2: GM1-gangliosidose (casus 2), 3: normaal vruchtwater, 4: galactosialidose (casus 1), 5: referentiemengsel bestaande uit (van boven naar onder) fucose/xylose, glucose, galactose, maltose/glucuronzuur, lactose, raffinose, tetraglucoside, sialyllactose. Afwijkende bandjes bij beide hydrops-vruchtwatermonsters zijn met een pijl aangegeven. In beide hydropsgevallen werd het vruchtwater afgenomen in de 27^e week van de zwangerschap, kort nadat hydrops foetalis was geconstateerd.

Casus 2

In de derde zwangerschap van consanguïne ouders (na eerder één gezond kind en één spontane abortus) werd bij 27 weken zwangerschap bij echoscopisch onderzoek hydrops foetalis bij een mannelijke foetus vastgesteld. Naar aanleiding van het waargenomen beeld, leidend tot een niet met het leven verenigbare prognose, werd in samenspraak met de ouders gekozen voor beëindiging van de zwangerschap in week 31. Hierbij beviel de moeder van een levenloos kind. In het afgenomen vruchtwater werden bij een dunnedlaagchromatografische analyse enkele normaal afwezige oligosacchariden gezien (figuur 1). In gekweekte amniocyten bleek de activiteit van β -D-galactosidase verlaagd te zijn, terwijl de neuraminidaseactiviteit

normaal was (tabel 1). Ook in postnataal afgenomen foetale fibroblasten en leukocyten in navelstrengbloed was het β -D-galactosidase verlaagd, hetgeen de diagnose GM1-gangliosidose bevestigde. De placenta toonde bij pathologisch onderzoek een beeld van intracytoplasmatische stapeling, met bij elektronenmicroscopische inspectie grote aantallen ronde blazen met transparante inhoud, zoals bekend bij GM1-gangliosidose. Bij een hierop volgende zwangerschap werd gericht enzymonderzoek in amniocyten verricht, verkregen door vruchtwaterpunctie bij een zwangerschapsduur van 16 weken. Hierbij werd een verlaagde β -D-galactosidaseenzymactiviteit gemeten, duidend op een GM1-gangliosidose. Dit was reden voor onderbreking van de zwangerschap bij een duur van 19 weken.

Casus 3

Bij een amenorroe-duur van 21 weken werd in de derde zwangerschap van consanguïne ouders intrauteriene vruchtdood met hygroma colli en hydrops bij een vrouwelijke foetus vastgesteld. Een eerdere zwangerschap was geëindigd met intra-uteriene vruchtdood met hygroma colli en hydrops e.c.i. Uit de tweede zwangerschap werd een kind geboren met mentale retardatie, als gevolg van een mitochondriopathie. Bij onderzoek van de mucopolysacchariden in het vruchtwater van de derde zwangerschap werd met een DMB-test (5) ten opzichte van controles een 1,5-2 maal verhoogde concentratie van totaal glycosaminoglycanen vastgesteld. Nadere analyse van deze glycosaminoglycanen door middel van elektroforese toonde een sterke verhoging van chondroïtine- en dermataan-sulfaat, passend bij een mucopolysaccharidose, type MPS VII. In het vruchtwater was geen activiteit van het lysosomale enzym β -glucuronidase te detecteren (controles 25-89 nmol/u/ml). Deficiëntie van het enzym werd ook vastgesteld in serum verkregen door een pericardpunctie bij de foetus (6 nmol/u/mg eiwit; referentiewaarde 600-1200 nmol/u/mg eiwit) en in na beëindiging van de zwangerschap gekweekte foetale fibroblasten (6 nmol/u/mg eiwit; referentiewaarde 200-700 nmol/u/mg eiwit). Aan de hand van deze resultaten werd de diagnose MPS VII

Tabel 1. Overige biochemische gegevens van beide zwangerschappen uit figuur 1 met hydrops foetalis; nb: niet bepaald.

	Galactosialidose (casus 1)	GM1-Gangliosidose (casus 2)	Referentiewaarde	
Amnioncellen				
β -D-galactosidase	161	7	450-2050	(nmol/u/mg eiwit)
Neuraminidase	7	11880	6500-21500	(nmol/u/mg eiwit)
Cathepsine A	2,6	nb	142-292	(nmol/min/mg eiwit)
Fibroblasten				
β -D-galactosidase	38	9	600-1500	(nmol/u/mg eiwit)
Neuraminidase	150	nb	10000-28000	(nmol/u/mg eiwit)
Cathepsine A	4,6	nb	191-478	(nmol/min/mg eiwit)
Leukocyten in navelstrengbloed				
β -D-galactosidase	23	2	150-370	(nmol/u/mg eiwit)
Neuraminidase	130	1675	800-2800	(nmol/u/mg eiwit)
Vruchtwater				
Totaal neuraminezuur	142	nb	<90	(μ mol/mg eiwit)
Oligosacchariden (TLC)	afwijkende banden	afwijkende banden	normaal patroon	

(M. Sly) gesteld. Pathologisch onderzoek van de placenta toonde bij elektronenmicroscopische inspectie een sterke toename van het aantal sterk gevacuoliseerde Hofbauer-cellen in de vlokken -volgens de patholoog overigens niet specifiek duidend op een lysosomale stapelingsziekte.

Erfelijke stofwisselingsziekten geconstateerd bij hydrops foetalis

Bij ongeveer 1-2% van de gevallen van NIHF wordt een erfelijke stofwisselingsziekten bij de foetus gevonden (3, 4, 6) (tabel 2). Dit lijkt niet bijzonder veel. Echter, dat stofwisselingsziekten kunnen samengaan met HF is bij veel behandelaars niet bekend en ook de motivatie om er onderzoek naar te doen is vaak niet erg groot -zowel hydrops als veel erfelijke stofwisselingsziekten zijn meestal niet, of hooguit palliatief, te behandelen en hebben een slechte prognose. Er is dus mogelijk sprake van onderdiagnostiek. Vaststaat dat er thans aanzienlijk meer soorten stofwisselingsziekten bij HF zijn beschreven dan voorheen. Werden er in een groot overzicht uit 1989 nog 6 lysosomale stapelingsziekten samengaan met HF beschreven (6), inmiddels is dit aantal toegenomen tot 20 (tabel 2). In het merendeel van de gevallen van een erfelijke stofwisselingsziekte bij HF gaat het om lysosomale stapelingsziekten. De overige stofwisselingsziekten die zijn geconstateerd bij HF -in veel gevallen beschreven in een enkel case report- zijn van zeer uiteenlopende aard: bijvoorbeeld een glycogenose, een cholesterolsynthesedefect (SLO) en een vetzuuroxidatiedefect (LCHAD) (tabel 2). Met name deze diversiteit doet de vraag rijzen of er van deze stofwisselingsziekten wel een oorzakelijk verband met de hydrops is, of dat er slechts sprake was van een coïncidentie.

Lysosomale stapelingsziekten worden veroorzaakt door een erfelijke deficiëntie van één van de ca. 40 lysosomale enzymen die complexe (macro)moleculen en micro-organismen afbreken. Per ziekte zijn lysosomale stapelingsziekten uiterst zeldzaam, doch samen genomen als groep komen ze redelijk vaak voor, met een incidentie van zo'n 1:1500 bij pasgeborenen (3). Deficiëntie van een lysosomaal enzym resulteert (bijna altijd) in ophoping van het substraat van het betreffende enzym in de lysosomen, wat leidt tot celen weefselschade, opzwellen en organomegalie. Met name de lever, milt en het beenmerg worden daarbij aangedaan. Schade aan deze organen en het beenmerg resulteert in verminderde hematopoëse, hypoalbuminemie, visceromegalie, aantasting van het myocard, bemoeilijkte veneuze drainage naar het hart en ascites door portale hypertensie. De gedachte is dat deze veranderingen de hydrops bij foeten met lysosomale stapelingsziekten veroorzaken (4, 6).

Onder de beschreven 13 lysosomale stapelingsziekten die kunnen leiden tot HF zijn MPS VII (deficiëntie van β -glucuronidase), de ziekte van Gaucher (deficiëntie van β -glucocerebrosidase), galactosialidose (een gecombineerde deficiëntie van β -galactosidase en neuraminidase) en sialzuur-'storage disease' (een defect in het lysosomale transport van sialzuur) de meest voorkomende defecten (tabel 2). De infauste

Tabel 2. Erfelijke stofwisselingsziekten gevonden bij zwangerschappen met hydrops foetalis

Stofwisselingsziekten	Referenties
Lysosomale stapelingsziekten	
<i>Mucopolysaccharidosen</i>	
Mucopolysaccharidose I (M. Hurler)	9
Mucopolysaccharidose IVA (M. Morquio A)	3,6,9,11
Mucopolysaccharidose VII (M. Sly)	3,6,8,9,11-13
<i>Oligosaccharidosen</i>	
Galactosialidose	3,4,8,9,11
Sialidose	3,9,11,14
GM1-gangliosidose	3,6,8,9,11
<i>Lysosomale transportdefecten</i>	
Sialic acid storage disease (ISSD)	3,8,9,11,15,16
<i>Sfingolipidosen</i>	
Ziekte van Gaucher, type 2	3,6,8,17-21
Ziekte van Niemann-Pick A	9
Ziekte van Niemann-Pick C	3,8,9
Lipogranulomatose (M. Farber)	3,9
Ziekte van Wolman	9
<i>Mucolipidosen</i>	
Mucolipidose II (I-cell disease)	3,6,8,22
Overigen	
Glycogenose, type IV (M. Anderson)	23-25
Vetzuuroxidatiedefect:	
long-chain hydroxyacyl CoA dehydrogenase deficiëntie (LCHAD)	26
Smith-Lemli-Opitz syndroom	27,28
Hereditaire hemochromatose	6,29,30
CDG-syndroom	31
Citroenzuurecyclus-defect	32
Mevalonaat kinase deficiëntie	33

prognose van HF en het gebrek aan herstellende therapieën voor lysosomale stapelingsziekten maakt ons inziens een op de onderliggende oorzaak gerichte diagnostiek niet overbodig, integendeel. Wij menen dat het achterhalen van de primaire oorzaak van HF, behalve beter begrip van de geconstateerde problemen, een mogelijkheid biedt tot risicoschatting en genetische counseling voor volgende zwangerschappen. Zodra de meest voorkomende oorzaken van HF door middel van echoscopisch, microbiologisch en bloedgroepenonderzoek uitgesloten zijn, zou wat ons betreft altijd prenatale diagnostiek naar lysosomale stapelingsziekten ingezet dienen te worden. Aldus hebben wij recentelijk een protocollaire aanpak voor prenatale diagnostiek van lysosomale stapelingsziekten bij constatering van een hydrops voorgesteld (7). En wanneer er om welke reden dan ook geen vruchtwater of amniocyten werden onderzocht zou wat ons betreft onderzoek naar lysosomale stapelingsziekten postnataal alsnog dienen te worden verricht -zeker indien er in de placenta of foetus voor lysosomale stapelingsziekten suggestieve vacuolisatie in de celen wordt gezien (3, 4, 7-10). Een dergelijke systematische aanpak moet leiden tot een duidelijker beeld van de betekenis en het voorkomen van erfelijke stofwisselingen, c.q. lysosomale stapelingsziekten, bij hydrops foetalis.

Dankbetuiging

Mw. dr. M. Verjaal, klinisch geneticus, en mw. dr. C.M. Bilaro, gynaecoloog, beiden AMC Amsterdam, danken wij voor adviezen in verband met beschreven casus; dr. W.J. Kleijer, biochemicus, Erasmus MC Rotterdam, danken wij voor het verrichten van de enzymmetingen van cathepsine A, en prof. dr. C.A.J.M. Jakobs, klinisch chemicus, Metabool Laboratorium, VU Medisch Centrum, Amsterdam, en mw. C.J.M. van den Berg, analist, Laboratorium Kindergeneeskunde en Neurologie, Universitair Medisch Centrum St. Radboud, Nijmegen, voor verricht laboratoriumonderzoek bij de beschreven casus.

Literatuur

1. Oepkes D. Hydrops foetalis. In: van Vugt JMG, Stoutenbeek P, Emanuel MH, Wladimiroff JW. Echoscopie in verloskunde en gynaecologie. Elsevier Amsterdam, 2003: 179-190.
2. Walkinshaw S. Non-immune hydrops fetalis (chapter 17) In: Twining P, McHugo JM, Pilling DW, eds. Textbook of fetal abnormalities. Churchill Livingstone 2000: 411-427.
3. Stone DL, Sidransky E. Hydrops fetalis: lysosomal storage disorders in extremis. *Adv Pediatr* 1999; 46: 409-440.
4. Norton ME. Nonimmune hydrops fetalis. *Semin Perinatol* 1994; 18: 321-32.
5. Jong JGN de, Wevers RA, Liebrand-van Sambeek R. Measuring urinary glycosaminoglycans in the presence of protein: an improved screening procedure for mucopolysaccharidoses based on dimethylmethylene blue. *Clin Chem* 1992; 38: 803-807.
6. Machin GA. Hydrops revisited: Literature review of 1,414 cases published in the 1980s. *Am J Med Genet* 1989; 34: 366-390.
7. Janssens PMW, de Groot ANJA, de Jong JGN, Liebrand-van Sambeek MLF, Smits A, Wevers RA. Hydrops foetalis als indicatie voor systematisch onderzoek naar lysosomale stapelingsziekten. *Ned Tijdschr Geneesk* 2004, 148: 264-268.
8. Maldergem L van, Jauniaux E, Fourneau C, Gillerot Y. Genetic causes of hydrops fetalis. *J Pediatr* 1992; 89: 81-86.
9. Lake BD, Young EP, Winchester BG. Prenatal diagnosis of lysosomal storage diseases. *Brain Pathol* 1998; 8: 133-149.
10. Lallemand AV, Doco-Fenzy M, Gaillard DA. Investigation of nonimmune hydrops fetalis: multidisciplinary studies are necessary for diagnosis - review of 94 cases. *Pediatr Dev Pathol* 1999; 2: 432-439.
11. Piraud M, Froissart R., Mandon G, Bernard A, Maire I. Amniotic fluid for screening of lysosomal storage diseases presenting in utero (mainly as non-immune hydrops fetalis). *Clin Chim Acta* 1996; 248: 143-155.
12. Hollander NS den, Kleijer WJ, Schoonderwaldt EM, Los FJ, Wladimiroff JW, Niermeijer MF. In-utero diagnosis of mucopolysaccharidosis type VII in a fetus with an enlarged nuchal translucency. *Ultrasound Obstet Gynecol* 2000; 16: 87-90.
13. Tokieda K, Morikawa Y, Natori M, Hayashida S, Mori K, Ikeda K. Intrauterine growth acceleration in the case of a severe form of mucopolysaccharidosis type VII. *J Perinat Med* 1998; 26: 235-239.
14. Thomas GH, Beudet AL. Disorders of glycoprotein degradation and structure: α -mannosidosis, β -mannosidosis, fucosidosis, sialidosis, aspartylglucosaminuria, and carbohydrate-deficient glycoprotein syndrome. In: Scriver CR, Beudet AL, Sly WS, Valle D, eds. The metabolic basis of inherited disease, CD-ROM, version 1.0, McGraw-Hill Companies, 1997: ch. 81.
15. Lemyre E, Russo P, Melancon SB, Gagne R, Potier M, Lambert M. Clinical spectrum of infantile free sialic acid storage disease. *Am J Med Genet* 1999; 82: 385-391.
16. Lefebvre G, Wehbe G, Heron D, Vautjoer Brouzes D, Choukroun JB, Darbois Y. Recurrent nonimmune hydrops fetalis: a rare presentation of sialic acid storage disease. *Genet Couns* 1999; 10: 277-284.
17. Eto Y, Ida H. Clinical and molecular characteristics of Japanese Gaucher disease. *Neurochem Res* 1999; 24: 207-211.
18. Sharma R, Hudak ML, Perszyk AA, Premachandra BR, Li H, Monteiro C. Perinatal lethal form of Gaucher's disease presenting with hemosiderosis. *Am J Perinatol* 2000; 17: 201-206.
19. Soma H, Yamada K, Osawa H, Hata T, Oguro T, Kudo M. Identification of Gaucher cells in the chorionic villi associated with recurrent hydrops fetalis. *Placenta* 2000; 21: 412-416.
20. Sarfati R, Hubert A, Dugue-Marechaud M, Biran-Mucignat V, Pierre F, Bonneau D. Prenatal diagnosis of Gaucher's disease type 2. Ultrasonographic, biochemical and histological aspects. *Prenat Diagn* 2000; 20: 340-343.
21. Stone DL, Tayebi N, Orvisky E, Stubblefield B, Madike V, Sidransky E. Glucocerebrosidase gene mutations in patients with type 2 Gaucher disease. *Hum Mutat* 2000; 15: 181-188.
22. Kornfeld S, Sly WS. I-Cell disease and pseudo-Hurler polydystrophy: disorders of lysosomal enzyme phosphorylation and localisation. In: Scriver CR, Beudet AL, Sly WS, Valle D, eds. The metabolic basis of inherited disease, CD-ROM, version 1.0, McGraw-Hill Companies, 1997: ch. 79.
23. Cox PM, Brueton LA, Murphy KW, Worthington VC, Bjelogrić P, Lazda EJ, Sabire NJ, Sewry CA. Early-onset fetal hydrops and muscle degeneration in siblings due to a novel variant of type IV glycogenosis. *Am J Med Genet* 1999; 86: 187-193.
24. Alegria A, Martins E, Dias M, Cunha A, Cardoso ML, Maire I. Glycogen storage disease type IV presenting as hydrops fetalis. *J Inherit Metab Dis* 1999; 22: 330-332.
25. Chen YT, Bali D, Sullivan J. Prenatal diagnosis in glycogen storage diseases. *Prenat Diagn* 2002; 22: 357-359.
26. Tercanli S, Uyanik G, Hosli I, Cagdas A, Holzgreve W. Increased nuchal translucency in a case of long-chain 3-hydroxyacyl-coenzyme A dehydrogenase deficiency. *Fetal Diagn Ther* 2000; 15: 322-325.
27. Angle B, Tint GS, Yacoub OA, Clark AL. Atypical case of Smith-Lemli-Opitz syndrome: implications for diagnosis. *Am J Med Genet* 1998; 80: 322-326.
28. Maymon R, Ogle RF, Chitty LS. Smith-Lemli-Opitz syndrome presenting with persisting nuchal oedema and non-immune hydrops. *Prenat Diagn*. 1999; 19: 105-107.
29. Wisser J, Schreiner M, Diem H, Roithmeier A. Neonatal hemochromatosis: a rare cause of nonimmune hydrops fetalis and fetal anemia. *Fetal Diagn Ther* 1993; 8: 273-278.
30. Kassem E, Dolfen T, Litmanowitz I, Regev R, Arnon S, Kidron D. Familial perinatal hemochromatosis: a disease that causes recurrent non-immune hydrops. *J Perinat Med* 1999; 27: 122-127.
31. Dorland L, Koning TJ de, Toet M, Vries LS de, Burgh IET van de, Poll-The BT. Recurrent non-immune hydrops fetalis associated with carbohydrate-deficient glycoprotein syndrome. *J Inherit Metab Dis* 1997; 20 (suppl 1): 88.
32. Remes AM, Rantala H, Hiltunen JK, Leisti J, Ruokonen A. Fumarase deficiency: two siblings with enlarged cerebral ventricles and polyhydramnios in utero. *Pediatrics* 1992; 89: 730-734.
33. Rupar, T. Children's Hospital of Western Ontario, London, Canada. Persoonlijke mededeling 2003.

Summary

Hydrops fetalis as a result of inborn errors of metabolism. Janssens PMW, Jong JGN de, Liebrand-van Sambeek MLF, Wevers RA. Groot ANJA de, Kooper AJA, Tan-Sindhunata MB, Bijlsma EK. Ned Tijdschr Klin Chem labgeneesk 2004; 29: 184-187.

Growing awareness of the manifestation of inborn errors of metabolism in pregnancy has revealed that some 20 of these disorders may cause hydrops fetalis. Most of these inborn errors of metabolism are lysosomal storage diseases. Taken together, these explain a few percent of all cases of hydrops fetalis. As an illustration, we describe three cases of HF we encountered, a case of galactosialidosis, of GM1-gangliosidosis, and of mucopolysaccharidosis type VII. Awareness of lysosomal storage diseases causing hydrops fetalis is useful as it gives an opportunity for risk evaluation, genetic counselling to parents and targeted prenatal diagnostics for ensuing pregnancies.