

INTRODUCCIÓN A LA ANATOMÍA EXTERNA E INTERNA DE UN INVERTEBRADO. APLICACIÓN EN EL LABORATORIO DE EDUCACIÓN SECUNDARIA

José Pedro López Pérez* y Antonia Durán González**

*IES "Felipe II". 30870. Mazarrón. Murcia. jpedrolopez@terra.es

**IES "Antonio Hellín". Puerto Mazarrón. Murcia.

[Recibido en Septiembre de 2007, aceptado en Diciembre de 2007]

Palabras clave: *disección; mejillón (molusco); anatomía; educación secundaria.*

Llamar la atención por la enseñanza de las ciencias a un alumnado, en ocasiones, no muy motivado, es uno de los mayores retos al que nos enfrentarnos a diario los profesores en el aula. No obstante, desde el punto de vista de las ciencias naturales, la disección animal puede ser una inquietante herramienta y modo de actuación. Quizás olvidada en los manuales que llenan las estanterías de centros de educación secundaria del territorio nacional, la experiencia que se presenta en esta comunicación trata de llevar al laboratorio a un grupo de alumnos de primer o segundo curso de educación secundaria, mostrándoles *in vivo* todo el conocimiento que han podido adquirir en el aula sobre el estudio de los invertebrados y, en particular, la anatomía interna.

La primera disección resulta una práctica gratificante, un poco desagradable pero, en definitiva, muy difícil de olvidar. Con esta experiencia no se quiere contribuir en nuevos conocimientos sobre anatomía animal, sino animar a la comunidad educativa, al profesorado de ciencias naturales, a llevar a los estudiantes al laboratorio y emprender un mundo desconocido que queda únicamente expuesto en complejos diagramas y esquemas de libro.

En el laboratorio se dispone de un tiempo reducido, no más de 55 minutos, y de una diversidad en el alumnado que, por lo habitual, no siempre está por la labor de la educación. La experiencia que se describe a continuación marca las directrices de actuación para conseguir el éxito de la práctica en el tiempo marcado y con un heterogéneo grupo de alumnos. El estudio de la anatomía externa e interna de un invertebrado, tomando como ejemplo un molusco, el mejillón (*Mytilus edulis*), va a ser objetivo de trabajo en este artículo.

La primera dificultad que entraña esta práctica es que el bivalvo no deja entrever sus entrañas, a menos que se le trate de un modo especial. Una de las formas, no aconsejada para el trabajo con alumnos de secundaria, es seccionar el músculo aductor posterior, introduciendo un bisturí entre las dos valvas (ver Figura I.1), y trabajar en el interior de una bandeja de disección con agua. Se aconseja, por el contrario, cocer al animal en un baño de agua hirviendo hasta el momento preciso en

el que abra las valvas. De este modo, también conseguimos que los órganos internos queden más recogidos para su posterior análisis y observación.

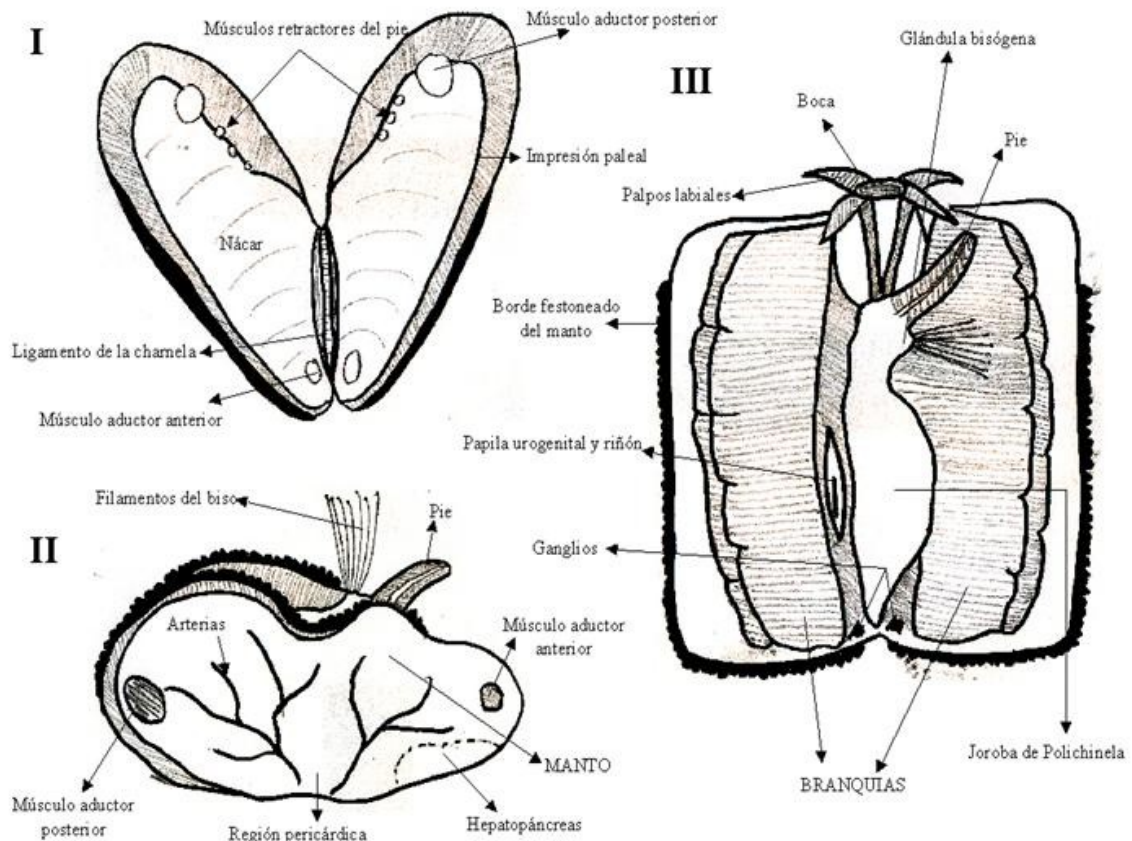


Figura 1.- Dibujos esquemáticos de la disección de un mejillón (*Mytilus edulis*). (I) Cara interna de las valvas mostrando las impresiones musculares. (II) Anatomía interna (lado izquierdo). (III). Esquema generalizado de la anatomía interna del mejillón abierto ventralmente. Modificado de Romera et al. (2003).

La disección comienza cuando profesor y alumnos toman un ejemplar adulto de mejillón y lo disponen sobre la bandeja de disección. En primer lugar, podrá comprobarse la anatomía externa del animal y la disposición, sobre las valvas, de todo un conjunto de organismos comensales. Destaca la presencia de unos pequeños crustáceos (los cirrópodos), con morfología similar a un "volcán", que corresponden al género *Balanus* (o bellotas de mar). A su lado, y formando una masa colonial ramificada a modo de pequeñas hileras o "zoecias" de color blanco, se alojan los individuos de comunidades de briozoos. Sobre las valvas, también es preciso observar las líneas de crecimiento de la concha y el sistema de articulación, el ligamento, que provee al animal para la correcta apertura y cierre, así como evitar los posibles desplazamientos entre las mismas.

Una vez estudiados las características externas del animal, se procederá a la separación de las dos valvas y el estudio de las impresiones musculares sobre las mismas (Figura. I.1). El interior de la valva se nos presenta de color nacarado,

separándose dicha coloración de la zona más periférica por la línea paleal. Esta zona nos indica el lugar preciso donde está alojado el animal. Denótese la localización de las inserciones musculares; entre las más sobresalientes destacan las inserciones de los músculos aductor posterior y anterior (responsables de cierre de las valvas), y los músculos retractores del pie.

Antes de continuar, es preferible comentar en este punto de la disección la formación de las perlas que, al contrario de lo que le ocurre al mejillón, son frecuentes en otro gran grupo de moluscos, los ostreidos (*Pinctada margaritifera*). Los individuos pertenecientes a este género son capaces de reaccionar frente a agentes irritantes, caso de granos de arena o parásitos. La intrusión de los mismos provoca la reacción violenta de las células epiteliales del manto (ver más abajo), generando la fabricación de una materia nacarínica con el objetivo de aislar el cuerpo extraño que va cubriéndose –progresivamente– de nácar (carbonato cálcico irisado-aragonito y conquiolina). Mientras este agente externo permanezca dentro de la ostra, ésta seguirá segregando nácar, dando como resultado –al paso de los años– la formación de la perla.

Al retirar al animal de la concha destaca todo un penacho de filamentos (algunos alumnos lo llaman “algas”), que corresponde al mecanismo de fijación al sustrato, el biso. El cuerpo (manto) del mejillón muestra tonalidad anaranjada como consecuencia de su elevada concentración de cobre. A nivel de cultura tradicional, se piensa que los animales de coloración muy marcada son machos, frente a las hembras de tonalidad mucho más clara. Este hecho, muy alejado de la realidad, no es del todo cierto. Las gónadas, difíciles de observar cuando el animal está cocido y no siempre visibles cuando se lleva a cabo una disección *in vivo*, se presentan como granulaciones blanquecinas sobre el manto, en el caso de los machos, y rojizas en las hembras. El hepatopáncreas (Figura I.2) se presenta como una masa de coloración verdosa (denótese como esta coloración aumenta hacia el interior tras seccionar la zona con el bisturí). Entre esta masa orgánica y el músculo aductor posterior, encontramos una zona intermedia donde parten una gran multitud de arterias que recorren todo el manto del animal, la región pericárdica.

Tras el examen superficial del manto, se abrirá al animal ventralmente, separando los dos lóbulos, tal y como se muestra en la Figura I.3. En la zona más apical destaca la boca, rodeada por los palpos labiales. En el interior del animal, podemos localizar el origen de los filamentos (biso), la denominada glándula bisógena, productora de este tipo de material pegajoso que permite al mejillón adherirse al sustrato pertinente para no ser arrastrado por las corrientes de agua marina. Entre la boca y la glándula bisógena aparece una estructura de color pardo oscuro, el pie, muy reducido si se tiene presente a otras especies animales dentro del gran grupo de los moluscos, caso de los caracoles.

Con la ayuda de la aguja enmangada se debe de separar unas estructuras de color marrón claro, las branquias, dejando entrever un pequeño montículo, la joroba de polichinela, donde se localiza la glándula genital. Las branquias, en número par, constan de dos laminillas compuestas de multitud de filamentos. Estos filamentos branquiales son los responsables del intercambio gaseoso con la masa de agua. Entre

las branquias y la masa visceral, a ambos lados de la joroba de polichinela, podrá apreciarse unas estructuras de color marrón claro que corresponde con la papila urogenital, lugar por donde salen al exterior los productos de la excreción y reproducción.

La práctica no habrá terminado sin la observación final de la simplificada organización del sistema nervioso. En la parte posterior del cuerpo del animal aparecerán localizados los ganglios viscerales, a modo de estructuras de color blanco.

La disección finalizará con la limpieza escrupulosa y secado del material por parte del alumno, así como la higienización del área de trabajo con hipoclorito de sodio (lejía).

REFERENCIAS BIBLIOGRÁFICAS

Romera, E., M.I. Arnaldos, M.D. García y A.G. Soler. 2003. *Elementos prácticos de Zoología*. DM.

INTRODUCTION TO THE EXTERNAL AND INTERNAL ANATOMY OF INVERTEBRATE. APPLICATION IN THE SECONDARY EDUCATION LABORATORY

Keywords: *dissection; mussel; anatomy; secondary education*