

## PDF hosted at the Radboud Repository of the Radboud University Nijmegen

The following full text is a publisher's version.

For additional information about this publication click this link.

<http://hdl.handle.net/2066/47765>

Please be advised that this information was generated on 2017-12-06 and may be subject to change.

# Het Klippel-Trenaunay-syndroom: alleen conservatief behandelen?

**A.M.G. Langewouters, C.J.M. van der Vleuten**

Het Klippel-Trenaunay-syndroom is een congenitale afwijking, waarbij sprake is van een gemengde slow-flow, capillair-lymfatisch-veneuze malformatie gecombineerd met hypertrofie van weke delen en/of botstructuren. Het syndroom wordt gekenmerkt door de klassieke trias van capillaire malformatie, veneuze varices en hypertrofie van (meestal één van) de ledematen. De aandoening beperkt zich in de meeste gevallen tot één kwadrant. Therapie van deze aandoening is over het algemeen conservatief. Een invasieve behandeling kan in individuele gevallen echter wel geïndiceerd zijn. Wij bespreken dit aan de hand van twee ziektegeschiedenissen.

## ZIEKTEGESCHIEDENIS 1

### Voorgeschiedenis

Patiënt 1, geboren in 1997, bezocht in december 2002 voor het eerst de Polikliniek Dermatologie. Hij presenteerde zich met pijn in een sinds zijn geboorte aanwezige rode vlek op het linkerdijbeen. Deze had tot dan toe nooit klachten gegeven. Sinds enkele maanden was plaatselijk pijn ontstaan en ontstonden er gemakkelijk bloedingen in de laesie.

### Dermatologisch onderzoek

Op de zijkant van het linkerbovenbeen werden meerdere, deels wegdrubbare, erythemateuze, scherp omschreven maculae gezien. Hierin werden ook een tweetal enigszins hyperkeratotische, livide zwellingen gezien (figuur 1). Aan dezelfde zijde viel tevens een forse varix op. Het linkerbeen was 1 cm dikker dan het rechterbeen.

### Aanvullend onderzoek

Een röntgenfoto van de benen toonde een normaal aspect van ossale structuren en een klein beenlengteverschil (linkerbeen iets langer). Er werden geen fleboliëten gezien.

Bij Duplexonderzoek werd dorsaal aan het linkerbeen een forse insufficiënte vena marginalis lateralis gezien, met grotere en kleinere takken, zowel oppervlakkig als dieper in de spieren (normaal gesproken zal deze vene aan het einde van de embryonale fase involueren). De

### Samenvatting

De behandeling van varico-veneuze malformaties in het kader van het Klippel-Trenaunay-syndroom is doorgaans conservatief vanwege het hoge recidiefpercentage bij invasieve behandelingen. Ook kan het diepe veneuze systeem hypoplastisch zijn. Invasieve behandeling kan dan leiden tot een functioneel tekortschietend diep veneus systeem. Wij bespreken twee patiënten bij wie ondanks dit gegeven toch invasieve therapieën werden toegepast. Alleen symptoombestrijding met conservatieve maatregelen was in deze gevallen niet voldoende.

### Summary

Treatment of patients with the Klippel-Trenaunay syndrome generally is conservative, because of high recurrence rates after invasive therapy. Moreover, the deep venous system may not be fully developed, which may lead to a functional failure of the deep venous system. We describe two cases in which, in contrast to this view, invasive treatment was applied. In these cases, the effects of conservative therapy had been unsatisfactory.

### Klippel-Trenaunay, capillaire malformatie, therapie

### Klippel-Trenaunay, capillary malformation, therapy

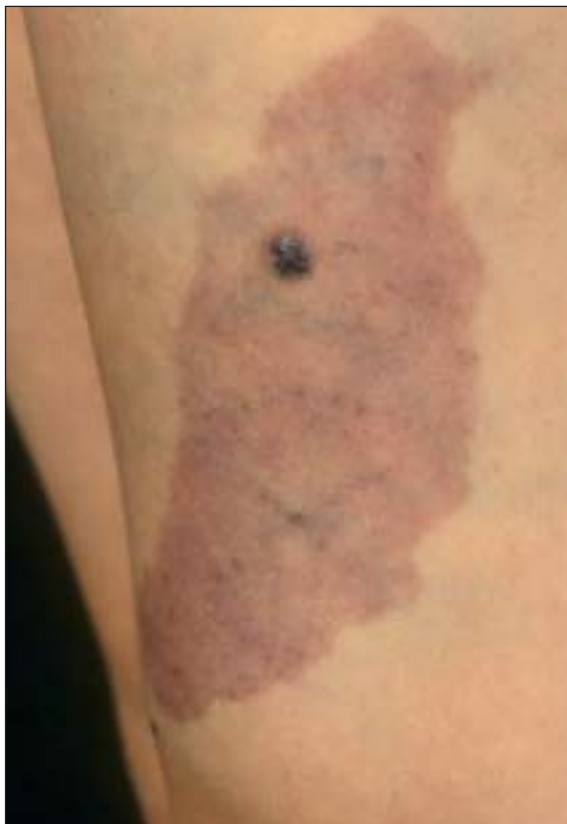vasculaire structuren vertoonden een veneuze flow passend bij een veneuze malformatie. MRI liet met name lateraal verwijde vaatstructuren vlakbij het femur zien.

### Diagnose

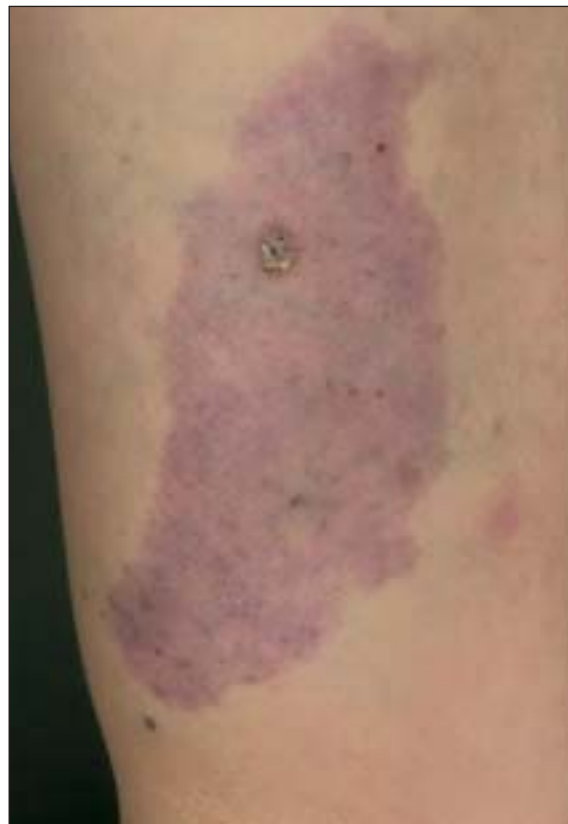
Het Klippel-Trenaunay-syndroom met regelmatige bloedingen uit angiomateuze zwellingen, veroorzaakt door druk van een grote persisterende vena marginalis lateralis.

### Beloop en therapie

In eerste instantie werd gekozen voor een conservatieve behandeling met compressietherapie. Dit bleek voor dit kind echter moeilijk toe te passen en er bleven bloedingen optreden. Om deze reden werd het besluit genomen de vena marginalis lateralis te behandelen. In december 2004 vond onder geleide van echo sclerotherapie plaats met 2% polidocanol (Aethoxysklerol®)-foam. Drie weken na de behandeling was bij Duplexonderzoek geen



Figuur 1. Patiënt 1: naevus flammeus op het linkerbeen met hierin een gemakkelijk bloedende angiomateuze afwijking.



Figuur 2. Patiënt 1: drie weken na behandeling met 2% polidocanol-foam is er een duidelijke afname van de zwelling.

flow meer waarneembaar in de behandelde vene en was de angiomateuze zwelling significant geslonken (figuur 2). Het herstel tot dan toe was ongecompliceerd verlopen. Bloedingen hebben zich tot op heden niet meer voorgedaan.

## ZIEKTEGESCHIEDENIS 2

### Voorgeschiedenis

Patiënt 2, geboren in 1966, had sinds zijn geboorte een capillaire malformatie in de linkerflank. Nadat ook andere klinische verschijnselen, passend bij de trias, zich geopenbaard hadden, werd bij hem de diagnose Klippel-Trenaunay-syndroom gesteld. Eerdere behandeling bestond uit compressietherapie. Na een controlevrije periode van 17 jaar meldde patiënt zich opnieuw op de polikliniek dermatologie (augustus 2001). De naevus flammeus was tot dan toe altijd proportioneel meegegroeid; het laatste halfjaar was er in de linkerflank een grote zwelling ontstaan, die forse pijnklachten gaf. Tevens waren er regelmatig bloedingen uit zwellingen in de naevus flammeus. De patiënt wilde graag geïnformeerd worden over eventuele behandelmogelijkheden van de afwijking in de linkerflank. De forse pijnklachten, maar ook de asymmetrische contour die ontstaan was als gevolg van de zwelling, werden door hem als storend ervaren.

### Dermatologisch onderzoek

Over de gehele flank was een forse, matig scherp begrensde en diffuse zwelling zichtbaar. In de linkerflank werd een naevus flammeus gezien van 20 x 12 cm groot, met daarin oppervlakkige angiomateuze afwijkingen met meerdere crustae. Verder was er sprake van varices aan het linkerbeen, een capillaire malformatie ter hoogte van de linker knie en een contourverschil van de benen (figuur 3).

### Differentiële diagnose

Zwelling ten gevolge van:

1. Vasculaire malformatie (veneus/lymfatisch) in het kader van het Klippel-Trenaunay-syndroom;
2. Maligniteit.

### Aanvullend onderzoek

Röntgenfoto heup: enkele flebolieten in het kleine bekken.

Echo: geen verdenking op maligniteit. Oppervlakkig gelegen multipole lineaire echoarme structuren met veneuze flow, mogelijk gecombineerd met een microcysteuze lymfatische malformatie. Dieper: pathologische vaatstructuren, beeld mogelijk passend bij getromboseerde veneuze vaatstructuren.

MRI/MRA: vasculaire structuren met weinig aankleuring en trage flow. Het gebied van de malformatie bevindt zich met name aan de dorsolaterale zijde links, reikend van iets boven de bekkenkam tot zeker de femurkop links.

### Diagnose

Zwelling van weke delen ten gevolge van een gecombineerde veneuze en lymfatische malformatie in het kader van het Klippel-Trenaunay-syndroom.

De optredende pijnklachten werden waarschijnlijk veroorzaakt door de tromboflebitiden.

### Beloop en therapie

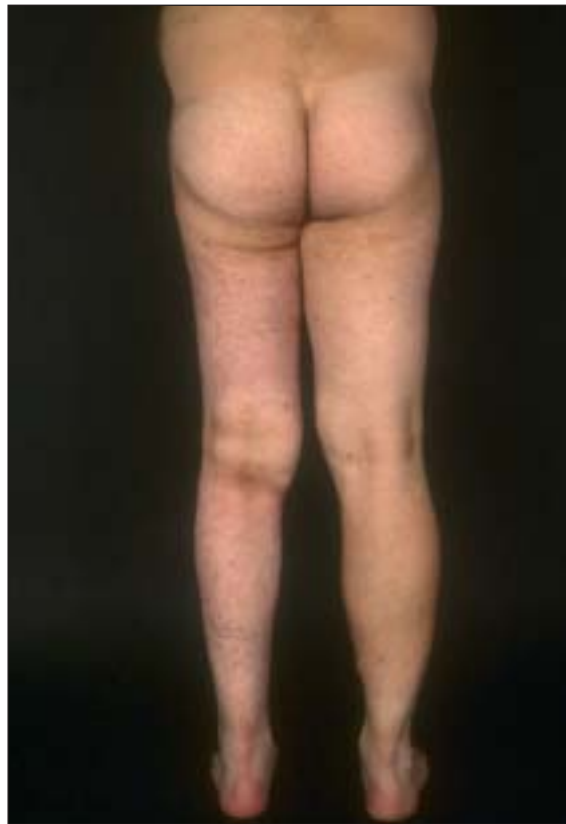De zwelling en de progressieve pijnklachten vormden een indicatie voor therapie. In eerste instantie werd gekozen voor een conservatieve behandeling met een drukpak. Hiermee werd echter onvoldoende verbetering bereikt. In tweede instantie werd besloten over te gaan tot alcoholembolisatie van de laesie, onder algehele anesthesie. Inmiddels is patiënt driemaal behandeld. De pijn is minder geworden en ook de zwelling lijkt al in omvang af te nemen. Er zullen nog zeker 6 sessies nodig zijn om tot een bevredigend resultaat te komen.

## BESPREKING

Het Klippel-Trenaunay-syndroom is voor het eerst beschreven in 1900. Het is een sporadisch voorkomende congenitale afwijking, die gekenmerkt wordt door de klassieke trias van capillaire malformaties, varices en hypertrofie van het bot en/of weke delen in één kwadrant, in 95% van de gevallen in de benen. Vaak is er ook sprake van een lymfatische malformatie.

Er zijn verschillende theorieën over het ontstaan van het Klippel-Trenaunay-syndroom.<sup>1</sup> Het klinisch beeld van het Klippel-Trenaunay-syndroom en het sporadisch en slechts zelden familiair voorkomen van de ziekte zouden verklaard kunnen worden door het fenomeen van de zogenaamde paradigmatische overerving.<sup>2</sup> Hierbij wordt verondersteld dat er sprake is van een genmutatie, die bij heterozygote dragers niet tot een afwijkend fenotype leidt en die op deze manier generaties lang onopgemerkt kan blijven. Totaal homozygoten zouden niet levensvatbaar zijn. Recentelijk zijn twee mutaties in het kandidaatgen VG5Q geïdentificeerd. Dit gen codeert voor het eiwit VG5Q, een potente angiogene factor. Draggers van deze mutatie zijn symptoomloos. Wanneer vroeg in de embryogenese een tweede, somatische mutatie optreedt, met als gevolg een klonale populatie met "loss of heterozygosity", dan zou het Klippel-Trenaunay-syndroom ontstaan.<sup>3</sup> Verhoogde expressie van VG5Q kan de lokale excessieve angiogenese bij Klippel-Trenaunay-syndroom verklaren. In het verleden werd wel gedacht dat de overgroei veroorzaakt werd door de toegenomen doorbloeding in de extremiteit; dit is echter een misvatting.

Er is geen curatieve therapie voor Klippel-Trenaunay-syndroom. Omdat het diepe veneuze systeem vaak onvoldoende is aangelegd en vanwege de kans op recidief is men doorgaans terughoudend in de behandeling van de vaatanomalieën bij het Klippel-Trenaunay-syndroom. De behandeling is dan ook bij voorkeur conser-



Figuur 3. Patiënt 2: asymmetrische contour ten gevolge van zwelling van veneus en lymfatisch weefsel.

vatief en symptoomgericht. De meeste patiënten hebben voldoende baat bij compressietherapie. In individuele gevallen kunnen invasieve behandelingen overwogen worden, zoals in bovenstaande ziektegeschiedenissen is beschreven. Van tevoren dienen de exacte aard en de uitgebreidheid van de te behandelen vaatafwijking in kaart gebracht te worden met beeldvormende diagnostiek (Duplex, MRI).

Patiënt 1 onderging sclerocompressietherapie met polidocanol-foam. Deze behandeling is goed bij kinderen uitvoerbaar, wanneer de injectieplaats van tevoren wordt verdoofd met lidocaïne/prilocaine (EMLA®)-crème. Onder echogeleide werd foam geïnjecteerd in de persisterende vena marginalis lateralis.

De embolisatie met ethanol 96% bij patiënt 2 werd door een interventieradioloog uitgevoerd. Hiervoor is algehele anesthesie noodzakelijk in verband met het pijnlijke karakter van de ingreep. De hoeveelheid ethanol die ineens ingespoten mag worden is beperkt vanwege de kans op vasoconstrictie, wat kan resulteren in pulmonale hypertensie en andere cardiovasculaire complicaties. Vaak zijn er dus meerdere sessies nodig om tot het gewenste resultaat te komen en de belasting voor de patiënt is dan aanzienlijk. Lokale bijwerkingen die op kunnen treden na embolisatie zijn o.a. zenuwbeschadiging en huidnecrose. Een goede begeleiding van de patiënt is dus essentieel.

Uit de hier beschreven ziektegeschiedenissen blijkt dat conservatieve behandeling alléén niet altijd leidt

tot voldoende reductie van de klachten bij het Klippel-Trenaunay-syndroom. Bij de keuze voor een invasieve therapie dienen de voor- en nadelen van die therapie zorgvuldig afgewogen te worden. Belangrijk hierbij is een multidisciplinaire benadering van de patiënt, waarbij (interventie)radioloog, (vaat)chirurg en dermatoloog gezamenlijk het best passende beleid bepalen.

#### LITERATUUR

1. Baskerville PA, Ackroyd JS, Browse NL. The etiology of the Klippel-Trenaunay syndrome. *Ann Surg* 1985; 202: 624-627.
2. Happle R. Klippel-Trenaunay syndrome: is it a paradigmatic trait? *Br J Dermatol* 1993 128:465-6.
3. Tian XL, Kadaba R, Yai SA, et al. Identification of an angiogenic factor that when mutated causes susceptibility to Klippel-Trenaunay syndrome. *Nature* 2004;427:640-5.

## Ernstige psoriasis: rebound na staken van methotrexaat

M.M. Kleinpenning<sup>1</sup>, G.J. van der Wilt<sup>2</sup>,  
P.C.M. van de Kerkhof<sup>1</sup>, P.G.M. van der Valk<sup>1</sup>

### ZIEKTEGESCHIEDENIS

#### Anamnese

Een 39-jarige man, die sinds 1986 bekend was met psoriasis vulgaris, gebruikte sinds drie maanden methotrexaat (MTX) met een goed effect. In verband met niet nader geduide pijnklachten van de rug was hij op eigen initiatief gestopt met MTX. Na het stoppen ontstond er in een periode van 5 weken een forse toename van de huidafwijkingen over het gehele lichaam, gepaard gaande met jeuk en pijn. In het verleden was zijn psoriasis behandeld met lokale therapie en vier maanden UVB-therapie. Hoewel hij bekend was met een uitgebreide psoriasis, was deze altijd stabiel geweest. De huidafwijkingen waren na het staken van de MTX van aspect veranderd, er ontstonden pustels, en er waren huidafwijkingen ontstaan op plaatsen waar deze voorheen nooit aanwezig waren geweest, zoals op de handpalmen en de voetzolen. Ook waren de huidafwijkingen nooit gepaard gegaan met algehele ziekteverschijnselen. Zijn medische voorgeschiedenis was verder blanco. Hij gebruikte geen orale medicatie meer.

#### Klinisch beeld

De patiënt was matig ziek bij een lichaamstemperatuur van 38,3 °C. Er was sprake van een uitgebreide dermatose bestaande uit erythemato-squameuze plaques op de armen, benen en buik (figuren 1-3). Ook de oksels, de liezen en de genitalia waren aangedaan. Op de handpalmen en voetzolen waren pustels aanwezig.

#### Aanvullend onderzoek

Bloedonderzoek toonde een leukocytose ( $16,5 \times 10^9/L$  met normale differentiatie), een BSE van 10 mm, normale lever- en nierfunctie en een normaal eiwit- en elektrolyten-

#### Samenvatting

De mogelijkheid van het optreden van een 'rebound' na het staken van ciclosporine en methotrexaat (MTX) voor de behandeling van psoriasis wordt in dit artikel ter discussie gesteld. Er zijn in de follow-up van enkele klinische studies na het staken van deze middelen geen 'rebounds' waargenomen. Er zijn echter wel casuïstische mededelingen gepubliceerd, waarin 'rebounds' na het staken van ciclosporine zijn beschreven. Wij beschrijven hier een patiënt, die na het staken van MTX een ernstige psoriasis ontwikkelde, gepaard gaande met pustels en koorts. De psoriasis was voorheen nooit zo ernstig geweest. Op basis van deze ziektegeschiedenis en eerdere ervaringen adviseren wij rekening te houden met een 'rebound' na het staken van MTX, vooral bij patiënten met een zeer ernstige psoriasis in de voorgeschiedenis.

#### Summary

The possibility of the occurrence of a rebound phenomenon after the cessation of cyclosporin or methotrexate (MTX) in the treatment of psoriasis is discussed in this paper. In the follow-up of several clinical studies no rebounds were observed after stopping these drugs. However, case reports are available, in which rebounds have been described after stopping cyclosporin. Here we describe a patient, who after stopping methotrexate developed severe psoriasis with pustels and fever. The psoriasis was worse than ever before. Based on this case and experiences with other patients we advise to take into account the possibility of a 'rebound' after cessation of MTX, particularly in patients with a history of very severe psoriasis.

**psoriasis, methotrexaat, rebound**

**psoriasis, methotrexate, rebound**

gehalte. Het urinesediment was niet afwijkend. Histologie van een 4 mm groot huidbiopt toonde psoriasiforme hyperplasie en spongiforme pustels (Kogoj) in de epidermis, lichtelijk gedilateerde capillairen en een lymfocytair ontstekingsinfiltraat in de dermis, passend bij psoriasis.