



Combi Touch  
3.990€



Triauto ZX2  
2.690€



Laser Wiser  
7.990€

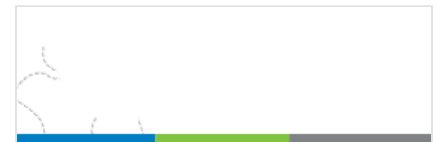Revista Publicidad Premios GD Biblioteca **Gdf** Formación BUSCAR...

# GACETA DENTAL

Título Experto en Cirugía y Prótesis sobre  
**IMPLANTES**  
Inicio 05-06-07 Abril 2018



INICIO ACTUALIDAD DESAYUNOS GD CIENCIA I+D+I  
MUNDO DENTAL AGENDA GUÍA DE EMPRESAS



## Premolares supernumerarios. A propósito de un caso clínico

Por Revista Gaceta Dental | 23 Sep, 2011

Trabajos científicos

Comparte este artículo:

Twittear

Recomendar 0

Compartir

G+

Guardar

### Guía de Empresas

Empresa o Marca

Buscar

#### Uso de cookies

Este sitio web utiliza cookies para que usted tenga la mejor experiencia de usuario. Si continúa navegando está dando su consentimiento para la aceptación de las mencionadas cookies y la aceptación de nuestra política de cookies, pinche el enlace para mayor información.

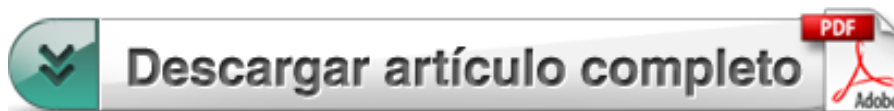ACEPTAR

Bartolomé Beltrán.

**Dra. Patricia Bargiela Pérez (\*), Dra. Esther Nélida Sánchez Cobo (\*), Prof. Dr. Daniel Torres Lagares (\*\*), Prof. Dr. José Luis Gutiérrez Pérez (\*\*)**  
 (\*)Alumna del Máster de Cirugía Bucal.  
 Universidad de Sevilla, (\*\*)Profesor del Máster de Cirugía Bucal. Universidad de Sevilla (Sevilla).

## Resumen

En este artículo presentamos un caso clínico de un paciente varón de 19 años de edad que acudió a las consultas externas del Servicio de Cirugía Oral y Maxilofacial de los Hospitales Universitarios Virgen del Rocío de Sevilla debido al hallazgo radiológico casual de un premolar incluido por parte de su odontólogo.



En la ortopantomografía se observaron dos premolares supernumerarios, uno en cada hemiarcada inferior. En el lado derecho se encontraba a la altura del 46 y 47 y el lado izquierdo entre el 35 y 36.

El paciente no presentaba ninguna sintomatología. Se presentan los pasos del diagnóstico y tratamiento del caso, así como una breve revisión bibliográfica para valorar la incidencia, clasificación, etiología y los posibles mecanismos de desarrollo de los dientes supernumerarios.

## Palabras clave

Premolares supernumerarios, alteraciones dentales, inclusiones dentarias.

Acceder

Nombre de usuario

Contraseña

Acceder

Recuérdame

Regístrate

Contraseña

gratis

perdida



GACETA DENTAL - ABRIL 2018



## Uso de cookies

Este sitio web utiliza cookies para que usted tenga la mejor experiencia de usuario. Si continúa navegando está dando su consentimiento para la aceptación de las mencionadas cookies y la aceptación de nuestra política de cookies, pinche el enlace para mayor información.

ACEPTAR

Existen diversas formas de nombrarlos: hiperdoncia, dientes múltiples, dientes "extra" entre otros. (1-5)

Estos dientes se clasifican según su morfología y su localización. Pueden tener una forma similar al grupo dentario del que son supernumerarios, o adoptar distintas formas. Se pueden encontrar bien en la dentición temporal, o en la permanente. Si se encuentran en la temporal adoptarán una forma normal o cónica, sin embargo, en la dentición permanente serán conoides, tuberculados, suplementarios u odontomas. (2, 5, 6). Estudios realizados indican que los supernumerarios de forma cónica tienen una tasa más elevada de erupción con respecto a los supernumerarios tuberculados (7).


Otra forma descrita para clasificarlos es a partir de su forma, pudiendo ser eumórficos o rudimentarios. Los dientes eumórficos tendrán una forma acorde según sea su grupo dentario, mientras que los rudimentarios presentarán una forma anormal, pudiendo ser cónicos, tuberculados, infundibular o molariformes (6, 8, 9). Rajab y cols. propone otra clasificación según la localización de los dientes supernumerarios. Según está clasificación pueden ser mesiodens, paramolares o distomolares (7).

Aproximadamente el 90% de los dientes supernumerarios se producen en el maxilar superior, situándose mayoritariamente en la región del incisivo central superior. El otro 10% se da en la mandíbula. Dentro de estos últimos, el 4 y el 1,5 % se encuentran entre el canino y el premolar inferior (10). Los distintos estudios realizados arrojan una prevalencia del 0,2% al 0,8% en la dentición temporal y del 1,5% al 3,5% en la dentición permanente.

No se ha encontrado una diferencia significativa entre la prevalencia de premolares supernumerarios entre hombres y mujeres en la dentición temporal. En la dentición permanente se ha descrito una mayor prevalencia en hombres que en mujeres (ratio de 2,2:1) (1-4, 11).



DESAYUNO GD: TRATAMIENTO DEL DOLOR...



GALA DE LOS 20 PREMIOS GACETA DENTAL

## Uso de cookies

Este sitio web utiliza cookies para que usted tenga la mejor experiencia de usuario. Si continúa navegando está dando su consentimiento para la aceptación de las mencionadas cookies y la aceptación de nuestra política de cookies, pinche el enlace para mayor información.

ACEPTAR

tanto, son un hallazgo poco frecuente, sobre todo en ausencia de un síndrome o enfermedad asociada, como es el caso que vamos a comentar (12). Los síndromes con los que se suelen relacionar con mayor frecuencia estas anomalías dentarias son: el labio leporino, la displasia cleidocraneal, síndromes Ehlers-Danlos, síndrome de Hallerman Streiff, síndrome de Fabry-Anderson y el síndrome de Gardner (10).

Existen varias teorías sobre la etiología de los dientes supernumerarios, cuando no se encuentran correlacionados con los síndromes descritos anteriormente. Aunque realmente la etiología exacta no se conoce (6, 8, 11), parece que la herencia genética tendría un papel importante en la aparición de estas anomalías dentarias. Sin embargo el carácter exacto de la herencia genética no ha sido establecido, pero sí se observa una cierta tendencia familiar. Farahani describe que la combinación de factores genéticos y ambientales son los que provocan una hiperactividad de la lámina dental (3, 6, 11, 13).

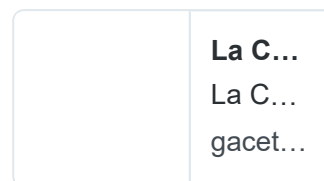
El diagnóstico de este tipo de lesión suele ser de manera casual, por medio de una radiografía. Es muy importante realizar el diagnóstico precoz en esta patología, ya que la presencia de dientes supernumerarios puede dar lugar a complicaciones (el 75% de estos son impactados y asintomático): trastornos en la erupción, desplazamiento de los dientes permanentes, reabsorción radicular de los dientes adyacentes, así como aparición de lesiones quísticas o tumorales (1, 3, 14).

### Caso clínico

Presentamos un paciente varón de 19 años de edad que acude a las consultas externas del Servicio de Cirugía Oral y Maxilofacial de los Hospitales Universitarios Virgen del Rocío de Sevilla. Debido a un hallazgo radiológico casual, en un control rutinario, su odontólogo detectó la presencia de dos premolares supernumerarios incluidos.



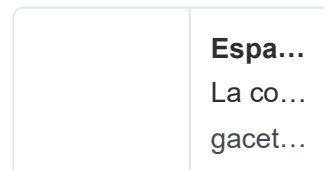
La regulación de la [#publicidad](#) sanitaria en [#clínicasdentales](#), cada vez más cerca. [bit.ly/2I5Riw0](https://bit.ly/2I5Riw0) [@CNSJ\\_Dentistas](#)



27 abr. 2018

**GACETA DENTAL** **Gaceta Dental**  
[@gacetadental](#)

España, líder en la [#investigación](#) mundial en [#Periodoncia](#) y Terapia de [#implantes](#). [bit.ly/2qZ02f4](https://bit.ly/2qZ02f4)



Insertar

Ver en Twitter

## Uso de cookies

Este sitio web utiliza cookies para que usted tenga la mejor experiencia de usuario. Si continúa navegando está dando su consentimiento para la aceptación de las mencionadas cookies y la aceptación de nuestra [política de cookies](#), pinche el enlace para mayor información.

ACEPTAR

incluidos intraóseos en cada hemiarcada inferior. En el lado derecho el diente supernumerario se encontraba a la altura del 46 y 47 y en el lado izquierdo entre el 35 y 36. No se observó reabsorción radicular alguna en los dientes adyacentes a las inclusiones (Figuras 1 y 2).

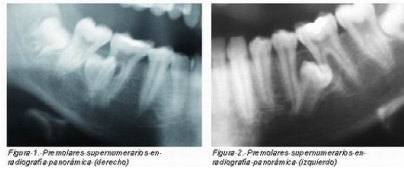


Figura 1. Premolares supernumerarios en radiografía panorámica (derecho)

Figura 2. Premolares supernumerarios en radiografía panorámica (izquierdo)

Se solicitó una tomografía axial computerizada (TAC) para estudiar pormenorizadamente la situación de los supernumerarios incluidos así como su relación en las estructuras adyacentes.

En la TAC se observó que los dos premolares supernumerarios se encontraban orientados hacia la tabla lingual y distalizados, pero no afectaban a ninguna estructura noble, pese a su cercanía.

Radiológicamente, la morfología y forma de los premolares supernumerarios eran muy parecidas entre sí y con los premolares correctamente erupcionados (Figuras 3-5).

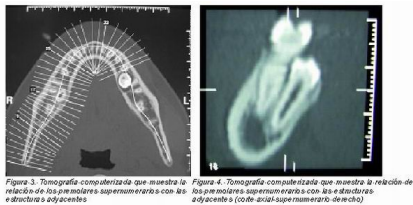


Figura 3. Tomografía computerizada que muestra la relación de los premolares supernumerarios con las estructuras adyacentes

Figura 4. Tomografía computerizada que muestra la relación de los premolares supernumerarios con las estructuras adyacentes (corte axial supernumerario derecho)

La historia clínica del paciente descartó que esta anomalía estuviera asociada a algún síndrome de los expuestos anteriormente. Ésta nos confirmó que no había ningún síndrome asociado. Se llevaron a cabo consultas odontológicas y se tomaron radiografías a los familiares más cercanos, pero no se encontró ningún hallazgo de dientes supernumerarios en ninguno de los familiares.

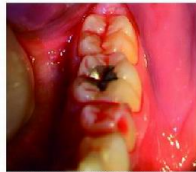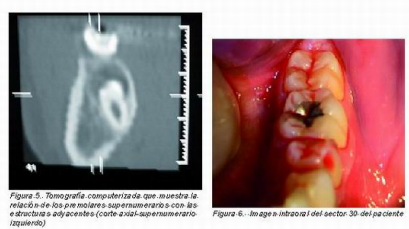
Al concluir con todas las pruebas complementarias, se le comentó al

## Uso de cookies

Este sitio web utiliza cookies para que usted tenga la mejor experiencia de usuario. Si continúa navegando está dando su consentimiento para la aceptación de las mencionadas cookies y la aceptación de nuestra política de cookies, pinche el enlace para mayor información.

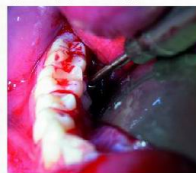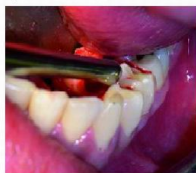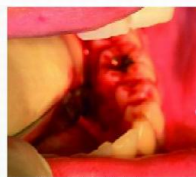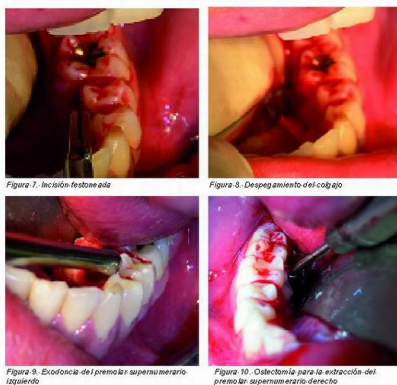
ACEPTAR

premolares supernumerarios por querer realizarse un tratamiento ortodóncico posterior.



Debido a la localización de los supernumerarios y la accesibilidad, se decidió realizar la intervención bajo anestesia general. En el lado izquierdo se realizó una incisión festoneada por lingual, desde mesial del primer molar hasta distal del segundo molar, con bisturí frío y hoja del número 15. Se llevó a cabo un despegamiento muy cuidadoso de la mucosa por lingual. Una vez realizado el despegamiento, se procedió a la osteotomía entre el premolar y el molar, donde observamos en las radiografías que se encontraba el premolar supernumerario. No hizo falta una gran osteotomía. Posteriormente se procedió a la exodoncia (Figuras 6- 9).

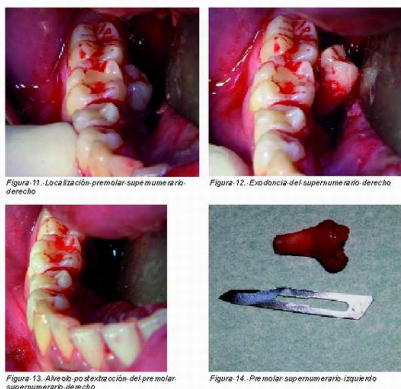
En el lado derecho, se realizó una incisión y despegamiento del mismo modo que en lado izquierdo, aunque la osteotomía en este lado fue mayor. Se realizó la exodoncia del supernumerario del mismo modo que en el lado izquierdo (Figuras 10-13).



## Uso de cookies

Este sitio web utiliza cookies para que usted tenga la mejor experiencia de usuario. Si continúa navegando está dando su consentimiento para la aceptación de las mencionadas cookies y la aceptación de nuestra política de cookies, pinche el enlace para mayor información.

ACEPTAR



El premolar supernumerario izquierdo presentaba una forma más tuberculada que el supernumerario del lado derecho, que presentaba una forma idéntica a la de cualquier premolar del arco dentario (Figuras 14 y 15).

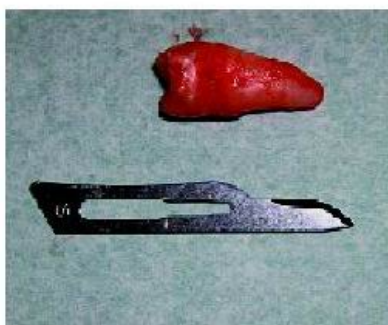


Figura 15. Premolar supernumerario derecho

Tras la extracción se procedió a la sutura de la herida. A los 15 días se le retiraron los puntos y se realizó una radiografía de control (Figuras 16 y 17).

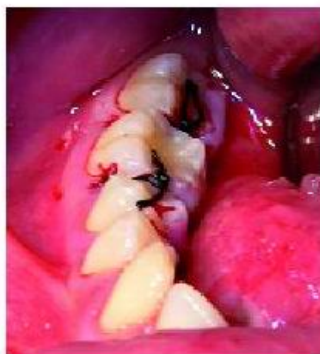

Figura 16. Sutura realizada en el sector 40

### Discusión

Los premolares supernumerarios mandibulares son un 7% del total de las inclusiones, aunque este porcentaje varía un poco según la cantidad de la muestra que haya sido tomada en los estudios que hemos revisado (2, 15, 16).

Rajab y Hamdam, en su estudio sobre 152 pacientes con un total de 202 dientes supernumerarios, sólo encontraron 8 en la zona de premolares mandibulares, por lo que nos encontramos con un caso

### Uso de cookies

Este sitio web utiliza cookies para que usted tenga la mejor experiencia de usuario. Si continúa navegando está dando su consentimiento para la aceptación de las mencionadas cookies y la aceptación de nuestra política de cookies, pinche el enlace para mayor información.

ACEPTAR

En nuestro caso, el premolar supernumerario se localiza en la dentición permanente. Según el estudio realizado por Hidekazu Sasaki hay una prevalencia de un 1,5% al 3,5% de que un premolar supernumerario se desarrolle en la dentición permanente, frente al 0,2% al 0,8% en la temporal (10, 17).

Como hemos expuesto anteriormente, la etiología de éstos es claramente incierta. Hemos encontrado dos teorías como las más aceptadas. La teoría de la dicotomía tiene varios estudios realizados in vitro con animales que la apoyan; y la teoría de la lámina dental combinada con los factores genéticos y ambientales como señala Liu en su estudio (3, 6, 11, 18). Una tercera teoría con bastante relevancia es la del atavismo, aunque Primosch en su artículo la descarta completamente (8).

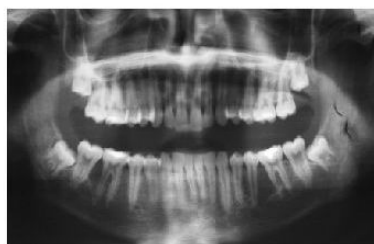

Figura 17. Radiografía de control postextracción

Un diagnóstico a tiempo es muy importante ya que estos premolares no suelen erupcionar y pueden ocasionar graves complicaciones. El diagnóstico se suele hacer de manera casual al realizar una radiografía de control, como ocurrió en el caso que hemos presentado, ya que suelen ser asintomático (3, 19, 20, 21).

Nos encontramos con diversas formas de actuar ante esta alteración dentaria. Se puede optar por realizar controles periódicos, siempre y cuando la inclusión no esté dañando ninguna estructura adyacente y permanezca asintomático, para, si en algún momento surge alguna complicación, proceder a la extracción (16, 22, 23). En nuestro caso se optó por realizar la extracción de los premolares supernumerarios.

---

## Uso de cookies

Este sitio web utiliza cookies para que usted tenga la mejor experiencia de usuario. Si continúa navegando está dando su consentimiento para la aceptación de las mencionadas cookies y la aceptación de nuestra política de cookies, pinche el enlace para mayor información.

ACEPTAR

---



A la hora de realizar una intervención quirúrgica es fundamental llevar a cabo todas las pruebas complementarias, para poder realizar una buena intervención sin que resulten dañadas las estructuras adyacentes. Existen autores que recomiendan que la exodoncia se realice antes de la formación radicular, y otros que prefieren que ésta esté formada completamente (19, 24, 25.)

En la mayoría de los casos se procede a la extracción, para evitar complicaciones y por necesidad de realizar un tratamiento ortodóncico, como es el caso que nos concierne (2, 26, 27).

En nuestro caso los premolares supernumerarios estaban ya prácticamente formados, por lo que el riesgo de complicaciones en la cirugía era menor. Autores como Solares y Contreras recomiendan que no se realice la intervención de los premolares, hasta que no se hayan desarrollado sus raíces, siempre y cuando el supernumerario no esté provocando un retraso en la erupción, formando quistes o reabsorciones de los dientes adyacentes (1, 2, 28-30).

Como se puede observar, uno de los premolares supernumerarios, tiene una forma exacta a la del premolar. Sin embargo el del lado izquierdo es más tuberculado. Es más frecuente que en la dentición permanente sean tuberculados, o conoides, siendo estos últimos los que tienen una tasa más alta de erupción (2, 5-7).

La aparición de este tipo de alteraciones dentales no es muy frecuente y menos en la dentición permanente, pero debemos estar atentos a la hora de realizar los controles periódicos a nuestros pacientes, ya que es muy importante poder realizar un diagnóstico precoz en este tipo de patología.

## **BIBLIOGRAFÍA**

1. Martin C, Makepeace C, Carmichael RP, Sandor GKB. An analysis of peripheral giant cell granuloma associated with dental implant treatment. Oral Surg Oral Med Oral Pathol Oral Radiol Endod 2007;

---

## Uso de cookies

Este sitio web utiliza cookies para que usted tenga la mejor experiencia de usuario. Si continúa navegando está dando su consentimiento para la aceptación de las mencionadas cookies y la aceptación de nuestra política de cookies, pinche el enlace para mayor información.

**ACEPTAR**

---

3. Gündüz K, Muglali M. Non-syndrome Multiple Supernumerary Teeth: A Case Report. *J ContempDent Pract* 2007; 4: 81-87.
4. Gay Escoda C, Mateos Micas M, España Tost A, Gargallo Albiol J. Otras inclusiones dentarias. Mesiodens y otros dientes supernumerarios. Dientes temporales supernumerarios. Dientes temporales incluidos. In: Gay Escoda C, Aytés Berini L, editors. *Tratado de Cirugía Bucal*. Tomo I. 1.ª ed. Madrid: Ergon; 2004, pp. 497-534.
5. Salcido-García JF, Ledesma-Montes C, Hernández-Flores F, Pérez D, Garcés-Ortíz M. Frecuencia de dientes supernumerarios en una población Mexicana. *Med Oral Patol Oral Cir Bucal* 2004; 9: 23-29.
6. Gómez G, Melara A, Sáez S, Bellet L. Agenesias y Supernumerarios: A propósito de un caso. *Rev Oper Dent Endod* 2008; 5: 8-12.
7. Rajab LD, Hamdan MA. Supernumerary teeth: review of the literature and a survey of 152 cases. *Int J Paediatr Dent* 2002; 12: 244-254.
8. Primosch R. Anterior supernumerary teeth assesment and surgical intervention in children. *Pediatr Dent* 1981; 3: 204-215.
9. Alaejos Algarra C, Contreras Martínez M, Buenechea Imaz R, Berini Aytés L, Gay Escoda C. Mesiodens: Revisión retrospectiva de una serie de 44 pacientes. *Med Oral* 2000; 5: 81-88.
10. Hidekazu S, Junko F, Hideki M, Kazuhico N, Takashi O. Multiple supernumerary teeth in the maxillary canine and mandibular premolar regions: a case in the post permanent dentition. *Int J Paed Dent* 2007; 17: 304-308.
11. Farahani RM, Zonuz AT. Triad of bilateral duplicated permanent teeth, persistent open apex, and tooth malformation: a case report. *J Contemp Dent Pract* 2007; 8: 94-100.

---

## Uso de cookies

Este sitio web utiliza cookies para que usted tenga la mejor experiencia de usuario. Si continúa navegando está dando su consentimiento para la aceptación de las mencionadas cookies y la aceptación de nuestra [política de cookies](#), pinche el enlace para mayor información.

ACEPTAR

---

13. Becker A, Bimstein E, Shteyer A. Interdisciplinary treatment of multiple unerupted supernumerary teeth: report of a case. *Am J Orthod* 1982; 81: 417-422.
14. Zilberman Y, Marlon M, Shteyer A. Assessment of 100 children in Jerusalem with supernumerary teeth in the premaxillary region. *ASDC J Dent Child* 1992; 59:44-47.
15. Acikgoz A, Acikgoz G, Tunga U, Otan F. Non-syndromic multiple supernumerary teeth: report of a case with 14 supplemental teeth. *Indian J Dent Res* 2007; 18: 144-147.
16. Grahnén H, Lindh B. Supernumerary teeth in the permanent dentition: a frequency study. *Odont Revy* 1961; 12: 290-294.
17. Winter GB. Anomalies of tooth formation and eruption. In: Welbury RR (ed.). *Paediatric Dentistry*. Oxford: Oxford University Press, 1999: 255-256.
18. Liu JF. Characteristics of premaxillary supernumerary teeth: A survey of 112 cases. *ASDC J Dent Child* 1995; 62: 262-265.
19. Mason C, Rule DC, Hopper C. Multiple supernumeraries: the importance of clinical and radiographic follow-up. *Dentomaxillofac Radiol* 1996; 25: 109-113.
20. Metelli Oliveira L, Guimaraes Primo L, Barcelos R, Barbosa Portela M, dos Santos, Bastos EP. Radiographic diagnosis of supernumerary teeth: report of six unusual cases. *J Dent Children*. 2002; 23: 175-179.
21. McNamara CM, Foley TF, Wright GZ, Sandy JR. The management of premolar supernumeraries in three orthodontic cases. *J Clin Pediatr Dent* 1997; 22: 15-18.
22. King NM, Lee AMP, Wan PKC. Multiple supernumerary premolars:

---

## Uso de cookies

Este sitio web utiliza cookies para que usted tenga la mejor experiencia de usuario. Si continúa navegando está dando su consentimiento para la aceptación de las mencionadas cookies y la aceptación de nuestra política de cookies, pinche el enlace para mayor información.

ACEPTAR

---

retrospective study. Dentomaxillofac Radiol 2006; 24: 185-190.

24. Peñarrocha MA, Peñarrocha M, Larrazábal C, Mínguez I. Dientes supernumerarios, consideraciones quirúrgicas y ortodóncicas. Archivos de Odontoestomatología 2003; 19: 263-272.

25. Olsen CB, Johnston T, Desai M, Peake GG. Management of fused supernumerary teeth in children using guided tissue regeneration: long-term follow up of 2 cases. Pediatr Dent 2002; 24: 566-571.

26. Tatel FS. Reshaping a mesiodens. Pediatr Dent 2003; 25: 585-586

27. Gibson N. A late developing mandibular premolar supernumerary tooth. Austr Dent J 2001; 46: 51-52.

28. Contreras M, Salinas A, Sáez S, Bellet L. Dientes supernumerarios: presentación de dos casos clínicos. Rev Oper Dent Endod 2007; 5: 60-66.

29. Zvolanek JW, Spotts TM. Supernumerary mandibular premolars: Report of cases. J Am Dent Assoc 1985; 110: 721-723.

30. Bolaños Carmona MV, Menéndez Núñez M. Desarrollo tardío de premolares supernumerarios en 2 pacientes ortodóncicos. Quintessence 2001; 14: 182-186.

## Revista Gaceta Dental



Contenido original de la revista Gaceta Dental

### Comparte este artículo:

Twitter

Recomendar 0

Compartir

+

### Uso de cookies

Este sitio web utiliza cookies para que usted tenga la mejor experiencia de usuario. Si continúa navegando está dando su consentimiento para la aceptación de las mencionadas cookies y la aceptación de nuestra política de cookies, pinche el enlace para mayor información.

ACEPTAR

Dentsply Sirona  
en un click

Registrate →

## Deja una Respuesta

Tu email no será publicado.. Campos requeridos están marcados \*

Comentario

Nombre \*

Email \*

Web

No soy un robot

reCAPTCHA

### Uso de cookies

Este sitio web utiliza cookies para que usted tenga la mejor experiencia de usuario. Si continúa navegando está dando su consentimiento para la aceptación de las mencionadas cookies y la aceptación de nuestra [política de cookies](#), pinche el enlace para mayor información.

ACEPTAR

[Anuncios breves](#)[Empleo](#)[Contacta](#)[Publicidad y anuncios](#)[Sobre nosotros](#)[Aviso legal](#)© 2016. All Rights Reserved. Gaceta Dental

---

---

## Uso de cookies

Este sitio web utiliza cookies para que usted tenga la mejor experiencia de usuario. Si continúa navegando está dando su consentimiento para la aceptación de las mencionadas cookies y la aceptación de nuestra [política de cookies](#), pinche el enlace para mayor información.

ACEPTAR

---