

JUNIO DE 2018



UNIVERSIDAD DE SEVILLA  
FACULTAD DE ODONTOLOGÍA

DEPARTAMENTO DE ESTOMATOLOGÍA

TRABAJO DE FIN DE MÁSTER  
ODONTOLOGÍA RESTAURADORA, ESTÉTICA Y FUNCIONAL

**REIMPLANTE INTENCIONAL DENTARIO:  
REVISIÓN DE LA LITERATURA**

AUTORA: SARA LEÓN CARRILLO

TUTOR: JUAN JOSÉ SEGURA EGEA



FACULTAD DE ODONTOLOGÍA

Dr. **JUAN JOSÉ SEGURA EGEA**, Catedrático del Departamento de Estomatología, como director del Trabajo Fin de **Máster Oficial en Odontología Restauradora, Estética y Funcional**.

**CERTIFICA:**

Que el presente trabajo titulado **“Reimplante Intencional Dentario: Revisión de la Literatura”**, ha sido realizado por **SARA LEÓN CARRILLO** bajo mi dirección y cumple, a mi juicio, todos los requisitos necesarios para ser presentado y defendido como trabajo de fin de máster.

Y para que así conste y a los efectos oportunos, firmo el presente certificado, en Sevilla a día 29 de mayo de 2018.

Prof. Juan José Segura Egea  
Catedrático de Patología y Farmacéutica Dental  
Dpto. de Estomatología, Universidad de Sevilla

D. Juan José Segura Egea

## AGRADECIMIENTOS

A mi tutor, el Dr. D. Juan José Segura Egea, por su disponibilidad y dedicación.

A mis padres, por su esfuerzo y apoyo incondicional, por animarme siempre a crecer y superarme.

## RESUMEN

*Introducción:* Aunque el tratamiento endodóncico es de elección en casos de patología pulpo- periapical irreversible y ofrece altas tasas de éxito, no está exento de fracasos. En estos casos será necesario el retratamiento, quirúrgico o no. Cuando ninguno de los anteriores está indicado, el reimplante intencional constituye una alternativa conservadora que permite el mantenimiento del diente.

*Material y método:* Se realiza una búsqueda en MEDLINE/ PubMed usando los siguientes términos MeSH y palabras clave: (intentional replantation OR replanted tooth OR tooth replantation) AND endodontic. Del total de artículos resultantes se seleccionaron 17, aquellos que no eran revisiones de la bibliografía y en los que se realizase el tratamiento endodóncico extraoral del diente reimplantado.

*Resultados:* Se presentan los tipos de estudio incluidos y su evidencia, además del tamaño de muestra, periodo de seguimiento y tasa de éxito. Los protocolos del proceso de reimplante intencional desarrollados en los artículos son comparados, incluyendo manejo de la exodoncia, antibioterapia, tiempo extraoral, tratamiento, materiales y ferulización.

*Conclusiones:* La evidencia científica disponible sobre el reimplante dentario intencional es de baja calidad. No es un tratamiento de rutina sino un último recurso de conservación del diente cuando otro tratamiento no es posible. Presenta tasas de éxito elevadas, pero es difícil predecir el resultado. Además, no se ha estudiado la influencia de las diferentes variables de tratamiento en el éxito del mismo.

## **ABSTRACT**

*Introduction:* Although endodontic treatment is of choice in cases of irreversible pulpal and periapical pathology and it offers high success rates, it is not exempt from failures. In these cases retreatment, surgical or not, will be necessary. When none of them is indicated, intentional reimplantation is a conservative alternative that allows the maintenance of the tooth.

*Material and method:* A MEDLINE / PubMed search was performed using the following MeSH terms and keywords: (intentional replantation OR replanted tooth OR tooth replantation) AND endodontic. Of the total of the resulting articles, 17 were selected, those that were not reviews and in which the endodontic treatment of the reimplanted tooth was extraoral.

*Results:* The study types included and their evidence are presented, as well as the sample size, follow-up period and success rate. The protocols of the process of intentional reimplantation developed in the articles are compared, including management of extraction, antibiotherapy, extraoral time, treatment, materials and splinting.

*Conclusions:* The available scientific evidence on intentional tooth reimplantation is of low quality. It is not a routine treatment but a last resource of tooth conservation when another treatment is not possible. It has high success rates, but it is difficult to predict the result. In addition, the influence on the success of the different treatment variables has not been studied.

## ÍNDICE DE CONTENIDOS

1. INTRODUCCIÓN.....	1
2. PLANTEAMIENTO DEL PROBLEMA Y OBJETIVOS.....	15
3. MATERIAL Y MÉTODO.....	16
4. RESULTADOS.....	18
5. DISCUSIÓN.....	25
6. CONCLUSIONES.....	28
7. BIBLIOGRAFÍA.....	29

## 1. INTRODUCCIÓN

### a. PATOLOGÍA PULPO-PERIAPICAL

La pulpa, núcleo central de tejido conjuntivo del diente, es la responsable de la nutrición y sensibilidad del mismo. Se encuentra protegida de los estímulos irritantes externos por los tejidos duros que la cubren (esmalte, dentina y cemento), pero puede generar una respuesta inflamatoria inespecífica denominada pulpitis como defensa ante la agresión (1). La interrelación funcional y anatómica que conecta la pulpa con los tejidos periapicales conlleva que la inflamación pulpar repercuta a ese nivel causando periodontitis apical.

La etiología de la patología pulpar es muy diversa, pudiendo dividirla en causas infecciosas, físicas y químicas. Entre las infecciosas se encuentran los microorganismos, presentes en caries, fisuras o defectos del desarrollo; o bien con origen en la sangre o en la bolsa periodontal. En cuanto a las físicas, destacan los traumatismos, las alteraciones térmicas o eléctricas, la radioterapia y los cambios de presión. Por último, la exposición local a materiales de obturación o las intoxicaciones conforman el grupo de las causas químicas (1).

Independientemente del agente etiológico, la pulpa y el periápice reaccionan desarrollando la respuesta inflamatoria inespecífica ya mencionada, que se acompaña de una respuesta inmune (primero inespecífica y luego específica, antibacteriana). La inflamación pulpo- periapical es de origen inmuno-patológico.

La respuesta pulpar ante estímulos irritantes se desarrolla evolucionando por diferentes etapas. En un principio, la pulpa está sana y asintomática. Puede experimentar hipersensibilidad dentinaria, respondiendo en este caso a los estímulos de manera moderada y limitada en el tiempo. El primer signo de afectación pulpar es la hiperemia. El sistema inmune prepara el tejido provocando dilatación de los capilares e incremento de flujo. Aumenta la presión intrapulpar, disminuyendo el umbral de estimulación de las fibras nerviosas y desarrollando respuesta dolorosa precoz y limitada a la duración del estímulo.

La inflamación del tejido pulpar será reversible mientras se trate de una inflamación aguda de poco tiempo de evolución, en la que la pulpa tiene capacidad reparativa y mantiene su vitalidad tras haber eliminado el agente etiológico.

A medida que la pulpitis evoluciona hacia estadios propios de irreversibilidad, el dolor cada vez tarda más en ceder tras el cese del estímulo. Esto es debido a la presencia de irritantes secundarios en la pulpa como células muertas, productos de proteólisis, etc. La pulpitis irreversible es el resultado de una inflamación de largo tiempo de evolución con gran exposición del tejido a bacterias y/o a sus productos de degradación. En caso de que sea sintomática, el dolor pulpar será espontáneo. En esta situación, la pulpa no cuenta con capacidad reparativa y evoluciona a la necrosis, final de la evolución progresiva de la pulpitis irreversible.

La necrosis es definida por Canalda como “descomposición, sea séptica o no, del tejido conjuntivo pulpar, acompañada de la destrucción del sistema microvascular y linfático de las células y, finalmente, de las fibras nerviosas” (2). Avanza hacia el periápice, provocando su afectación y la consiguiente periodontitis apical. Los tejidos periapicales responden al estímulo infeccioso (bacterias y sus toxinas), que llega de la pulpa principalmente a través del foramen apical, pero que cuenta con otras vías como son los conductos laterales.

Todos estos restos necróticos, bacterias, metabolitos, antígenos, toxinas, mediadores de la inflamación, etc. producen una reacción inflamatoria a consecuencia de esta invasión del periodonto apical. Se genera una respuesta que se manifiesta a diferentes niveles: a nivel vascular se altera la microvascularización, provocando hiperemia y edema; a nivel celular, se produce la migración de PMN, macrófagos y linfocitos; y a nivel humoral se liberan inmunoglobulinas, etc. Como consecuencia de todo esto, tiene lugar la activación de los macrófagos y se genera una respuesta inmune linfocitaria que conlleva inflamación y reabsorción tisular.

En función de la cantidad de gérmenes y de su virulencia, así como de las defensas del huésped, tendrá lugar un proceso inflamatorio agudo o crónico.

En caso de que se desarrolle una periodontitis apical aguda, los síntomas típicos y manifiestos son dolor, calor, rubor, tumor e impotencia funcional. El comienzo es brusco y tiene naturaleza exudativa (serosa o purulenta), debido a la acumulación de fluidos en el periápice. Se trata de una periodontitis apical reversible sintomática que cursa con inflamación aguda del periodonto, apical o lateral, por patología pulpar, contactos prematuros o interferencias, traumatismos, sobreinstrumentación del conducto... Es una respuesta inflamatoria inicial de los tejidos conjuntivos periapicales que cursa con exudado inflamatorio y sintomatología suave (3). Inicia una respuesta inmunológica inespecífica por la liberación de



mediadores de la inflamación. Puede ser asintomática o presentar dolor a la percusión pero cede al mantener la presión oclusal sobre el ligamento periodontal porque se facilita la salida del exudado plasmático (2).

Si esta periodontitis apical aguda se asocia a pulpitis reversible es autolimitada y puede remitir si se elimina el agente etiológico o frenamos la respuesta inmune inespecífica. En cuanto a la clínica, aparece dolor a la palpación o la percusión y ligamento periodontal ensanchado en la radiografía. Sin tratamiento evoluciona a la forma supurada o a la periodontitis apical irreversible.

Por otra parte, en caso de estar asociada a patología pulpar irreversible, la inflamación del periodonto responde a un estímulo mantenido en el tiempo o de mayor intensidad. No va a remitir con tratamiento etiológico y necesita tratamiento de conductos o exodoncia del diente en cuestión.

La evolución de la periodontitis serosa sin tratamiento puede derivar en periodontitis apical aguda supurada (absceso apical agudo) o periodontitis crónica.

La periodontitis apical sintomática purulenta con patología pulpar irreversible (necrosis) desencadena la formación de un absceso apical agudo. La migración de células y la capacidad fagocítica de las mismas generan el exudado purulento, que tiende a buscar salida. Lo hace a través del hueso y alcanza el periostio. Si progresa y lo destruye, el absceso será submucoso o subcutáneo, pudiendo extenderse por planos anatómicos desencadenando una celulitis (2). Se trata de una respuesta inflamatoria avanzada y con síntomas manifiestos: dolor espontáneo, intenso, localizado y pulsátil, y que aparece ante la palpación y la percusión; tumefacción, sensación de diente crecido (3).

Si la periodontitis apical es crónica o asintomática, la instauración es progresiva, con síntomas que se solapan, y prolongada en el tiempo. Puede presentarse con manifestaciones como osteítis condensante, granuloma apical, absceso apical crónico o quiste.

La osteítis condensante es una reacción del hueso periapical a un estímulo irritativo mantenido con origen en la pulpa dental (3).

El granuloma es consecuencia de una neoformación inflamatoria de tejido conectivo acompañada de osteólisis, a partir del tejido inflamatorio crónico (2). Si este granuloma en su evolución se convierte en pus, se forma un absceso apical crónico. Esta periodontitis crónica supurada no genera síntomas por su lenta formación y puede ser resultado también de la evolución de un absceso agudo (3).

Finalmente, una parte de las lesiones apicales granulomatosas evolucionan hacia un quiste por la estimulación de los restos epiteliales de Malassez, la formación de un epitelio que lo delimita y el crecimiento por presión osmótica (2). Se trata de una lesión cavitaria de crecimiento continuo.

## b. OPCIONES TERAPÉUTICAS

La pulpa dental se encuentra contenida en un espacio inextensible, de tal manera que, si sufre un proceso inflamatorio, no puede aumentar su volumen. Esto, junto con la ausencia de circulación colateral, genera un incremento de la presión que limita el aporte vascular. Este hecho implica que, si la pulpa sufre una agresión mantenida en el tiempo o de intensidad elevada, evolucione necesariamente hacia la necrosis, independientemente de la persistencia de la causa (2).

Todo ello nos lleva a tomar como determinación terapéutica que en el momento en que la lesión pase a ser irreversible, la pulpa debe ser eliminada. En esto se basan los tratamientos endodóncicos: eliminación de la pulpa, ya sin capacidad de recuperación, para que los tejidos periapicales recobren su estado de salud y el diente pueda permanecer en boca cumpliendo su función.

Estos tratamientos endodóncicos pueden ser no quirúrgicos y quirúrgicos.

Entre los no quirúrgicos se encuentra la pulpectomía o tratamiento de conductos. Es el principal tratamiento endodóncico. Tiene como objetivo prevenir o curar la periodontitis apical y para ello se basa en tres pilares: extirpación de la pulpa accediendo por vía ortógrada, limpieza y conformación del sistema de conductos y sellado tridimensional y hermético del mismo.

En cuanto a la cirugía endodóncica, engloba diversas intervenciones como son la cirugía periapical, la amputación radicular, hemisección y bicuspidación. Centrándonos en la cirugía periapical, esta consta de tres técnicas básicas: legrado apical, apicectomía y obturación retrógrada (4). Tiene como objetivo principal el mismo que el tratamiento convencional (sellado de conductos), solo que en este caso la vía de acceso es retrógrada. En la cirugía endodóncica el sellado es orientado a las salidas periapicales del sistema de conductos. Además, como objetivos añadidos están la eliminación de tejido enfermo del periápice, el diagnóstico de fisuras radiculares, el sellado de perforaciones o reabsorciones... Se recurre a esta vía como posibilidad

terapéutica cuando la conservación de un diente con patología pulpar irreversible o ya tratado endodóncicamente, no es posible por vía ortógrada con el tratamiento convencional. Entre las situaciones que imposibilitan el tratamiento o retratamiento ortógrado encontramos: defectos de sellado sin acceso al sistema de conductos por otra vía, y otros a nivel apical por obturación incorrecta; conductos no tratados; perforaciones de cámara o raíz; fracturas, fisuras; reabsorciones radiculares; presencia de material de obturación que no se pueda eliminar, pernos, muñones; pulpolitos, calcificaciones; fracasos reiterados o de tratamientos aparentemente correctos en las radiografía; grandes curvaturas. También cuando hay complicaciones en el tratamiento ortógrado, como instrumentos rotos, perforaciones o falsas vías; y en casos en los que el retratamiento tenga mal pronóstico (5). Sin embargo, esta opción terapéutica se encuentra limitada en casos de difícil acceso, proximidad de estructuras anatómicas y enfermedad periodontal severa, entre otros.

### c. ÉXITO-FRACASO DE LA TERAPIA ENDODÓNCICA

El porcentaje de éxito del tratamiento endodóncico, según diversos autores (Sjögren, U, Swartz, D), oscila entre el 77 y el 95%, en función de la presencia o no de patología periapical. En el tratamiento de las pulpitis es del 90-95%, y en las periodontitis 80-90%. En el retratamiento desciende al 60% (6).

Se observa un amplio intervalo de porcentajes atribuible a variaciones entre los estudios publicados en lo referente a la selección de casos, la habilidad del operador, el diseño del estudio y los criterios empleados para definir éxito y fracaso.

Con la terapia endodóntica nos planteamos tres objetivos:

- Biológico: desbridamiento, esterilización y sellado del conducto.
- Médico: prevenir y/o curar la pulpitis y la periodontitis apical.
- Funcional: Mantener el diente en la boca y en función.

Si conseguimos cumplir todos los objetivos, el tratamiento será exitoso. En caso contrario, será un fracaso. Son muchos los factores que determinan el éxito o fracaso del tratamiento de conductos:

- Preoperatorios: errores diagnósticos, estado pulpar y periapical previo (mayor porcentaje de éxito en biopulpectomías), anatomía (más dificultad en curvaturas, mayor número de raíces, calcificaciones, reabsorciones,

CRT, malposiciones, pilares de puente...), estado sistémico del paciente (peor reparación tisular en diabetes, osteoporosis; tabaquismo).

- Intraoperatorios: abordaje y cavidad de acceso, localización de conductos (causa principal), instrumentación, irrigación, obturación (la sobreextensión implica mayor tasa de fracaso), número de visitas...
- Postoperatorios: recontaminación de conductos (sellado coronal, filtración apical), trauma oclusal.

Para valorar de forma práctica el éxito y fracaso en endodoncia, se tienen en cuenta indicadores clínicos y radiológicos. Estos son recogidos en la siguiente tabla (Tabla 1):

<b>Fracaso clínico</b>	<b>Fracaso radiológico</b>
Sensibilidad a la palpación	Ligamento periodontal ensanchado (> 2 mm)
Movilidad dentaria	Aumento del tamaño de la rarefacción ósea
Enfermedad periodontal localizada	Ausencia de reparación ósea
Presencia de fístula	Aparición de rarefacciones óseas
Sensibilidad a la percusión	Deficiencias en la condensación y extensión
Función del diente: incapacidad masticación	Sobreextensión excesiva
Signos de infección	Reabsorción radicular asociada a otra semiología
Tumefacción	
Síntomas subjetivos	

Tabla 1. Criterios clínicos y radiológicos de fracaso endodóncico. Criterios de Gutmann. Canalda 2014 (6)

Para determinar si el tratamiento ha resultado exitoso, es necesario realizar una evaluación cuando haya transcurrido un año desde la finalización del mismo, revisando posteriormente de forma periódica (7).

El tratamiento de endodoncia convencional no quirúrgico ofrece una tasa de éxito y supervivencia alta, pero no está exento de fracasos. A veces la patología

persiste (con una prevalencia entre 16 y 65%) y se necesita terapéutica adicional (8). Se plantea entonces la necesidad de retratamiento, quirúrgico o no (9).

#### d. RETRATAMIENTO

El retratamiento está indicado en las siguientes situaciones:

- Dientes endodonciados con indicadores clínicos de fracaso endodóncico y que sean tratables.
- Dientes endodonciados con indicadores radiológicos (y no clínicos) de fracaso endodóncico, en los que hay conductos sin obturar o sobre los que se van a realizar nuevos tratamientos restauradores o protésicos.

El pronóstico de un retratamiento depende de la correcta preparación y obturación del sistema de conductos. En los casos en los que previamente había una periodontitis apical, el retratamiento tiene peor pronóstico que el tratamiento inicial. Se recogen cifras de éxito entre el 74 y el 98% de los casos.

Se optará en primer lugar por retratamiento ortógrado. En caso de que no sea posible realizarlo o no se consiga la curación, estará indicada la cirugía apical.

Torabinejab et al. compararon los resultados tanto clínicos como radiográficos del retratamiento no quirúrgico y quirúrgico tradicional. Informaron de una tasa de éxito significativamente mayor en los cuatro primeros años para el tratamiento quirúrgico (78% frente al 71% del no quirúrgico). Sin embargo, de los cuatro a los seis años esta relación se revertía y el retratamiento no quirúrgico mostraba mayor éxito (83%) que el quirúrgico (72%). Además, la microcirugía endodóntica moderna, con el desarrollo de la microscopía y los nuevos materiales de obturación ha mejorado la tasa de éxito: hasta un 94% en los cuatro primeros años y hasta un 88% en los dos años siguientes (10).

Cuando ninguno de los tratamientos ya mencionados tiene buen pronóstico o presenta riesgo en su ejecución, la exodoncia del diente y su reposición protésica es la solución más planteada (9).

De forma alternativa a estas opciones tradicionalmente consideradas, se postula también el reimplante intencional (RI). Aunque el tratamiento de endodoncia convencional es el gold estándar en casos de patología endodóncica, el RI es desde

hace años una opción efectiva cuando este no se puede realizar o es complicado (11). No se trata de una técnica novedosa, ya que su origen se remonta siglos atrás, pero sí de una técnica poco conocida y practicada por los profesionales, fundamentalmente por el desconocimiento.

En los últimos años se ha intensificado de nuevo el interés por este procedimiento, ya que los avances en las técnicas modernas facilitan el proceso y auguran resultados más predecibles. Sin embargo, hay controversia acerca de considerar esta técnica como última opción o como otra alternativa terapéutica más cuando la endodoncia intracanal o quirúrgica no están indicadas (11).

#### e. REIMPLANTE INTENCIONAL

##### I. CONCEPTO

Consiste en la exodoncia del diente y su re inserción en el alveolo tras la manipulación endodóntica o la reparación de defectos radiculares. Se trata de una técnica odontológica conservadora que permite mantener el diente natural y el periodonto. Se plantea como una alternativa al retratamiento endodóntico y la cirugía apical cuando estos no están indicados o no son viables, y la única opción es la exodoncia y/o el reemplazo protésico del diente (8,12,13).

El reimplante intencional a menudo se considera un procedimiento de último recurso, probablemente debido a la gran variación en las tasas de éxito informadas y la ausencia de un protocolo establecido. La reimplantación intencional no es un procedimiento que se realiza con frecuencia y está destinado principalmente a tratar dientes que no pueden ser tratados de manera factible por otros medios (14).

A pesar de todo ello, son muchos los autores que afirman que, con una correcta selección del caso, es un procedimiento seguro y con resultados predecibles. Incluye la exodoncia atraumática del diente en cuestión, la resección, preparación u obturación de la zona apical de la raíz, y la re inserción del diente en el alveolo. Ofrece mejor acceso y visualización del ápice y la furca y permite abordar la patología periapical y perirradicular en el mismo acto (15).

## II. HISTORIA – ANTECEDENTES

El reimplante intencional no es un procedimiento nuevo. Según Weinberger, los orígenes se remontan al siglo XI con el médico árabe Abulcasis, que proporcionó los primeros informes sobre reimplantación intencional (16). Dryden y Arens señalan que más tarde, en el siglo XVIII, Pierre Fauchard describió el uso de este procedimiento (17). En el siglo XIX, Scheff valoró la importancia del ligamento periodontal en el pronóstico del diente reimplantado.

El siglo XX supuso el resurgir de esta técnica, siendo practicada entre otros por Ehrliche, Loos, Faust, Schön, Schmidt y Heiss. Con el tiempo, los criterios para realizar la reimplantación intencional evolucionaron. En 1966, Grossman (18) enumeró una amplia gama de indicaciones, incluida la obstrucción del conducto, iatrogénica o natural, y la anatomía compleja; un deseo de eliminar irritantes periapicales, materiales extruidos o un quiste; y la necesidad de abordar una perforación cuando la cirugía apical no es factible (14). En 1980, Weine (19) consideró este procedimiento poco seguro y aún a día de hoy, a pesar de las innovaciones y la investigación en el tema, sigue sin considerarse una opción terapéutica con base en ese mismo argumento. Grossman en 1982 define el reimplante intencional como “el acto de retirar deliberadamente un diente y después de examen, diagnóstico, manipulación endodóntica y reparación, devolverlo a su alveolo original” (20). Por su parte, Dryden y Arens en 1994 señalan el reimplante como una última alternativa y no como un tratamiento de rutina en la práctica clínica (17).

## III. INDICACIONES

La reimplantación intencional no es un procedimiento que se realiza con frecuencia. Generalmente está destinado a tratar dientes que no pueden ser tratados de manera factible por otros medios, circunstancias en las que la endodoncia ha fracasado y no es viable la reendodoncia o la cirugía apical. Constituye para la mayoría de los autores una última opción para mantener el diente. Entre las indicaciones señaladas en referencia a estas situaciones cabe citar:

- Acceso y visibilidad limitadas (8,15,21).
- Proximidad a estructuras anatómicas (Nervio dentario inferior, mentoniano, seno maxilar...) (8,9,15,21,22).

- Obstrucción del conducto (instrumentos rotos, calcificación) (8,12,23,24).
- Perforación no accesible del conducto (8,9,21,24,25).
- Conductos con curvatura acusada (23).
- Pacientes con limitación de apertura o trismo (21,22,26).
- Paciente que no acepta la cirugía (12,15,21).
- Pacientes comprometidos médicamente que no pueden someterse a cirugía (9).
- Espesor óseo elevado que implicaría remoción de hueso importante en la cirugía (aunque esta esté indicada) o riesgo de creación de bolsa periodontal (15,27).

Además:

- Dientes con raíces convergentes (15).
- Pacientes poco colaboradores o de manejo complejo (8,21).
- Dolor crónico (8,21,26).
- Extrusión ortodóncica (8,26).
- Avulsión iatrogénica (8,15,22,26).
- Fallo de retratamiento o cirugía apical (8).
- Fracturas radiculares verticales (9,11,12,24).
- Fractura corono-radicular (9,22).
- Obturación de dientes con ápice inmaduro (22).
- Sinusitis secundaria a patología periapical (9,15,22).
- Reabsorción radicular (9,22).
- Dientes comprometidos periodontalmente (9,11,15,24).
- Anomalías dentales (surco radicular) (11,15,28,29).
- Pacientes en crecimiento y dientes con importancia en el desarrollo de la arcada (27).
- Dientes con lesiones endo-periodontales avanzadas (11,25).
- Extrusión apical de material de obturación que cause irritación de tejidos o incluso parestesia de nervio (23).



#### IV. CONTRAINDICACIONES

Entre las situaciones que contraindican este tratamiento se encuentran las siguientes:

- Dientes comprometidos periodontalmente con mucha movilidad, pérdida o destrucción de la tabla vestibular o de hueso en furca (12,23).
- Enfermedad periodontal severa o activa (21,22,30).
- Condiciones anatómicas que dificultan la exodoncia o el reimplante, como raíces muy divergentes o curvas y la presencia de caries extensas o fracturas importantes (21,22,26,30,31).
- Diente que forma parte de prótesis fija extensa que involucra otros dientes (22,30).
- Diente que precise remoción importante de hueso o hemisección radicular en la exodoncia (22,30).
- Pacientes inmunosuprimidos o comprometidos médicamente (15).
- Paciente poco comprometido y con higiene oral deficiente (15).
- Dientes con riesgo de fractura (15,23,26).
- Fracturas verticales (21,26).
- Cuando la cirugía apical o el implante ofrecen un mejor pronóstico (30).
- Presencia de perno en la raíz (31).

#### V. VENTAJAS

- Completo control y visualización del diente en su conjunto (apreciando posibles cracks o fracturas) e instrumentación menos invasiva (12,15,21,22,26).
- Permite abordar la infección radicular y extraradicular (26).
- Menor tiempo de trabajo (12,15,22,26,30).
- Pocas complicaciones y riesgos posibles, menos que en la cirugía apical (proximidad de estructuras nobles, raíces de dientes adyacentes) y el retratamiento endodóncico (12,15,22,26).

- Menor coste que el retratamiento y la reposición del diente mediante la colocación de un implante (12,21,26).
- Menor dificultad que otros tratamientos para los profesionales experimentados (15,21,22,26).
- Relación coste/beneficio más favorable (22,30).
- Los procesos de preparación y obturación del conducto se realizan extraoralmente, consiguiendo un mejor sellado (21,26).
- El postoperatorio es más llevadero para el paciente: las molestias son menos frecuentes y la recuperación más rápida (12,26).

## VI. LIMITACIONES

- No puede realizarse en todos los dientes (raíces curvas, divergentes, pilares de prótesis fija...), es necesaria una correcta selección del caso (26).
- Incapacidad de realizar una exodoncia atraumática (32).
- Riesgo de fractura (30,32).
- Riesgo de reabsorción de la raíz (por daño en ligamento y cemento debido a elevado tiempo extraoral) y anquilosis (26,30,32).

## VII. COMPLICACIONES

Las complicaciones posteriores y la supervivencia dependen de la situación del ligamento periodontal y el cemento radicular. Estos se ven influidos por la exodoncia y la reimplantación traumática o no, así como por la manipulación extraoral entre otros factores, teniendo en cuenta tiempo y condiciones.

La mayoría ocurren durante los 3 primeros años, aunque pueden aparecer hasta los 5 – 10 años siguientes (11). Las complicaciones que aparecen con mayor frecuencia son las reabsorciones radiculares, principalmente externa o por reemplazo causando anquilosis (9,11,15,21,31). A su vez, estas reabsorciones han sido más observadas en pacientes jóvenes (31).

Estudios determinan que la reabsorción radicular externa se desarrolla hasta en un 4.9% de los casos. En el caso de la anquilosis, esta cifra asciende hasta el 7%. En

aquellos dientes sometidos a reimplante en que el tiempo extraoral sea menor de 15 minutos, el porcentaje se reduce al 3%; mientras que cuando se supere este tiempo la anquilosis se desarrollará hasta en un 29% de los casos (13).

## VIII. PRONÓSTICO Y SUPERVIVENCIA.

El éxito de esta terapia es muy variable, resultando difícil en la mayoría de los casos predecir los resultados (22). Esta variabilidad se debe a la ausencia de un protocolo estandarizado y que no en todos los estudios se aplican principios de endodoncia moderna (ultrasonidos, materiales más biocompatibles, microinstrumentos...). En general se presenta una alta tasa de éxito, particularmente si se realiza una cuidadosa selección de los casos, aunque normalmente es menos favorable que otras opciones. Las técnicas tradicionales resultan exitosas en un porcentaje que oscila entre el 40 y el 90%, mientras que las modernas se sitúan entre un 85 y un 96.8%, siendo además más predecibles sus resultados (8,14).

El reimplante intencional se presenta como una alternativa con la gran ventaja de mantener el diente natural. Para conservarlo de manera útil, este no debe presentar patología de relevancia clínica (caries, enfermedad periodontal) y debe ser funcional. La evaluación integral de los casos valorando estos parámetros, será necesaria para elegir el tratamiento óptimo para el paciente cuando el tratamiento de conductos inicial no ha conseguido la curación (33).

Los factores que debemos considerar en la decisión terapéutica para lograr una correcta selección del caso deben centrarse en los siguientes aspectos (15):

- Factores relativos al paciente y sus limitaciones.
- Factores relativos al diente: su anatomía y el tratamiento endodóncico que presente. Detectar la presencia de elementos protésicos (postes, coronas...), canales obliterados, endodoncias aparentemente bien realizadas, signos o síntomas...
- Factores del operador: habilidad para exodoncia atraumática, conocimiento de biomateriales...

Además de la adecuada selección del caso, podemos señalar otras variables que influyen en el pronóstico (15):

- Etiología de la patología.
- Tiempo extraoral.
- Manipulación y daño de las fibras del ligamento periodontal y el cemento.
- Sellado de la obturación: material y profundidad.
- Biocompatibilidad del material de obturación.
- Dientes comprometidos periodontalmente o fracturados.

En base a todos los criterios señalados, el éxito del reimplante intencional reside fundamentalmente en dos pilares: la asepsia durante la intervención y el mínimo tiempo extraoral. Ambos están orientados a la preservación de la vitalidad de las células del ligamento, mediante la manipulación en un campo operatorio desinfectado y el mantenimiento de la superficie del diente hidratada (11,21).

En la siguiente tabla, Torabinejab et al. comparan los índices de supervivencia en múltiples estudios, resultando un porcentaje medio del 88% para dientes reimplantados intencionalmente (14):

Author [year] (reference)	Number of teeth	Percentage survival	95% CI lower limit	95% CI upper limit	z value	P value	Percentage resorption
Grossman [1966] (18)	45	80	67	91	14.8	<.001	18
Emmertsen and Andreasen [1966] (30)	100	81	73	88	22.4	<.001	31
Kingsbury and Wiesenbaugh [1971] (31)	149	97	93	99	33.7	<.001	5
Koenig et al [1988] (32)	177	82	76	87	30.1	<.001	4
Bender and Rossman [1993] (33)	31	81	65	93	12.4	<.001	19
Raghoobar and Vissink [1999] (34)	29	86	71	97	12.8	<.001	14
Abid [2010] (35)	20	90	72	100	11.1	<.001	35
Choi et al [2014] (36)	287	95	92	97	45.6	<.001	7
Total	838	88	81	94	24.8	<.001	11

CI, confidence interval.

Tabla 2. Supervivencia del diente reimplantado intencionalmente. Torabinejab et al. 2015 (14).

Además, autores como Choi, Lee y Kim evaluaron el efecto de la extrusión ortodóntica previa al reimplante intencional y su influencia en la supervivencia. Observaron que la tasa de supervivencia del reimplante intencional en sus resultados (91%) ascendía de manera estadísticamente significativa (hasta un 98%) con extrusión ortodóntica preoperatoria. Por otra parte, este hecho no tuvo influencia en el desarrollo posterior de reabsorción radicular (34). Podemos por tanto señalar esta actuación como una posible mejora del pronóstico del diente reimplantado.

## 2. PLANTEAMIENTO DEL PROBLEMA Y OBJETIVOS

El desarrollo de patología pulpo-periapical irreversible es el punto de partida para la indicación del tratamiento endodóncico. Este presenta una alta tasa de éxito y supervivencia, pero no está libre de fracasos. A veces la patología no se resuelve y precisa terapéutica adicional. Se plantea entonces la necesidad de realizar retratamiento, quirúrgico o no. Cuando ninguno de los anteriores tiene buen pronóstico o no está indicado, como alternativa conservadora que permita el mantenimiento del diente, se postula el reimplante intencional. Se trata de un procedimiento poco conocido y practicado, fundamentalmente por la ausencia de un protocolo estandarizado que recoja las pautas a desarrollar. Además, las técnicas modernas ofrecen resultados más predecibles y exitosos de esta modalidad terapéutica.

El objetivo principal de este trabajo es revisar la bibliografía científica disponible sobre el protocolo clínico a seguir para el reimplante intencional dentario. Como objetivos secundarios se plantean los siguientes:

- Valorar la aplicación clínica del reimplante intencional como opción terapéutica.
- Determinar la posibilidad de éxito en los resultados de esta técnica.
- Conocer la posible influencia de las diferentes variables de tratamiento en el éxito del mismo.

### 3. MATERIAL Y MÉTODO

#### ▪ ESTRATEGIA DE BÚSQUEDA BIBLIOGRÁFICA

Para la realización de la revisión bibliográfica se ha construido una estrategia de búsqueda y seleccionado los artículos en función de los criterios de inclusión y exclusión establecidos. Se evalúa la calidad de los mismos y se procede a la extracción e interpretación de los datos.

Se ha realizado una búsqueda en MEDLINE/Pubmed, utilizando la siguiente combinación de términos MESH y palabras clave: (intentional replantation OR replanted tooth OR tooth replantation) AND endodontic (Tabla 3).

((intentional[All Fields] AND ("replantation"[MeSH Terms] OR "replantation"[All Fields])) OR (replanted[All Fields] AND ("tooth"[MeSH Terms] OR "tooth"[All Fields])) OR ("tooth replantation"[MeSH Terms] OR ("tooth"[All Fields] AND "replantation"[All Fields]) OR "tooth replantation"[All Fields])) AND endodontic[All Fields]
---

Tabla 3. Términos MESH y palabras clave combinadas para la estrategia de búsqueda.

#### ▪ SELECCIÓN DE ESTUDIOS Y CRITERIOS DE INCLUSIÓN Y EXCLUSIÓN

Se seleccionan los títulos y resúmenes de los artículos incluidos en la búsqueda, excluyendo aquellos que no cumplen los siguientes criterios de inclusión:

- Tipo de artículo: ensayo clínico o reporte de casos.
- Fecha de publicación: desde enero de 2000 a enero de 2018.

Se revisan los textos completos de los artículos restantes con base a los siguientes criterios de exclusión:

- Artículos de revisión.
- Estudios con casos de reimplante tras avulsión.
- Realización de tratamiento de conductos intraoral pre/ post reimplante intencional.
- Estudios que no recogen los datos correspondientes al proceso de reimplante intencional y solo evalúan seguimiento.

- **EVALUACIÓN DE CALIDAD Y EXTRACCIÓN DE DATOS**

Los artículos relevantes se evalúan para extraer, sintetizar y analizar los datos y la calidad de la metodología. Para cada uno de ellos se registran los siguientes parámetros: nombres de los autores, año de publicación, tipo de estudio, nivel de evidencia (determinado según las directrices del “Centre for Evidence-Based Medicine at Oxford”), tamaño de la muestra, diente y tipo de lesión, periodo de seguimiento y tasa de éxito. Además, se recogen datos referentes al manejo de la exodoncia, la desinfección, la hidratación de la raíz, la prescripción de antibióticos, el tiempo extraoral, la realización de ferulización o sutura, así como el tratamiento realizado y los materiales empleados para ello.

#### 4. RESULTADOS

El proceso de selección de los artículos incluidos en la revisión bibliográfica se presenta en la Figura 1. La combinación de los términos iniciales de la búsqueda en la base de datos identifica un total de 240 artículos. Se descartan 133 artículos tras la lectura del título y 35 tras la lectura del resumen. De los restantes, 32 se excluyen por ser publicados antes de 2000. Tras la lectura del texto completo y aplicando el resto de criterios de inclusión y exclusión, seleccionamos un total de 17 artículos.

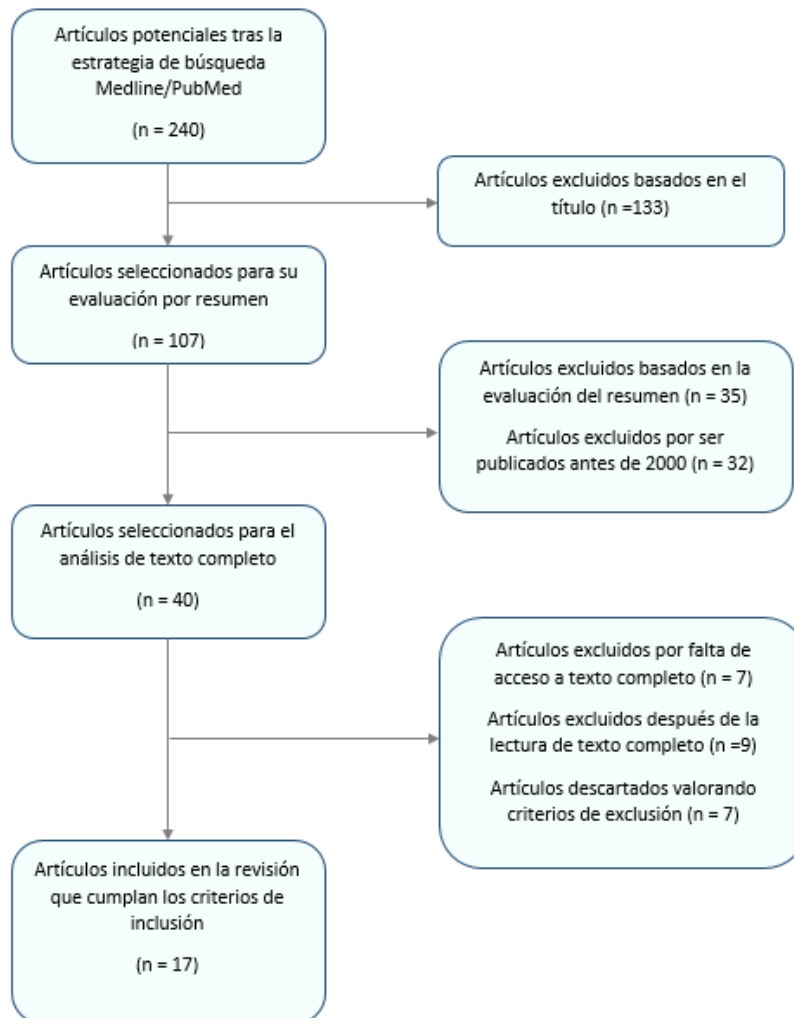


Figura 1. Proceso de selección de los estudios incluidos en la revisión bibliográfica.

En el análisis final se incluyen 17 estudios, designados como Artículo 1 a Artículo 17, ordenados por orden cronológico: **1.** Yu L, Xu B, Wu B (2003) (35), **2.** Benenati FW (2003) (36), **3.** Peer M. (2004) (26), **4.** Al-Hezaimi K et al. (2004) (28), **5.** Ward J. (2004) (32), **6.** Cotter MR, Panzarino J. (2006) (30), **7.** Herrera H. et al. (2006) (21), **8.** Sivolella S. et al. (2008) (37), **9.** Lu CH et al. (2011) (31), **10.** Abdurahiman VT, Jolly SJ, Khader



MA (2013) (27), **11.** Asgary S, Alim Marvasti L, Kolahehdouzan A (2014) (15), **12.** MoradiMajd N. et al (2014) (24), **13.** Tsesis I. et al. (2014) (23), **14.** Kheirieh S, Fazlyab M, Torabzadeh H, Eghbal MJ (2014) (38), **15.** Garrido I. et al. (2016) (29), **16.** Cho SY. et al. (2016) (13), **17.** Grzanich D, Rizzo G, Silva RM (2017) (12).

La siguiente tabla resume aquellas características de los estudios seleccionados que hacen referencia a los autores, el año de publicación, el tipo de estudio y el nivel de evidencia de los mismos.

<b>Número artículo</b>	<b>Autores</b>	<b>Año de publicación</b>	<b>Tipo de estudio</b>	<b>Nivel de evidencia</b>
<b>1.</b>	Yu L, Xu B, Wu B	2003	Reporte de caso	5
<b>2.</b>	Benenati FW	2003	Reporte de caso	5
<b>3.</b>	Peer M.	2004	Reporte de casos	4
<b>4.</b>	Al-Hezaimi K et al.	2004	Reporte de caso	5
<b>5.</b>	Ward J.	2004	Reporte de caso	5
<b>6.</b>	Cotter MR, Panzarino J.	2006	Reporte de caso	5
<b>7.</b>	Herrera H. et al.	2006	Reporte de caso	5
<b>8.</b>	Sivolella S. et al.	2008	Reporte de caso	5
<b>9.</b>	Lu CH et al.	2011	Reporte de caso	5
<b>10.</b>	Abdurahiman VT, Jolly SJ, Khader MA	2013	Reporte de caso	5
<b>11.</b>	Asgary S, Alim Marvasti L, Kolahehdouzan A	2014	Serie de casos	4
<b>12.</b>	Moradi Majd N. et al	2014	Reporte de caso	5
<b>13.</b>	Tsesis I. et al.	2014	Reporte de caso	5
<b>14.</b>	Kheirieh S, Fazlyab M, Torabzadeh H, Eghbal MJ.	2014	Reporte de caso	5
<b>15.</b>	Garrido I. et al.	2016	Reporte de caso	5
<b>16.</b>	Cho SY. et al.	2016	Estudio transversal o de prevalencia	4
<b>17.</b>	Grzanich D, Rizzo G, Silva RM	2017	Serie de casos	4

Tabla 4. Datos referentes a los autores, año de publicación, tipo de estudio y nivel de evidencia de los artículos incluidos en la revisión. Nivel de evidencia: Centre for Evidence-Based Medicine at Oxford.

(<https://www.cebm.net/2009/06/oxford-centre-evidence-based-medicine-levels-evidence-march-2009/>)

Como podemos observar en la tabla que precede, la mayor parte de los artículos incluidos en la revisión son informes o series de casos, a excepción del estudio de Cho SY. et al. (13), que constituye un estudio transversal o de prevalencia. Todos ellos presentan niveles de evidencia 4-5 según las directrices del “Centre for Evidence-Based Medicine at Oxford” (<https://www.cebm.net/2009/06/oxford-centre-evidence-based-medicine-levels-evidence-march-2009/>).

En la tabla 5 se recoge la información detallada del tamaño muestral, el/los diente/s estudiado/s y su/s diagnóstico de partida, el período de seguimiento en años y la tasa de éxito experimentada.

Artículo	Tamaño de la muestra	Diente y tipo de lesión	Periodo de seguimiento (años)	Tasa de éxito % (n)
1	1	Primer molar inferior. Lesión endo-periodontal.	1.25	100% (1/1)
2	2	Primer y segundo molar inferior. Fracaso reendodoncia.	15.5	100% (1/1)
3	9	Segundos molares y premolares inferiores, incisivo lateral inferior, primer premolar superior e inferior, canino inferior.	0.5- 16	89% (8/9). Fallo primer premolar superior, mala selección caso (Enf. Periodontal severa)
4	1	Incisivo lateral superior. Surco palatino radicular.	1	100% (1/1)
5	1	Premolar inferior con perno y corona.	1.5	100% (1/1)
6	1	Incisivo central inferior endodonciado, perno + corona.	1	100% (1/1)
7	1	Primer molar inferior. 1 conducto sobreobturado, otro infraobturado.	14	100% (1/1)
8	1	Incisivo lateral superior fusionado con supernumerario.	6	100% (1/1)
9	1	Primer molar inferior, movilidad grado II.	0.25	100% (1/1)
10	1	Primer molar inferior con múltiples endodoncias.	1	100% (1/1)
11	20	Primeros y segundos molares inferiores, primeros premolares superiores e inferiores. Endodonciados 19/20	2	90% (18/20). Fallo primer premolar superior y primer molar inferior.
12	1	Segundo premolar necrótico calcificado.	1	100% (1/1)
13	1	Segundo molar inferior sobreobturado. Parestesia labio inferior.	4	100% (1/1)
14	1	Segundo premolar superior. Reabsorción radicular externa postortodóncica. Se realiza endodoncia y fracasa.	1	100% (1/1)
15	1	Incisivo lateral superior. Surco palatogingival. Se realiza endodoncia y no mejora: RI.	1	100% (1/1)

<b>16</b>	196	Dientes sin patología periodontal, defectos de raíz, raíces divergentes ni corona rota.	0.5- 12 (159/196)	83% (132/159). (Complicaciones 27/159 y de estas conllevan extracción 8).
<b>17</b>	3	Molares con endodoncia/ reendodoncia fracasada + periodontitis apical.	2	100% (3/3)

Tabla 5. Datos relacionados con el tamaño muestral. diagnóstico, seguimiento y éxito de los estudios incluidos en esta revisión.

La mayor parte de los artículos incluyen una muestra de un único diente, y el resultado del tratamiento realizado es exitoso, por lo que presentan un éxito del 100% cada uno de ellos. Por otra parte, estudios con tamaños muestrales reducidos (pero mayores que los ya nombrados) de 2, 3, 9 y 20 dientes, recogen tasas de éxito muy elevadas pero en las que ya se incluyen algunos fracasos. Es necesario señalar que esto no conlleva un descenso de la tasa de éxito por debajo del 89% del total de casos. El estudio que destaca por encima de los demás es el realizado por Cho SY. et al (13), con una muestra de 196 dientes. De este total, se consiguió realizar el seguimiento de 159 y la tasa de éxito informada es del 83%.

En cuanto a los periodos de seguimiento, podemos apreciar que son muy dispares. Principalmente aparecen periodos aproximados de 1 año, destacando los estudios de Benenati FW (36), Herrera H. et al. (21) y Peer M (26), con cifras de 15.5, 14 y hasta 16 años respectivamente.

En la tabla que se presenta a continuación (Tabla 6) se detallan aspectos relativos al reimplante intencional en lo referente al manejo de la exodoncia, la desinfección, la hidratación de la superficie de la raíz, la prescripción o no de antibióticos y el tiempo extraoral total del diente en cuestión.

<b>Artículo</b>	<b>Manejo exodoncia</b>	<b>Desinfección</b>	<b>Hidratación de la raíz</b>	<b>Antibióticos (pre/postoperatorio)</b>	<b>Tiempo extraoral</b>
<b>1</b>	Colgajo mucoperiostico. Hidroxiapatita en defecto óseo.	Clorhexidina 0.12%: 2 veces al día 2 semanas (postoperatorio)	Solución salina	Acetilespiramicina 0.1 gr 3 veces día/ 7 días (postoperatorio)	No recogido.
<b>2</b>	Fórceps	-	Solución salina	Vibramicina 100 mg día/ 10 días (preoperatorio)	3 minutos
<b>3</b>	Fórceps + goma elástica (control presión)	Clorhexidina 0.12% desde 1 día antes.	Suero fisiológico	Amoxicilina/ampicilina 1.5 gr día /1 semana (preoperatorio)	5-10 minutos

4	No recogido.	-	Solución de Hank	-	No recogido.
5	Fórceps.	Clorhexidina enjuague postreimplante.	Solución salina	-	15 min.
6	Fórceps	Clorhexidina 0.12% enjuague previo + posterior algodón 3 al día/7 días.	Solución de Hank	-	5 min.
7	Fórceps	Enjuague previo clorhexidina 0.12%	Solución salina.	-	30 minutos.
8	No recogido	-	Solución salina estéril.	-	20 minutos
9	No recogido	-	-	Amoxicilina 500 mg antes del procedimiento.	No recogido.
10	Botador + fórceps	Enjuague clorhexidina 0.12% previo.	Solución salina.	Amoxicilina 250 mg + 125 mg ácido clavulánico + 200 mg metronidazol → 3 al día/ 5 días.	No recogido
11	Fórceps	Clorhexidina 0.2%	Solución salina	-	8-14 minutos
12	Fórceps	Clorhexidina 0.2% enjuague previo + postreimplante 1 semana.	Tetraciclina 30 segundos	Amoxicilina 500 mg 3 veces al día/ 1 semana	No recogido
13	No recogido	Enjuague clorhexidina 0.2% 2 veces al día/ 7 días	-	Doxiciclina 100 mg 1 al día/ 1 semana + Dexometasona 2 mg 3 al día/ 3 días	8 minutos
14	Fórceps	-	-	-	5 minutos
15	Fórceps con elástico	Enjuague clorhexidina 0.12% 2 veces al día/ 1 semana (postoperatio)	Suero fisiológico	Amoxicilina + ácido clavulánico 1 g al día/ 1 día antes de cirugía – 6 días después.	4 minutos
16	Fórceps	-	Solución salina	-	Tiempo medio 12.5 minutos
17	Fórceps	Enjuague Clorhexidina 0.12% previo.	Solución de Hank	-	10-15 minutos

Tabla 6. Información acerca del manejo de la exodoncia, la desinfección, la hidratación de la raíz y el tiempo extraoral total en cada estudio de los incluidos en la revisión.

Se aprecia un uso generalizado de los fórceps como instrumento para realizar la exodoncia atraumática, siendo cuidadoso en su colocación para que no sobrepase la línea

amelo-cementaria. Además, algunos autores recomiendan el uso de gomas elásticas colocadas en el mango del fórceps con el fin de conseguir una presión constante durante su uso.

La desinfección con clorhexidina también se presenta como un paso compartido por la mayoría de los autores, ya sea como profilaxis previa al reimplante, enjuague posterior al mismo e incluso como parte de los cuidados postoperatorios. Del mismo modo, observamos diferencias en las concentraciones, que oscilan del 0.12% al 0.2%.

Otro aspecto recogido es la hidratación de la raíz, paso imprescindible para mantener la vitalidad de las fibras del ligamento periodontal. Aunque no todos los autores recogen en sus estudios cuál es la solución elegida con este fin, se trata de soluciones estériles salinas, como el suero fisiológico o la solución de Hank.

El uso de antibióticos ya sea pre o post operatorio, no es algo común a todos los protocolos analizados. Es más frecuente la prescripción postoperatoria, a veces complementada con una dosis de profilaxis previa al procedimiento. El antibiótico más nombrado en los artículos de esta revisión es la Amoxicilina, en ocasiones complementada con Ácido Clavulánico. También aparecen la Vibramicina, Dexometasona, Acetilespiramicina o Doxiciclina. La duración suele extenderse en torno a los 7 días.

Otro parámetro analizado y de gran importancia es el tiempo extraoral total del diente sometido al reimplante. La mayoría de los estudios incluidos no exceden los 15 minutos.

Por último, en la tabla que se presenta a continuación, se recoge la información relacionada con el tratamiento realizado al diente, los materiales usados con tal fin, así como la posible aplicación de ferulización o sutura.

<b>Artículo</b>	<b>Tratamiento</b>	<b>Materiales</b>	<b>Ferulización/ Sutura</b>
<b>1</b>	Endodoncia ortógrada - condensación lateral.	Gutapercha, cemento óxido zinc eugenol.	Sutura + periodontal dressing 1 semana
<b>2</b>	Resección de ápices y retroobtención.	Amalgama esférica	Periodontal dressing 2 semanas
<b>3</b>	Resección de ápices y retroobtención	Amalgama	En caso de raíces cortas o defecto óseo. 1-2 semanas.
<b>4</b>	Endodoncia gutapercha + sellador. Exodoncia y eliminación surco palatino.	Emdogain.	Semirrígida. 8 semanas

5	Resección 2 mm apicales, preparación 2º conducto y obturación a retro.	SuperEba.	-
6	Resección ápice y retroobturación 3 mm apicales	SuperEba	Sutura.
7	Reendodoncia a través de la corona, retroobturación.	Amalgama esférica	Férula semirrígida 1-2 semanas.
8	Tratamiento de conductos (gutapercha compactación vertical) y resección coronaria del supernumerario.	Gutapercha y cemento sellador.	Ferulización alambre de ortodoncia a dientes adyacentes 30 días (sin aplicar fuerza).
9	Láser diodo: 3 min previo; eliminación tejido granulación de alveolo y raíz. Tratamiento de conductos.	Vitapex o gutapercha	-
10	Tratamiento de conductos, resección 0.5 mm apicales y obturación retrógrada	Gutapercha + cemento. Amalgama	Ferulización al diente adyacente.
11	Resección 2-3 mm apicales, retroobturación.	Cemento CEM	-
12	Tratamiento de conductos con perforación → Resección 3 mm apicales + retroobturación.	Cemento CEM	Ferulización semirrígida 10 días
13	Resección 3 mm apicales + retroobturación 3 mm	IRM	-
14	Retroobturación	Cemento CEM	-
15	Resección apical y alisado del surco. Retroobturación y relleno del surco.	Vertise Flow (resina adhesiva autograbante)	Semirrígida 7 días
16	Resección 3 mm y obturación a retro.	IRM, SuperEBA, ProRoot MTA.	Sólo si no hay estabilidad: Ferulización semirrígida con alambre 1 mm + resina.
17	Resección apical y retroobturación 3 mm.	Biocerámicos/ MTA	-

Tabla 7. Tratamiento, materiales y ferulización de los dientes reimplantados.

La mayor parte de los dientes incluidos ya se encuentran endodonciados, por lo que el tratamiento se basa en la reendodoncia y/o la resección apical con retroobturación. Los materiales usados para esto último son variados, apareciendo con frecuencia amalgama, IRM, SuperEBA, MTA y cemento CEM.

La ferulización o la colocación de una sutura es, para muchos autores, algo necesario solo en casos de poca estabilidad. Sin embargo, hay otros que lo consideran un paso más dentro del protocolo del reimplante intencional. Normalmente, se trata de suturas o ferulizaciones semirrígidas que permiten movilidad fisiológica del diente y que se mantienen entre 1 y 2 semanas.

## 5. DISCUSIÓN

El reimplante intencional se postula como una opción conservadora válida y predecible cuando se realiza una correcta selección de los casos. El protocolo desarrollado por los diferentes autores analizados presenta un eje común, aunque aparecen variaciones específicas en determinados aspectos.

Como pautas preoperatorias, algunos autores incluyen profilaxis antibiótica, desinfección para reducir la carga bacteriana o analgesia. Del total de 17 artículos, 8 incluyen en su protocolo la prescripción antibiótica.

Así, entre las pautas antibióticas preoperatorias encontramos tratamientos de duración más larga como Vibramicina (100 mg al día 10 días) en el estudio de Benenati FW. (36), y Amoxicilina/ Ampicilina (1.5 gr al día durante la semana previa) en el realizado por Peer M. (26); así como pautas de una única toma de Amoxicilina (500 mg) en el estudio de Lu CH et al. (31). Por último, en el protocolo de Garrido I. et al. (29), se combina la toma preoperatoria 1 día antes de Amoxicilina y Ácido Clavulánico (1 gr), con la extensión postoperatoria de la misma pauta 6 días posteriores al reimplante.

En cuanto a la prescripción de antibióticos únicamente postoperatorios, cabe citar el uso de Acetilespiramicina (0.1 mg 3 veces al día durante una semana) en el estudio de Yu L et al. (1), la Amoxicilina (250 mg) con Ácido Clavulánico (125 mg) y Metronidazol (200 mg) (3 veces al día durante 5 días) en las pautas de Abdurahiman et al. (27), y la Amoxicilina (500 mg 3 veces al día una semana) y la Doxiciclina (100 mg al día/ 1 semana) junto con Dexometasona (2 mg 3 veces al día durante 3 días) en lo indicado por MoradiMajd (24) y Tsesis I et al. (23) respectivamente.

Por otra parte, la asepsia del campo operatorio se comprende como un pilar fundamental para el éxito. Todos los autores que incluyen en su proceder la desinfección usan clorhexidina, ya sea como enjuagues previos o posteriores al reimplante y como complemento de higiene en los cuidados postoperatorios. Con respecto a este último dato, autores como Yu L. (35), Cotter MR. (30), Moradi Majd N. (24), Tsesis I. (23) y Garrido I. (29) pautan el enjuague con clorhexidina o su colocación con torunda de algodón como un cuidado que se extiende entre 1 y 2 semanas postreimplante. La concentración más empleada es al 0.12%, empleándose al 0.2% en los estudios de Asgary S. (15), Moradi Majd N. (24) y Tsesis I. (23).

Por último, en cuanto a la analgesia, es indicada 1 h previa al reimplante en los estudios de Cotter MR. (30), y Asgary S. (15). En ambos casos se trata de Ibuprofeno,

con concentraciones entre 400 y 600 mg.

En lo que se refiere al protocolo del procedimiento, se comienza con la anestesia de la zona en cuestión y la exodoncia del diente implicado.

Como ya hemos recogido en los resultados, es común el uso del fórceps en este paso con el fin de conseguir una técnica atraumática, rechazándose el uso de botadores. Sin embargo, en el estudio de Abdurahiman VT et al. (27) complementan el uso de fórceps con botadores y el resultado es exitoso. Por otra parte, es frecuente la colocación de un elástico para ejercer presión mantenida con el fórceps, así como la interposición de una gasa para proteger el diente.

Una vez se ha exodonciado el diente, este permanece hidratado con solución salina estéril, ya sea solución de Hank, suero fisiológico o equivalentes, con objeto de mantener la vitalidad de las fibras del ligamento periodontal (LP). Además, los estudios realizados por Moradi Majd N. (24) y Garrido I. et al. (29) aconsejan impregnar la raíz con Tetraciclina, EDTA o Ácido Cítrico alegando que mejora la fijación de las fibras del LP y contribuye a prevenir la anquilosis. También hay publicaciones como la de Al-Hezaimi K. et al. (28) que propone el uso de Emdogain, o la de Lu CH. et al. (31), que incluye la aplicación de láser de diodo en el pre y post operatorio.

Posteriormente, se realiza el tratamiento al diente implicado. En caso de que el diente no esté endodonciado, se realiza el tratamiento de conductos ortógrado, obturando convencionalmente con gutapercha y cemento, como es el caso del estudio de Yu L. et al. (35), Lu CH. et al. (31) y Abdurahiman VT. (27). También ocurre lo mismo en el trabajo de Al- Hezaimi K et al. (28) y Sivoilella S. et al. (37), con la particularidad de que en el primer caso el diente presenta un surco radicular y en el segundo, fusión con un supernumerario.

Si, como en el resto de los casos, el diente está endodonciado o reendodonciado, en general se realiza la resección de los últimos 2-3 mm apicales, seguido de retroobturbación. Entre los materiales de retroobturbación más usados se encuentran: amalgama esférica en los estudios de Benenati FW (36), Peer M. (26) y Herrera H. et al. (21), y SuperEBA, usado por Ward J. (32) y Cotter MR. (30). En los estudios de los últimos 4 años, predomina el uso de materiales biocerámicos, como el cemento CEM (15,23,24), o el MTA (12,13).

Al mismo tiempo, se prepara el alveolo mediante curetaje en su porción más apical, evitando siempre las paredes, bien con instrumentos o mediante irrigación.



Una vez tratado el diente y preparado el alveolo, se procede al reimplante. Después, no todos los autores consideran necesaria la ferulización o sutura. Este es el caso de Ward J. (32), Lu CH. et al. (31), Asgary S. et al. (15), Tsesis I. et al. (23), Kheirieh S. et al. (38) y Grzanich D. et al. (12). Peer M. (26) y Cho SY. et al. (13) puntualizan que sólo se realizaría en casos de raíces cortas, defecto óseo o falta de estabilidad. El resto, optan por férulas semirrígidas o suturas de 1 a 2 semanas, destacando Al- Hezaimi K. et al. (28) con una duración de 8 semanas. Alegan que, para reducir el riesgo de anquilosis, se debe estimular el ligamento periodontal con la mínima libertad de movimiento que permita restablecer la función del mismo. Además, algunos autores coinciden en aliviar la oclusión del diente en cuestión.

El tiempo extraoral total debe ser el mínimo que permita una técnica bien ejecutada. De los estudios analizados, los menores tiempos registrados son los de Benenati FW. (36), Cotter MR. (30), Kheirieh S. et al. (38) y Garrido I. et al. (29) con cifras que oscilan entre los 3 y los 5 minutos. Los periodos más largos son los detallados por Herrera H. et al. (21) y Sivoletta S. et al. (37) con 30 y 20 minutos respectivamente.

Como medidas inmediatas de cuidado postoperatorio, autores como Moradi Majd N. (24) y Grzanich D. et al. (12) recomiendan al paciente Ibuprofeno en caso de molestias, así como la aplicación de frío local intermitente. Como medidas más tardías, Cotter MR. (30) indica dieta blanda 2 semanas y Lu CH. et al. (31) continúan con la aplicación de láser 2 semanas. Resulta crucial el seguimiento del paciente cada 1, 3, 6, 12, 24 y 36 meses para ver la evolución y detectar posibles complicaciones.

Los estudios recogidos presentan en su mayoría periodos de seguimiento muy cortos. La evaluación a más largo plazo permitiría recoger resultados de éxito diferentes con aparición de un mayor número de fracasos. Además, los criterios de éxito varían en función del autor, a veces considerando como tal la retención del diente pero no la presencia o ausencia de patología asociada, con lo que las comparaciones son difíciles.

De los estudios incluidos, solo Peer M. (26), Asgary S. et al. (15) y Cho SY. et al. (13) recogen fallos en los dientes reimplantados evaluados con seguimiento. Se trata de los estudios con muestras de mayor tamaño: 9, 20 y 196 dientes.

## 6. CONCLUSIONES

La evidencia científica sobre el reimplante dentario intencional es de baja calidad (4-5). Puede concluirse que es un procedimiento sencillo pero sensible a la técnica, que requiere un protocolo estandarizado y el seguimiento estricto de los pasos para evitar complicaciones de reabsorción o anquilosis:

1. El reimplante intencional no es un tratamiento de rutina sino una opción a valorar como último recurso que permite conservar el diente cuando no es posible un tratamiento endodóncico convencional (quirúrgico o no).
2. Presenta elevadas tasas de éxito, pero generalmente inferiores a otras técnicas. Además, este éxito es muy variable, y resulta difícil predecir el resultado.
3. Las variables de tratamiento asociadas con la reimplantación intencional (diagnóstico apical, material de obturación, régimen antibiótico, ferulización dental, etc.) generalmente no se han estudiado.

## 7. BIBLIOGRAFÍA

1. Prados Hernández C, Martín Gonzalez D. Patología pulpar. In: Patología y terapéutica dental : operatoria dental y endodoncia. 2º. Elsevier; 2014. p. 161–8.
2. Pumarola Suñé J, Canalda Sahli C, Segura Egea JJ. Patología de la pulpa y del periápice. In: Endodoncia : técnicas clínicas y bases científicas. 3ª ed. Barcelona: Masson; 2014. p. 58–71.
3. Bascones-Ilundáin J. Patología periapical de origen pulpar. In: Patología y terapéutica dental : operatoria dental y endodoncia. 2º. Barcelona: Elsevier; 2014. p. 169–75.
4. Gay Escoda C. Cirugía periapical. In: Endodoncia : técnicas clínicas y bases científicas. 3ª ed. Barcelona : Masson; 2014. p. 309–36.
5. García Barbero E. Cirugía endodóntica. In: Patología y terapéutica dental : operatoria dental y endodoncia. 2ª ed. Barcelona : Elsevier; 2015. p. 619–23.
6. Canalda Sahli C, Pumarola Suñé J. Retratamiento no quirúrgico de los fracasos endodónticos. In: Endodoncia : técnicas clínicas y bases científicas. 3ª ed. Barcelona: Masson; 2014. p. 282–92.
7. Consensus report of the european society of endodontology on quality guidelines for endodontic treatment. *Int Endod J*. 1994;27(3):115–24.
8. Becker BD. Intentional Replantation Techniques: A Critical Review. *J Endod*. 2018 Jan;44(1):14–21.
9. Mainkar A. A Systematic Review of the Survival of Teeth Intentionally Replanted with a Modern Technique and Cost-effectiveness Compared with Single-tooth Implants. *J Endod*. 2017 Dec;43(12):1963–8.
10. Torabinejad M, Corr R, Handysides R, Shabahang S. Outcomes of nonsurgical retreatment and endodontic surgery: a systematic review. *J Endod*. 2009;35(7):930–7.
11. Chandra RV, Bhat KM. Twenty-year follow-up of an unconventional intentional replantation. *J Can Dent Assoc*. 2006 Sep;72(7):639–42.
12. Grzanich D, Rizzo G, Silva RM. Saving Natural Teeth: Intentional Replantation—Protocol and Case Series. *J Endod*. 2017 Dec;43(12):2119–24.
13. Cho S-Y, Lee Y, Shin S-J, Kim E, Jung I-Y, Friedman S, et al. Retention and Healing Outcomes after Intentional Replantation. *J Endod*. 2016 Jun;42(6):909–15.
14. Torabinejad M, Dinsbach NA, Turman M, Handysides R, Bahjri K, White SN. Survival of Intentionally Replanted Teeth and Implant-supported Single Crowns: A Systematic Review. *J Endod*. 2015 Jul;41(7):992–8.
15. Asgary S, Alim Marvasti L, Kollahdouzan A. Indications and case series of intentional replantation of teeth. *Iran Endod J*. 2014;9(1):71–8.
16. Wong D. Salivary Diagnostics. *Oper Dent*. 2012 Oct;37(6):562–70.
17. Dryden JA, Arens DE. Intentional replantation. A viable alternative for selected cases. *Dent Clin North Am*. 1994 Apr;38(2):325–53.
18. Grossman LI. Intentional replantation of teeth. *J Am Dent Assoc*. 1966;72:1111–8.
19. Weine FS. The case against intentional replantation. *J Am Dent Assoc*. 1980 May;100(5):664–8.
20. Grossman LI. Intentional replantation of teeth: a clinical evaluation. *J Am Dent Assoc*. 1982 May;104(5):633–9.
21. Herrera H, Leonardo MR, Herrera H, Miralda L, Bezerra da Silva RA. Intentional replantation of a mandibular molar: case report and 14-year follow-up. *Oral Surgery, Oral Med Oral Pathol Oral Radiol Endodontology*. 2006 Oct;102(4):e85–7.

22. Coaguila-Llerena H, Zubiata-Meza J, Mendiola-Aquino C. Una visión del reimplante intencional como alternativa a la exodoncia dentaria. *Rev Estomatol Hered.* 2015;25(3):224–31.
23. Tsesis I, Taschieri S, Rosen E, Corbella S, Fabbro M. Treatment of paraesthesia following root canal treatment by intentional tooth replantation: A review of the literature and a case report. *Indian J Dent Res.* 2014;25(2):231–5.
24. Moradi Majd N, Arvin A, Darvish A, Aflaki S, Homayouni H. Treatment of Necrotic Calcified Tooth Using Intentional Replantation Procedure. *Case Rep Dent.* 2014;2014:1–5.
25. Kim D-S, Shin DR, Choi G-W, Park SH, Lee JW, Kim S-Y. Management of complicated crown-root fractures using intentional replantation: two case reports. *Dent Traumatol.* 2013 Aug;29(4):334–7.
26. Peer M. Intentional replantation - a “last resort” treatment or a conventional treatment procedure? Nine case reports. *Dent Traumatol.* 2004 Feb;20(1):48–55.
27. Abdurahiman V, Jolly S, Khader Ma. Intentional extraction and replantation: The last resort. *J Indian Soc Pedod Prev Dent.* 2013;31(3):205–8.
28. Al-Hezaimi K, Naghshbandi J, Simon JHS, Oglesby S, Rotstein I. Successful treatment of a radicular groove by intentional replantation and EmdogainR therapy. *Dent Traumatol.* 2004 Aug;20(4):226–8.
29. Garrido I, Abella F, Ordinola-Zapata R, Duran-Sindreu F, Roig M. Combined Endodontic Therapy and Intentional Replantation for the Treatment of Palatogingival Groove. *J Endod.* 2016 Feb;42(2):324–8.
30. Cotter MR, Panzarino J. Intentional Replantation: A Case Report. *J Endod.* 2006 Jun;32(6):579–82.
31. Lu CH, Lu HC, Ke JH, Lan WH. Laser assisted tooth replantation case report. *Laser Ther.* 2011;20(4):273–7.
32. Ward J. Intentional replantation of a lower premolar. *Aust Endod J.* 2004 Dec;30(3):99–102.
33. Torabinejad M, White SN. Endodontic treatment options after unsuccessful initial root canal treatment. *J Am Dent Assoc.* 2016 Mar;147(3):214–20.
34. Cho S-Y, Lee S-J, Kim E. Clinical Outcomes after Intentional Replantation of Periodontally Involved Teeth. *J Endod.* 2017 Apr;43(4):550–5.
35. Yu L, Xu B, Wu B. Treatment of combined endodontic-periodontic lesions by intentional replantation and application of hydroxyapatites. *Dent Traumatol.* 2003 Feb;19(1):60–3.
36. Benenati FW. Intentional replantation of a mandibular second molar with long-term follow-up: report of a case. *Dent Traumatol.* 2003 Aug;19(4):233–6.
37. Sivolella S, Bressan E, Mirabal V, Stellini E, Berengo M. Extraoral endodontic treatment, odontotomy and intentional replantation of a double maxillary lateral permanent incisor: case report and 6-year follow-up. *Int Endod J.* 2008 Jun;41(6):538–46.
38. Kheirieh S, Fazlyab M, Torabzadeh H, Eghbal MJ. Extraoral Retrograde Root Canal Filling of an Orthodontic-induced External Root Resorption Using CEM Cement. *Iran Endod J.* 2014;9(2):149–52.