

PDF hosted at the Radboud Repository of the Radboud University Nijmegen

The following full text is a publisher's version.

For additional information about this publication click this link.

<http://hdl.handle.net/2066/25788>

Please be advised that this information was generated on 2017-12-05 and may be subject to change.

Ernstige parodontale afbraak bij ouderen

Intensieve behandeling of een overkappingsprothese?

C. de Baat
J.F.A. van Elswijk
W. Kalk

Uit de sector Orale Functieleer van de
Katholieke Universiteit te Nijmegen.

Trefwoorden: Parodontologie –
Prothetische tandheelkunde –
Overkappingsprothese

Datum van acceptatie: 4 augustus 1997.

Adres: Dr. C. de Baat,
KUN, postbus 9101,
6500 HB Nijmegen.

Samenvatting. Een deel van de ouderen die nog beschikken over een (gedeeltelijke) natuurlijke dentitie, heeft ernstige parodontale afbraak. Dient een dergelijke dentitie intensief parodontaal te worden behandeld of is het vervaardigen van een overkappingsprothese een aanvaardbaar alternatief? Resultaten van onderzoeken waarin objectief en/of subjectief beide behandelingsopties worden vergeleken, zijn niet beschikbaar. Als echter beide behandelingsopties worden beoordeeld op doelmatigheid, professionele inspanning en kosten lijkt de overkappingsprothese in het voordeel.

BAAT C DE, ELSWIJK JFA VAN, KALK W. Ernstige parodontale afbraak bij ouderen. Intensieve behandeling of een overkappingsprothese. Ned Tijdschr Tandheelkd 1997; 104: 467-9.

1 Inleiding

Hoofddoelstelling van de tandheelkunde moet zijn het levenslang handhaven van een gezonde natuurlijke dentitie waarmee alle orale functies in voldoende mate kunnen worden uitgeoefend.¹ Deze functies bestaan uit sociale en biologische componenten, zoals uiterlijk en comfort, en omvatten het mede mogelijk maken van kauwen, proeven en spreken.² De kernvraag bij de hoofddoelstelling is waar de grens ligt om te kunnen spreken van een *gezonde* dentitie en van een dentitie waarmee *alle* orale functies in *voldoende mate* kunnen worden uitgeoefend.

Blijkens epidemiologische onderzoeken heeft ongeveer 15% van de ouderen met een (gedeeltelijke) natuurlijke dentitie ernstige parodontale afbraak. Het staat echter vast dat dit probleem omvangrijker is dan dit cijfer doet vermoeden. Een belangrijke oorzaak hiervan is het zogenaamde extractie-effect. In meer dan de helft van de gevallen geschiedt extractie van gebitselementen bij ouderen namelijk vanwege parodontale afbraak,³ waarmee parodontale problemen van de desbetreffende gebitselementen worden geëlimineerd.

Moet met het oog op de hoofddoelstelling van de tandheelkunde dit extractie-effect worden teruggedrongen of is het vervaardigen van een overkappingsprothese een aanvaardbaar alternatief?

2 Intensieve parodontale behandeling

Ernstige parodontale afbraak wordt gekenmerkt door pocketdiepten van 6 mm of meer.⁴ Slechts met intensieve behandeling en zelfzorg bestaat de mogelijkheid dat de dentitie weer in een gezonde en stabiele situatie komt te verkeren.

Evenals bij minder ernstige parodontale aandoeningen staat de initiële behandeling centraal. Deze behandeling heeft als doel de sub- en supragingivale bacteriële afzettingen op de tandoppervlakken te verwijderen en nieuwe afzettingen te voorkomen. Dit wordt bewerkstelligd door: het motiveren van de patiënt om de aandoening te bestrijden (voorlichting); het aanleren en begeleiden van een adequate plaquebeheersing (instructie mondhygiëne); gebitsreiniging (supra- en subgingivaal); het elimineren van retentieplaatsen voor plaque, zoals carieuze laesies en overhangende randen van plastische of gegoten restauraties.⁵

Na drie tot zes maanden vindt een herbeoordeling plaats, waarbij de aandacht uitgaat naar de zelfzorg en de reactie van de parodontale weefsels op de initiële behandeling. Vaak volgt nog aanvullende parodontale chirurgie in de vorm van bijvoorbeeld een gingivectomie of een flapoperatie.

3 Resultaat van intensieve parodontale behandeling

Intensieve parodontale behandeling bij ernstige parodontale afbraak is technisch geslaagd als:⁶ de bloeding en de ontsteking verdwijnen; de activiteit van de pockets tot stilstand komt; de pockets kleiner worden; nieuwe parodontale aanhechting wordt gerealiseerd; eventuele mobiliteit van de gebitselementen niet toeneemt.

Uit longitudinale onderzoeken blijkt echter dat de behandeling een wisselend en onvoorspelbaar resultaat heeft.⁷ Mislukkingen die leiden tot verlies van gebitselementen, doen zich vermoedelijk vooral voor als de parodontitis al langere tijd bestaat of is gekoppeld aan een systemische aandoening. Aanwijsbare risicofactoren vóór de behandeling zijn mobiliteit, migraties en furcatieproblemen van de gebitselementen.⁸

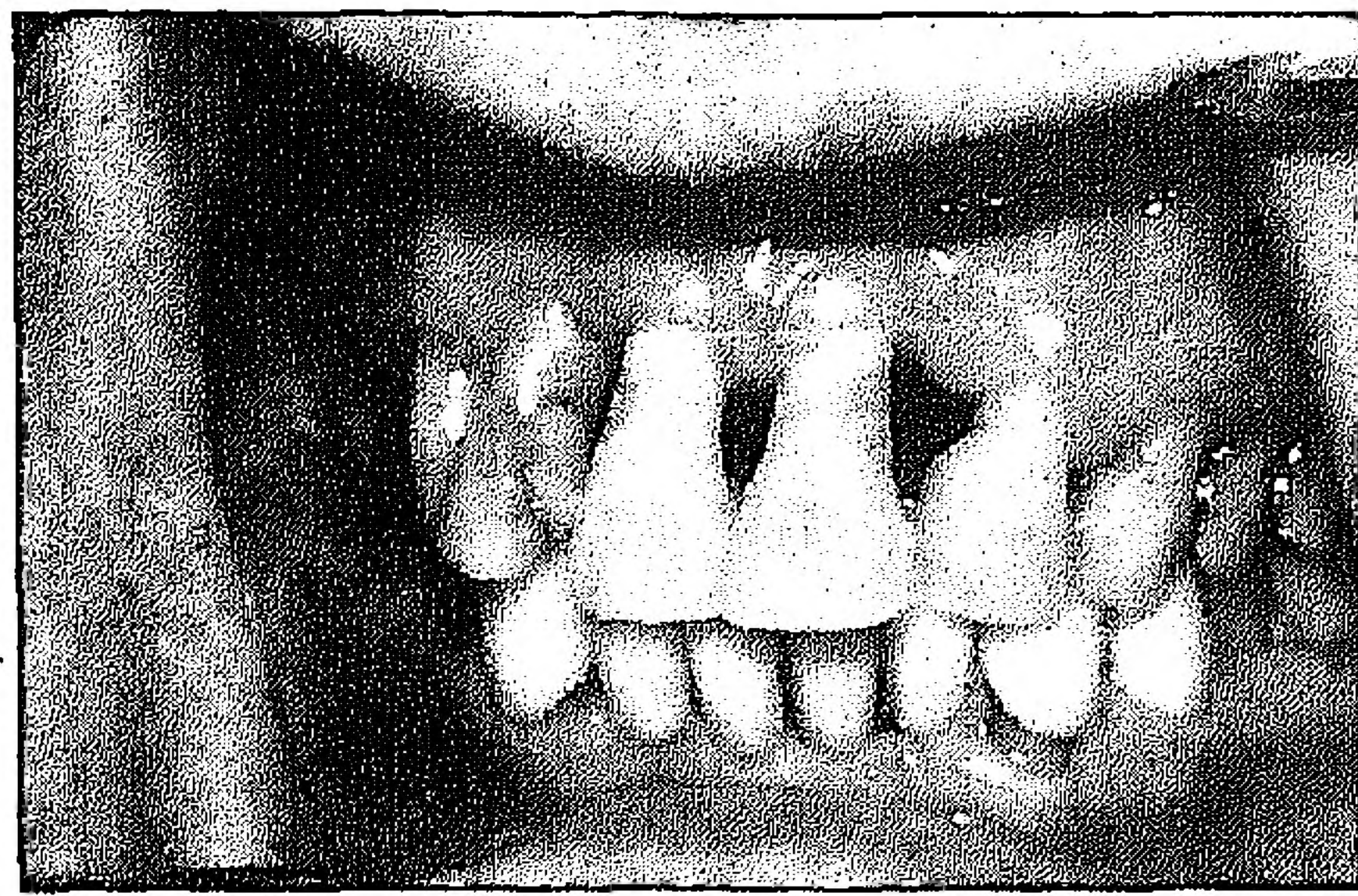
Nadeel van parodontale chirurgie is daarnaast dat de esthetiek na chirurgie regelmatig een probleem vormt (afb. 1), hoewel met de huidige geavanceerde adhesieve technieken veel mogelijk is om dit probleem te maskeren.⁹

4 Overkappingsprothese

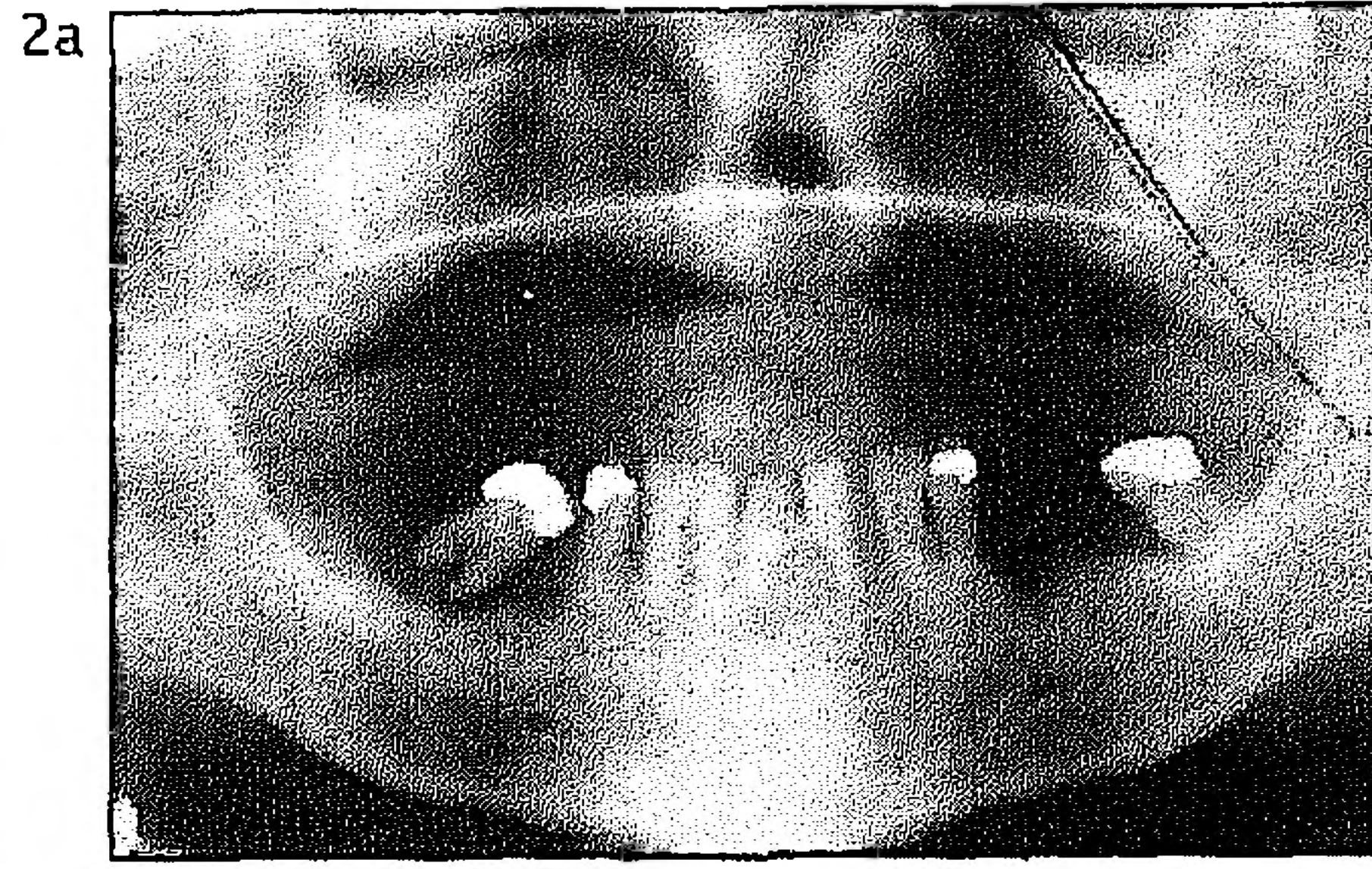
Een (niet door implantaten gesteunde) overkappingsprothese is een gebitsprothese waaronder enkele wortels van gebitselementen worden behouden met als doel het behoud van de processus alveolaris en het voorkómen van slijmvliesafwijkingen ten gevolge van het dragen van een gebitsprothese.¹⁰ De aanwezigheid van de wortels zorgt ervoor dat de overkappingsprothese niet alleen door het alveolaire kaakbot maar ook door het parodontium van de pijlerelementen wordt gesteund. Hierdoor draagt deze prothese bij tot behoud van alveolair kaakbot en heeft de prothese ten opzichte van een conventionele prothese ook een betere stabiliteit en retentie.

De belangrijkste bezwaren van de overkappingsprothese zijn dat het een uitneembare voorziening is en dat het onderhoud van de pijlerelementen een stringente professionele zorg en zelfzorg vereist.¹¹ Wanneer de reiniging van de prothese en de pijlerelementen onvoldoende is, zullen de elementen door cariës en/of parodontale aandoeningen verloren gaan. Bij de reiniging kunnen lokaal aangebrachte chloorhexidine bevattende preparaten een positieve bijdrage leveren.¹²

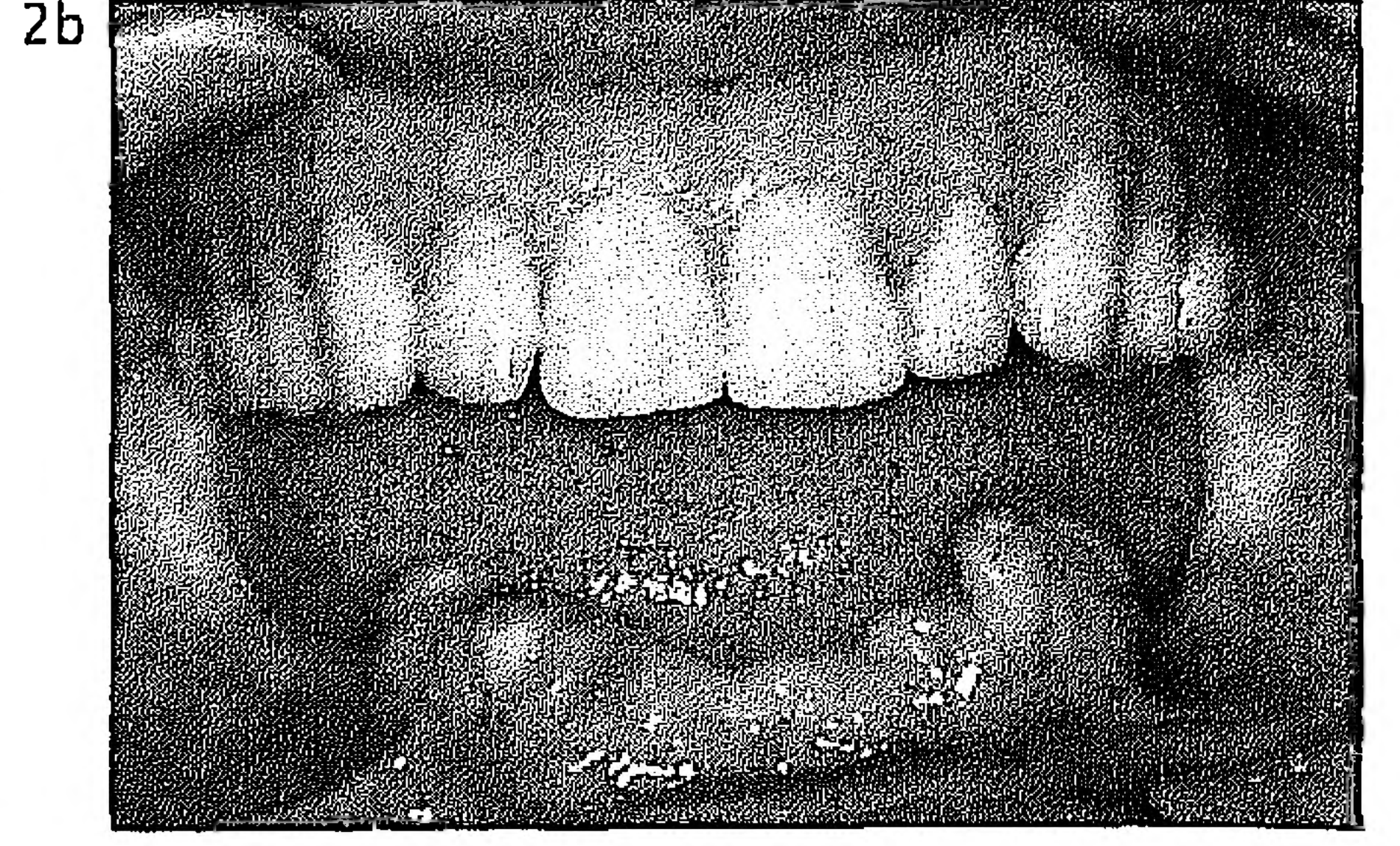
Om een pijlerelement langdurig te laten functioneren, wordt geadviseerd uit te gaan van een minimale hoogte van het alveolaire bot rond het pijlerelement van 5 à 6 mm.¹³ Tevens wordt aanbevolen de pijlerelementen zodanig te decapiteren dat de verhouding tussen het wel en het niet door bot omgeven deel minimaal 2 : 1 is.¹⁴



Afb. 1. Esthetisch probleem na parodontale chirurgie.



Afb. 2. a) Orthopantomogram van een patiënt met een edentate bovenkaak en een bijzonder slechte parodontale uitgangssituatie in de onderkaak. b) De patiënt is behandeld met een volledige prothese in de bovenkaak en een overkappingsprothese op de 34, 33, 43 en 44 als pijlerelementen. Mede door de stringente professionele zorg en zelfzorg is de mondsituatie reeds 5 jaar gezond en stabiel.



5 Resultaat van behandeling met een overkappingsprothese

Door de extractie van een aantal gebitselementen wordt het parodontale probleem aanzienlijk gereduceerd. Tevens kan de parodontale prognose van een gebitselement dat wordt gede-capiteerd om dienst te doen als pijlerelement onder een overkappingsprothese, aanmerkelijk verbeteren door de veel gunstigere verhouding tussen het wel en het niet door bot omgeven deel.

Het succes van een overkappingsprothese wordt sterk bepaald door de duurzaamheid van de pijlerelementen. In diverse onderzoeken zijn pijlerelementen onder een overkappingsprothese langdurig gevolgd (4,5-12 jaar).^{11-15,16} Het percentage pijlerelementen dat verloren gaat, verschilt per onderzoek (5-15%). Dit komt vooral doordat de uitgangssituaties nogal verschillen. Toch kan worden gezegd dat bij een stringente professionele zorg en zelfzorg pijlerelementen met een parodontaal aanvankelijk slechte prognose gedurende lange tijd kunnen functioneren (afb. 2a en 2b).

6 Intensieve parodontale behandeling of een overkappingsprothese?

In onderzoeken naar de duurzaamheid van overkappingsprothesen wordt vrijwel altijd een vergelijking gemaakt met conventionele volledige prothesen. Resultaten van onderzoeken waarin objectief en/of subjectief intensieve parodontale behandeling wordt vergeleken met de behandeling met een overkappingsprothese zijn niet beschikbaar. Het op wetenschappelijke basis uitspreken van een voorkeur voor een van beide behandelingsopties is dus niet mogelijk.

Van intensieve parodontale behandeling kan worden gezegd dat het arbeidsintensief en duur is, dat ook de zelfzorg een grote inspanning vergt, dat de prognose soms dubieus is en dat de esthetiek regelmatig een probleem vormt.

Vergeleken met intensieve parodontale behandeling heeft de overkappingsprothese als voordeel dat deze behandeling minder arbeidsintensief en duur is en dat het eindresultaat meestal esthetisch fraaier is. De te leveren inspanningen met betrekking tot de zelfzorg zijn vergelijkbaar, maar het onderhoud is bij een overkappingsprothese meestal minder gecompliceerd dan bij een intensief parodontaal behandelde dentitie.¹⁷ Tegenover de voordelen staat dat de overkappingsprothese een onnatuurlijke voorziening is. De vraag is echter of een overkappingsprothese qua comfort toch niet iets meer te bieden heeft dan een aantal mobiele natuurlijke gebitselementen.

Belangrijk criterium voor een tandheelkundige behandeling is dat deze doelmatig moet zijn. Afgaand op de definitie van het woord doelmatig zou men een behandeling doelmatig

moeten noemen als het effect van de behandeling in overeenstemming is met het te bereiken doel. Wanneer dat doel is het levenslang handhaven van een gezonde natuurlijke dentitie waarmee alle orale functies in voldoende mate kunnen worden uitgeoefend, schieten zowel intensieve parodontale behandeling als de behandeling met een overkappingsprothese op sommige punten tekort.

Als in de vergelijking van de twee behandelingsopties naast de doelmatigheid ook nog de te leveren professionele inspanning en de kosten worden betrokken, lijkt er weinig aanleiding te zijn om te streven naar het terugdringen van het extractie-effect. Echter, niet vergeten mag worden dat in het proces van besluitvorming de patiënt zelf de doorslaggevende stem in het kapittel heeft.¹⁸

Literatuur

- 1 Kalk W, Baat C de, Meeuwissen JH. Is there a need for gerodontology? *Int Dent J* 1992; 42: 209-16.
- 2 Witter DJ. A 6-year follow-up study of the oral function in shortened dental arches. Nijmegen: Katholieke Universiteit Nijmegen, 1993. Academisch proefschrift.
- 3 Velden U van der, Baat C de. Gerodontologie. In: Admiraal WJ, Beek H van, Guijt J, Merckx CA, Steenberghe D van, Stoffels AWC, red. *Handboek voor de tandheelkundige praktijk*. C17 1-13. Houten/Diegem: Bohn Stafleu Van Loghum, 1996.
- 4 Pilot T. Omvang en ernst van parodontale afwijkingen. Hoe gezond is het parodontium bij de Nederlandse bevolking? *Ned Tijdschr Tandheelkd* 1990; 97: 144-7.
- 5 Rodenburg JP, Winkel EG. Behandelingsplanning bij patiënten met parodontale aandoeningen. *Ned Tijdschr Tandheelkd* 1990; 97: 157-62.
- 6 Rateitschak KH. Failure of periodontal treatment. *Quintessence Int* 1994; 25: 449-57.
- 7 McLeod DE, Lainson PA, Spivey JD. The effectiveness of periodontal treatment as measured by tooth loss. *J Am Dent Assoc* 1997; 128: 316-24.
- 8 Abbas F, Velden U van der, Rodenburg JP. Gingivitis en parodontitis. Diagnostiek van plaque gerelateerde parodontale aandoeningen. *Ned Tijdschr Tandheelkd* 1990; 97: 152-6.
- 9 Roeters FJM, Spanauf AJ. Adhesieve tandheelkunde. Mogelijkheden ter verbetering van de esthetiek bij parodontaal behandelde patiënten. *Ned Tijdschr Tandheelkd* 1994; 101: 226-8.
- 10 Jonkman REG, Plooi J. Wortels onder een kunstgebit, behouden? Nijmegen: Katholieke Universiteit Nijmegen, 1992. Academisch proefschrift.
- 11 Waas MAJ van, Kalk W, Zetten BL van, Os JH van. Treatment results with immediate overdentures: An evaluation of 4,5 years. *J Prosthet Dent* 1996; 76: 153-7.
- 12 Keltjens HMAM, Creugers TJ, Schaeken MJM, Hoeven JS van der. Effects of chlorhexidine-containing gel and varnish on abutment teeth in patients with overdentures. *J Dent Res* 1992; 71: 1582-6.
- 13 Kalk W, Os JH van, Käyser AF. Uitgangspunten bij de indicatiestelling van de overkappingsprothese. In: Kalk W, Battistuzzi PGFCM, Käyser AF, red. *De overkappingsprothese op natuurlijke pijlerelementen en implantaten*. Diagnostiek en behandeling. Houten/Zaventem: Bohn Stafleu Van Loghum, 1994.
- 14 Toolson LB, Smith DE. A 2-year longitudinal study of overdenture

- patients. Part II: Assessment of the periodontal health of overdenture abutments. *J Prosthet Dent* 1982; 47: 4-11.
- 15 Budtz-Jørgensen E. Prognosis of overdenture abutments in elderly patients with controlled oral hygiene. A 5 year study. *J Oral Rehabil* 1995; 22: 3-8.
- 16 Ettinger R, Jakobsen J. Periodontal considerations in an overdenture

- population. *Int J Prosthodont* 1996; 9: 230-8.
- 17 Kroon TLJM. Voorlichting aan 'paro-patiënten'. *Ned Tijdschr Tandheelkd* 1990; 97: 175-9.
- 18 Heuvel JLM van den. Besluitvorming in de tandheekunde. *Ned Tijdschr Tandheelkd* 1996; 103: 491-3.

Summary

ADVANCED PERIODONTAL DISEASE IN THE ELDERLY. NON-SURGICAL AND SURGICAL PERIODONTAL TREATMENT OR OVERDENTURE TREATMENT

Key words: Periodontology – Prosthetic dentistry – Overdenture

A minority of dentate elderly people have advanced periodontal disease. Is both non-surgical and surgical periodontal treatment or overdenture treatment the therapy of choice? Research data comparing these treatments, from patients' or professionals' point of view, are as yet not available. Concerning efficacy and cost-effectiveness, overdenture treatment appears to be superior to periodontal treatment.