

## PDF hosted at the Radboud Repository of the Radboud University Nijmegen

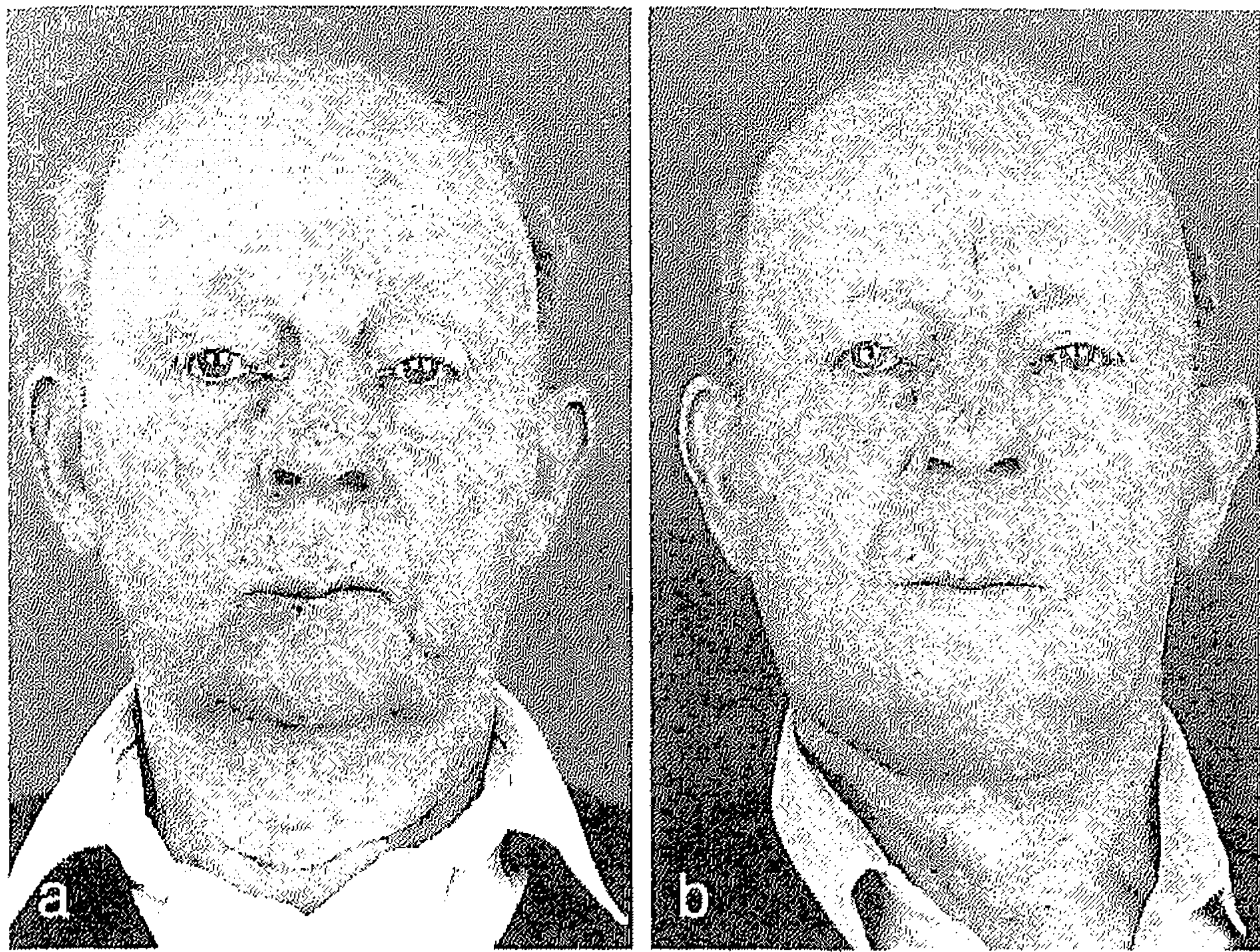
The following full text is a publisher's version.

For additional information about this publication click this link.

<http://hdl.handle.net/2066/25774>

Please be advised that this information was generated on 2018-07-07 and may be subject to change.





Vooraanzicht van patiënt A: (a) bij opname: recidief-plaveiselcelcarcinoom van de onderlip rechts; (b) 7 maanden na een totale onderlip- en kinresectie met een halsklierdissectie rechts, gevolgd door reconstructie met behulp van een vrij gevasculariseerde, gereïnnerveerde radialis-onderarmslap en een pees-transplantaat. (Figuren afgedrukt met schriftelijke toestemming van belanghebbende.)

G.J.Westerveld, J.J.Quak en C.R.Leemans (Amsterdam), *Functioneel herstel na een totale onderlipresectie met een gereïnnerveerde, vrij gevasculariseerde radialis-onderarmslap*

**Doel.** Beschrijving van de casus van patiënt A, een 75-jarige man die een onderlipreconstructie met behulp van een gereïnnerveerde, vrij gevasculariseerde radialis-onderarmslap met pees-transplantaat onderging na een totale onderlip- en kinresectie wegens een recidief-plaveiselcelcarcinoom.

**Patiënt en methode.** Patiënt presenteerde zich met een tweede lokaal recidief van de onderlip rechts, waarvoor hij eerst radiotherapie en later operatieve behandeling had ondergaan. Er was sprake van ernstige functiebeperking van de mond (figuur). Het was noodzakelijk een totale onderlip- en kinresectie met een halsklierdissectie rechts te verrichten. Onderlip en kin werden gereconstrueerd met behulp van een vrij gevasculariseerde, gereïnnerveerde radialis-onderarmslap en een pees-transplantaat afkomstig van de M. tensor fasciae latae. Hierbij werd de N. cutaneus antebrachii lateralis geanastomoseerd met de linker N. mentalis.

**Resultaat.** Er deden zich geen complicaties voor en ontslag volgde na 14 dagen. De resectie was radicaal. In verband met perineurale groei werd patiënt nabestraald. Er was sprake van een fraai functioneel en cosmetisch resultaat, hetgeen onder andere bleek uit een goede lipmotoriek, een goede mondsluiting en terugkeer van sensibiliteit (zie de figuur).

**Conclusie.** Bij totale onderlipresectie is reconstructie met behulp van een vrij gevasculariseerde, gereïnnerveerde radialis-onderarmslap met pees-transplantaat een goede reconstructiemogelijkheid met een functioneel en cosmetisch uitstekend resultaat.

G.J.Westerveld, H.P.Voss, I.Dekker, D.H.Griffioen, A.Bast en R.A.Scheeren (Amsterdam), *Antioxidatieve eigenschappen van oxymetazoline en xylometazoline*

**Doel.** Bepalen van het belang van antioxidatieve farmacotherapie bij de behandeling van inflammatoire aandoeningen. Daar oxymetazoline en xylometazoline frequent worden ge-

bruikt bij de behandeling van bovenste-luchtweginfecties werden mogelijke antioxidatieve eigenschappen van beide stoffen onderzocht.

**Materiaal en methode.** Het in-vivo-effect van oxymetazoline en xylometazoline op lipideperoxidatie en hun capaciteit als 'scavengers' van hydroxylradicalen werden onderzocht met behulp van biochemische assays.

**Resultaten.** Oxymetazoline bleek een zeer krachtige remmer van de lipideperoxidatie (de concentratie oxymetazoline die 50% van het lipideperoxidatieproces remt ( $IC_{50}$ ) = 4,9  $\mu$ M op  $t = 15$  min,  $IC_{50} = 8,1$   $\mu$ M op  $t = 30$  min). Dit in tegenstelling tot xylometazoline, dat geen enkele remmende activiteit vertoonde. Beide stoffen bleken uitstekende scavengers van hydroxylradicalen. De hiervoor representatieve reactieconstanten ( $k_s$ ) bedroegen  $1,1 \times 10^{12}$ /M/s voor oxymetazoline en  $4,7 \times 10^{10}$ /M/s voor xylometazoline, hetgeen betekent dat ze beide hoger waren dan de reactieconstante van een zeer krachtige scavenger als cimetidine ( $k_s = 1,8 \times 10^{10}$ /M/s).

**Conclusie.** Oxymetazoline en in mindere mate xylometazoline hebben zeer goede antioxidatieve eigenschappen. Naast hun decongestieve werking op basis van adrenerge stimulatie, dragen deze eigenschappen mogelijk bij tot de werkzaamheid bij de lokale behandeling van bovenste-luchtweginfecties.

#### LITERATUUR

- <sup>1</sup> Westerveld GJ, Scheeren RA, Dekker I, Griffioen DH, Voss HP, Bast A. Anti-oxidant actions of oxymethazoline and xylometazoline. *Eur J Pharmacol* 1995;291:27-31.

A.van Aarem (Nijmegen), *Het syndroom van de verwijde aqueductus vestibuli*

Het syndroom van de verwijde aqueductus vestibuli wordt geclassificeerd als een separate klinische entiteit met een stapsgewijze progressieve perceptieve slechthorendheid samen gaand met een (geïsoleerde) verwijde aqueductus vestibuli.

Er werd een illustratieve casus gepresenteerd. Deze betrof een jongetje met een voorgeschiedenis van unilaterale doofheid wiens gehoor aan de andere zijde ernstig verslechterde ten gevolge van een onbeduidend hoofdtrauma. Een CT-scan van het pars petrosa ossis temporalis liet bilateraal een vergrote aqueductus vestibuli zien.

Herkenning van dit syndroom is belangrijk vanuit een prognostisch oogpunt; er kunnen dan plannen gemaakt worden in geval van te verwachten progressie van het gehoorverlies. Bij bilaterale doofheid kan een cochleair implantaat een mogelijkheid zijn, zoals ook het geval was bij de gepresenteerde casus. Er is tot nu toe geen behandeling bekend om de progressie van het gehoorverlies te voorkomen. Wel wordt aangeraden hoofdtrauma (contactsporten) te vermijden.

C.P.L.Geelen, K.Ingels en J.P.van Leeuwen (Nijmegen), *Enkelzijdige N.-abducensparese bij polyposis nasi*

Bij een 61-jarige patiënt met polyposis nasi ontwikkelde zich een enkelzijdige N.-abducensparese. CT en MRI van het cerebrum met MR-angiografie lieten geen aanwijzingen zien voor een sinus-cavernosustrombose. Wel bleek er beiderzijds een totale sluiting van de sinus ethmoidalis, sphenoidalis en frontalis te bestaan. Een CT-scan van de neusbijholten bevestigde de aanwezigheid van weke delen in alle sinussen zonder ossale destructie. Op geleide van de kweek (er werden hemolytische streptokokken gevonden) werd patiënt behandeld – zonder resultaat. Na endonasale chirurgie en behandeling met prednison werden de oogbewegingen normaal; patiënt had geen



klachten meer. Microbiologisch en pathologisch-anatomisch onderzoek lieten geen aanwijzingen zien voor pathogene micro-organismen (met name geen schimmels) of maligniteit. Differentiaaldiagnostische overwegingen in dit verband zijn: (a) bacteriële/virale sinusitis, (b) 'allergic fungal sinusitis', (c) schimmelinfectie, (d) mucocèle van het sferoïd en (e) polyposis nasi. Slechts bij (a), (c) en (d) werd eerder een N.-abducensparese beschreven.

M. Wagenaar (Nijmegen), *Snurken gerelateerd aan mondholletumoren*

In de literatuur wordt gemeld dat 30 tot 50% van de snurkers tevens lijdt aan een licht of ernstig obstructief slaapapnoesyndroom (OSAS). Bij snurkers die klagen over vermoeidheid gedurende de dag moet men hierop bedacht zijn. Het verrichten van een polysomnografisch onderzoek is bij hen geïndiceerd. Indien een OSAS wordt aangetoond heeft de behandeling hiervan de hoogste prioriteit.

Er werden 3 patiënten met klachten van snurken gepresenteerd. Alledrie bleken zij tevens een ernstig OSAS te hebben. De problemen werden veroorzaakt door mondholletumoren, waaronder een pleomorf adenoom van de glandula parotidea en een dermoïdcyste en epidermoïdcyste van de mondbodem. Langs chirurgische weg werden deze obstructiecomponenten verwijderd. De slaapapnoe verdwenen hierna, maar de snurklachten persisteerden.

Een duidelijke obstructie of vernauwing van de luchtweg kan een oorzaak van snurken en OSAS zijn. Frequent blijkt instabiliteit van respiratoire en musculaire controle hier tevens een belangrijke rol in te spelen en zo de oorzaak te zijn van het persisteren van de klachten na het chirurgisch opheffen van de obstructie.

J.P. de Mönink (Nijmegen), *Globus- en dyspnoe klachten door een reuzenpoliep van de oesofagus*

*Anamnese.* Een 58-jarige man presenteerde zich met sinds 2 jaar bestaande progressieve dysfagie- en globusklachten en regelmatig optredende ernstige dyspnoe aanvallen. Tijdens een dergelijke aanval voelde patiënt in het bovenste deel van zijn luchtweg een obstruerende massa welke hij kon wegslikken; hierna verdween de dyspnoe.

*KNO-onderzoek.* Geen afwijkingen.

*Aanvullend onderzoek.* Op een slikfoto met contrastmiddel waren 2 polypoïde afwijkingen in de slokdarm zichtbaar. Bij flexibele oesofagoscopie werd een 14 cm lange, bilobulaire poliep in het vrije lumen van de oesofagus gezien. Bij echo-endoscopie bleek dat de diameter 1,2-1,9 cm bedroeg en dat er geen grote vaten in de steel zaten.

*Diagnose.* Reuzenpoliep van de oesofagus.

*Beschouwing.* De fibrovasculaire (reuzen)poliep van de oesofagus is de meest voorkomende goedaardige mucosale-intraluminale oesofagustumor. Deze ontstaat doorgaans juist distaal van het pars cricopharyngea musculi constrictoris pharyngis inferioris; dit is een relatief nauw gedeelte van de oesofagus, er is sprake van een redundante mucosa en de onderliggende musculaire laag is relatief deficiënt (gebied van Laimer-Häckermann). De poliep ontstaat als nodulaire mucosale verdikking en groeit uit ten gevolge van de propulsieve krachten tijdens het slikken. Ondanks de grote omvang van de poliep zijn er meestal relatief weinig klachten.

*Therapie.* Bij de patiënt vond een transcervicale extirpatie van de poliep plaats. Histopathologisch onderzoek bevestigde de diagnose. Het postoperatief beloop was voorspoedig, met een restloos herstel.

E.A.M. Mylanus en H.A.M. Marres (Nijmegen), *Respiratoire insufficiëntie als gevolg van een gesekwestreerde encefalocèle*

Na een ongestoorde zwangerschap en partus werd een jongen geboren met een normaal voorkomen. Direct postnataal ontstond een respiratoire insufficiëntie als gevolg van een bovenste-luchtwegobstructie. Er volgde een transnasale intubatie, waarna goede saturaties werden verkregen.

*Onderzoek.* Een inspectie onder narcose toonde een zwelling voornamelijk aan de rechter zijde van oro- en nasofarynx, vanaf het dak van de nasofarynx reikend tot in het palatum molle en lateraal tot aan het niveau van de tongbasis. De mucosa was overal intact. Een röntgenfoto van de thorax, uitgebreid laboratoriumonderzoek, echo-onderzoek van de nieren en een elektro-encefalogram leverden geen bijzonderheden op. Op een MRI-scan werd parasellair rechts een ruimtinnemende afwijking gezien, intracranieel echter mogelijk extraduraal gelegen, zich door de schedelbasis voortzettend naar de parafaryngeale ruimte rechts. Op een CT-scan was ter hoogte van de overgang van het foramen ovale en het foramen lacerum rechts een defect zichtbaar van 10 mm doorsnede.

*Therapie.* Door middel van een transorale debulking werd materiaal verkregen voor histopathologisch onderzoek; er werd matuur hersenweefsel aangetoond, zonder aanwezigheid van meningen. Na deze ingreep kon het patiëntje succesvol gedetubeerd worden.

*Conclusie.* De aanwezigheid van matuur hersenweefsel extracranieel in contact met intracranieële structuren past bij een encefalocèle. De afwezigheid van meningen en liquor en de mogelijk extradurale ligging van de afwijking kunnen wijzen op een gesekwestreerde vorm. De aandoening is zeer zeldzaam. De lokalisatie van het defect in de schedelbasis, zoals bij deze patiënt, werd nooit eerder beschreven. Aangezien een chirurgische exploratie een grote morbiditeit kan geven, werd een expectatief beleid gevoerd.