

## PDF hosted at the Radboud Repository of the Radboud University Nijmegen

The following full text is a publisher's version.

For additional information about this publication click this link.

<http://hdl.handle.net/2066/21867>

Please be advised that this information was generated on 2017-12-05 and may be subject to change.

## Oorspronkelijke bijdragen

# Ectodermale dysplasie: een heterogene afwijking\*

**Samenvatting.** Ectodermale dysplasie omvat een scala aan erfelijke aandoeningen, waarbij structuren die uit het ectoderm ontstaan, in wisselende mate kunnen zijn betrokken: reductie van de hoeveelheid haar, zweetklieren en/of talgklieren en een complete of partiële anodontie van zowel de melk- als de blijvende dentitie, met malformaties van de aanwezige elementen. Aan de hand van een ziektegeschiedenis worden de verschillende symptomen beschreven.

MERKX MAW, ARNOLD WP. Ectodermale dysplasie: een heterogene afwijking. *Ned Tijdschr Tandheelkd* 1995; 102: 334-6.

M.A.W. Merkx, arts, kaakchirurg<sup>1</sup>  
W.P. Arnold, dermatoloog<sup>2</sup>

Uit <sup>1</sup>de afdeling Mond- en Kaakchirurgie en <sup>2</sup>de afdeling Dermatologie van het Academisch Ziekenhuis te Nijmegen.

Trefwoorden: Ectodermale dysplasie – Anodontie – Hypodontie

Datum van acceptatie: 16 mei 1995.

Adres: M.A.W. Merkx,  
Academisch Ziekenhuis Nijmegen,  
postbus 9101, 6500 HB Nijmegen.

\*De casus van de onderhavige bijdrage is reeds beschreven in een artikel 'Odonto-onychodermale dysplasie' in het *Ned Tijdschr Dermatol Venereol* 1995; 5: 36-8.

## 1 Inleiding

Ectodermale dysplasieën zijn een heterogene groep van erfelijke aangeboren afwijkingen die worden gekarakteriseerd door een ontwikkelingsstoornis van de ectodermale structuren. De meest voorkomende defecten zijn gelegen in huid, haren en tanden, onder andere resulterend in de afwezigheid of de reductie van de hoeveelheid haar (hypotrichosis), afwezigheid van zweetklieren (anhidrosis) en talgklieren (asteatorrhea), vervorming van de nagels en een complete of partiële anodontie van zowel de melk- als de blijvende dentitie met vormafwijkingen van alle tanden.

Zowel autosomaal dominante (AD), autosomaal recessieve (AR) als X-chromosoom gebonden recessieve vormen van overerving zijn gerapporteerd. Door Witkop *et al* werden in 1975 41 verschillende vormen van ED beschreven op basis van klinische en genetische bevindingen.<sup>1</sup>

In 1983 publiceerden Fadhil *et al* een tot dan toe niet eerder beschreven ectodermale dysplasie, die zij odonto-onycho-dermale dysplasie noemden.<sup>2</sup> Onder 24 personen, behorend tot drie verwante Libanese families, werden zeven patiënten gevonden die leden aan een hyperhidrotische hyperkeratose van de handpalmen en de voetzolen, een persisterend melkgebit, droog en spaarzaam ingeplant haar, dystrofische nagels en een mild erytheem over de wangen en de neus. De stamboom kwam overeen met een autosomaal recessieve overerving. Voor zover wij konden nagaan is deze nieuwe entiteit tot nu toe niet door anderen bevestigd.<sup>1</sup>

In deze bijdrage wordt één individu met niet verwante ouders beschreven, die naast een milde mentale retardatie aan de hiervoor vermelde symptomen leed.

## 2 Ziektegeschiedenis

### 2.1 Anamnese

Een 31-jarige man bezocht de polikliniek voor dermatologie vanwege huidproblemen aan de handpalmen en de voetzolen, die reeds vanaf zijn vroege jeugd bestonden. Hij klaagde over een progressieve eeltvorming, gepaard gaande met pijnlijke kloven en versterkte zweetproductie. Deze klachten beperkten hem in toenemende mate in het uitoefenen van zijn hobby, het bespelen van de accordeon. Als gevolg van zijn mentale retardatie leefde hij in een gezinsvervangend tehuis. Zijn algemene anamnese was zonder bijzonderheden, met uitzondering van het gebruik van Tegretol®. Dit

geneesmiddel werd ±15 jaar eerder voorgeschreven na een enkelvoudig epileptisch insult. Zijn ouders waren geen verwanten van elkaar. De ouders van zijn vader, zijn twee broers en een zuster bleken een normale intelligentie te hebben, zonder huid- of gebitsafwijkingen. Er was geen informatie beschikbaar over de familie van moederszijde.

### 2.2 Lichamelijk onderzoek

Inspectie toonde geringe eeltvorming in de handpalmen met een relatief scherpe grens, overgrijpend naar de dorsale zijde, en ernstig dystrofische nagels (afb. 1 en 2). In de handpalmen bestonden verschillende kloven. Zowel de handpalmen als de voetzolen waren erg klam. Het hoofdhaar was droog, spaarzaam geïmplanteerd, dun en donkerblond, evenals de wenkbrauwen en oogharen. De huid over de neus, welke de vorm had van een zadelneus, en de wangen toonde atrofie, erytheem met een fijne schilfering en teleangiëctasieën (afb. 3).

De intra-orale inspectie bracht een oligodontie van de blijvende dentitie aan het licht met een nog nagenoeg volledig aanwezige melkdentitie. Deze melkelementen waren klein, hadden een conische vorm en een dunne glazuurlaag (afb. 4). De slijmvliezen hadden een normaal vochtig aspect zonder tekenen van atrofie of hyposialie. Andere lichamelijke afwijkingen werden niet gevonden.

### 2.3 Aanvullend onderzoek

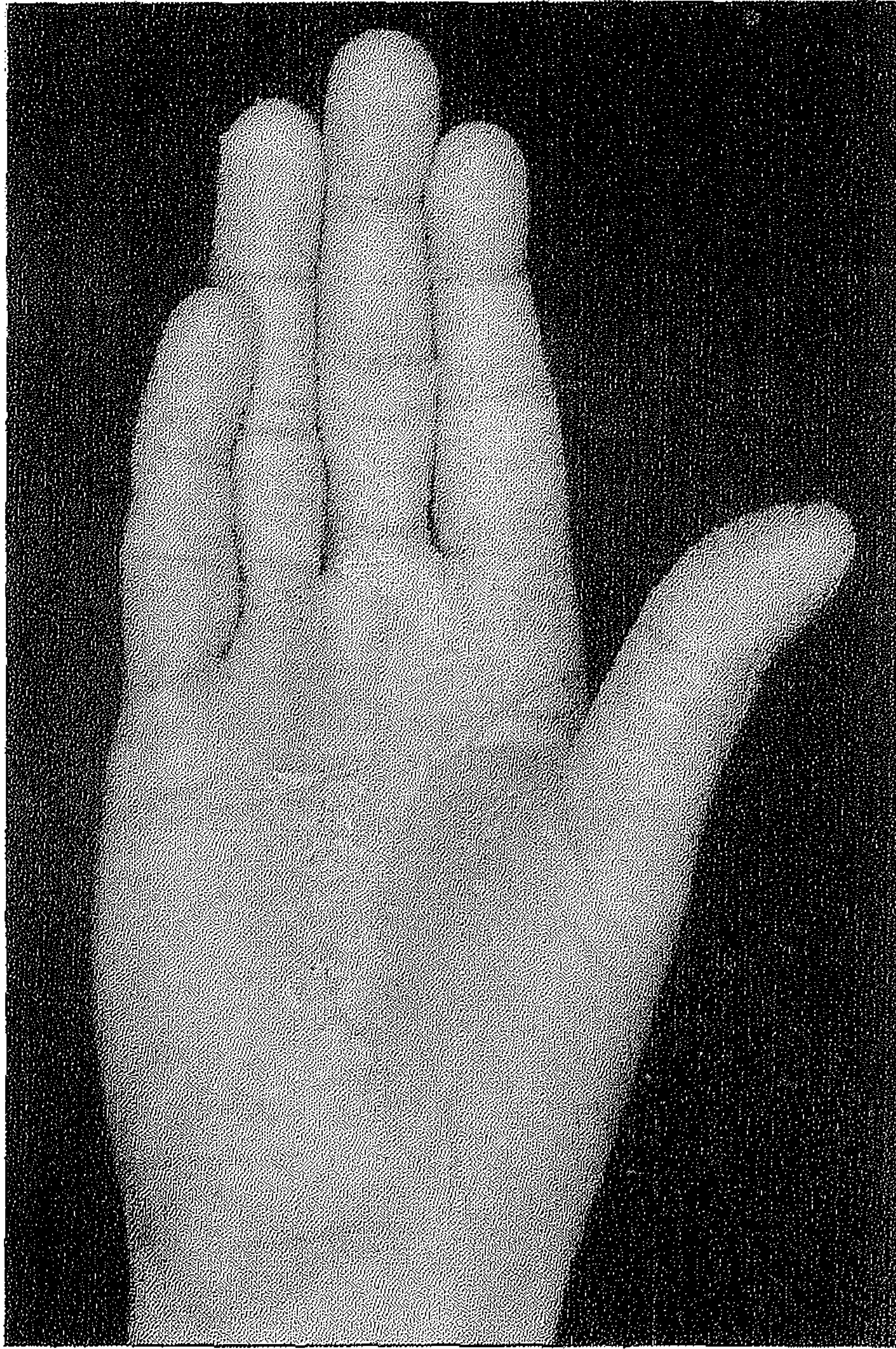
Het orthopantomogram liet een nog complete melkdentitie zien met uitzondering van 74 en 84. Van de blijvende dentitie waren alleen 16, 26, 33 en 43 aangelegd. De histologie van een biopt van de handpalmen liet een hyperkeratose zien met in het stratum papillare van de dermis een gering, rondkernig perivasculair infiltraat, vooral ook rond de zweetklieren. Een röntgenschedelprofielfoto toonde geen intracraniële calcificaties. Chromosoomonderzoek van gekweekte lymfocyten liet geen afwijkingen zien en toonde een normaal mannelijk karyotype. Microscopische haarschachtenanalyse toonde dunne haren met wisselende diameter.

### 2.4 Bespreking

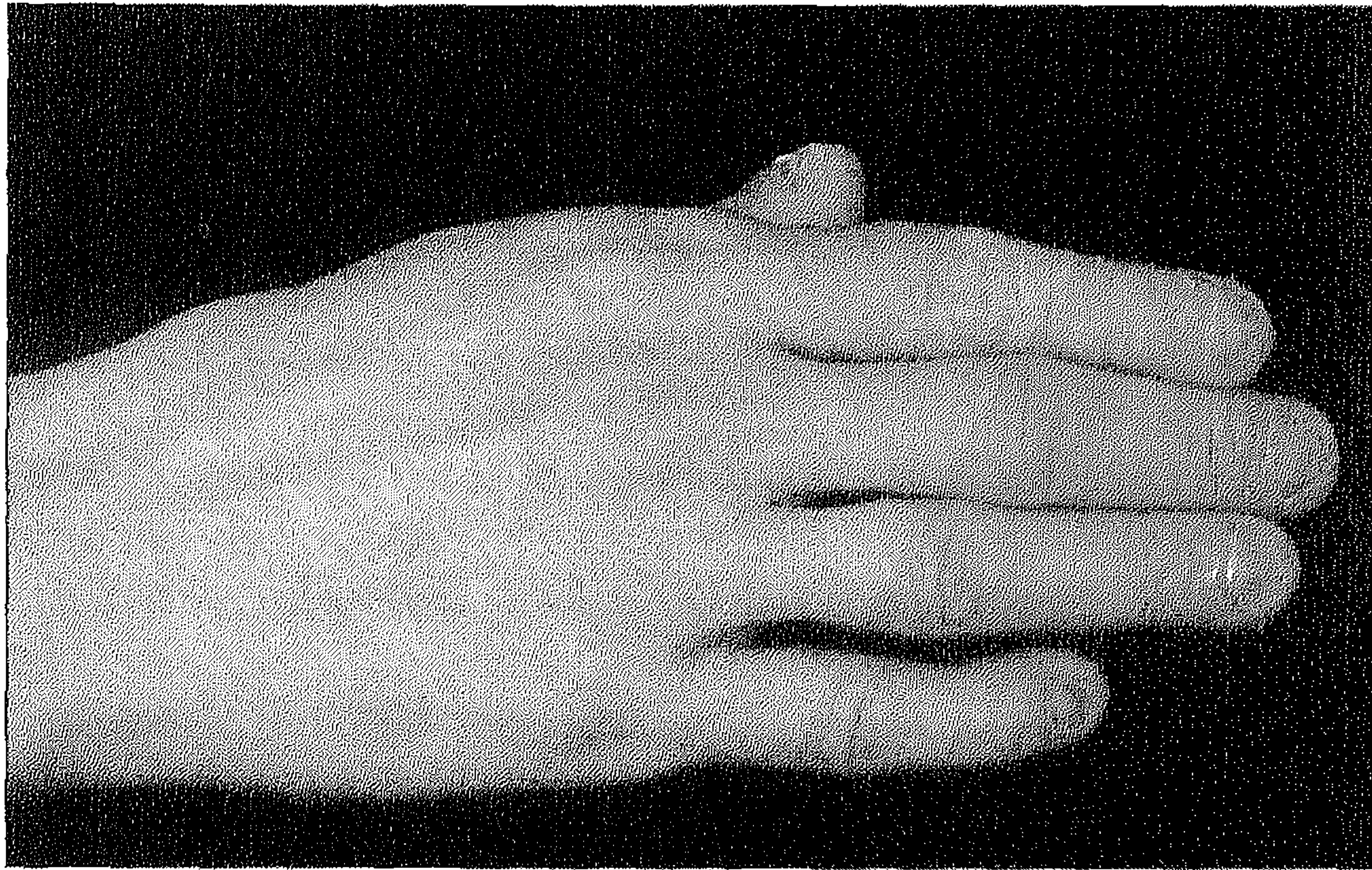
In de literatuur zijn drie vormen van hidrotische ectodermale dysplasie met palmoplantaire hyperkeratose, dystrofische nagels en oli-



Afb. 1. Aspect van de palmaire zijde van de handen.



1



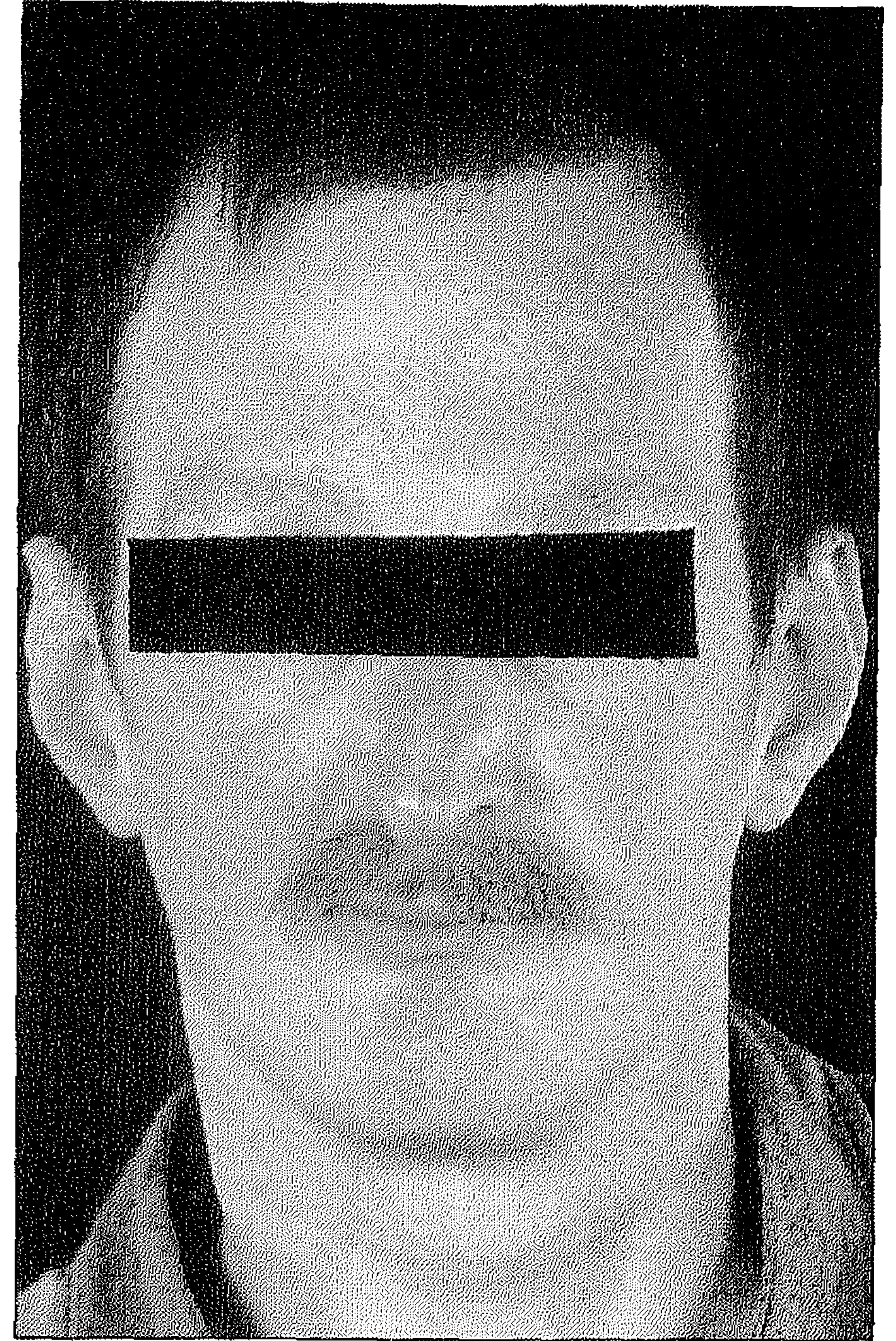
2

Afb. 2. Aspect van de nagels.

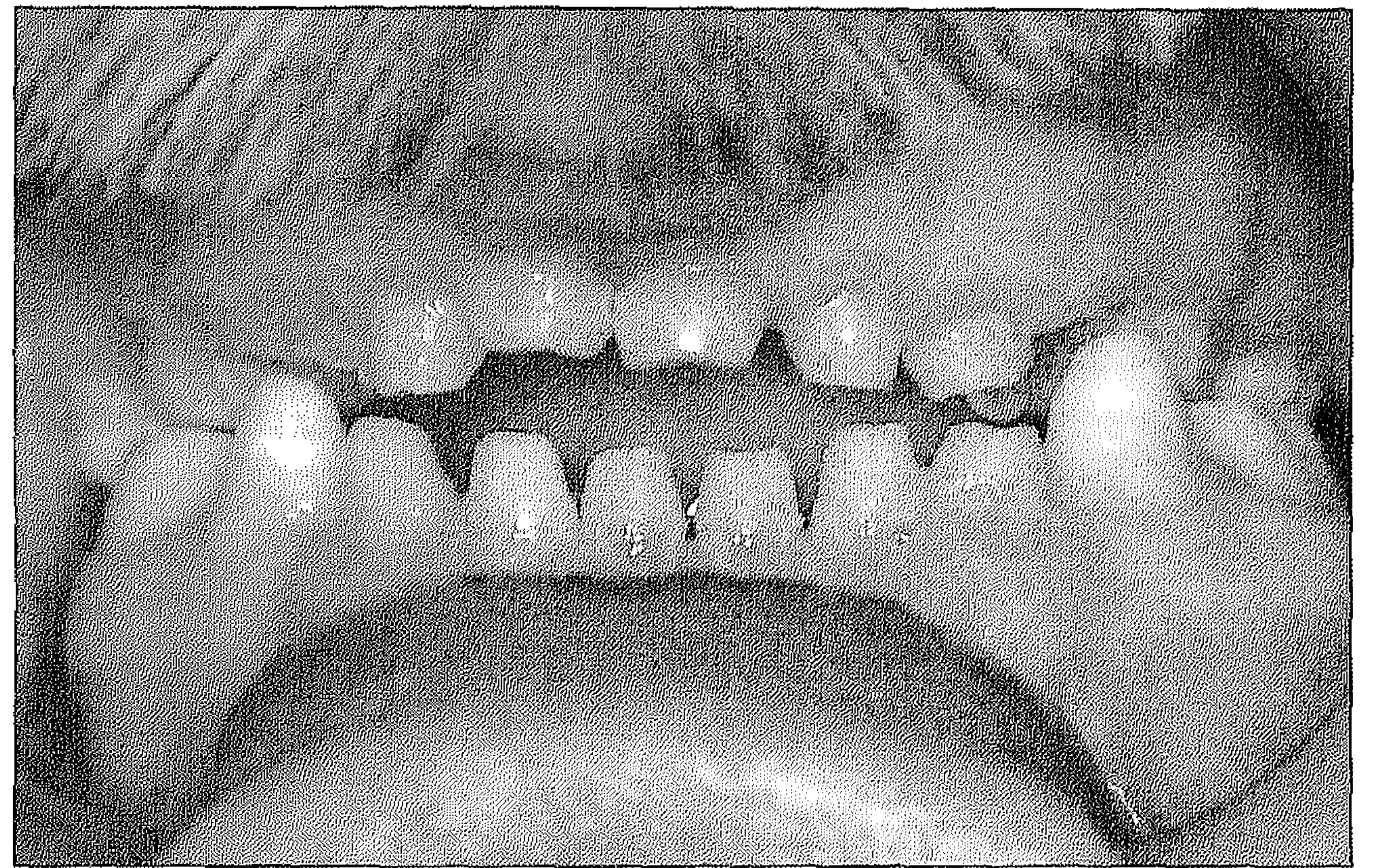
godontie van de blijvende dentitie beschreven: 1. de 'oorspronkelijke' hidrotische ectodermale dysplasie (het Clouston-syndroom),<sup>4</sup> 2. de hidrotische ectodermale dysplasie met calcificatie van de basale ganglia (Copeland-syndroom),<sup>5</sup> en 3. de odonto-onycho-dermale dysplasie (Fadhil-syndroom).<sup>2</sup> Het syndroom van Clouston wordt gekarakteriseerd door een autosomale dominante overerving, maar de dentitie is meestal in mindere mate aangetast. Het syndroom van Copeland wordt onder andere gekenmerkt door kaalheid en intracraniale calcificaties. Het syndroom van Fadhil presenteert ten slotte nagenoeg alle kenmerken van onze patiënt, met uitzondering van de mentale retardatie en de ontbrekende blijvende incisieven (tab. I).

De stamboom van onze patiënt kan passen bij een autosomaal recessieve overerving. Door de afwezigheid of onderontwikkeling van de (blijvende) dentitie is er sprake van atrofie van de processus alveolaris, waardoor de lippen invallen en het lippenrood evert, resulterend in een pseudo-lipprotrusie.<sup>6</sup> Voor een optimale kauwfunctie zal het vaak nodig zijn op jonge leeftijd een (partiële) gebitsprothese aan te passen. Cephalometrische studies hebben aangetoond dat, ondanks de geringe hoogte van de processus alveolaris, de kaak en gelaatsontwikkeling in essentie normaal is,<sup>7</sup> maar dat de voor-achterwaartse afmeting van oren, neus en mond kunnen zijn gereduceerd.<sup>8</sup> Een zadelneus kan het gevolg zijn. De orale mucosa kan een droog aspect hebben door een hypo- of aplasie van de intra-orale speekselklierjes of door een verminderde speekselpro-

Afb. 3. Gezicht 'en face'.



3



4

Afb. 4. Overzichtsofname van de dentitie.

duktie.<sup>4-9-11</sup> Dit geldt ook voor de slijmklieren van de bovenste luchtwegen, waardoor (midden)oorontstekingen of luchtweginfecties frequenter voorkomen.<sup>11</sup> De lichaamstemperatuur is verhoogd of verlaagd als gevolg van de gestoorde warmteregulatie door respectievelijk de hypo- of hyperhidrosis. De mentale retardatie kan het gevolg zijn van verkalkingen in de basale ganglia in het cerebrum.

Met deze casus is toegelicht hoe complex ectodermale dysplasie kan zijn. Alleen intra-oraal onderzoek is onvoldoende om een nadere typering van deze aangeboren afwijking aan te geven. Samenwerking tussen tandarts, kaakchirurg en dermatoloog is dan essentieel.

## Literatuur

- 1 Witkop CJ, Barclay LJ, Gentry WC. Hypoplastic enamel, onycholysis, and hypohidrosis, inherited as an autosomal dominant trait. *J Oral Surg* 1975; 39: 71-86.
- 2 Fadhil M, Ghabra TA, Deeb M, Kaloustian VM der. Odonto-onychodermal dysplasia: A previously apparently ectodermal dysplasia. *Am J Med Genet* 1983; 14: 335-46.
- 3 Arnold WP, Merckx MAW, Steijlen PM. Variant of odonto-onychodermal dysplasia? *Am J Med Genet* 1995; in press.
- 4 Clouston HR. Major forms of hereditary ectodermal dysplasia. *Can Med Assoc* 1939; 40: 1-7.



Tabel 1. Overzicht van de belangrijkste kenmerken van de ectodermale dysplasieën.

	Tanden	Haren	Nagels	Overerving	Andere kenmerken
Clouston <sup>4</sup>	meestal normaal	droog, dun	dystrofisch	autosomaal dominant	
Copeland <sup>5</sup>	hypodontie	alopecia	dystrofisch	autosomaal recessief?	cerebrale calcificaties
Fadhil <sup>2</sup>	hypodontie	droog, normaal	dystrofisch	autosomaal recessief	normale intelligentie?
Casus	hypodontie	droog, dun, gering	dystrofisch	autosomaal recessief?	mentale retardatie

- 5 Copeland DD, Lamb WA, Klintworth GK. Calcification of basal ganglia and cerebellar roof nuclei in mentally defective patient with hydrotic ectodermal dysplasia. *Neurology* 1977; 27: 1029-33.
- 6 Airene P. X-linked hypohidrotic ectodermal dysplasia in Finland. A clinical, radiographic and genetic study. *Proc Finn Dent Soc* 1981; 77 suppl 1: 1-106.
- 7 Sarnat BG, et al. Fourteen-year report of facial growth in case of complete anodontia with ectodermal dysplasia. *Am J Dis Child* 1953; 86: 162-9.
- 8 Ward R, Bixler D. The distinctive facial features in hypohidrotic ectodermal dysplasia. *Am J Hum Genet* 1986; 39: 86.
- 9 Everett FG, et al. Anhidrotic ectodermal dysplasia with anodontia: A study of two families. *J Am Dent Assoc* 1952; 44: 173-86.
- 10 Soderholm AL, Kaitila I. Expression of X-linked hypohidrotic ectodermal dysplasia in six males and their mothers. *Clin Genet* 1985; 28: 136-44.
- 11 Reich H. Anhidrotische ektodermale Dysplasie: Ihre Bedeutung für die Oto-Rhino-Laryngologie. *HNO* 1974; 22: 201-8.

## Summary

### ECTODERMAL DYSPLASIA: A HETEROGENIC SYNDROME

Key words: Ectodermal dysplasia – Anodontia – Hypodontia

The 'problem' of ectodermal dysplasia is discussed in conjunction with a case report and a review of the literature. In a range of hereditary disorders all ectodermal structures can be effected in a variable way; reduction of the amount of hair, sweat glands and sebaceous glands, and a complete or partial anodontia of the deciduous and permanent dentition with malformation of the erupted teeth.