

## Sister Mary Joseph csomó - colon adenocarcinoma metastasis a köldökben

### Sister Mary Joseph's node - Cutaneous metastasis of colon adenocarcinoma

PAULENKA KINGA DR.<sup>1</sup>, DÓZSA ANIKÓ DR.<sup>1</sup>, MÓRO CZ ISTVÁN DR.<sup>2</sup>,  
BARNA TIBOR DR.<sup>2</sup>, KÁROLYI ZSUZSÁNNÁ DR.<sup>1</sup>

Miskolci Semmelweis Kórház és Egyetemi Oktatókórház Bőrgyógyászati Osztály<sup>1</sup>,  
Patológiai Osztály<sup>2</sup>, Miskolc

#### ÖSSZEFOGLALÁS

A szerzők egy 61 éves extrém obes nőbeteg esetét mutatják be, akinek a köldökében öt darab, kisujjbegynyi, nedvező, erythemás csomó jelentkezt (Sister Mary Joseph csomó), két hónapja tartó bizonytalan hasi panaszok, étvágytalanság, fogyás kíséretében. A bőrtünet alapján felmerült belszervi daganat cutan metastasisának lehetősége, ezért az elváltozásból próbaexcíziót végeztek. A szövettani vizsgálat adenocarcinoma cutan metastasisát írta le, immunhisztokémiai vizsgálatokkal CK7 negativitás, CK20, CDX2 pozitivitás alapján a primer tumort vastagbél eredetűnek tartották. Részletes belgyógyászati kivizsgálás során a májban, tüdőben, kismedencében multiplex metastasisokat igazolt. Bélperforatio miatt sebészetén műtétet végeztek, de a beteg a kivizsgálás kezdetétől számítva néhány héten belül peritonitishoz társuló sokszervi elégtelenségben exitált.

A colon carcinoma cutan metastasisa ritka, 5% alatti előfordulású, rossz prognosztikai jel. Jellegzetes megjelenése a köldökben az ún. Sister Mary Joseph csomó, mely gastrointestinalis és nőgyógyászati tumorokhoz társulhat. A szerzők a periumbilicális régió területére lokalizálódó nodosus bőrtünetek diagnosztikai és prognosztikai jelentőségére hívják fel a figyelmet.

#### Kulcsszavak:

**Sister Mary Joseph csomó - cutan metastasis - vastagbél daganat**

#### SUMMARY

The authors present a case of a 61-year-old extremely obese woman, who presented with five, small, ulcerated, erythematous nodules in her navel (Sister Mary Joseph's node). She had symptoms of mild abdominal pain, loss of appetite and loss of weight during the previous two months. The symptoms suggested the possibility of cutaneous metastasis from internal malignancy. So finally excisional biopsy was carried out from the nodule, and histological examination revealed CK7 negativity, CK20 and CDX2 positive adenocarcinoma, which originated most likely from the colon. The comprehensive medical examination showed multiplex metastasis in the liver, lungs and a large tumorous mass in the pelvis. Because of the perforation of the colon she received laparotomy. In a few days the patient died from peritonitis associated with multiple organ failure, this was only a few weeks later of the histological diagnosis was.

The cutaneous metastasis of colon carcinoma is rare, with an incidence of less than 5 percent and a poor prognostic sign. The Sister Mary Joseph' nodule localized into the umbilicus as a result of metastasis of malignant gastrointestinal or gynecological cancer. The authors draw attention to the diagnostic and prognostic relevancy of a periumbilical nodule.

#### Key words:

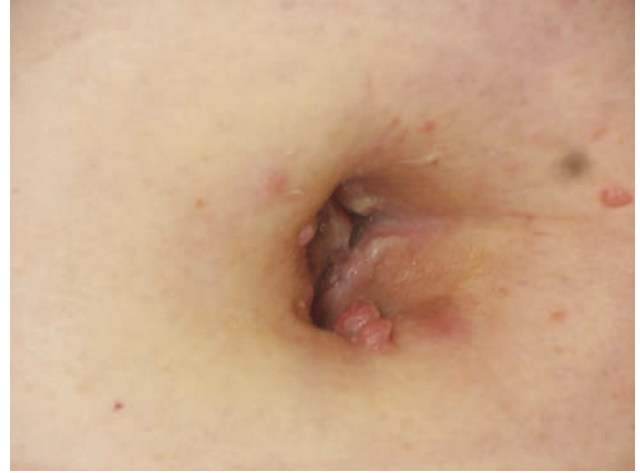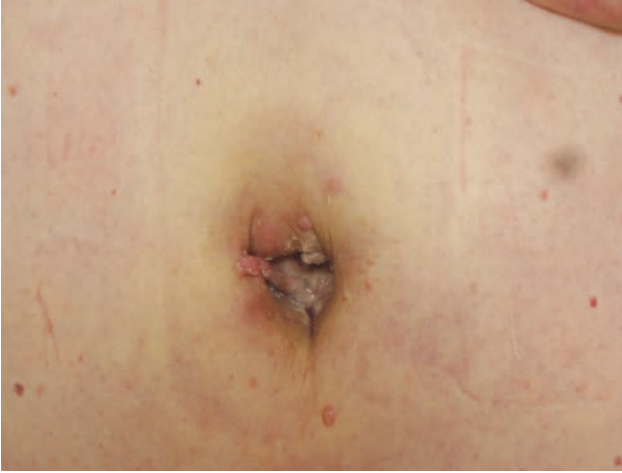**Sister Mary Joseph's node - cutaneous metastasis - colon carcinoma**

Sister Mary Joseph csomónak nevezik a köldök régiójában jelentkező cutan metastasist, melynek jelentősége, hogy a tumor háttérben általában előrehaladott hasüregi (leggyakrabban colorectalis, vagy nőgyógyászati) malignus tumor áll. Az elnevezés 1949-ből, Sir Hamilton Baileytől származik, aki sebészet tankönyvében használta először a Sister Mary Joseph csomó kifejezést (1).

#### Esetismertetés

A 61 éves nőbeteg anamnézisében extrém obesitas, ISZB, GERD szerepel. 2015. márciustól 2 hónapon át intermittálóan a köldöke körüli fájdalmat észlelt, 10 kg-ot fogyott. 2015. május 28-án készült hasi ultrahang vizsgálat az obesitas és nagyfokú meteorismus miatt kevésbé

Levelező szerző: Paulenka Kinga dr.  
e-mail: p.kinga21@gmail.com



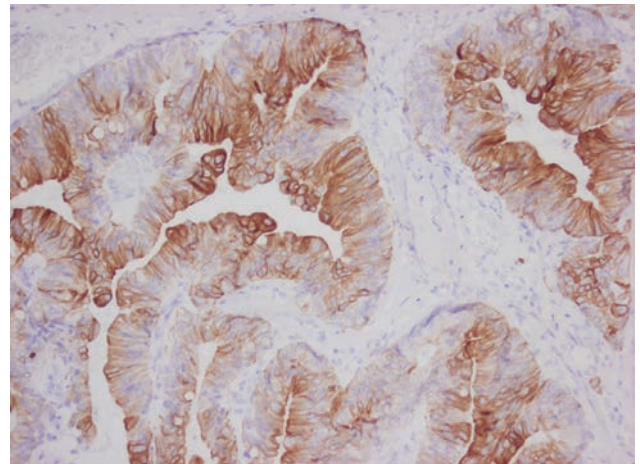
1., 2. ábra

Extrém obes nőbeteg köldökében több halvány erythemas, puha tapintatú csomó, továbbá sárgás odorosus váladék látható

volt értékelhető, cholelithiasist véleményeztek. 2015. májusban a köldök területén öt darab kisujjbegynyi, halvány erythemas, puha tapintatú csomó alakult ki, a köldökből sárgás-zöldes, odorosus váladék ürült (1. ábra, 2. ábra). Klinikailag Sister Mary Joseph csomó lehetősége merült fel. Szövetteni vizsgálat a dermalis kötőszövetben részben felszíni kifeléyesedéssel intestinalis adenocarcinoma invasioját írta le, immunhisztokémiai vizsgálattal cytokeratin 7 negativitást, cytokeratin 20 és CDX2 pozitivitást igazoltak (3. ábra, 4. ábra, 5. ábra). A szöveti kép és az immunhisztokémiai reakciók alapján adenocarcinoma metastaticum cutis-t véleményeztek, feltehetően vastagbél eredettel. Laboratóriumi vizsgálat során leukocytosist, emelkedett gyulladáshoz kapcsolódó paramétereket, kifejezetten magas tumor marker szintet (CEA 503,3 ng/ml) észleltek.

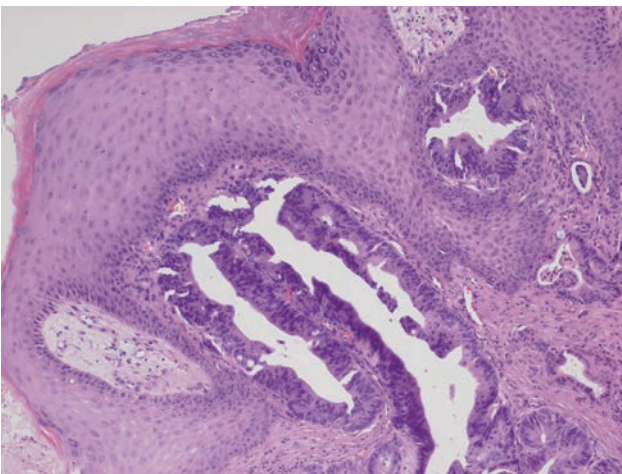
A primer tumorkutatás céljából képalkotó vizsgálatok (hasi ultrahang, mellkas röntgen) ekkor már multiplex pulmonalis és hepaticus metastasist, cholelithiasist, nagy mennyiségű ascitist, kismedencében tumoros conglomeratumot írtak le. Hospitalizációja alatt a bal alsó végtagon thrombosis kialakulását észlelték, majd nehézlégzés és

erősödő hasi fájdalom miatt végzett CT vizsgálat kétoldali arteria pulmonalis embolisatioját, továbbá szabad hasúri levegőt, bélperforatiót igazolt.



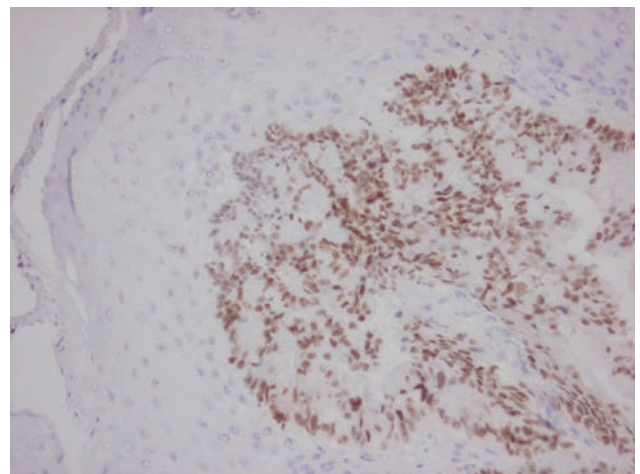
4. ábra

Az adenocarcinoma immunhisztokémiai vizsgálattal CK20 pozitív (20x)



3. ábra

A bőr felszínes irha rétegét infiltráló adenocarcinoma (HE festés, 10x)



5. ábra

Az adenocarcinoma sejtmagjaiban CDX-2 pozitívítás kimutatható. (20x)

Sürgős sebészeti beavatkozás során a vékonybélben a tumoros depositum necrosisát észlelték, bélperforációval, epés peritonitissal kísérve, valamint passage zavart okozó colon transversum tumort, melyet rezekáltak. A posztoperatív időszakban adott antibiotikum terápia ellenére a beteg állapota fokozatosan romlott, végül 5 héttel az első vizsgálatát követően peritonitishoz társuló sokszervi elégtelenségben exitált. Szövetani vizsgálat során diverticulum nyálkahártyájában kialakult adenocarcinoma lehetőségét írták le.

## Megbeszélés

A Sister Mary Joseph csomó a köldök régiójában megjelenő metastaticus csomó, mely előrehaladott stádiumú, rosszindulatú hasi, kismedencei tumorra utal (2). Megjelenése rossz prognosztikai jel, az átlagos túlélés 2-17 hónap. Maga az entitás jól ismert, ám a klinikai gyakorlatban előfordulása ritka, az intraabdominalis tumorkok 1-3%-ához társulhat (3). Mary Joseph sebészeti asszisztensként dolgozott *dr. William James Mayo* mellett és több hasi tumoros betegnél ő figyelte meg először a köldök körül megjelenő tömött csomót. Mayo 1928-ban írta le először ezen megfigyeléseit. A csomó általában 5 cm-nél kisebb átmérőjű, szabálytalan alakú, fehér, kékes-lila vagy barnás-vörös színű. Kifekélyesedhet, gyakran tartalmaz serosus, mucinosus, sanguinolens váladékot, vagy pust (1). A metastasis megjelenésekor a primer tumor 52%-ban gastrointestinalis (gyomor – 23%, vastagbél – 15%, pancreas – 10%, epehólyag), 28%-ban nőgyógyászati (ovarium – 16%, cervix) eredetű, az esetek egyharmadában a primer tumor ismeretlen, 3%-ban pedig mellüregi folyamat okozza. (1, 4) Szövetanilag a tumorkok döntő része adenocarcinoma, de lehet sarcoma, mesothelioma, vagy akár melanoma is (1). A szerzők egy magyar esetről tudnak (*dr. Vajda Adrienne* anyagából), ahol a köldökben megjelenő csomó háttérben gyomor peccétyűrásejtes carcinomája állt (5).

Belső szerv daganatok ritkán adnak áttétet a bőrbe, valamennyi szerv metastatisáló daganatát figyelembe véve csupán 0,75 - 5%-ban fordul elő cutan metastasis, nőknél elsősorban melanomával és emlőtumorral, ritkábban tüdő, vastagbél, ovarium daganattal kapcsolatban. A cutan metastasisok leggyakoribb lokalizációja a hasfal, főként a korábbi műtéti hegek területe, ritkábban az alhas, mellkas, felsővégtagok és fej-nyak régiója.

A metastasis kialakulására többféle lehetséges magyarázat van, a pontos mechanizmus nem tisztázott. A haematogén és lymphogén terjedés szempontjából a köldök régiója kiemelt fontosságú fejlődéstani háttere miatt. Közvetlen kapcsolatban áll az axilláris, inguinalis és paraaorticus nyirokcsomó régióval, továbbá a felső és alsó hasfali artérián keresztül az a. iliaca externa és az a. mammaria interna rendszerével, az artériákkal futó vénákkal, a portalis vénás rendszeren keresztül a májjal. Nem szabad elfelejtenünk azt sem, hogy a köldök több fejlődéstani fontos maradványt (urachus, lig. teres hepatis, ductus omphaloentericus) tartalmaz, melyek további összeköttetéseket jelentenek hasüregi szervekkel (6, 7). A peritoneumról való közvetlen terjedést elősegíti az inkomplett fascia borítás, az izomréteg hiánya, így tulajdonképpen a transversalis fascia jelenti az egyetlen barriert (8).

A köldök régiójában kialakult nodosus képletek háttérben cutan metastasison, ill. primer tumoron kívül számos benignus entitás is állhat, például hernia umbilicalis, endometriosis, lymphangioma, pilonidalis sinus, granuloma, fibroepithelialis papilloma, dermatofibroma, seborrhoeas keratosis, keloid, myxoma, omphalitis, haemangioma, polyp, tályog (5). A differenciáldiagnózisban segíthet a dermatoscopia, a cutan metastasisra a serpentinzerű vagy linearis irregularis erek a legjellemzőbbek, emellett a structuramentes, homogén opálos-rózsaszín területek is gyakoriak (9). A pontos diagnózis felállításánál elengedhetetlen a szövettani mintavétel.

A Sister Mary Joseph kezelése sokszor palliatív, tekintettel arra, hogy ebben a stádiumban rendszerint már multiplex áttétek vannak több szervben. Nincs egységes guideline a chemoterapiás kezelésre sem. Általában 5-fluorouracil, capecitabine, irinotecan, oxaliplatin, cisplatin kezelést alkalmaznak, mely néhány hónappal meghosszabbítja a medián túlélést (10). A szerzők által ismertetett betegnél a malignus folyamat már előrehaladott, multiplex áttétekkel, thromboemboliás szövődeményekkel.

A köldökben jelentkező szabálytalan alakú, változatos színű, minimális panaszt okozó csomó esetében mindig ki kell zárunk a hasüregi malignoma lehetőségét. Az alapvető képalkotó vizsgálatok ebben nem mindig nyújtanak segítséget, így szövettani vizsgálat elvégzése vezethet diagnózishoz. Ennek jelentősége megnő, ha a beteg első tünete az umbilicalisan jelentkező csomó, és ez vezeti el orvoshoz.

## IRODALOM

1. *Dar I. H., Kamili M. A., Dar S. H. és mtsai.*: Sister Mary Joseph nodule-A case report with review of literature. *J Res Med Sci.* (2009) 14(6), 385-7.
2. *Menzies S., Chotirmall S. H., Wilson G. és mtsai.*: Sister Mary Joseph nodule. *BMJ Case Rep.* (2015) 6, 2015. pii: bcr2014206808. doi: 10.1136/bcr-2014-206808.
3. *Palaniappan M., Jose W. M., Mehta A., Kumar K. és mtsai.*: Umbilical metastasis: a case series of four Sister Joseph nodules from four different visceral malignancies. *Curr Oncol.* (2010) 17(6), 78-81.
4. *Shelling M. L., Vitiello M., Lanuti E. L. és mtsai.*: Sister Mary Joseph nodule as a presenting sign of pancreaticobiliary adenocarcinoma. *J Clin Aesthet Dermatol.* (2012) 5(10), 44-6.
5. *Károlyi Zs.*: Emésztőszervi betegségek bőrtünetei. *Medicina Könyvkiadó* 2008. 44. oldal.
6. *Tun N. M., Yoe L.*: Sister Mary Joseph Nodule: A Rare Presentation of Squamous Cell Carcinoma of the Cervix. *Ochsner J.* (2015) 15(3), 256-8.
7. *Gupta S. S., Singh O.*: Carcinoma colon presenting as cutaneous metastasis to an old operative scar of hysterectomy. *J Cancer Res Ther.* (2010) 6(3), 316-7. doi: 10.4103/0973-1482.73334.
8. *Wronski M., Klucinski A., Krasnodebski I. W.*: Sister Mary Joseph nodule: a tip of an iceberg. *J Ultrasound Med.* (2014) 33(3), 531-4.
9. *Garrido Colmenero C., Blasco Morente G., Pérez López I., Tercedor Sánchez J.*: Dermoscopic Features of Sister Mary Joseph Nodule. *Actas Dermosifiliogr.* (2015) 106(6), 511-2.
10. *Nesseris I., Tsamakis C., Gregoriou S. és mtsai.*: Cutaneous metastasis of colon adenocarcinoma: case report and review of the literature. *An Bras Dermatol.* (2013) 88(6 Suppl 1), 56-8. doi: 10.1590/abd1806-4841.20132441.

Érkezett: 2016. 02. 29.

Közlésre elfogadva: 2016. 03. 22.