

## Kevert kötőszöveti betegségben jelentkező pulmonalis artériás hipertensio sikeres kezelése prostacyclinnel

Végh Judit dr., Soós Györgyike dr., Dévényi Katalin dr., Csípő István dr., Dezső Balázs dr., Soltész Pál dr., Zeher Margit dr., Szegedi Gyula dr., Bodolay Edit dr.

Debreceni Egyetem, Orvos- és Egészségtudományi Centrum, Debrecen

A kevert kötőszöveti betegség (mixed connective tissue disease – MCTD) legsúlyosabb, életet veszélyeztető szövődménye a pulmonalis artériás hipertensio. A szerzők által kezelt 61 éves nőbetegben az MCTD fennállásának 10. évében láz, haemoptysis, tachycardia, fulladás jelentkezett, a mellkas felvételen a jobb hilus felső pólusánál foltos homály látszott. Jobb szívfél katéterezéssel és Doppler echocardiográfiával az átlagos szisztolés pulmonalis artériás nyomás 98 Hgmm volt, és pulmonalis artériás hipertenziót vélelmeztek. A tüdőbiopszia szövettani vizsgálata igazolta az obliteratív vasculopathiát. A beteg szérumban endothel sejt elleni antitestet mutattak ki, magas volt a thrombomodulin és a vWFa<sub>g</sub> szérumszintje. Kortikosteroid és cyclophosphamid kombináció mellett a beteg prostacyclin analógot, inhalált nitrogén monoxidot és alacsony molekulásúlyú heparint kapott. A kezelésre a pulmonalis artériás nyomás csökkent, és a beteg állapota két hónapon belül javult. Szerzők következtetése: az MCTD-ben észlelt pulmonalis artériás hipertenziót komplex kezeléssel, kortikosteroidok, immunszuppresszív szerek, prostacyclin adásával gyógyítani lehet. A Doppler echocardiográfia alkalmas a pulmonalis artériás hipertensio korai felismerésére és követésére.

**KULCSSZAVAK:** kevert kötőszöveti betegség (MCTD), pulmonalis artériás hipertensio, prostacyclin, echocardiographia

### Bevezetés

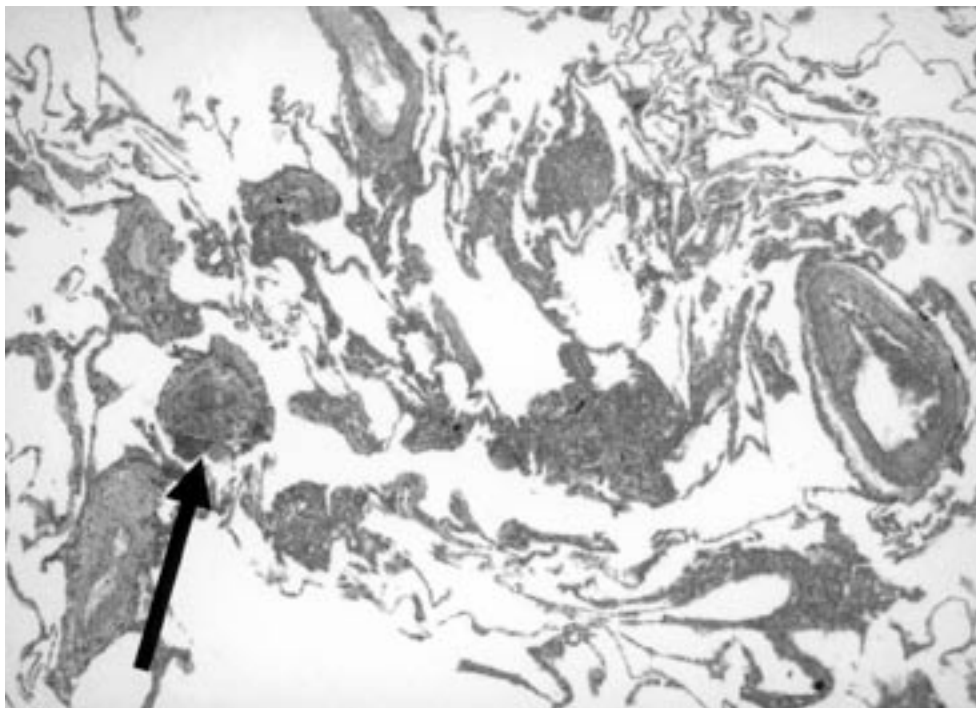
A kevert kötőszöveti betegség (MCTD) krónikus gyulladással járó poliszisztémás autoimmun kórkép [1, 2]. A betegségre jellemző tünetársulás a Raynaud jelenség, polyarthrititis, a puffadt, duzzadt kéz és ujjak, myositis, a nyelőső motilitási zavara [3, 4, 5]. A bőrtünetek változatos megjelenésűek: erythema, teleangiectasia, az alkar bőrének feszessége, hypo- hyperpigmentáció egyaránt előfordulhat. A vesék érintettsége ritkább mint systemás lupus erythematosusban (SLE),

### SUCCESSFUL TREATMENT OF PULMONARY ARTERIAL HYPERTENSION IN MIXED CONNECTIVE TISSUE DISEASE WITH PROSTACYCLIN

The most severe, life threatening sequel of mixed connective tissue disease (MCTD) is pulmonary arterial hypertension. In the 10th year of the duration of the MCTD the 61-year-old female patient developed fever, haemoptysis, tachycardia, asphyxia and macular opacity could be observed at the upper pole of the right hilus on the chest X-ray. With right heart catheterization and Doppler echocardiography the average systolic pulmonary arterial pressure was 98 Hgmm and pulmonary arterial hypertension was diagnosed. The histology of the lung biopsy verified the obliterative vasculopathy. Anti-endothel antibody was found in the patient's serum with high levels of thrombomodulin and vWFa<sub>g</sub>. Besides a combination of corticosteroid and cyclophosphamid the patient was given prostacyclin analog inhaled nitrogen monoxide and low molecular weight heparin. As a result of the treatment the pulmonary arterial pressure decreased and within two months the status of the patient improved. Our conclusion: pulmonary arterial hypertension in MCTD can be cured with a complex treatment of corticosteroids, immuno-suppressive agents and prostacyclin. Doppler echocardiography is suitable for the early diagnosis and follow-up of pulmonary arterial hypertension.

**KEY-WORDS:** Pulmonary arterial hypertension, Mixed connective tissue disease (MCTD), Prostacyclin, Echocardiography

és szövettileg a kedvezőbb kórleflyású membranosis vagy membranoproliferatív glomerulonephritis formájában jelentkezik [6, 7]. Az MCTD-s betegek szérumban levő autoantitest az uridinben gazdag ribonucleoprotein ellen termelődik (anti-U1RNP) [8, 9]. Az MCTD-s betegek hosszútávú követése igazolta, hogy a kórleflyás nem olyan enyhe, mint azt 1972-ben gondolták. Az MCTD mortalitása az egyes immunológiai centrumok anyagában 5-15% között van, 6-15 éves követési időszakban [10]. Az MCTD-vel összefüggő halálokok között első helyen a pulmonalis



1. ábra. Beszűkült lumenű tüdő artériák és arteriolák a tüdőbiopsziás mintában

artériás hypertensio (PAH) áll, ami az MCTD-s halálozások közel felét okozza [11, 12, 13, 14].

PAH akkor diagnosztizálható, amikor az átlagos szisztolés pulmonalis artériás nyomás nyugalomban meghaladja a 25 Hgmm-t. MCTD-ben a PAH nem interstitialis tüdőbetegség következménye. MCTD-ben a PAH-t a tüdő kis- és középnyag artériáinak endothel sejt proliferációja okozza, ami a beteg hirtelen halálához vezethet.

A 61 éves nőbetegben az MCTD fennállásának 10. évében jelentkezett PAH, és a tüdőbiopsziás anyag szövettani feldolgozása igazolta az obliteratív vasculopathiát.

#### Esetismertetés:

Sz.M.-né 1943-ban született nőbeteg 1984-ben a bal oldali submandibularis régióban és mindkét hónaljban fájdalomlan, megnagyobbodott nyirokcsomókat észlelt. Mindkét csuklóízülete és proximalis interphalangealis ízülete (PIP) fájdalmas és duzzadt lett. Gyorsult vvt süllyedést (48 mm/ó) és leukopeniát (3,1 g/l) találtunk. A hónalji nyirokcsomóból nyert minta szövettani képe nem specifikus gyulladásnak felelt meg. A Paul-Bunnell, Chlamydia, Brucella, EBV és CMV komplement fixációs tesztek negatívak voltak. A szérumban antinukleáris antitestet (ANA) mutattunk ki, a HEP-2 sejtek magján granularis típusú mintázattal. A nyirokcsomó duzzanat, polyarthritisz, leukopenia, ANA pozitívitás alapján nem differenciált collagenosist (NDC) véleményeztünk. Nyirokcsomó duzzanata spontán szűnt, enyhe arthralgiform panasz maradt vissza, amelyre gyógyszerrel nem szedett.

1992-ben a metacarpophalangealis (MCP) és a PIP ízületi fájdalom mellett az ujjak orsószzerűen megvastagodtak, Raynaud tünet és nyelési panasz jelentkezett, nyelőcső

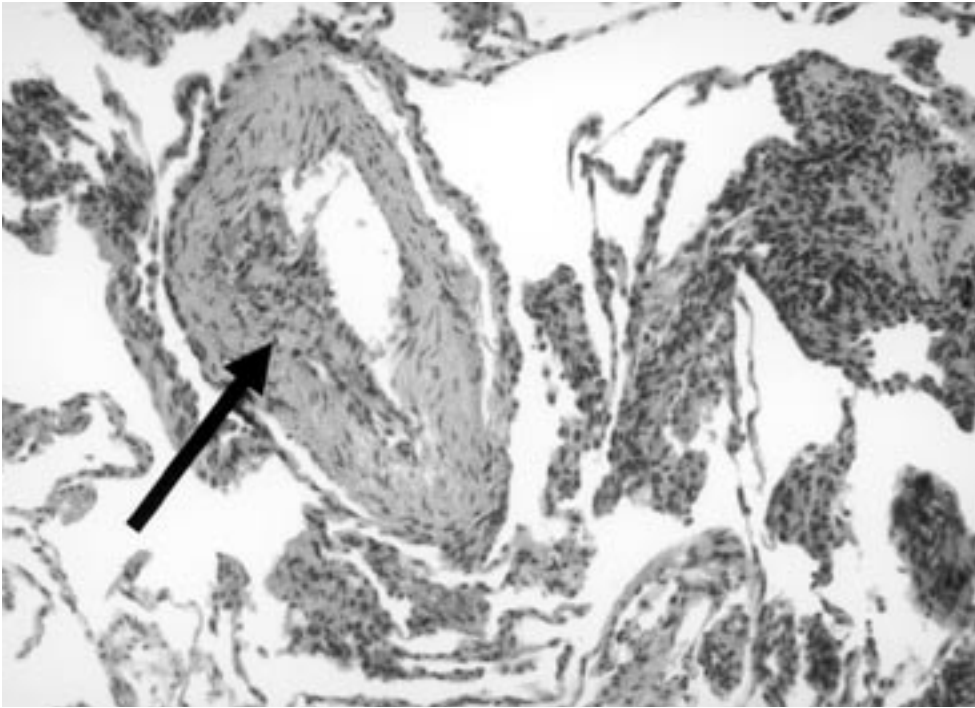
hypomotilitással. A gyorsult vvt süllyedés (64 mm/ó), a granularis típusú ANA pozitívitás mellett a szérumban az U1RNP ellen termelődött antitest jelenlétét mutattunk ki ELISA-val (Pharmacia and Upjohn Diagnostics GmbH and Co. KG, Freiburg, Germany). Alarcon-Segovia kritériumtűnetei alapján MCTD-t véleményeztünk [15]. Methylprednisolont (MP) kapott napi 16 mg-os adagban, majd napi 8 mg fenntartó adag hatásosan csökkentette az ízületi gyulladást.

2000 novemberében arthritisz fellángolt, a MP-t heti 7,5 mg methotrexáttal (MTX) egészítettük ki, és ezen

a kombináción nem változtattunk 2001 decemberéig. 2002 januárban az MTX-et elhagytuk, állapota napi 8 mg MP szedése mellett is egyensúlyban volt.

2002 októberében 39 °C-os láz, száraz, improduktív köhögés és fulladás miatt került felvételre klinikánkra. A végtagokon cianózist, arc erythemát, pretibiális oedemát észleltünk, és a vérnyomása 180/120 Hgmm-re emelkedett. Az EKG görbén 180/min kamrai frekvenciájú pitvarfibrillatio volt látható. Mellkas felvételen a szív mindkét irányban megnagyobbodott, a jobb középső tüdőlebenyben interstitialis rajzolatfokozódást írtak le. Súlyos hipoxémia ( $PO_2$ : 28 Hgmm) mellett a DLCO csökkenés (41,2%) alapján pulmonalis embólia gyanúja is felmerült. A D dimer teszt negatív lett, és lupus anticoagulánst sem tudtunk igazolni. Doppler echocardiográfiával a jobb kamra dilatált, IV. fokú tricuspidalis insufficienciát, és 98 Hgmm-es szisztolés pulmonalis artériás nyomást (sPAP) mértünk. Az észlelt eltérések PAH-nak feleltek meg. A jobb szívfél katéterezés megerősítette a PAH diagnózist: a jobb pitvari átlagos nyomás 24 Hgmm (norm.: <6 Hgmm), a szisztolés pulmonalis artériás nyomás (sPAP) 92 Hgmm (norm.: <30 Hgmm), az átlagos PAP 54 Hgmm (norm.: <14 Hgmm), a kardiális output 1,9 l/min/testfelszín (norm.: >2,9 l/min/testfelszín) volt. Az intavénás bólusban adott 70 mg propafenon és 0,5 mg digoxin csökkentette a szívfrekvenciát 110/min-re, és helyreállt a sinus ritmus. Napi 20 mg enalapril és 40 mg furosemid adására a vérnyomás 150/100 Hgmm-en stabilizálódott. A tüdőbiopsziás minta szövettani feldolgozásakor a nagy- és a közepes méretű artériák intimája koncentrikusan megvastagodott, az erek lumene beszűkült, a média hipertrofizált (1., 2. ábra).

A cardialis állapot és a vérnyomás stabilizálásával egyidejűleg szteroidot és citosztatikumot indítottunk. Az alkalmazott kezelést, a sPAP nyomás változását, az anti-U1RNP autoantitest szintet, az endothel sejt elleni antitestek (AECA), a thrombomodulin (TM), és a vWFAG szérumszintjeinek alakulását a 3. ábrán tüntettük fel. A PAH diag-



2. ábra. Intima proliferáció a tüdő kisartériában. HE festés.

nosztizálásakor három egymást követő napon 500 mg MP-t adtunk, amit két hónap alatt fokozatosan csökkentettünk a napi 16 mg fenntartó adagra. 800 mg cyclophosphamidot adtunk infúzióban, és négy hetente ismételtük hat alkalommal (összdózis: 4800 mg). Inhalált nitrogén monoxid mellett prostacyclin analógot hét egymást követő napon kapott a beteg. A maximálisan tolerált dózis 2,0 ng/kg/perc volt, és a cikluskezelést háromszor ismételtük meg. Pulmonalis embóliát nem tudtunk igazolni, de a lokális thrombus képződés kivédésére sc. adott heparinnal (5000 E/nap) egészítettük ki a terápiát.

A PAH diagnosztizálásakor észlelt laboratóriumi és immunserológiai leletek: We: 85 mm/óra, Hb: 11,8 g/dl (norm: 13,5-16,8 g/dl), normális fehérvérsejtszám és thrombocytaszám, CRP:105 mg/l (norm: <2,5 mg/l), serum krea-

tinin: 104 mikromol/l (norm.: 58-109 mikromol/l), urea: 8,0 mmol/l (norm.: 3,5-7,0 mmol/l). Az ANA granuláris mintázatú volt, az anti-cardiolipin IgM, IgG és IgA az ELISA tesztben megadott normál tartományon belül maradt. A szérumban magas volt a TM, az AECA, és a vWFAG szérumszintje (TM: 18,4 ng/ml, norm.: <3,9 ng/ml; AECA: 56 U/ml norm.: <35 U/ml; vWFAG: 320%, norm.: <120%; anti-UIRNP: 28,3 U/ml, norm.: <5 U/ml).

A kórlefolys alatt, valamint a PAH jelentkezésekor anti-ds-DNS, anti-Sm, anti-Scl70, anti-Jo1, P- és C-ANCA pozitivitást nem észleltünk.

Az átlagos pulmonalis szisztolés artériás nyomás változását az 1. táblázat mutatja. A PAH kezelését követő hat hét múlva a jobb kamra- és pitvari átmérő csökkent, minimális tricuspidalis regurgitáció maradt vissza.

Az akut PAH kezdetétől számított két hónap múlva a beteg elhagyta a kórházat, és a korábbi életvitelét folytatni tudta.

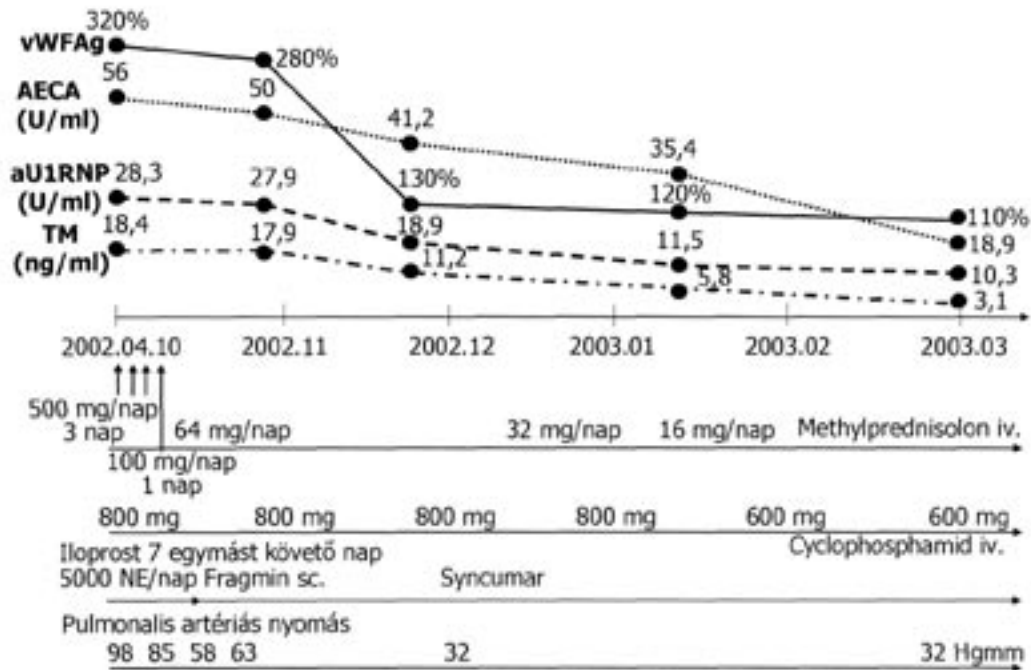
#### Megbeszélés:

Az obliteratív vasculopathia az MCTD patomorfológiai sajátossága [16, 17, 18]. *Singsen* már 1977-ben észlelte az MCTD-ben meghalt betegek kis- és középnagy artériáiban az endothel sejt proliferációt [19]. Az obliteratív vasculopathia valamennyi szerv, az aorta, a gast-

Paraméterek	2002. október 4.	7 nap múlva	3 hét múlva	2002. december	2003. január
Szívfrekvencia (ütés/min)	180	100	80	76	78
Tricuspidalis regurgitáció	III-IV. fokú	II. fokú	I-II. fokú	I-II. fokú	I. fokú
Oxigén szaturáció (%)	82%	90%	94%	94%	96%
Szisztolés jobb kamrai nyomás (Hgmm)	98 Hgmm	50 Hgmm	36 Hgmm	32 Hgmm	32 Hgmm
Jobb kamra mérete	30 mm	30 mm	27 mm	25 mm	24 mm
Jobb pitvar mérete	42x52 mm	40x48 mm	38x40 mm	38x41 mm	38x40 mm
Szisztolés bal kamra funkció (EF)	56%	57%	56%	55%	60%
Bal kamrai diasztolés diszfunkció	van	van	van	van	van

1. táblázat. A beteg fontosabb klinikai és echocardiographiás paraméterei a kezelés során





3. ábra. Az immunszerológiai adatok változása és a terápia a PAH lefolyása során rövidítések:

vWFag (norm. <120%): von Willebrand Faktor antigén

AECA (norm. <35 U/ml): anti-endothel sejt antitest

aU1RNP (norm. <5 U/ml): anti-U1RNP antitest

TM (norm. <3,9 ng/ml): thrombomodulin

rointestinalis traktus, a vese, a szív koszorúereit egyaránt érintette. Az MCTD-s betegek tüdő artériáiban jelentkező endothel sejt proliferáció PAH-ot okozott, ami a betegek hirtelen halálához vezetett [20, 21, 22]. Sullivan 194 MCTD-s betegből 25 halt meg, közülük 9 PAH-ban [23]. 1999-ben Burdett és mtsai számoltak be 47 MCTD-s beteg kórlefolrásáról, közülük 11 beteget veszítettek el az átlagosan 15 éves követés során [12]. A 11 betegből 7 esetben PAH volt a halál oka. Saját megfigyeléseink is bizonyítják, hogy a PAH jelentkezése rossz prognózisú MCTD-ben. Az 1979 és 2004 közötti időszakban gondozott 223 MCTD-s betegből 12 halt meg, 5 betegben PAH volt a halál közvetlen oka [24].

Az MCTD-hez társuló PAH kialakulásának patomechanizmusa még nem ismert pontosan, több provokáló faktor szerepét gyanítják. Ozawa és mtsai összefüggést találtak az MCTD-s betegek szérumban mért magas angiotenzin-I-konvertáló enzim szint és a PAH kialakulása között [25]. Mások, Jones és mtsai, Wiener-Kronish és mtsai a PAH-ban meghalt MCTD-s betegek kórboncolásakor a plexogén pulmonalis vasculopathia mellett lokálisan képződött thrombusokat is találtak, és felvetették, hogy az endothel sejt proliferáció thrombus képződésre hajlamosít [26, 27]. Számos megfigyelés szól amellett, hogy a PAH kiváltásában az endothel sejt aktivációnak, az anti-cardiolipinnek és az anti-béta2 glycoproteinnek is szerepe lehet.

[28, 29]. Sasaki és mtsai, Nishimaki és mtsai endothel sejt ellenes antitesteket találtak PAH-al szövődött MCTD-s betegek szérumban [30, 31].

A betegünkben az MCTD fennállásának 10. évében jelentkezett PAH, és a tüdőbiopsziás anyag szövettani feldolgozásakor még élőben tudtuk igazolni az obliteratív érfolyamatot. A PAH észlelésekor a beteg szérumban AECA jelenlétét tudtuk kimutatni, és magas volt a keringő TM és a vWFag szérumkoncentrációja is. Az AECA, a TM és a vWFag szérumszintje a kezelés hatására fokozatosan csökkent, és egyidejűleg csökkent a pulmonális artériás nyomás is, és a beteg állapota javult.

A TM endothel sejtmembrán glycoprotein, ami az endothel sejtek sérülésekor szabadul fel [32]. Előzetes munkánkban magunk is kimutattuk, hogy az AECA képes aktiválni az endothel sejtet, de nem lehetett kizárni endothel sejt sérülést sem, ami TM és vWFag felszabadulást eredményezett az endothel sejtől [33].

A phospholipid struktúrák ellen képződött antitesteket, így anti-cardiolipin antitestet, lupus anticoagulánst, anti-béta2-glycoproteint nem találtunk a szérumban. A D dimer teszt nem jelezte a thrombosis fennállását, szövettani anyagban sem sikerült lokális thrombus képződést igazolni.

Betegünkben a PAH aktív állapotot jelentett. Ennek megfelelően a PAH terápiaja is komplex. A napi

500 mg MP és cyclophosphamid mellett prostacyclin analógot, nitrogén monoxidot és alvadásgátlót kapott.

A prostacyclin analógok erős vazodilatátor és thrombocytá aggregációt gátló hatásuk mellett csökkentik a pulmonalis artériák simaizomszövetjeinek proliferációját is [34, 35, 36]. Rich és mások megfigyelései szerint az alvadásgátlók tartós adása javította a túlélést primer PAH-ban [37, 38].

A pulmonalis artériás nyomás csökkenését Doppler echocardiográfiával követtük, ami a jobb szívfél katéterezéssel párhuzamosan mutatta a súlyos jobb szívfél elégtelenséget, a tricuspidalis regurgitációt, az emelkedett jobb kamrai és jobb pitvari nyomást és a csökkent kardiális indexet. Doppler echocardiográfiával folyamatosan monitorozni tudtuk a sPAP-t.

PAH-ra gyanús klinikai panaszok, tachycardia, fulladás esetén a Doppler echocardiográfia gyors, nem megterhelő vizsgálat, és korán jelzi a PAH kialakulásának veszélyét [39].

Az irodalomban eddig mindössze két túlélő esetet közöltek PAH-al szövődött MCTD-ben. A gondozott MCTD-s betegek között az ismertetett beteg volt az első, akiben sikerrel járt a PAH kezelése.

Esetünk összegzése: Az AECA jelenléte provokáló faktor lehet a PAH kialakulásában. A TM és a vWFAg magas szérumszintje jelzi az endothel aktivációt/sérülést. Rendkívül fontos a PAH korai felismerése, az időben alkalmazott immunszuppresszív kezelés, prostacyclin, NO inhalálás és a thrombosis profilaxis, melyek együttes alkalmazása szükséges ahhoz, hogy a PAH okozta halálozás csökkenthető legyen.

## Irodalom:

- [1] Sharp G. C., Irvin W. S., Tan E. M., et al: Mixed connective tissue disease – an apparently distinct rheumatic disease syndrome associated with a specific antibody to antinuclear antigen (ENA). *Am J Med* 1972, 52, 148-159.
- [2] Sharp G. C.: Mixed connective tissue disease. *Bull Rheum Dis* 1974, 25, 828-831.
- [3] Grant K. D., Adams L. E., Hess E. V.: Mixed connective tissue disease – a subset with sequential clinical and laboratory features. *J Rheumatol* 1981, 8, 587-598.
- [4] Bennet R. M.: Mixed connective tissue disease. *Compr Ther*, 1982, 8, 11-18.
- [5] Gaál J., Varga J., Bodolay E.: Nyelőső scintigraphia kevert kötőszöveti betegségben. *Magy Rheumatol* 1999, 40, 10-14.
- [6] Hosoda T.: Review of pathology of mixed connective tissue disease. In: Kasukawa R., Sharp G. C. (eds): *Mixed connective tissue disease and anti-nuclear antibodies*. Excerpta Medica, Amsterdam, 1987, 281-290.
- [7] Kitridou R. C., Akmal M., Türkel S. B., et al.: Renal involvement in mixed connective tissue disease: longitudinal clinicopathologic study. *Semin Arthritis Rheum* 1986, 16, 135-145.
- [8] Hoffman R. W., Greidinger E. L.: Mixed connective tissue disease. *Curr Opin Rheumatol* 2000, 12, 386-390.
- [9] Lerner M. R., Steitz J. A.: Antibodies to small nuclear RNAs complexed with proteins are produced by patients with systemic lupus erythematosus. *Proc Natl Acad Sci, USA* 1979, 76, 5495-5499.
- [10] Kasukawa R., Kida S., Hishimaki T., et al: Clinical features and causes of death in 39 patients with MCTD. Annual report of the research committee for mixed connective tissue disease of the Ministry of Health and Welfare of Japan. 1986, 24-32.
- [11] Mikami Y., Sawai T.: Pulmonary hypertension in autopsy cases of mixed connective tissue disease. *Ryumachi* 1993, 33, 117-124.
- [12] Burdt M. A., Hoffman R. W., Deutscher S. L., et al.: Long-term outcome in mixed connective tissue disease: longitudinal clinical and serologic findings. *Arthritis Rheum* 1999, 42, 899-909.
- [13] Prakash U. B. S.: Pulmonary manifestations in mixed connective tissue disease. *Seminars Resp Med* 1988, 9, 318-324.
- [14] Prakash, U. B. S.: Respiratory complications in mixed connective tissue disease. *Clin Chest Med* 1998, 19, 733-746.
- [15] Alarcon-Segovia D. A., Villarreal M.: Classification and diagnostic criteria for mixed connective tissue disease. In: Kasukawa R., Sharp G. C. (eds): *Mixed connective tissue disease and anti-nuclear antibodies*. Excerpta Medica, Amsterdam, 1987, 33-40.
- [16] Suzuki M., Hamada M., Sekiya M., et al.: Fatal pulmonary hypertension in a patient with mixed connective tissue disease: report of an autopsy case. *Intern Med* 1992, 31, 74-77.
- [17] Rosenberg A. M., Petty R. E., Gunning G. R., et al: Pulmonary hypertension in a child with mixed connective tissue disease. *J Rheumatol* 1976, 6, 7000-7004.
- [18] Ueda N., Mimura K., Sugiyama T., et al.: Mixed connective tissue disease with fatal pulmonary hypertension and a review of literature. *Virchows Arch (Pathol Anat)* 1984, 404, 335-340.
- [19] Singsen B. H., Kornreich H. K., Koster-King K. et al.: Mixed connective tissue disease in children. *Arthritis Rheum* 1977, 20, 355-360.
- [20] Eulderink F., Cats A.: Fatal pulmonary hypertension in mixed connective tissue disease. *Z Rheumatol* 1981, 40, 25-29.
- [21] Germain M. J., Davidman M.: Pulmonary haemorrhage and acut renal failure in a patient with mixed connective tissue disease. *Am J Kidney* 1984, 6, 420-424.
- [22] Manthorphe R., Elling H., van der Meulen J. T., et al: Two fatal cases of mixed connective tissue disease. *Scand J Rheumatol* 1980, 9, 7-10.
- [23] Sullivan W. D., Hurst D. J., Harmon C. E., et al.: A prospective evaluation emphasizing pulmonary involvement in patients with mixed connective tissue disease. *Medicine* 1984, 63, 92-107.
- [24] Bodolay E., Gaál J., Végh J. et al.: Túlélés kevert kötőszöveti betegségben (MCTD). *Orv Hetil* 2002, 143, 2543-2548.
- [25] Ozawa T., Ninomiya Y., Honma T., et al.: Increased serum angiotensin I-converting enzyme activity in patients with mixed connective tissue disease and pulmonary hypertension. *Scand J Rheumatol* 1995, 24, 38-43.

- [26] Jones M. B., Osterholm R. K., Wilson R. B., et al.: Fatal pulmonary hypertension and resolving immune-complex glomerulonephritis in mixed connective tissue disease. *Am J Med* 1978, 65, 855-863.
- [27] Wiener-Kronish J. P., Solinger A. M., Warnock M. L., et al.: Severe pulmonary involvement in mixed connective tissue disease. *Am Rev Respir Dis* 1981, 124, 499-503.
- [28] Manganelli P., Salaffi F., Carotti M., et al.: Pulmonary hypertension in rheumatic diseases. *Minerva Med* 1999, 90, 59-72.
- [29] Miyata M., Suzuki K., Sakuma F., et al.: Anticardiolipin antibodies are associated with pulmonary hypertension in patients with mixed connective tissue disease or systemic lupus erythematosus. *Int Arch Allergy Immunol* 1993, 100, 351-354.
- [30] Sasaki N., Kurose A., Inoue H., et al.: A possible role of anti-endothelial cell antibody in the sera of MCTD patients on pulmonary vascular damage relating to pulmonary hypertension. *Ryumachi* 2002, 42, 885-894.
- [31] Nishimaki T., Aotsuka S., Kondo H.: Immunological analysis of pulmonary hypertension in connective tissue diseases. *J Rheumatol* 1999, 26, 2357-1362.
- [32] Kotajuma L., Aotsuka S., Sato T.: Clinical significance of serum thrombomodulin levels in patients with systemic rheumatic diseases. *Clin Exp Rheumatol* 1997, 15, 59-65.
- [33] Bodolay E., Csipő I., Gal L., et al.: Anti-endothelial cell antibodies in mixed connective tissue disease: frequency and association with clinical symptoms. *Clin Exp Rheumatol* 2004, 22, 409-415.
- [34] Hoepfer M. M., Scharze M., Ehlerding S., et al.: Long-term treatment of primary pulmonary hypertension with aerosolised Iloprost, a prostacyclin analogue. *N Eng J Med* 2000, 342, 1866-1870.
- [35] Delia Bella S., Molteni M., Mocellin C., et al.: Novel mode of action of Iloprost: in vitro down-regulation of endothelial cell adhesion molecules. *Prostaglandins Other Lipid Mediat* 2001, 65, 73-83.
- [36] Magliano M., Isenberg D. A., Hillson J.: Pulmonary hypertension in autoimmune rheumatic diseases. *Arthritis Rheum* 2002, 46, 1997-2009.
- [37] Rich S., Kaufman E., Levy P. S.: The effect of high doses of calcium channel blockers on survival in primary pulmonary hypertension. *N Eng J Med* 1992, 327, 76-81.
- [38] Frank H., Mlczoch J., Huber K., et al.: The effect of anticoagulant therapy in primary and anorectic drug induced pulmonary hypertension. *Chest* 1997, 112, 714-721.
- [39] Mukerjee D., St. George D., Knight C., et al.: Echocardiography and pulmonary function as screening tests for pulmonary arterial hypertension in systemic sclerosis. *Rheumatology* 2004, 43, 461-466.
- [40] Dahl M., Chalmers A., Wade J., et al.: Ten year survival of a patient with advanced pulmonary hypertension and mixed connective tissue disease treated with immunosuppressive therapy. *J Rheumatol* 1992, 19, 1807-1809.
- [41] Lahaye I. E. E., Rogiers P. E. M., Nagler J. M., et al.: Vanishing pulmonary hypertension in mixed connective tissue disease. *Clin Rheumatol* 1999, 18, 45-47.

Levelezés: Dr. Bodolay Edit, DEOEC III. sz. Belgyógyászati Klinika, 4004 Debrecen, Móricz Zs. krt. 22., tel.: 52/311-097, fax: 52/314-091, email: bodolai@iibel.dote.hu

***„Míg élsz, egyre tanulj,  
soha ne hagyd abba.”***

***(Seneca)***