

ЭФФЕКТИВНОСТЬ ПРИМЕНЕНИЯ ОДОНТОТРОПНОЙ ПАСТЫ «BIODENTINE TM» ПРИ ЛЕЧЕНИИ ОБРАТИМЫХ ФОРМ ПУЛЬПИТА У ДЕТЕЙ

*Илона Ковач, доктор медицинских наук, профессор,
Кристина Бунятыян, ассистент,
ГУ «Днепропетровская медицинская академия МЗ Украины»*

Kovach I., Bunyatyyan K. The effectiveness of the use of odontotropic paste "biodentine tm" in the treatment of reversible forms of pulpitis in children.

Annotation. Conduct basic and additional research methods in 38 children with reversible forms of pulpitis temporary and permanent teeth with unformed roots. Conduct a pulpotomy along the Cvek, followed by coating the pulp with the "Biodentine" material. And also to assess the degree of action of the paste on the processes of apexogenesis and apexification. The patients were divided into 2 groups. Among them, 19 children with permanent teeth at the stage of unformed root, whose age ranged from 8 to 9 years. And also 19 children with temporary teeth at the stage of unformed and unclosed apex of the root, whose age was from 2 to 4 years.

When treating the pathology of tooth pulp with incomplete root formation, it is necessary to take into account that dental interventions are performed on the developing structures of the tooth, characterized by functional immaturity and the possibility of inadequate pulp reaction to various stimuli not formed by the apical region. Preserving the viability of the whole pulp or its root part is a necessary condition for root growth in length and thickening of its walls, which ensures the functional value of the tooth. Now more attention is paid to the regeneration of pulp tissues. In connection with this, many studies of trioxide silicate compounds are carried out. It is the most biocompatible with soft tooth tissues, and it also has a good effect on the physiological processes of apexogenesis and apexifications for the shortest time.

Keywords: children, permanent teeth with unformed roots, temporary teeth with unformed roots, odontotropic action, apexogenesis, apexification, tricalcium silicate, "Biodentine".

Введение: Сохранение пульпы в постоянных и временных зубах с несформированными корнями не только желательно, но и возможно: высокие защитные свойства плазмы крови в богатой сосудами молодой пульпе, известная способность к регенерации межклеточного матрикса пульпы, наличия свободных клеточных структур [4]. Пульпе свойственна высокая функциональная активность и защитная реакция за счет не только клеточных элементов, но и основного вещества пульпы – протеина в сочетании с гликопротеинами и мукополисахаридами. Это существенно влияет на распространение воспалительного процесса в пульпе, так как гиалуроновая кислота участвует в ингибировании фагоцитарной активности, миграции и митоза лимфоцитов, способствует повышению эластичности коллагена. Эта способность к регенерации пульпы утрачивается с возрастом, поэтому имеющуюся возможность сохранения жизнеспособной пульпы, необходимо реализовать у детей и лиц молодого возраста.

Витальные методы лечения пульпы зубов с незаконченным формированием

корней у детей обеспечивают сохранение жизнеспособности всей пульпы или ее корневой части, что является необходимым условием для апексогенеза и сохранения функциональной ценности зуба. Метод прямой пульпотерапии предусматривает сохранение жизнеспособности обнаженной пульпы за счет создания обызвествленного барьера (дентинного мостика) в зоне вскрытия полости зуба

Минерал триоксид агрегат признан эталонным материалом для консервативного сохранения витальности пульпы и при частичной пульпотомии зубов. Однако, «Biodentine» [2] является усовершенствованной формой МТА. Он стимулирует образование дентинных мостиков [1], защищая обнаженную пульпу гораздо эффективнее, чем другой одонтотропный материал.

Материалы и методы. Нами было обследовано всего 38 детей с обратимыми формами пульпита временных и постоянных зубов на этапе несформированного корня. Были сформированы 2 группы:

1 группа, дети 8-ми-9-и лет постоянные зубы, которых находились на этапе роста корня в длину;

2 группа дети 2-х-4-х лет временные зубы, которых находились на этапе несформированной и незакрытой верхушки корня.

Лечение проводилось на кафедре детской стоматологии по методике частичной пульпотомии по Cvek, путем удаления воспаленной пульпы на глубину 1-3 мм или глубже до уровня здоровой пульпы с последующим проведением контроля кровотечения и наложением пасты «Biodentine».

Протокол пульпотомии по Cvek [1]:

Анестезия (у детей второй группы лечение проводилось в условиях общего обезболивания.)

Удаление кариозного дентина;

Промывание физиологическим раствором;

Удаление пульпы на 2мм (водное охлаждение);

Промывание физиологическим раствором/NaCl;

Стерильный тампон с незначительным давлением – гемостаз 5 минут после ампутации, если нет гемостаза – ампутация расширяется;

Наложение пасты «Biodentine»;

Финальная реставрация.

В первое посещение проводили диагностическую рентгенографию для выявления характера изменений в периапикальных тканях и стадии формирования корней, тем самым детей определяли к той или иной группе. К первой группе относились дети с постоянными зубами с несформированными корнями. Их лечение заключалось в том, чтобы максимально сохранить жизнеспособность пульпы [2-4]. ЭОД постоянных зубов с несформированными корнями в норме составляет 12мкА, а в случаи обратимого пульпита ЭОД этой группы варьировала от 20мкА – до 18мкА.

Клинический случай первой группы детей (8-9лет).

Этапы лечения проводили по следующей методике.

Анестезия;

Удаление кариозного дентина (рис. 1-3);

Промывание физиологическим раствором;

Удаление пульпы на 2мм водное охлаждение (рис. 4);

Промывание физиологическим раствором/NaCl;

Стерильный тампон с незначительным давлением – гемостаз 5 минут после ампутации, если нет гемостаза – ампутация расширяется (рис. 5);

Покрытие пульпы материалом «Biodentine TM»[5] (рис. 6, 7);

Финальная реставрация зуба в то же посещение (рис. 8).

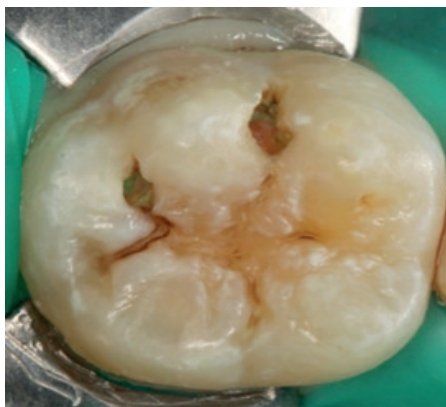


Рис. 1. Удаление кариозного дентина.

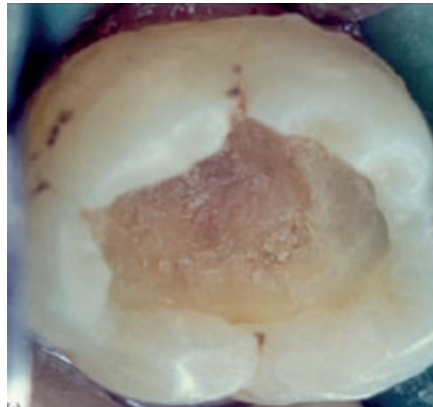


Рис. 2. Некрэктомия.

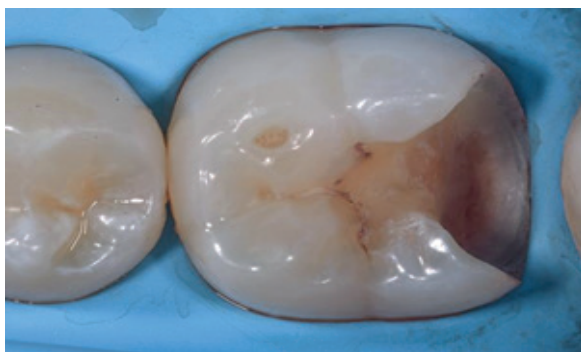


Рис. 3. Формирование полости.

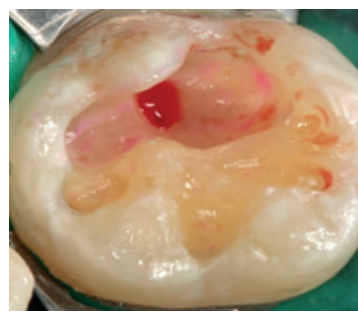


Рис. 4. Удаление пульпы на 2 мм.

Пациент В. -8 лет. Диагноз обратимый пульпит 36 зуба.

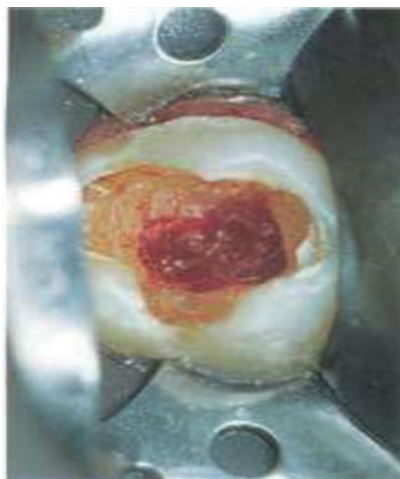

Рис. 5. Ампутация пульпы в пределах здоровой ткани.

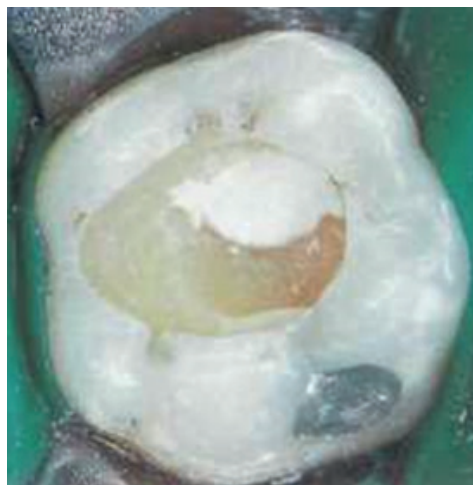

Рис. 6. Покрытие пульпы материалом «Biodentine TM»

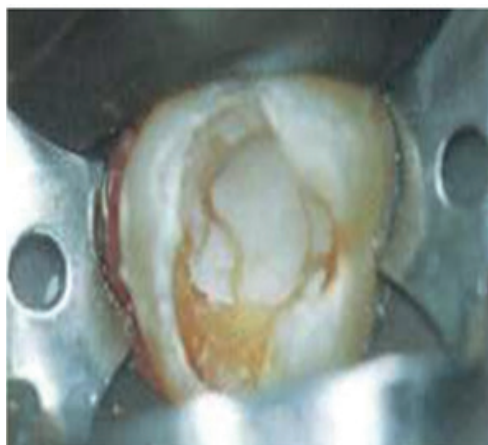


Рис. 7. Покрытие пульпы материалом «Biodentine TM»

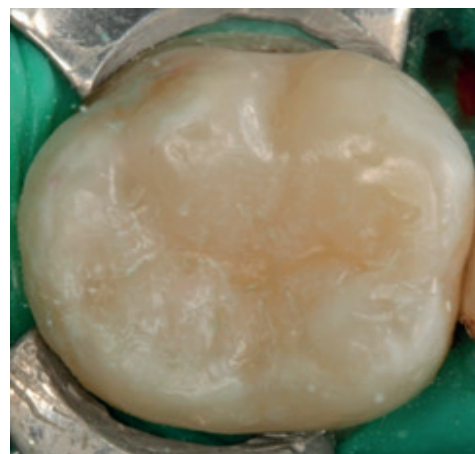


Рис. 8. Финальная реставрация зуба в то же посещение.

Показатели ЭОД через 2 недели варьировались от 18мкА до 16мкА. А так же ключевым моментом является то, что дентинный мостик был диагностирован на 2-ой недели после лечения.

Через 1 месяц показатели ЭОД составляли диапазон от 16мкА до 14мкА.

А через 2 месяца показатели ЭОД составили диапазон от 10мкА до 8 мкА.

Стоит заметить, что к концу второго месяца исследования, физиологические процессы апексогенеза и апексофикации достаточно успешно завершились.

Клинический случай второй группы детей (2-4 года).

Во второй группе аналогично, как и в первой, проводили диагностическую

рентгенографию для выявления характера изменений в периапикальных тканях. Ко второй группе относились дети с временными зубами с несформированными корнями. Их лечение заключалось в том, чтобы максимально сохранить жизнеспособность пульпы[3-4]. Тем самым обеспечить физиологические процессы апексогенеза и апексофикации для последующего развития и функционирования зубочелюстного аппарата. Учитывая возраст детей данной группы, лечение проводилось в условиях общего обезболивания в стационаре. Исходя из этого, критерием успешного лечения являлось рентгенография в динамике, на которой мы оценивали формирования дентинного мостика[6] и степень его минерализации (рис. 9).

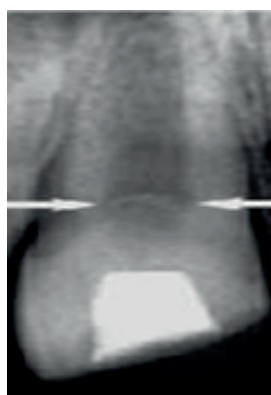


Рисунок 9. Дентинный мостик.

Клинический случай 1.

Пациент Б. – 2 года. Диагноз: обратимый пульпит 51, 52, 61, 62 зубов.

Препарирование кариозной полости;

Промывание физиологическим раствором;

Удаление пульпы на 2мм (водное охлаждение) (рис. 10);

Промывание физиологическим раствором/NaCl;

Стерильный тампон с незначительным давлением – гемостаз 5 минут после ампутации, если нет гемостаза – ампутация расширяется;

Наложение пасты «Biodentine» здоровую пульпу зуба (рис. 11).

Послеотверждения материала «Biodentine TM», установлены стекловолоконные микроштифты в устья корневых каналов (рис. 12);

Финальная реставрация в то же посещение (рис. 13).

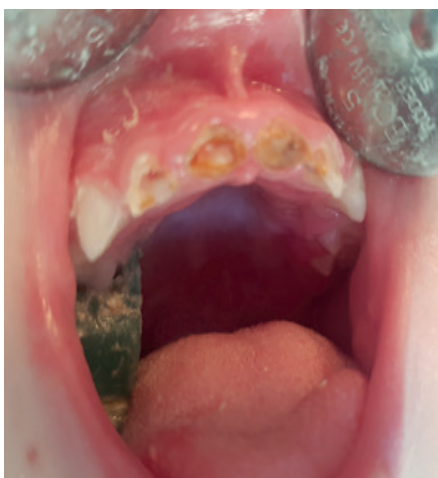

Рис. 10. Удаление кариозного дентина

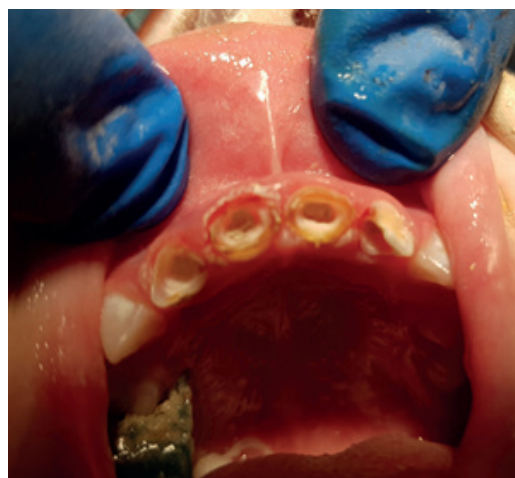

Рис. 11. Наложение пасты «Biodentine»;

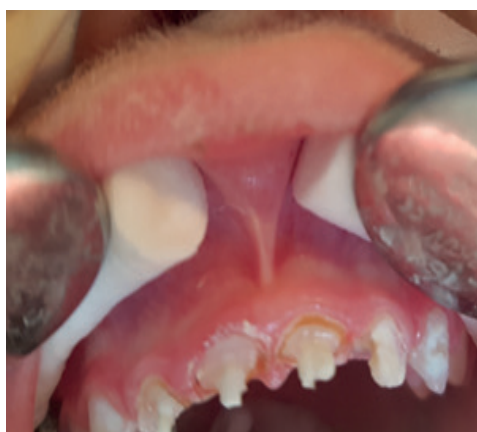

Рис.12. Установление
стекловолоконных микроштифтов

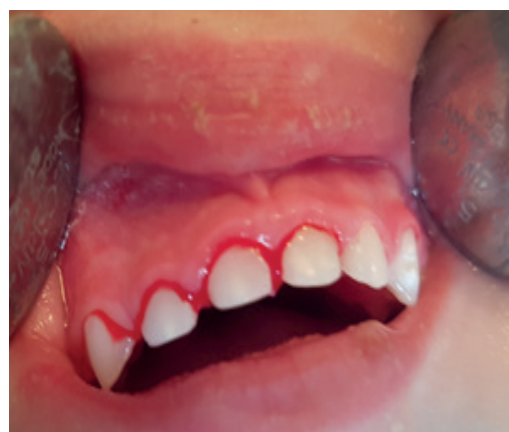

Рис. 13. Финальная реставрация
в то же посещение.

Клинический случай 2.

Пациент В. – 4 года. Диагноз: хронический фиброзный пульпит 55, 63, 64, 65 зубов.

Препарирование зуба (рис. 14);

Медикаментозная обработка физиологическим раствором;

Ампутация пульпы (рис. 15);

Гемостаз;

Покрытие пульпы материалом «Biodentine TM» (рис. 16, 17).

После отверждения материала «Biodentine TM» проведена окончательная реставрация зубов (рис. 18).

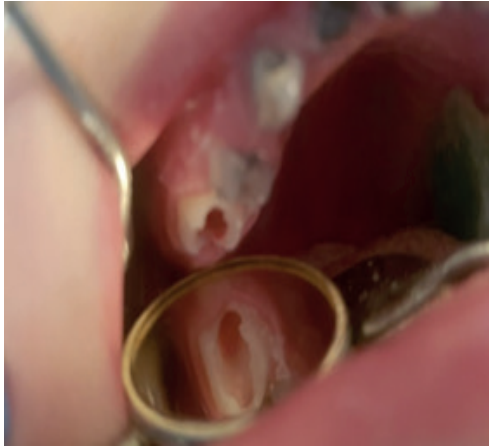

Рис. 14. Подготовка зуба.

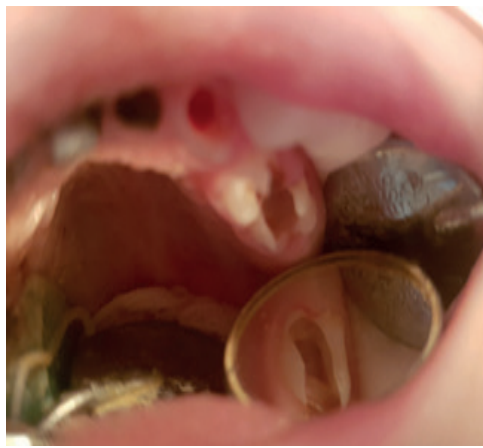

Рис. 15. Частичная пульпотомия.

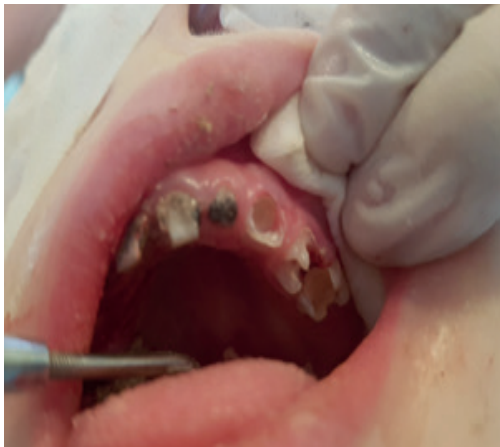

Рис. 16. Покрытие пульпы материалом «Biodentine TM».

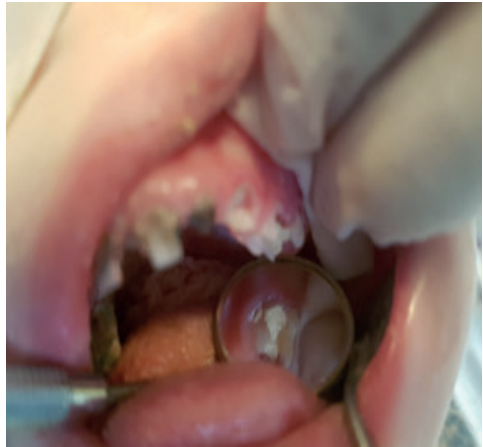

Рис. 17. Покрытие пульпы материалом «Biodentine TM».

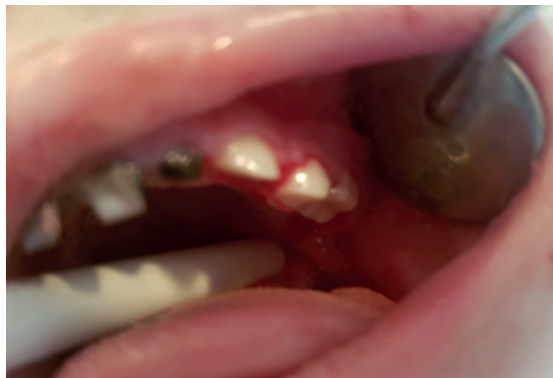

Рис. 18. Финальная реставрация в то же посещение.

«Biodentine TM», прост в использовании и при этом требуется гораздо меньше времени для его отверждения.

Он обладает хорошей стабильностью, поэтому может использоваться как для защиты пульпы, так и в качестве временной пломбы. После применения этого препарата у детей не отмечалась чувство дискомфорта. Дентинный мостик был диагностирован на 10-й день после лечения [7-10].

Выводы. Таким образом, использование цемента «Biodentine TM» прост в использовании и при этом требуется гораздо меньше времени для его отверждения. Он обладает хорошей стабильностью, поэтому может использоваться как для защиты пульпы временных и постоянных зубов [11-15]. После применения этого препарата у детей не отмечалась чувство дискомфорта. Дентинный мостик был диагностирован в промежутке 10-14 дней после лечения. «Biodentine TM» [2] проявил себя с хорошим клиническим результатом, который замечен уже через сравнительно короткий период времени. Данные клинические случаи находятся на сегодняшний день под врачебным контролем с целью установления долгосрочного прогноза.

References:

1. Mejare. I. Cvec M. Partial pulpotomy in young permanent teeth with deep carious lesions. *Endod Dent Traumatol.* 1993;9:238-242.
2. Zelante F., de Campos C.M., Simoes W. Occurrence of microorganismus at different levels of the pulp. *Oral. Surg.* 1988; 1(49):75-78P,
3. Tran V., Pradelle-Plasse N., Colon P. Microleakage of a new restorative calcium based cément (BiodentineTM). Oral présentation PEF IADR 2008 Sep, London.
4. Zel'tcer S., Bender I. Tooth pulp. *Moskva, Medicina;* 1971:223.
5. American Academy on Pediatric Dentistry Clinical Affairs Committee-Pulp Therapy subcommittee; American Academy on Pediatric Dentistry Council on Clinical Affairs. Guideline on pulp therapy for primary and young permanent teeth. *Pediatr Dent.* 2008-2009;30(7 Suppl):170-4.
6. Caicedo R., Abbott P.V., Alongi D.J., Alarcon M.Y. Clinical, radiographic and histological analysis of the effects of mineral trioxide aggregate used in direct pulp capping and pulpotomies of primary teeth. *Aust Dent J.* 2006;51:297-305.
7. Dejoui J., Colombani J., About I. Physical, chemical and mechanical behavior of a new material for direct posterior fillings. *Abstract. Eur Cell Mater.* 2005;10(suppl. 4): 22.
8. Faraco I.M Jr, Holland R. Response of the pulp of dogs to capping with mineral trioxide aggregate or a calcium hydroxide cement. *Dent Traumatol.* 2007 Aug; 17(4):163-6.
9. Goldberg M., Pradelle-Plasse N., Tran X.V., Colon P., Laurent P., Aubut V., About I., Boukpepsi T., Septier D. Biocompatibility or cytotoxic effects of dental composites - Chapter VI Emerging trends in (bio)material research. Working group of ORE- FDI- 2009- edited by Goldberg M.
10. Laurent P., Camps J., De Méo M., Déjou J., About I. Induction of specific cell

responses to a Ca₃SiO₅-based posterior restorative material. *Dent Mater.* 2008 Nov; 24(11): 1486-94.

11. Mitchell P.J., Pitt Ford T.R., Torabinejad M., McDonald F. Osteoblast biocompatibility of mineral trioxide aggregate. *Biomaterials.* 1999 Jan; 20(2):167-73.

12. Nair P.N., Duncan H.F., Pitt Ford T.R., Luder H.U. Histological, ultrastructural and quantitative investigations on the response of healthy human pulps to experimental capping with mineral trioxide aggregate: a randomized controlled trial. *Int Endod J.* 2008 Feb;41(2):128-50. Epub 2007 Oct 23.

13. Saidon J., He J., Zhu Q., Safavi K., Spangberg L. Cell and tissue reactions to mineral trioxide aggregate and Portland cement. *Oral Surg Oral Med Oral Pathol Oral Radiol Endod.* 2003; 95: 483- 489.

14. Shayegan A., Petein M., VandenAbbeele A. CaSiO, CaCO, ZrO (Biodentine™): a new biomaterial used as pulp-capping agent in primary pig teeth. Poster at IADT 16th World Congress Dental Traumatology, 2010 June Verona Italy.

15. Torabinejad M., Hong C.U., McDonald F., Pitt Ford T.R. Physical and chemical properties of a new root-end filling material. *J Endod.* 1995 Jul; 21(7):349-53.