

Multipla endokrina neoplazija 2A (MEN 2A) – prikaz primera z rezultati genetskega presejanja družine

Damijan Bergant, Marija Pfeifer

UVOD

Multipla endokrina neoplazija tip 2 (MEN 2) je avtosomno dominantno deden sindrom, z visoko penetranco, kjer je medularni rak ščitnice (MTC) vedno prisotna bolezen.

Medularni rak ščitnice (MTC) je sicer redek neuroendokrini tumor. Vznikne iz parafolikularnih ali C-celic, tvori in izloča različne bioaktivne snovi, kot sta CEA in kalcitonin (TC). Slednji je idealen tumorski označevalec za zgodnje odkrivanje bolezni, njeno spremljanje in ocenjevanje uspešnosti zdravljenja.

MTC se pojavlja kot sporadičen tumor ali deden v sklopu MEN 2A ali B ter kot družinska oblika samo medularnega raka ščitnice (FMCT). MEN 2A tvorijo MTC, v 50 % obojestranski feokromocitom (PHEO) in hiperparatiroidizem (HPTH) v 10 do 20 %. Za MEN 2B je poleg MTC značilen obojestranski PHEO v 10 do 20 % in značilna marfanoidna postava bolnika, neurofibromatoza, nevrološke in mišično-skeletne motnje. Posamezne novotvorbe se lahko pojavljajo s časovnim zamikom tudi do 25 let.

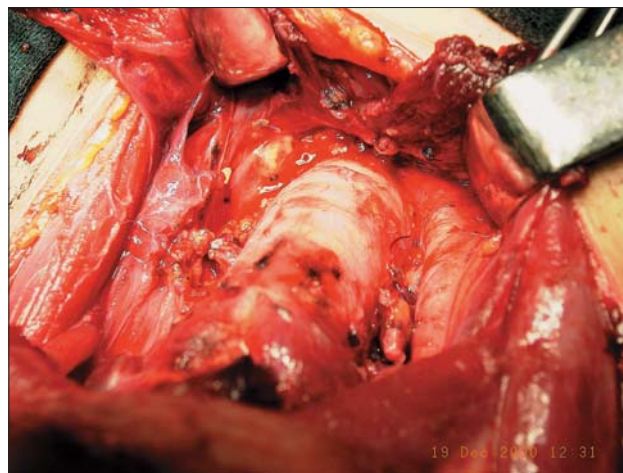MEN 2A, 2B in družinsko obliko MTC povzročijo točkaste zarodne mutacije na *RET* protoonkogenu, ki se nahaja na kromosomu 10q11. *RET* protoonkogen vsebuje genski zapis transmembranskega tirozinkinaznega receptorja.

Aktivirajoča mutacija poveča aktivnost receptorja in aktivacijske kaskade znotraj celice, kar povzroči hiperplazijo celic v prej omenjenih neuroendokrinih žlezah. Namen genetskega presejanja je, da bi določili točkaste mutacije v levkocitih v krvi krvnih sorodnikov bolnika z MEN 2 ali FMCT, še preden se pojavijo patološke spremembe.

Krvni sorodniki bolnikov z značilnimi mutacijami MEN 2A, MEN 2B in FMCT *RET* bodo v svojem življenju s 98 % zanesljivostjo zboleli za MTC, zato je pri njih umestna preventivna odstranitev ščitnice – popolna tireoidektomija (TT) z odstranitvijo bezgavk osrednje vratne lože (CND), kajti le hiperplazija C-celic kot predstopnja MTC ter njegove zelo zgodnje oblike so ozdravljive. Preventivna odstranitev ščitnice preprečuje nastanek MTC, ne vpliva pa na pojav spremljajočih bolezni sindromov MEN 2A in B (PHEO, HPTH).

V prispevku opisujemo diagnostiko in zdravljenje pri bolniku z MEN 2A ter rezultate genetskega presejanja njegovih ožjih krvnih sorodnikov s povzetkom njihovega zdravljenja.

Na Onkološkem inštitutu (OI) smo vpeljali genetsko presejanje bolnikov z MTC v sodelovanju z Laboratorijem za humano genetiko Inštituta za patologijo Medicinske fakultete v Ljubljani na koncu leta 1996. Bolnike z MTC in



Slika 1. Popolna tireoidektomija (TT) z odstranitvijo bezgavk osrednje vratne lože (CND).

njihove ožje krvne sorodnike, pri katerih smo dokazali mutacijo MTC in/ali *RET*, smo operirali na našem inštitutu. TT s CND je bil najmanjši poseg.

PRIKAZ PRIMERA

Klinični potek

Devetnajstletni bolnik (H1S2), ki je bil vedno zdrav, se je v avgustu 1999 lažje poškodoval v prometni nesreči. Po tem dogodku je imel glavobole v napadih in zvišan krvni tlak. Zaradi tega je bil hospitaliziran na Nevrološki kliniki Kliničnega centra v Ljubljani (KC), kjer so izključili nevrološki vzrok simptomov, ugotovili pa so bolezensko povečane vrednosti presnovkov kateholaminov – metanefrina in normetanefrina - v seču. UZ-preiskava trebuha je pokazala tumor v predelu desne nadledvičnice.

Bolnika so napotili na Klinični oddelek (KO) za endokrinologijo, kjer smo zaradi bolnikove mladosti posumili na MEN 2 in ob običajnih preiskavah za feokromocitom določili tudi kalcitonin, ki je bil povečan. S skrbno anamnezo smo odkrili, da je bil bolnikov stari oče (SO) že operiran zaradi obojestranskega PHEO v letih 1960 in 1979.

S kliničnim pregledom pri bolniku niso ugotovili posebnosti, razen blagega sistoličnega šuma nad srčno konico. Postavili so diagnozo PHEO in sum, da gre za MEN 2A. Izvidi laboratorijskih preiskav (spet povečane vrednosti metanefrina, normetanefrina v seču ob

normalnem adrenalinu in noradrenalinu), ponovljen UZ in CT trebuha ter scintigrafija z ^{131}I označenim MIBG (metajod benzil guanidin) so potrdili diagnozo PHEO v desni nadledvičnici. Nekoliko povečane vrednosti kalcitonina v krvi pa so utrdile tudi sum, da gre za MEN 2A. Z laboratorijskimi preiskavami smo izključili hiperparatiroidizem.

Bolnika so na KO za endokrinologijo pripravili na operacijo PHEO z dolgodelujočim blokatorjem alfa adrenergičnih receptorjev. Septembra 1999 je bil operiran na Kliniki za urologijo KC Ljubljana. Histološki izvid je potrdil PHEO desne nadledvičnice, ki je vseboval zmerno polimorfne celice z zmerno jedrno polimorfijo, žariščne patološke mitoze in večje gigantske celice. Pooperativni potek je bil brez zapletljajev, vrednosti metanefrina, normetanefrina in adrenalina v seču so se normalizirale, enako tudi krvni tlak. Bolezensko povečana sta ostala kalcitonon in CEA, kar je poglobljalo sum o MTC. Bolnika so pregledali tudi v ščitnični ambulanti Klinike za nuklearno medicino KC, kjer so ugotovili evireotično stanje in 3 mm veliko hipoehogeno območje desno v ščitnici, ki so ga opredelili kot limfocitni tireoiditis.

Zaradi pozitivne družinske anamneze smo se na inštitutu za patologijo dogovorili za genetsko testiranje vseh potomcev bolnikovega starega očeta. Kri za prva testiranja smo odvzeli na KO za endokrinologijo, za potrditvena testiranja, kjer je bilo to potrebno, pa na OI.

Bolnika smo predstavili na OI zaradi utemeljenega suma na MTC v sklopu MEN 2A in se dogovorili za operacijo.

Klinični status bolnika H1S2 pri pregledu na OI decembra 1999 je bil normalen, razen brazgotine po operaciji feokromocitoma. Ščitnica je bila tipna, neboleča, brez jasnih gomoljev. Bezgavke na vratu niso bile tipne.

Bolnik je pred operacijo opravil tudi splošne preiskave ter ORL-pregled. Vsi izvidi so bili v mejah normale.

Genetska preiskava, povečane vrednosti TC in CEA so narekovali operacijo ščitnice. Ker so bili rezultati preiskav le sumljivi za MTC in je šlo klinično za TxN0M0, smo pričakovali, da bo operacija preventivna.

Da bi se izognili možnim tehničnim napakam, smo ponovili genetsko testiranje kot ključno preiskavo pri odločitvi za preventivno operacijo ščitnice.

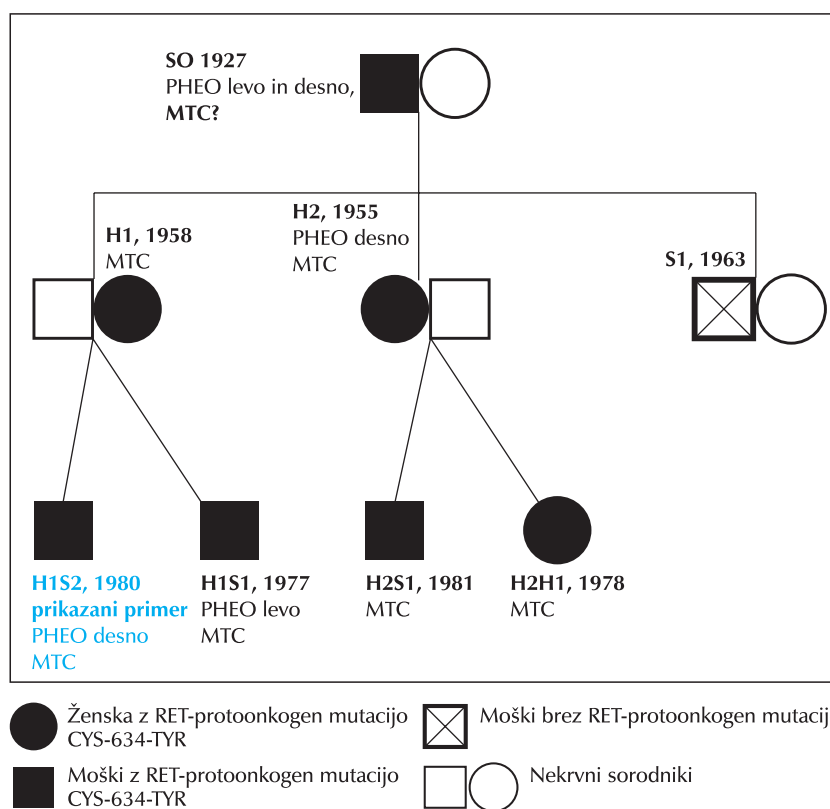
Bolnik je bil operiran januarja 2000. Narejena sta bili TT in CND (Slika 1). Histološka preiskava operativnega preparata

je pokazala MTC, zmerno diferenciran, z blago do zmerno mitotsko aktivnostjo. Nekroz tumorskega tkiva ni bilo. Tumor je bil velik 7 mm, brez ovojnice, brez invazije v žile. Ležal je tik ob ovojnici in jo je na tem mestu preraščal. Poleg omenjenega tumorja so bila mikroskopsko velika žarišča tumorja v obeh režnjih ščitnice in tudi zunaj nje v odstranjenem maščevju centralne disekcije. Prisotna je bila blaga do zmerna hiperplazija C-celic. V 3 od 8 pregledanih bezgavk centralne disekcije vratu so bile mikrometastaze, ki so se vraščale v perinodalno maščevje. Patološko je bil tumor opredeljen kot T4bN1bM0.

Po operaciji ni bilo zapletljajev. Pooperativni TC je bil normalen, zato bolnika nismo dodatno zdravili.

Genetsko presejanje

Vzporedno z diagnostiko in zdravljenjem PHEO pri prikazanem bolniku (H1S2) smo s presejanjem bolnikovih ožjih krvnih sorodnikov (v nadaljevanju sorodnikov) odkrili aktivacijsko mutacijo *RET* protoonkogen pri vseh razen enem potomcu bolnikovega starega očeta. Povabilu na pregled in genetsko testiranje se je poleg bolnika odzvalo sedem sorodnikov.



Slika 2. Družinsko drevo družine z MEN 2A.

Tako smo pregledali zdravstveno dokumentacijo 8 ožjih krvnih sorodnikov (5 moških, starih od 18–73 let, in 3 ženske, stare 21–47 let) treh generacij, kot jih kaže družinsko drevo (Slika 2). Najstarejšo generacijo je predstavljal stari oče (SO), star 73 let, drugo generacijo

Tabela 1. Preglednica z oznakami in osnovnimi podatki družinskih članov, vrsto mutacije, operativnih posegih (PHEO in MTC), tumorskih označevalcih in stadiju bolezni (TNM – klinični stadij, TNMp – patološki stadij).

ČLANI DRUŽINE	STAROST	SPOL	MUTACIJA	OP. PHEO	TC	CEA	MTC	TNM	OP	TNMp	TC	CEA
SO	1925	M	CYS-634-TYR	BIL	?	?	?	?	ZAVRAČA	?	?	?
H1	1958	Ž	CYS-634-TYR	NI	++	N	SUM	T1N0M0	TT+CND	T1bN1bM0	N	N
H2	1955	Ž	CYS-634-TYR	DESNO	++	+	DA	T1N0M0	TT+CND	T1bN0M0	N	N
S1	1963	M	NI	NI			NE					
H1S1	1977	M	CYS-634-TYR	LEVO	++	N	SUM	TxN0M0	TT+CND	T1bN0M0	N	N
H1S2	1980	M	CYS-634-TYR	DESNO	+	+	SUM	TxN0M0	TT+CND	T4bN1bM0	N	N
H2H1	1978	Ž	CYS-634-TYR	NI	+	N	SUM	T1aN0M0	TT+CND	T1aN0M0	N	N
H2S1	1981	M	CYS-634-TYR	NI	N	N	SUM	TxN0M0	TT+CND	T1bN0M0	N	N

Legenda:
 TC – kalcitonin
 + - zvišan kalcitonin do 50 pmol/l
 ++ - zvišan kalcitonin od 50 – 100 pmol/l
 CEA – karcinoembrionični antigen
 N - normalno
 SUM - sumljivo

njegovi hčerki H1, H2, stari 46 in 47 let, ter sin S1, star 36 let. V tretji generaciji so bili otroci hčera H1 in H2: sinovi H1S1 (23 let), H1S2 (19 let) ter hči H2H (21 let) in sin H2S (18 let). Navedena je starost pri prvem pregledu na OI. Najstarejši sorodnik SO je razen genetskega presejanja in pregleda v ščitnični ambulanti, kjer so ugotovili močno razširjen MTC, zavrnil vse druge preiskave in zdravljenje MTC, potem ko je bil v letih 1960 in 1979 že operiran zaradi obojestranskega PHEO. PHEO smo diagnosticirali tudi pri bolnikovem bratu H1S1 in teti H2, ki sta imela tudi MTC.

Pri opisovanem bolniku (H1S2) in še 6 pregledanih sorodnikih so genetske preiskave pokazale značilno, zarodno mutacijo *RET* protoonkogeno CYS-634-TYR, ki je najpogostejša mutacija sindroma MEN 2A. Pri članu druge generacije S1 pa mutacije ni bilo.

Drugih pet nosilcev značilne bolezenske *RET*-mutacije smo operirali na Onkološkem inštitutu. Na podlagi kliničnega pregleda, vrednosti TC in temeljnih diagnostičnih preiskav za MTC (UZ in aspiracijska biopsija s tanko iglo) smo ocenili, da gre za predstopnje ali začetne oblike MTC (Tabela 1). Po operacijah so patologi pri vseh operiranih sorodnikih ugotovili MTC in v dveh primerih je ta že napredoval. Operacije so bile tako kurativne in ne več preventivne.

SKLEPI

1. Diagnoza PHEO mora pri lečečem zdravniku vzbuditi sum, da gre za bolezen, ki se pojavlja v sklopu dednih sindromov v bolnikovem ožjem krvnem sorodstvu.
2. Pri odkrivanju bolnikov z MEN sta natančna anamneza in klinični pregled bistvena.
3. Morebitni spremljajoči PHEO moramo odkriti najprej in ga zdraviti prvega.
4. Na podlagi družinske anamneze, ugotovljenega MTC in/ali PHEO pri bolniku dokazujemo morebitne značilne *RET*-mutacije.

5. V primerih dokazanih značilnih *RET*-mutacij pri bolniku je nujno gensko presejanje vseh ožjih krvnih sorodnikov.

6. Pri naših bolnikih je bil MTC glede na starost bolnikov razmeroma majhen, a je vseeno v dveh primerih napredoval v stadij 3.

7. Slednja ugotovitev narekuje čim zgodnejše genetsko presejanje krvnih sorodnikov bolnikov z dednimi oblikami MTC, da lahko operativno odstranimo ščitnico, ki je še brez bolezenskih sprememb C-celic ali pa se te spremembe še niso razvile v MTC.

8. Potrebno je skrbno sledenje bolnikov, ker je predvsem v primerih napredovale bolezni precej možnosti za asinhrono pojavljanje PHEO in regionalne ponovitve MTC.

Literatura:

1. Gagel RF, Cote GJ. Pathogenesis of Medullary Thyroid Carcinoma. In: Fagin JA, editor. Thyroid Cancer. Boston/Dordrecht, London: Kluwer Academic Publisher, 1998: 85–103.
2. Gimm O. Thyroid cancer. Cancer Lett JID – 760053 2001; 163(2): 143–156.
3. Marsh DJ, Learoyd DL, Robinson BG. Medullary thyroid carcinoma: recent advances and management update. Thyroid 1995; 5 (5): 407–424.
4. Moley JF. Medullary Thyroid Cancer. In: Clark OH, Duh QY, editors. Textbook of Endocrine Surgery. Philadelphia, London, Toronto, Montreal, Sydney, Tokyo: W.B.Saunders Company, 1997: 108–118.
5. Pacini F, Romei C, Miccoli P, Elisei R, Molinaro E, Mancusi F et al. Early treatment of hereditary medullary thyroid carcinoma after attribution of multiple endocrine neoplasia type 2 gene carrier status by screening for ret gene mutations. Surgery 1995; 118 (6): 1031–1035.
6. Schlumberger M, Pacini F. Medullary Thyroid Carcinoma. In: Schlumberger M, Pacini F, editors. Thyroid Tumors. Paris: Édition Nucléon, 1999: 267–299.