

# Zdravljenje lokoregionalno napredovalga karcinoma požiralnika

Jasna But Hadžić, Marko Bitenc

## Povzetek

V prispevku predstavljamo primer 67-letnega bolnika z napredovalim karcinomom srednje tretjine požiralnika, s širjenjem v zgornjo in spodnjo tretjino, v stadiju T3 N2–3M0. Kljub obsežnosti bolezni je prejel optimalno zdravljenje s predoperativno radiokemoterapijo in operacijo. Uspešen potek zdravljenja je omogočil individualen pristop, tesno sodelovanje vseh strok onkologije in uporaba novih obsevalnih tehnik.

## Uvod

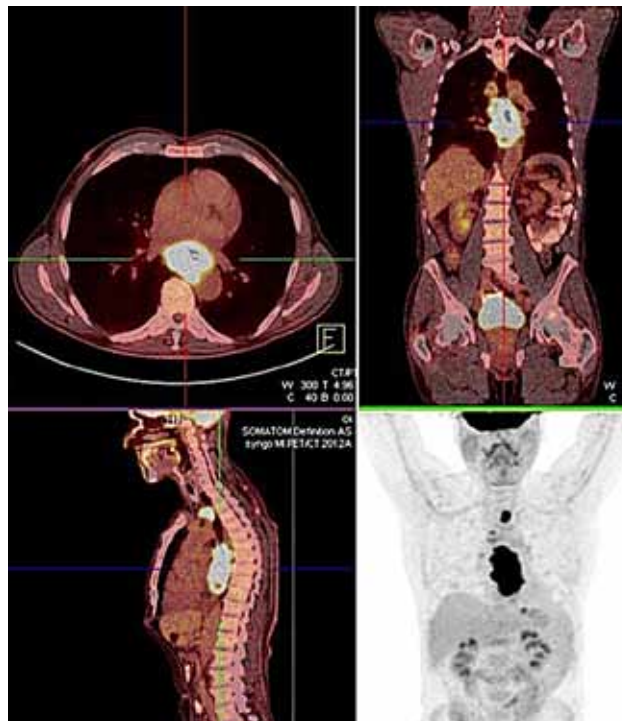Po podatkih Registra raka Slovenije<sup>1</sup> pri nas vsako leto na novo zboli okoli 55 do 65 bolnikov s ploščatoceličnim karcinomom požiralnika. Več kot polovica bolnikov ima ob postavitvi diagnoze lokoregionalno razširjeno bolezen<sup>1</sup> s slabo prognozo, pri katerih lahko s predoperativno radiokemoterapijo izboljšamo izid zdravljenja.<sup>2–4</sup>

Rak požiralnika je etiološko povezan s kajenjem in prekomernim uživanjem alkohola, zato so bolniki pogosto v slabši kondiciji, s številnimi etiološko povezanimi pridruženimi obolenji. Pri teh bolnikih in tudi pri bolnikih z zelo obsežno boleznijo pa je pričakovana toksičnost obsevanja ter kemoterapije tako visoka, da optimalnega predoperativnega zdravljenja pogosto ne morejo prejeti. V prispevku bomo prikazali potek zdravljenja bolnika z obsežnim lokoregionalno napredovalim rakom požiralnika.

## Prikaz primera

67-letni bolnik, maratonec, brez razvad, brez pridruženih bolezni in z negativno družinsko anamnezo, je bil obravnavan v Splošni bolnišnici (SB) Ptuj zaradi tri mesece trajajočega težjega požiranja ter hujšanja. S slikovnimi in endoskopskimi preiskavami so mu odkrili ploščatocelični karcinom požiralnika na globini 30 cm, dolžine 9 cm. Ob tumorju so ležali paketi nekrotičnih bezgavk, sumljive pa so bile tudi bezgavke v zgornjem mediastinumu, ob aortnem loku in ob kardiji želodca (slika 1). Zaradi napredovalga karcinoma srednje tretjine požiralnika, s širjenjem v zgornjo in spodnjo tretjino, v stadiju T3 N2–3M0, je bil napoten na Onkološki inštitut Ljubljana za predoperativno zdravljenje z radiokemoterapijo. V maju je prejel prvi (uvodni) krog kemoterapije (KT) po shemi 5-Fu/cisplatin. Med načrtovanjem obsevanja s 3D-konformno tehniko (3D CRT) pa zaradi obsežnosti bolezni ni bilo mogoče doseči optimalnega obsevalnega plana in pričakovana je bila velika toksičnost terapije. Bolnikova dokumentacija je bila tako ponovno predstavljena na multidisciplinarnem konziliju, ki je predlagal poizkus zdravljenja s predoperativno kemoterapijo. Bolnik je tako nadaljeval s kemoterapijo s 5-Fu/cisplatinom. Po tretjem krogu je opravil PET-CT preiskavo za oceno učinka zdravljenja, ki pa je pokazala delno zmanjšanje

Slika 1. PET-CT pred zdravljenjem

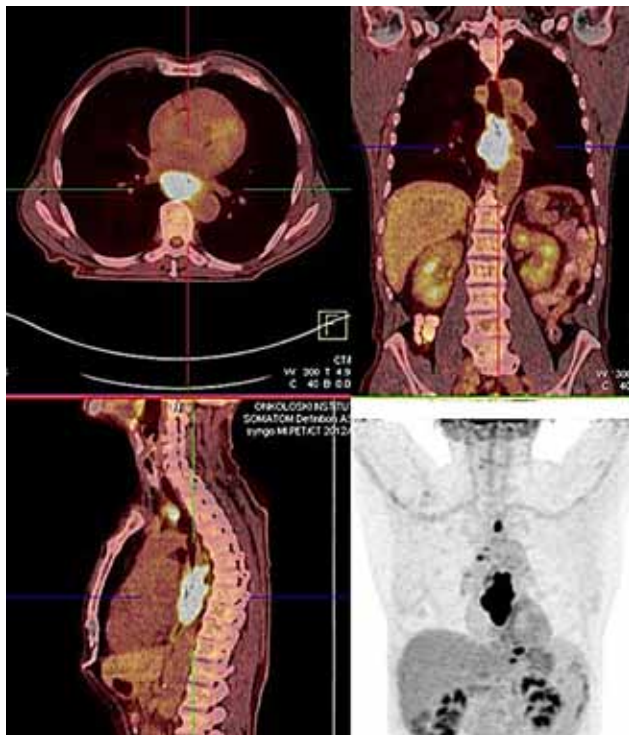


primarnega tumorja in progres bolezni v bezgavkah. Vidno je bilo zvečanje metabolne aktivnosti v že znanih bezgavkah ter na novo v bezgavki ob mali krivini želodca (slika 2).

Kljub obsežni in na kemoterapijo odporni bolezni je zaradi visoke motivacije bolnika ter njegove odlične splošne kondicije radioterapevtski kolegij predlagal nadaljevanje zdravljenja s predoperativno radiokemoterapijo, a z uporabo novih radioterapevtskih tehnik. Za natančno lokacijo tarče je bolnik opravil pripravo za obsevanje na PET-CT simulatorju. Omejitve na zdrava tkiva ob ustrezni pokritosti tarčnega volumna pa so bile dosežene z uporabo intenzitetno modulirane radioterapije (IMRT).

V naslednjih šestih tednih zdravljenja je bolnik na tumor in bezgavke prejel 45 Gy v 25 frakcijah ter sočasno še en krog kemoterapije s 5-Fu/cisplatinom. Prva dva tedna zdravljenja je bil bolnik brez težav, v tretjem tednu se je pojavilo težje požiranje in nevtropenija. V četrtem tednu zdravljenja je shujšal 2 kg, zaradi ezofagitisa stopnje III, tako da je bil hospitaliziran za parenteralno prehransko podporo. Zaradi infekta je bil zadnji krog KT v petem tednu izpuščen. Šesti teden je prišlo do obojestranske tromboze vene cefalike, sedmi teden

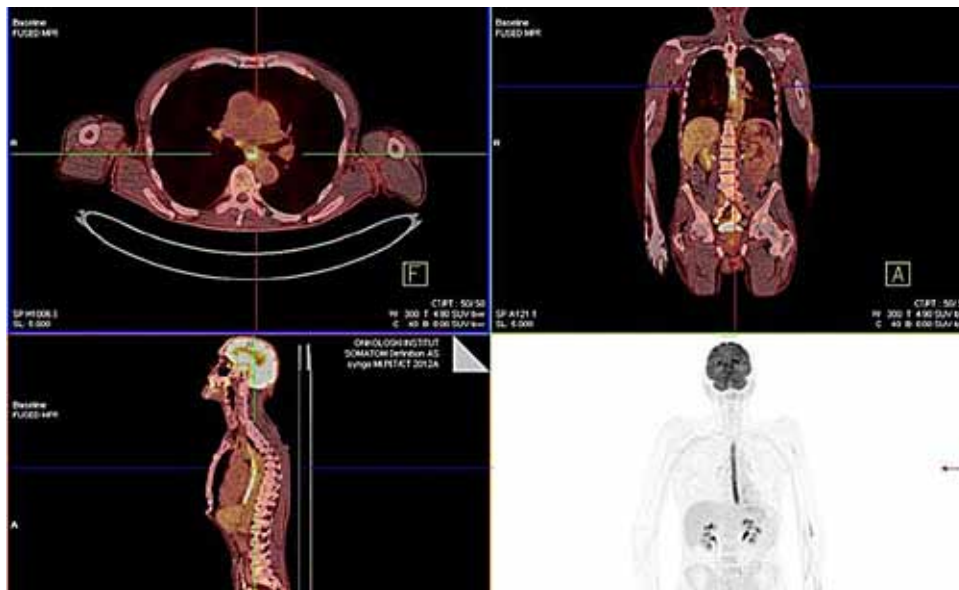
**Slika 2.** PET-CT po neoadjuvantni kemoterapiji (progres v bezgavkah ob želodcu)



je bil na lastno željo odpuščen domov. Od pričetka težav pred diagnozo do zaključka predoperativnega zdravljenja je skupno shujšal za 10 kg.

Štiri tedne po zaključenem obsevanju je bolnik opravil PET-CT za oceno učinka radiokemoterapije, ki je pokazal popoln odgovor primarnega tumorja in bezgavk ob tumorju, bezgavke v zgornjem mediastinumu in ob kardiji želodca.

**Slika 3.** PET-CT po predoperativni radiokemoterapiji (popolni metabolni regres tumorja)



Zmanjšana je bila metabolna aktivnost bezgavke ob mali krivini želodca (slika 3).

Bolnik je bil operiran na Kirurgiji Bitenc sedem tednov po zaključenem obsevanju. Narejeni sta bili subtotalna ezofagektomija s trojnim pristopom in cervikalna ezofagogastromija. Postoperativni potek je bil nezapleten, začasna jejunostoma je bila odstranjena po enem tednu. Deveti dan je bil odpuščen domov. Patohistološki izvid je pokazal ploščatocelični karcinom, večji od 5 cm, v 90 % viabilen. Od 14 odstranjenih bezgavk je bila ena bezgavka ob tumorju metastatska. Patološki stadij bolezni je bil ocenjen na pT2N1. Bolezen je bila odstranjena v zdravo.

### Razprava

Karcinom požiralnika je še vedno bolezen s slabo prognozo. Po zadnjih podatkih registra raka<sup>1</sup> je bilo 5-letno celokupno preživetje v Sloveniji leta 2009 pod 10 %. Več kot polovica bolnikov ima ob diagnozi lokoregionalno razširjeno bolezen<sup>1</sup>, pri kateri pa s predoperativno radiokemoterapijo za 19 % zmanjšamo verjetnost smrti<sup>2</sup>.

Od leta 2004 dalje smo na Onkološkem inštitutu Ljubljana predoperativno obsevali le enega do dva bolnika s ploščatoceličnim karcinomom požiralnika letno, leta 2011 je bilo predoperativno obsevanih pet bolnikov, v letu 2013 pa že deset bolnikov. Višja številka optimalno zdravljenih bolnikov kaže na vedno boljše sodelovanje kirurgov in onkologov. Z napredkom radioterapije in boljše podporno terapijo lahko tudi več bolnikov prejme predoperativno zdravljenje, saj z novimi obsevalnimi tehnikami lahko dosežemo dobro pokritost tarče z nižjimi dozami na normalna tkiva. Posledično so manj izraziti akutni stranski učinki<sup>5</sup> in zdravljenje lahko prejemajo tudi bolniki v nekoliko slabšem splošnem stanju, ki so bili v preteklosti samo operirani ali zdravljeni paliativno. S spremembo TNM klasifikacije 2010<sup>6</sup> je tudi več bolnikov z lokoregionalno razširjeno boleznijo, saj bolezen v vratnih bezgavkah in bezgavkah v trebuhu ni več sistemsko razširjena (M1). V naslednjih letih lahko tako pričakujemo še več bolnikov, zdravljenih s predoperativno radiokemoterapijo, in izboljšanje prognoze bolezni.

Do leta 2010 bi bila bolezen pri našem bolniku opredeljena kot M1 in bi bil bolnik zdravljen samo paliativno. Kljub lokoregionalni bolezni pa je bila izvedba predoperativnega zdravljenja vprašljiva zaradi obsežnosti bolezni. S PET CT simulacijo obsevanja smo omogočili večjo natančnost načrtovanja<sup>7</sup>, z uporabo IMRT tehnike pa dosegli dobro pokritost tarče, kljub zelo velikem tarčnem volumnu, z doseženimi omejitvami na kritične organe. Obsevanje je bolnik zaključil brez prekinitev, ob sprejemljivih stranskih učinkih, predvsem zaradi dobrega

sodelovanja, odlične kondicije in podpore svojcev ter dobre podporne terapije. Učinek predoperativnega zdravljenja je bil kljub kemorezistentni bolezni dober in bolnik je bil uspešno operiran.

### Zaključek

Danes lahko s predoperativno radiokemoterapijo in operacijo uspešno zdravimo tudi bolnike, ki so bili še pred kratkim zdravljeni samo z operacijo ali paliativno. Napredne radioterapevtske tehnike so nam omogočile obsevanje večjih tumorjev ob sočasnem boljšem ščitenju normalnih tkiv in potencialnim vplivom na boljše preživetje.<sup>8</sup> Le individualni pristop k obravnavi pa nam omogoča načrtovanje najbolj optimalnega zdravljenja za posameznega bolnika in samo s tesnim sodelovanjem vseh strok onkologije lahko izboljšamo prognozo pri lokoregionalnem karcinomu požiralnika.

### Literatura in viri:

1. SLORA. Available at: <http://www.slora.si/>.
2. Gebski V, Burmeister B, Smithers BM, Foo K, Zalberg J, Simes J. Survival benefits from neoadjuvant chemoradiotherapy or chemotherapy in oesophageal carcinoma: a meta-analysis. *Lancet Oncol.* 2007; 8 (3): 226-34. Available at: <http://www.ncbi.nlm.nih.gov/pubmed/17329193>. Accessed January 11, 2014.
3. Tepper J, Krasna MJ, Niedzwiecki D, et al. Phase III trial of trimodality therapy with cisplatin, fluorouracil, radiotherapy, and surgery compared with surgery alone for esophageal cancer: CALGB 9781. *J. Clin. Oncol.* 2008;26(7): 1086-92. Available at: <http://www.ncbi.nlm.nih.gov/pubmed/18309943>. Accessed January 11, 2014.
4. Van Hagen P, Hulshof MCM, van Lanschot JJB, et al. Preoperative chemoradiotherapy for esophageal or junctional cancer. *N. Engl. J. Med.* 2012; 366 (22): 2074-84. Available at: <http://www.ncbi.nlm.nih.gov/pubmed/22646630>. Accessed January 11, 2014.
5. Wang J, Wei C, Tucker SL, et al. Predictors of postoperative complications after trimodality therapy for esophageal cancer. *Int. J. Radiat. Oncol. Biol. Phys.* 2013; 86 (5): 885-91. Available at: <http://www.ncbi.nlm.nih.gov/pubmed/23845841>. Accessed January 12, 2014.
6. Edge SB, Compton CC. The American Joint Committee on Cancer: the 7th edition of the AJCC cancer staging manual and the future of TNM. *Ann. Surg. Oncol.* 2010; 17: 1471-1474.
7. Leong T, Everitt C, Yuen K, et al. A prospective study to evaluate the impact of FDG-PET on CT-based radiotherapy treatment planning for oesophageal cancer. *Radiother Oncol.* 2006; 78: 254-261. Available at: <http://www.ncbi.nlm.nih.gov/pubmed/16545881>.
8. Lin SH, Wang L, Myles B, et al. Propensity score-based comparison of long-term outcomes with 3-dimensional conformal radiotherapy vs intensity-modulated radiotherapy for esophageal cancer. *Int. J. Radiat. Oncol. Biol. Phys.* 2012; 84 (5): 1078-85. Available at: <http://www.ncbi.nlm.nih.gov/pubmed/22867894>. Accessed January 12, 2014.

