

بافت‌شناسی تخمدان ماهی تون زردباله

(*Thunnus albacares*)

در منطقه چابهار (دریای عمان)

شهربانو عریان^(۱)، همایون حسین زاده صفافی^(۲) و سورنا ابدالی^(۳)

sh_oryan@yahoo.com

۱- گروه زیست‌شناسی دانشگاه تربیت معلم، تهران

۲ - موسسه تحقیقات شیلات ایران، تهران صندوق پستی: ۶۱۱۶-۱۴۱۵۵

۳ - دانشکده علوم و فنون دریایی دانشگاه آزاد اسلامی، واحد تهران شمال

صندوق پستی: ۳۳۵۸۳-۱۹۷۳۷

تاریخ دریافت: خرداد ۱۳۸۱ تاریخ پذیرش: خرداد ۱۳۸۲

چکیده

در این تحقیق خصوصیات بافتی تخمدان ماهی تون زردباله (گیلدر) (*Thunnus albacares*) در دریای عمان طی اسفند ماه ۱۳۷۶ تا آبان ماه ۱۳۷۷ مورد بررسی قرار گرفت. تخمدان ۴۰ عدد ماهی تون زردباله نمونه‌برداری و در محلول بوئن تثبیت گردید. نمونه‌ها مطابق روش استاندارد بافت‌شناسی، آگیری، شفاف‌سازی و پارافینه شده و سپس مقاطع ۵ میکرونی از آنها تهیه و بوسیله میکروسکوپ نوری مورد مطالعه قرار گرفتند. تخمدان گونه فوق فاقد (Germinal disk) می‌باشد. تفاوت بافتی بین سه بخش میانی، ابتدایی و انتهایی تخمدان در هیچ یک از مراحل جنسی وجود ندارد ($P < 0/01$). چهار مرحله جنسی شامل: نابالغ، در حال بلوغ، در حال رسیدن و رسیده در ماهیهای آزمایش شده مشاهده گردید. اندازه قطر اووسیت در تخمدان طی روند اووژنز دارای مراحل: نابالغ (کمتر از ۲۰ میکرون)، در حال بلوغ (بیشتر از ۴۰ میکرون)، در حال رسیدن (کمتر از ۶۰ میکرون) و رسیده (۱۲۰ میکرون) بوده و در مجموع تخمدان این ماهی از نوع ناهماهنگ (Asynchronous) می‌باشد.

کلمات کلیدی: بافت‌شناسی، تخمدان، تون زردباله، *Thunnus albacares*، دریای عمان، ایران

مقدمه

آبزیان یکی از منابع مواد غذایی مهم برای انسان می‌باشند. روند روبه ازدیاد آلودگی‌های اکوسیستم‌های آبی به ویژه در دو دهه اخیر، محیط زیست آبزیان را بطور گسترده با تغییرات شدید مواجه ساخته است و از طرفی با استحصال بیش از حد منابع، نسل این موجودات در معرض خطر قرار گرفته است. لذا اگر قرار باشد منابع و ذخایر آبزیانی نظیر تون ماهیان را حفظ کرده و افزایش دهیم و در عین حال زمانبندی فصل صید به عنوان ابزاری جهت حفظ ذخایر و بهره‌برداری مسئولانه از آبزیان در نظر گرفته شود، لازم است اطلاعات و یافته‌های بیشتری در زمینه فیزیولوژی و بیولوژی تولید مثل ماهیان بدست آورد که تحقیقات بافت‌شناسی در اغلب موارد به طور مستقیم و یا غیر مستقیم سهم قابل توجهی در جهت کسب اطلاعات در زمینه‌های فوق را به همراه دارد (پوستی و صدیق مروستی، ۱۳۷۴).

مطالعات حاکی از وابستگی اعمال فیزیولوژیک و صفات ریختی آبزیان با شرایط محیطی بوده (Akimova & Ruban, 1993) و بنابراین با تغییر شرایط محیطی، بسیاری از ماهی‌ها برای سازگاری با شرایط جدید به منظور پایداری نسل خود واکنش لازم را نشان خواهند داد. این واکنش‌ها با گذشت زمان تغییر شکل ظاهری اندام‌ها و بافتهای مختلف بدن از جمله تخمک‌ها (غشاء سیتوپلاسم هسته و هستک و...) را سبب می‌گردند (تروسوف، ۱۹۶۴). اخیراً با پیشرفت علم بافت‌شناسی و دستگاه‌های عکس‌برداری، تصاویر شاخصی از بافت‌های مختلف بدن ماهیان به دست آمده است که براساس آن با قاطعیت می‌توان سلامت و یا عدم سلامت بافت را بیان داشت. اگر چه فیزیولوژی بافتهای جنسی طی سالهای پس از جنگ دوم جهانی پایه‌گذاری شد اما استفاده از تصاویر بافتی در علم بافت‌شناسی تنها در سالهای اخیر پیشرفت چشمگیری داشته است (آلتوفو و همکاران، ۱۹۸۶).

با توجه به جوان بودن این دانش تاکنون در زمینه بافت‌شناسی تخمدان تون ماهیان در کشور بجز چند مورد، مطالعاتی صورت نپذیرفته است. در این تحقیق سعی گردیده با ارائه تصاویری از مقاطع بافتی تخمدان، به نحوه عمل اووژنز و الگوی تولید مثل آن پی برد.

مواد و روش کار

برای تهیه بافت تخمدان تون زردباله (گیدر)، از اسفند ماه ۱۳۷۶ تا آبان ماه ۱۳۷۷ از مناطق

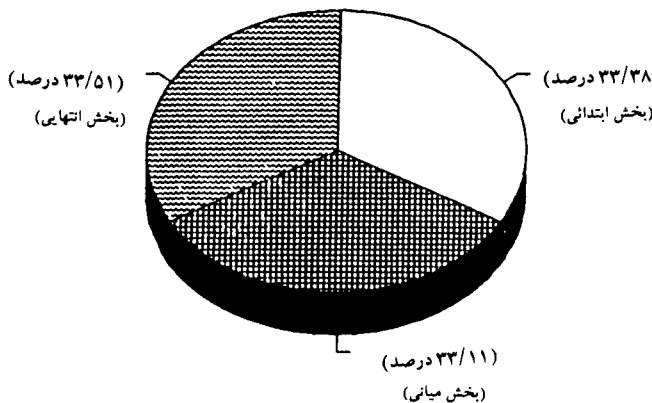
بندرعباس، چابهار و کنارک نمونه‌ها بصورت ماهانه جمع‌آوری شده و تخمدان آنها بررسی گردید. در مجموع ۴۰ ماهی در گروه‌های طولی مختلف جمع‌آوری شدند. پس از صید، زیست‌سنجی انجام گرفت که شامل اندازه‌گیری طول و وزن بدن و همچنین اندازه‌گیری وزن تخمدان ماهی به کمک ترازوی دیجیتال با دقت ۰/۱ گرم بود. نمونه‌برداری از ابتدا، میانه و انتهای تخمدان بطور جداگانه انجام گرفت و عملیات بافت‌شناسی روی آنها صورت پذیرفت.

برای تهیه مقاطع بافتی تخمدان، ابتدا تخمدان را در محلول بوئن تثبیت کرده و مطابق روش توضیح داده شده توسط پوستی (۱۳۷۴) آبیگری و شفاف سازی انجام شد و با پارافین قالب‌گیری شدند. سپس از بافتهای قالب‌گیری شده مقاطع ۵ میکرونی تهیه و به روش هماتوکسیلین و ائوزین رنگ‌آمیزی شدند. مقاطع تهیه شده با استفاده از میکروسکوپ نوری مورد مطالعه قرار گرفتند.

ضمناً برنامه‌های SPSS و Quattro pro برای بررسی وجود یا عدم وجود تفاوت معنی‌دار بین قسمت‌های مختلف تخمدان استفاده شدند.

نتایج

تخمدان ماهی مورد مطالعه از نظر خصوصیات بافتی دارای انواع اووسیت‌های بالغ و در حال بلوغ می‌باشد. در عین حال بررسی‌های انجام شده روی مقاطع بافتی در سه ناحیه انتها، وسط و جلوی تخمدان، اختلاف معنی‌دار در تعداد تخمک‌ها از خود نشان نمی‌دهد ($P < 0/01$) (نمودار ۱).



نمودار ۱: فراوانی تعداد تخمک‌ها در بخش‌های مختلف تخمدان ($P < 0/01$)

مطالعه نتایج حاصل از بررسی‌های بافتی تخمدان تون زردباله حاکی از وجود ۵ مرحله جنسی می‌باشد که این مراحل عبارتند از:

مرحله (۱) نابالغ: این مرحله به دو زیر مرحله تقسیم می‌شود.

الف) مرحله نابالغ که از لحاظ جنسی تمایز نیافته است. در این مرحله نمی‌توان گناد را از لحاظ جنسیت تشخیص داد. سلولهای (Primordial Germinal Cells) در حال تکامل، تکوین و تمایز به ائوگونی می‌باشند. استروما از نوع بافت همبند رشته‌ای و متراکم می‌باشد و مملو از رشته‌های کلاژن می‌باشد. کلاژنها در اثر رنگ‌آمیزی هوماتوکسیلین و ائوزین به رنگ قرمز در می‌آیند. در این مرحله مورفولوژی تخمدان مشابه مرحله (ب) می‌باشد. تنها تفاوت این دو مرحله را فقط از نظر بافتی می‌توان جستجو کرد. باید ذکر نمود که اووسیت‌ها در این مرحله با اتصالات سلولی بسیار محکم به هم چسبیده‌اند. مرحله (ب) مرحله نابالغ که از لحاظ جنسی تمایز یافته است. در این مرحله ائوگونی‌ها و اووسیت‌ها تازه تشکیل شده‌اند و هنوز چربی در خود ذخیره نکرده‌اند. ماتریکس شامل استروما و فضای بین سلولی است که در پوشش مزواریوم قرار گرفته است. در این مرحله ویتلین هنوز در سیتوپلاسم ذخیره نشده است (شکل ۱). میانگین قطر اووسیت‌ها کمتر از ۲۰ میکرون می‌باشند (نمودار ۲)، و همچنین تخمدان بشکل دو نوار بسیار باریک می‌باشد که رنگ آنها از ارغوانی کدر تا قهوه‌ای کدر متغیر است و یکی از مشخصات اووسیت‌ها در این مرحله مانند مرحله قبل داشتن اتصالات سلولی محکم می‌باشد و تنها از نظر تمایز سلولی با مرحله قبل تفاوت دارد. البته باید ذکر نمود در پاره‌ای از برشهای بافتی اووسیت‌های مرحله الف در آن یافت می‌شود، که این مورد در نمودار ۳ نشان داده شده است.

مرحله (۲) در حال بلوغ: در این مرحله اووسیت‌ها هنوز چند وجهی هستند و ذرات گرانول زرده ابتدائی در سیتوپلاسم آنها مشاهده می‌شود. همچنین اووسیت در مراحل پیشرفته‌تر نیز دیده می‌شود (نمودار ۴) که این نمودار مسئله تغییر اندازه اووسیت‌ها از مرحله ۵ تا ۲ را نشان می‌دهد. تخمدان بشکل دو نوار ضخیم قهوه‌ای کدر می‌باشد. اتصالات سلولی در این مرحله کم شده و بشدت مرحله (۱) نمی‌باشد.

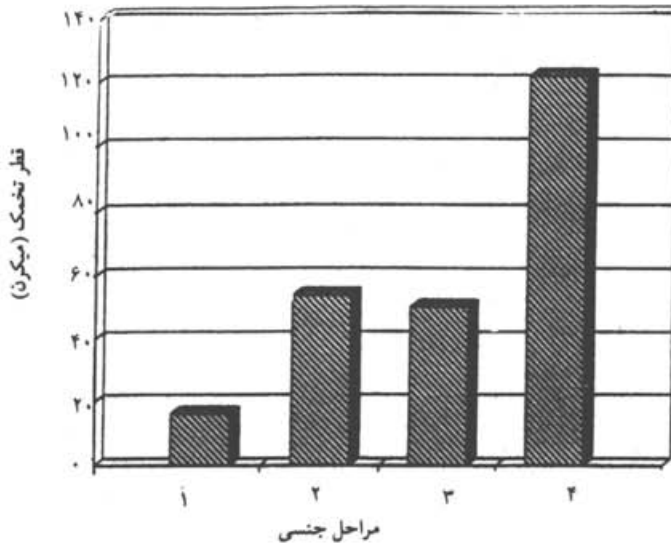
به مرحله ۲ مرحله برگشتی نیز گفته می‌شود زیرا تخمدان پس از مرحله ۵ (مرحله تخم‌ریزی) به مرحله ۲ باز می‌گردد و فرآیند اووژنز از سر گرفته می‌شود (شکل ۲). میانگین قطر اووسیت‌ها در این مرحله بیش از ۴۰ میکرون می‌باشد (نمودار ۲).

مرحله (۳) در حال رسیدن: به این مرحله، مرحله زرده‌سازی نیز اطلاق می‌شود، چرا که گناد روند تمایز بالغ شدن را به کمک فرآیند زرده‌سازی دنبال می‌کند. در این مرحله سلولها گرد و سیتوپلاسم مملو از گرانول‌های زرده می‌باشد. ذرات چربی بصورت حفرات توخالی درون سلولی مشاهده می‌شوند (شکل ۳).

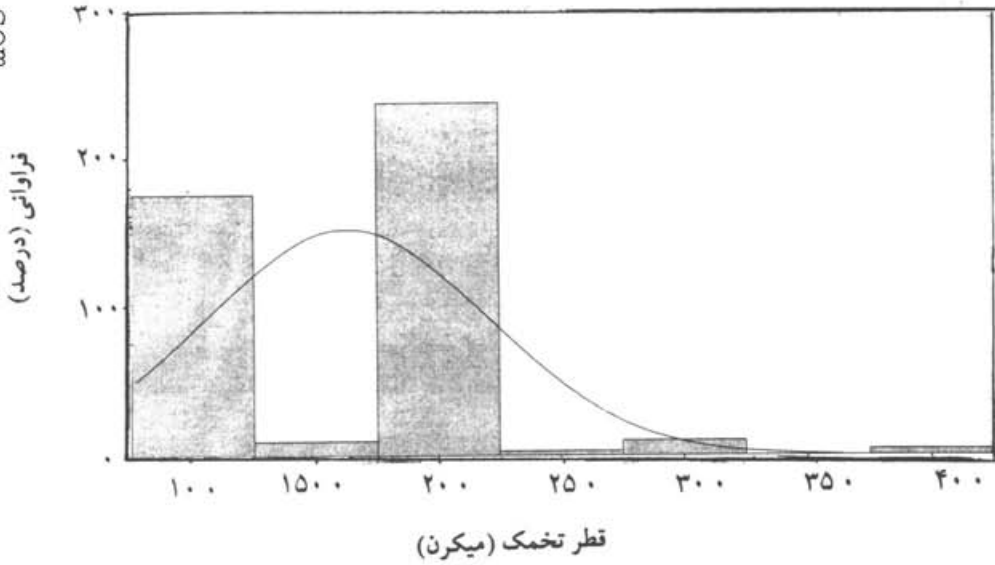
در این مرحله تخمدان بشکل دو کیسه کشیده می‌باشد. رگهای خونی از زیر جدار دیواره تخمدان نمایان می‌گردد. میانگین قطر اووسیت‌ها کمتر از ۶۰ میکرون می‌باشد (نمودار ۲). در این مرحله به علت زرده سازی و داشتن قطرات و ذرات چربی اندازه قطر سلول (اووسیت‌ها) افزایش می‌یابد. قطرات چربی به منظور شناورسازی تخمک‌ها و ذخیره مواد غذایی لارو آینده بکار می‌رود. اووسیت‌های مراحل بالاتر را می‌توان در برش بافتی مشاهده نمود که (نمودار ۵) این موضوع را نشان می‌دهد. اتصالات سلولی در این مرحله برای اووسیت‌های مرحله ۳ به حداقل می‌رسد.

مرحله ۴) رسیده: سیتوپلاسم اووسیت‌ها مملو از گرانول‌های زرده می‌باشد. در واقع مرحله ۴) ادامه و تکمیل کننده مرحله ۳) می‌باشد با این تفاوت که اندازه سلولها و همچنین مقدار زرده چربی با مرحله ۳) تفاوت دارد. به این مرحله، مرحله کامل شدن زرده نیز گفته می‌شود که اووسیت‌ها بیضوی تا دایره شکل می‌باشند. در این مرحله، سلولهای مرحله ۲) و ۳) و حتی ۵) نیز دیده می‌شوند که در (نمودار ۶) که فراوانی قطر اووسیت در این مرحله را نشان می‌دهد می‌توان این موضوع را استنباط نمود. بطور کلی هر چه از مراحل پایین‌تر به مراحل بالاتر بنگریم در می‌یابیم که فضای بین سلولی بیشتر شده و سلولها از هم فاصله می‌گیرند. اتصالات سلولی اووسیت‌ها در این مرحله مانند مرحله ۳) می‌باشد (شکل ۴). میانگین قطر اووسیت‌ها در این مرحله ۱۲۰ میکرون می‌باشد (نمودار ۲).

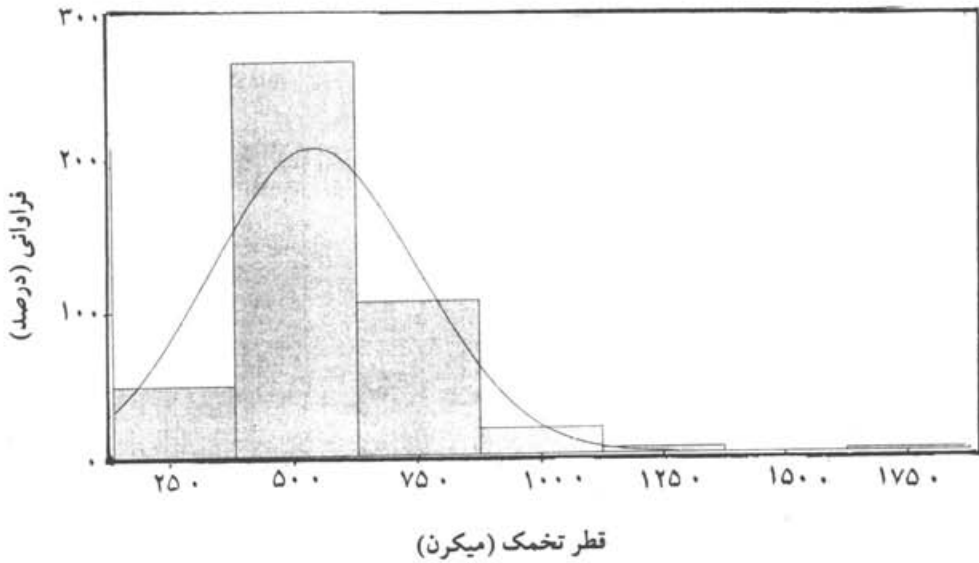
مرحله ۵) تخلیه شده (Spent): در این مطالعه مرحله ۵) در ماهیهای آزمایش شده مشاهده نگردید.



نمودار ۲: میانگین قطر تخمکها در مراحل جنسی در ماهی تون زرد باله

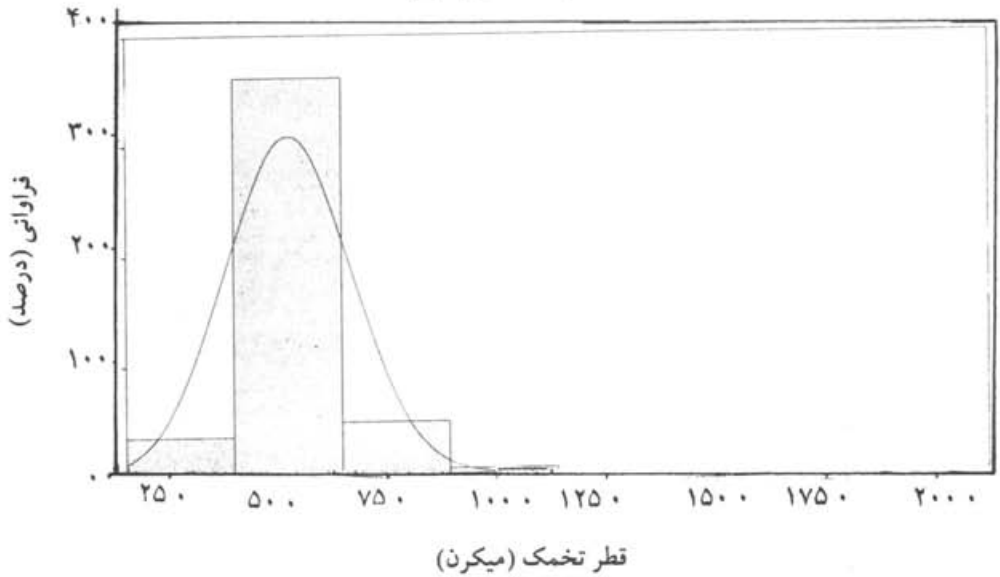


نمودار ۳: فراوانی تخمک در مرحله اول در ماهی تون زرد باله

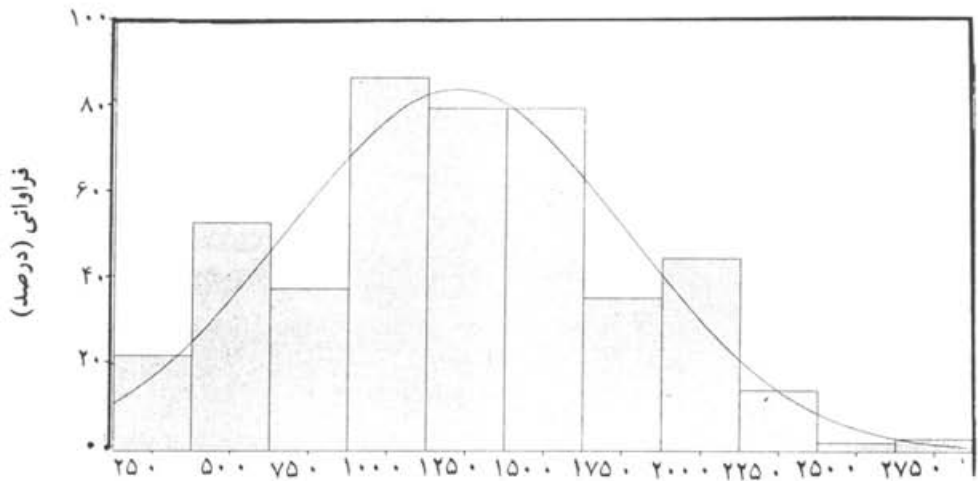


نمودار ۴: فراوانی تخمک در مرحله دوم (در حال بلوغ) در ماهی تون زرد باله

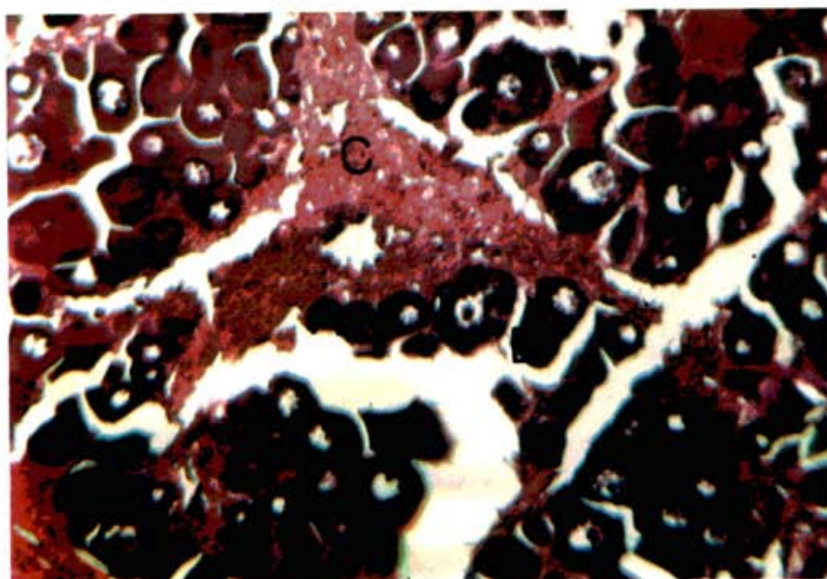
قطر تخمک (میکرون)



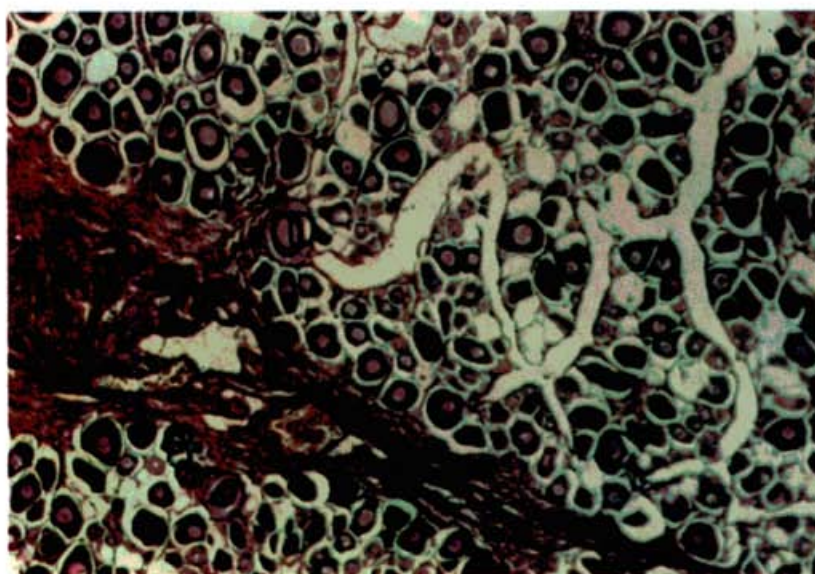
نمودار ۵: فراوانی تخمک در مرحله سوم (در حال رسیدن) در ماهی تون زرد باله



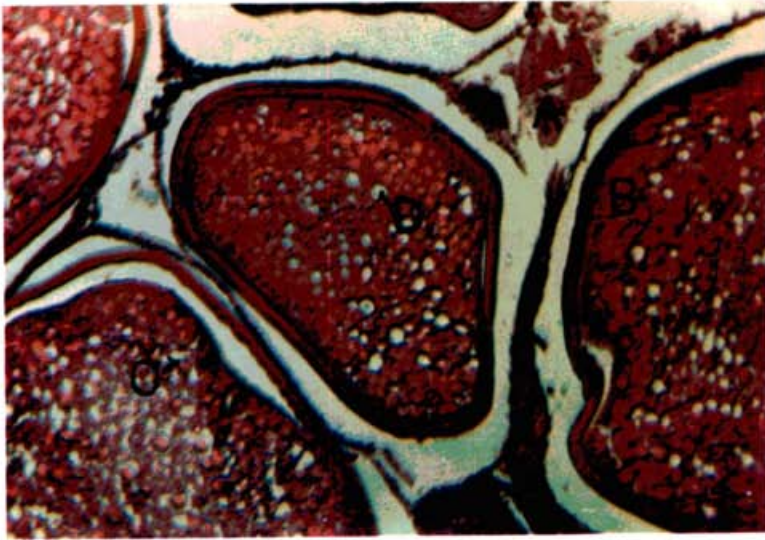
نمودار ۶: فراوانی تخمک در مرحله چهارم (رسیده) در ماهی تون زرد باله



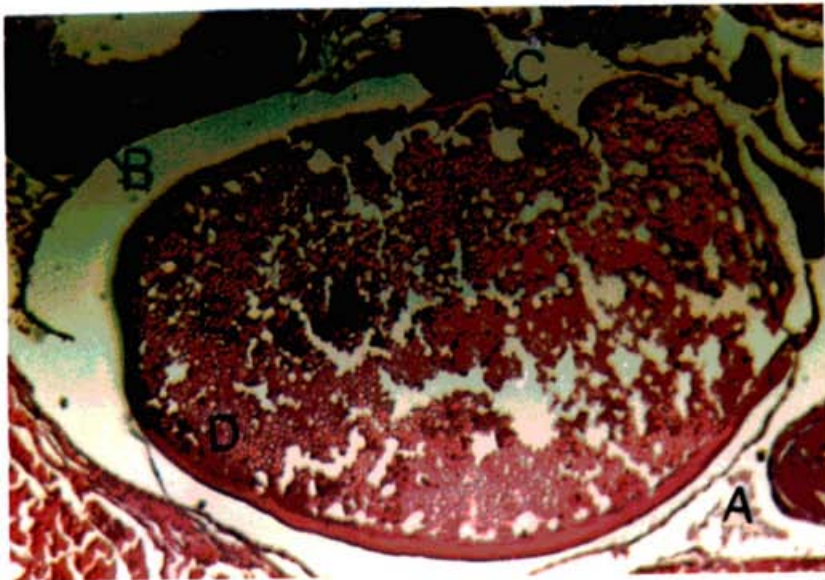
شکل ۱: مرحله اول تخمدان تون زرد باله (هماتوکسیلین - انوزین $\times 180$)
A و B - اووگونی C - بافت همبندی متراکم



شکل ۲: مرحله دوم تخمدان تون زرد باله (هماتوکسیلین - انوزین $\times 90$)
A - بافت همبند متراکم B - اووگونی C - اووسیت D - زرده اولیه



شکل ۳: مرحله سوم تخمدان تون زردباله (هماتوکسيلين - انوزين ۱۸۰×)
 A- بافت همبند متراکم
 B- اووسيت
 C و D- زرده (قطرات چربی) که به صورت حفره توخالی در یک تخمک رسیده دیده می شود



شکل ۴: مرحله چهارم تخمدان تون زردباله (هماتوکسيلين - انوزين ۳۵۷×)
 A- بافت همبند متراکم
 B- اووسيت مرحله (۲)
 C- اووسيت مرحله (۳)
 D- زرده
 E- اووسيت مرحله (۴)

بحث

مطالعات گسترده‌ای در باره چگونگی تغییرات بافتی و مورفولوژیک تخمدان در ماهیان طی روند اووژنز توسط محققین مختلفی انجام شده است (Biswass, 1993) که با توجه به شاخصهای تشخیص، نظیر رنگ، اندازه تخمک و میزان اشغال محوطه بدن در ماهیان استخوانی محققین کلیدهایی را در نظر گرفته‌اند. مراحل رسیدگی تخمدان در ماهیان توسط محققین برحسب فعالیت‌ها و تشابهات بین گونه‌ای به مراحل مختلفی تقسیم‌بندی گردیده است. این تقسیم‌بندی‌ها عمدتاً بین ۶ تا ۷ مرحله متغیر بوده است (Nee Lakamtan et al., 1989 ; Salem et al., 1999 ; Suluchanamma et al., 1981) ; (Bhatti & Al-Daham, 1978). از نتایج مطالعات در مورد بافت‌شناسی تخمدان تون زردباله چنین اثبات می‌شود که این ماهیان در آبهای سواحل دریای عمان، در ۵ مرحله جنسی طبقه‌بندی می‌شوند. هر چند در این تحقیق مرحله ۵ جنسی مشاهده نگردید که علت این امر این است که ماهی تون زرد باله جزء ماهیان مهاجر اقیانوسی می‌باشد. در این مرحله اووسیت‌ها به شکل فولیکولهای توخالی دیده می‌شوند. این مرحله موقتی است چرا که ماهی پس از عمل تخم‌ریزی به مرحله دو یا مرحله برگشتی بازمی‌گردد (Yesaki, 1983, 1989). با توجه به مرحله ۲ که شروع زرده‌سازی بوده و برخی از اووسیت‌ها در مراحل پیشرفته نیز دیده می‌شوند، می‌توان گفت که ماهی تون زرد باله دارای هم‌آوری دسته‌ای (Batch fecundity) می‌باشد. نتایج نشان می‌دهند که روند رشد اووسیت‌های تخمدان تون زرد باله در میان سایر گونه‌های این خانواده یعنی هوور و زرده از روند رشد مناسب و بیشتری برخوردار است (ابدالی، ۱۳۷۷) که نظیر این پژوهشها توسط محققینی از جمله Yesaki در سال ۱۹۸۳ ارائه شده است و نتایج مشابهی به همراه داشته است. در عین حال روند رشد سریع قطر تخمکها از مرحله ۳ به ۴ جنسی می‌تواند ناشی از فرآیند آگیری تخمکها و نیاز متابولیکی تخمک به بستر مناسب جهت پروتئین‌سازی و بلوغ نهایی آن می‌باشد. یکی از عوامل رشد بلوغ ماهیان از جمله ماهیان استخوانی عوامل زیست محیطی از جمله درجه حرارت، نور، شوری و... می‌باشد. این عوامل در شرایط مطلوب روی هورمونهای رشد و بلوغ زرده‌سازی اووسیت‌ها اثر گذاشته و محور (H-P-G) هیپوتالاموس - هیپوفیز - گنادها را فعال می‌کند و باعث روند رشد اووسیت‌ها می‌شود (Matty, 1985). از آنجائی که ماهی‌ها عمدتاً دارای رفتارهای تولید مثلی زمان‌بندی شده می‌باشند، مطالعه روند بلوغ با بررسی بافت‌شناسی و ریخت‌شناسی گنادها قابل پیگیری است. در این ارتباط تغییرات ساختمانی و ریخت‌شناسی در سطح اووسیت و گناد می‌تواند معرف مراحل مختلف بلوغ باشد (Biswas, 1993). محققین دیگری مانند Wallace & Selman, 1981; Nagahana, 1983 و Tyler & Sumpter, 1996 نتایج مشابهی بدست آوردند. آنها هم‌چنین نتیجه

گرفتند که اووسیت تخمدان این دسته از ماهی‌ها دارای مراحل مختلف رشد جنسی بوده و دارای دفعات مختلف تخم‌ریزی در یک فصل می‌باشند.

برش بافتی تخمدان ماهیان تون زرد باله نشان می‌دهد که فاقد (Germinal disk) می‌باشد و بافت پوششی زاینده، مسئولیت تولید سلول‌های جنسی را به عهده دارد، یعنی از این لایه اووسیت‌ها از اووگونی‌ها تمایز یافته و به داخل بخش مرکزی تخمدان رفته و از آنجا به کمک لوله تخم‌کبر به خارج گسیل می‌شوند. با توجه به اینکه شواهد بافت‌شناسی حاکی از وجود مراحل مختلف رسیدگی تخمک در تخمدان در زمان معین می‌باشد، تخمدان از نوع ناهمگن (Asynchronous) می‌باشد. وجود این نوع تخمدان در سایر ماهی‌های متعلق به خانواده Scombridae به اثبات رسیده است (Wallace & Selman, 1981). با این وجود تعداد مراحل جنسی تون زرد باله همانند سایر گونه‌های تون ماهیان بستگی به درجه حرارت، شوری و کلیه عوامل فیزیکی و شیمیایی محیطی دارد و نمی‌توان کلیه مراحل جنسی تون ماهیان یک منطقه را برای مناطق دیگر به کار برد. بنابراین انجام تحقیقات گسترده‌تر روی سایر گونه‌های تون ماهیان طی مسیر مهاجرت پیشنهاد می‌گردد.

منابع

- ابدالی، س.، ۱۳۷۷. مقایسه هیستولوژیک تخمدان تون ماهیان غالب خلیج فارس و دریای عمان. پایان‌نامه کارشناسی ارشد دانشگاه آزاد اسلامی واحد تهران شمال. ۱۰۳ صفحه.
- آلتوفو، یو.وی؛ رومانوف، آ.آ. و داکویول، آ.پ.، ۱۹۸۶. روش‌های مطالعه غدد جنسی گونه‌های مختلف تاسماهیان Acipenseridae. انستیتو تکنولوژی اقتصادی ماهی آستراخان، روسیه، ترجمه: سیدهادی صدرایی، رضوان الله کاظمی و محمود نجفی. انستیتو تحقیقات بین‌المللی ماهیان خاویاری، ۶ صفحه.
- پوستی، الف. و صدیق مروستی، ع.، ۱۳۷۴. بافت‌شناسی مقایسه‌ای و هیستوتکنیک. انتشارات دانشگاه تهران. ۵۲۰ صفحه.
- تروسوف، و.ز.، ۱۹۶۴. برخی از ویژگی‌های رسیدگی غدد جنسی در تاس ماهی روس انستیتو تحقیقات شیلاتی و اقیانوس‌شناسی و نیرو، مسکو. ترجمه: سیدهادی صدرایی، رضوان الله کاظمی و محمود بهمنی. انستیتو تحقیقات بین‌المللی ماهیان خاویاری، ۱۰ صفحه.
- Akimova, N.V. and Ruban, G.I., 1993. The condition of the reproductive system of the Siberian sturgeon *Acipenser baeri* as a bioindicator. J. of Ichthyology. Vol. 33, No. 4, pp.15-23

- Bhatti, M.N. and Al-Daham, N.K. , 1978.** Annual cyclical changes in the testicular activity of freshwater teleost *Barbus leuteus* (Heckel) from Shatt-Al-Arab, Iraq. J. Fish. Biol. Vol. 13, pp.321-326
- Biswas, S.P. , 1993.** Manual of method in fish biology, south Asian Publishers, New Dehli, 79091 P.
- Matty , A.J. , 1985.** Fish endocrinology, Croom, helm, Vol. 13, No. 6, pp.473-484.
- Nagahama, T. , 1983.** The functional morphology of teleost gonads. In: "Fish Physiology" (eds. W.S. Hoar ; D.J. Randall and E.M. Donaldson). Academic Press. New York. USA. Vol. 9A, pp.223-275.
- Nee lakamtan , B. ; Kusuma, N. and Bhat, U.B. , 1989.** Reproductive cycles of marine fishes. In: Reproductive cycles of Indian vertebrata (ed. S.K. Saidapur). Alied Puloshers , Ltd. pp.100-165.
- Salem , S.B. ; Zak, M.I. ; El-Gharabawy, M.M. ; El-Shorbagy, I.K. and El-Boray, K.F. , 1999.** Seasonal histological in the ovaries of *Mugil seheli* from Suez Bay. Bull. Nati. Inst. Oceanogr. Fish. Egypt, Vol. 20, No. 1, pp.235-249.
- Suluehanamma, G.P. ; Reddy, S. and Natarajan, R. , 1981.** Maturity and spawning of *Mugil cephalus* Linaeus in Porto Novo waters. J. Mar. Biol. ASSS. Indio. Vol. 1-3, pp.57-61.
- Tyler, C.R. and Sumpter, J.P. , 1996.** Oocyte growth and development in teleosts. Rev. Fish. Biol. Fish. Vol. 6, pp.287-318.
- Wallace , R.A. and Selman, K. , 1981.** Cellular and dynamic aspects of oocyte growth in teleosts. Am. zool. Vol. 21, pp.125-343.
- Yesaki, M. , 1983.** Observation on the biology of yellow fin tuna (*Thunnus albacares*) and Skip jack tuna (*Katsuwonus plamis*). Tuna in Philipine water IP, TP. Colombo Srilanka. 66 P.
- Yesaki, M. 1989.** A Review of biological fisheries for (*Thunnus albacares*) in the Indopacific region in interaction of Pacific tuna fisheries. FAO fisheries. Technology. 63 P.

Histological Study on Ovary of Yellowfin Tuna (*Thunnus albacares*) in the Gulf of Oman

Oryan Sh.⁽¹⁾ ; Hosseinzadeh H.⁽²⁾ and Abdaly S.⁽³⁾

sh_oryan@yahoo.com

1- Faculty of Biology, Tarbiat Moalem University, Tehran, Iran

2- I.F.R.O., P.O.Box: 14155-6116 Tehran, Iran

3- Faculty of Marine & Technology, Islamic Azad University, North Tehran
Branch, P.O.Box: 19737-33583 Tehran, Iran

Received: June 2002

Accepted: May 2003

Key words : Histology, Ovary, *Thunnus albacares*, Oman Sea, Iran

ABSTRACT

In the present research which was done during the period of July 1997 to June 1998, histological studies on maturation stages of 40 yellowfin tuna specimen (*Thunnus albacares*) were conducted.

It was concluded that the ovaries of this fish had the following characteristics; Germination disk were not present. There were no difference among anterior, posterior and middle parts of maturity stage of ovaries. All observed ovaries were asynchronous. The ovaries had five maturity stages which were as follow:

a) Immature b) maturing c) Ripping d) Ripe e) Spent

Average dimension of oocyte in different stage are as follow: Immature ($<20\mu$); maturing ($>40\mu$); Ripping ($<60\mu$) and Ripe ($<120\mu$).