

---

# Behandlungsergebnisse einer Diodenlasertherapie bei Condylomata acuminata hinsichtlich Abheil- und Rezidivrate

Nadja-Katharina Schinabeck-Kühne

---



Aus der Klinik und Poliklinik für Dermatologie und Allergologie

Klinik der Ludwig-Maximilians-Universität München

Direktor: Prof. Dr. Dr. Thomas Ruzicka

# Behandlungsergebnisse einer Diodenlasertherapie bei Condylomata acuminata hinsichtlich Abheil- und Rezidivrate

Dissertation

zum Erwerb des Doktorgrades der Zahnmedizin

an der Medizinischen Fakultät der

Ludwig-Maximilians-Universität zu München

vorgelegt von

Nadja-Katharina Schinabeck-Kühne, geb. Schinabeck

aus

Münchberg

2018

Mit Genehmigung der Medizinischen Fakultät  
der Universität München

Berichterstatter:	Prof. Dr. Peter Kaudewitz
Mitberichterstatter:	PD Dr. Hans Starz
Dekan:	Prof. Dr. med. dent. Reinhard Hickel
Tag der mündlichen Prüfung:	14.06.2018



---

# **Behandlungsergebnisse einer Diodenlasertherapie bei Condylomata acuminata hinsichtlich Abheil- und Rezidivrate**

**Nadja-Katharina Schinabeck-Kühne**

---

Dissertation  
an der Medizinischen Fakultät  
der Ludwig-Maximilians-Universität  
München

vorgelegt von  
Nadja-Katharina Schinabeck-Kühne  
aus Münchberg

2018



## Inhaltsverzeichnis

Inhaltsverzeichnis.....	7
1 Einleitung.....	9
1.1 Condylomata acuminata .....	9
1.2 Biologie des HPV.....	11
1.2.1 Das Genom des HPV.....	11
1.2.2 Klassifizierung/Typisierung.....	14
1.2.3 Therapiemöglichkeiten.....	20
1.3 Der Laser.....	20
1.3.1 Grundlagen zur Entstehung von Laserstrahlen .....	20
1.3.2 Eigenschaften von Laserstrahlen .....	21
1.3.3 Wirkungen von Laserstrahlen .....	22
1.3.3 Der Diodenlaser.....	25
2 Material und Methodik .....	27
2.1 Evaluation der Ethikkommission .....	27
2.2 Behandlungsmethode .....	27
2.3 Einschlusskriterien.....	30
2.4 Ablauf .....	31
2.5 Auswertung .....	33
2.5.1 Datenerfassung .....	33
2.5.2 Erfassung der Kondylome.....	33
2.5.3 Einteilung nach Wahrscheinlichkeit für eine oder zwei Laserungen .....	37
2.5.4 Heilungsrate und Rezidivrate .....	37
2.5.5 Weitere Auswertungen .....	38
2.5.6 Kennzeichnungen im Ergebnisteil .....	38
3. Ergebnisse .....	41
3.1 Übersicht .....	41
3.2. Heilungsrate .....	43
3.2.1 Ergebnisse der Gruppe I (Patienten mit einzelnen Kondylomen, 25 Patienten; s. Kap. 2.5.3) .....	43
3.2.2 Ergebnisse der Gruppe II (Patienten mit beetartigen, großen und multiplen Befunden, 20 Patienten; s. Kap. 2.5.3).....	43
3.2.3 Heilungsrate insgesamt.....	44
3.3 Die Rezidivrate .....	46

## Inhaltsverzeichnis

3.3.1 Unterscheidung von Rezidivrate und Neubildungsrate .....	46
3.3.2 Gruppe I (Patienten mit einzelnen Kondylomen, 25 Patienten) .....	46
3.3.3 Gruppe II (Patienten mit beetartigen, großen und multiplen Befunden, 20 Patienten) .....	46
3.3.4 Rezidivrate Gesamtkollektiv.....	47
3.4 Ergebnisse der Weiterbehandlung bei therapieresistenten und neu auftretenden Kondylomen: Gründe für zweite Laserbehandlung: .....	49
3.5 Betrachtung der Ergebnisse bei unterschiedlicher Lokalisation .....	50
3.6 Unerwünschte Nebenwirkungen der Diodenlasertherapie bei Kondylomen.....	53
3.7 Drei Beispiele – Auswertung und Ergebnis .....	54
4 Diskussion.....	57
4.1 Kondylome sind unter mehreren Aspekten bedeutsam .....	57
4.1.1 Medizinökonomische folgen .....	57
4.1.2 Sozioökonomische Folgen .....	58
4.1.3 Gesundheitliche Folgen.....	59
4.2 Die Standardtherapien .....	61
4.3 Problematik der Therapiearten hinsichtlich der Rezidive .....	63
4.4 Problematik der Studie bzw. Durchführung der Studie .....	66
4.5 Diskussion anderer Therapieformen .....	67
4.5.1 Diskussion anderer Studien.....	67
4.5.2 Vergleich der Studien mit dieser Studie.....	74
4.6 Schlussfolgerung und Möglichkeiten der Weiterentwicklung .....	76
5 Zusammenfassung.....	77
6 Abkürzungsverzeichnis .....	79
7 Abbildungsverzeichnis.....	79
8 Tabellenverzeichnis .....	80
9 Literaturverzeichnis.....	81
10 Eidesstattliche Versicherung .....	94
11 Danksagung .....	95



## 1 Einleitung

### 1.1 Condylomata acuminata

Sexuell übertragbare Erkrankungen haben in den letzten Jahren besonders durch die weltweite Ausbreitung der Immunschwächekrankheit HIV mit ihren individuellen klinischen aber auch sozioökonomischen Auswirkungen verstärkt öffentliches Interesse gefunden. Weniger dramatische und nicht lebensbedrohliche weitere sexuell übertragbare Erkrankungen gerieten dabei etwas aus dem Blickfeld. Die häufigsten ganz überwiegend sexuell übertragbaren Erkrankungen der Haut und Schleimhäute sind Infektionen mit Humanen Papillomviren (HPV) (Cates et al., 1999). Durch HPV können, je nach Virustyp, präkanzeröse und im weiteren Verlauf karzinomatöse, zunächst intraepitheliale Proliferationen (zur Hausen et al., 1977), aber auch überwiegend benigne Haut- oder Schleimhautwarzen bzw. -papillome hervorgerufen werden (Nguyen et al., 2014). Diese sind oft schwer zu behandeln, neigen zu Rezidiven und sind für die betroffenen Patienten überaus lästig (Lacey et al., 2005). Viruspapillome der Genitalregion werden als Feigwarzen oder condylomata acuminata (Kondylome) bezeichnet.

Kondylome sind die häufigsten benignen Tumore des äußeren Genitalbereiches (AWMF Nr. 015/027;). Condylomata acuminata treten einzeln oder in Vielzahl als mehrere Millimeter bis Zentimeter große, flache oder papillomatöse Exkreszenzen mit braungrauer bis hautfarbener meist verruziformer Oberfläche auf (von Krough et al., 1997). Sie können auch flächenhafte Beete bilden, die aus unzähligen konfluierenden einzeln kaum mehr abgrenzbaren Läsionen bestehen und in seltenen Fällen zu riesenhaften Tumorkonglomeraten heranwachsen (AWMF NR. 081/008). Manche Autoren unterscheiden darüber hinaus noch keratotische Genitalwarzen, wenn die papillomatösen Exkreszenzen oberflächliche Verhornung zeigen und papillomatöse warzenähnliche Bildungen, wenn ausgeprägte klinische Ähnlichkeit mit seborrhoischen Warzen besteht, sowie condylomata plana, wenn die Kondylome wenig erhabene, flache Papeln bilden (AWMF 015/027).

## 1 Einleitung

Bei der Frau treten Kondylome vor allem an den labia maiora und minora, der commissura posterior, der Klitoris sowie perianal auf. Beim Mann sind bevorzugt Präputialhöhle, glans penis, Frenulum und Penisschaft befallen (AWMF Nr. 059/001 2006; Hengge et al., 2008). Zunehmend werden Kondylome bei beiden Geschlechtern auch am mons pubis beobachtet, besonders wenn die Haare in diesem Bereich rasiert werden. Eine weitere Lokalisation ist bei etwa jedem 4. Patienten der meatus urethrae, wobei ein intraurethraler Befall möglich ist und vor Therapiebeginn ausgeschlossen werden sollte (AWMF Nr. 059/001). Bei perianaler Ausbreitung ist nach Sanierung des äußeren Analbereiches, besonders bei rezeptivem Analverkehr, auf intraanale Kondylome zu achten (Gross et al., 1997).

Tabelle 1: Häufige Lokalisation der Genitalwarzen

<b>Mann</b>	<b>Frau</b>
Penisstamm	Hintere Kommissur
Präputium	Labia minora
Glans Penis	Labia majora
Sulcus coronarius	Introitus vaginae
Scrotum	Vagina/Cervix uteri
Urethra/Meatus urethrae	Urethra/Meatus urethrae

Quelle: Gross, Barasso; 1997, modifiziert

Histologisch zeigen Kondylome eine papillomatöse Struktur mit ausgeprägter Akanthose und charakteristischen Koilozyten in den oberen Epidermislagen (AWMF 059/001). In der Dermis fallen dilatierte Gefäße auf (AWMF 059/001). Ein reaktives lymphohistiozytäres Infiltrat ist eher spärlich ausgeprägt.<sup>1</sup>

Eine Infektion mit HPV ist als Schmierinfektion über direkten Hautkontakt möglich. Eine Übertragung durch Sexualkontakt bzw. Hautkontakt (wie bei der Geburt:

---

<sup>1</sup> Siehe Kap. 1.2 Biologie des HPV

Antonsson et al., 2002) kommt wesentlich häufiger vor als eine Infektion über kontaminierte Gegenstände (Obalek et al., 1993), die jedoch auch möglich ist.<sup>2</sup>

Prädisponierende Faktoren im genitalen und analen Bereich sind Feuchtigkeit, Epithelläsionen, Ekzeme und dergleichen, hervorgerufen u. a. durch Rasieren (AWMF Nr. 081/008).

Als Risikofaktor für eine Infektion durch HPV gilt besonders eine hohe Anzahl an Sexualpartnern (Karlsson et al., 1995; Basemann et al., 2005). Prädisponiert für die Entwicklung von Kondylomen sind vor allem immunsupprimierte Patienten, aber auch Patienten mit anderen genitalen Infektionen (AWMF Nr. 015/027; WHO 2005). Kofaktoren sind Zigarettenrauch (Basemann et al., 2005), Drogenmissbrauch, ein niedriger sozioökonomischer Status und frühe Kohabitarche. Auch genetische Faktoren, ein Mangel an Folsäure und Antioxidantien werden diskutiert (Hengge et al., 2008).

## 1.2 Biologie des HPV

### 1.2.1 Das Genom des HPV

HPV-Partikel messen 52 bis 55 nm im Durchmesser (Howley et Lowy 2007) (wichtige Größe bei der Auswahl von Schutz/Atemmasken bei therapeutischen mit Freisetzung von Viren bzw. virushaltigem Material verbundenen Maßnahmen)<sup>3</sup>. HPV sind unbehüllte DNA-Viren mit einem doppelsträngigen zirkulären Genom (Imperiale et al., 2007) aus etwa 8000 Basenpaaren und einem eikosaedrischen Kapsid aus 72 Kapsomeren (Howley et Lowy 2007). Das Kapsid besteht aus zwei viral kodierten Strukturproteinen, einem größeren L1-Protein, das etwa 80% des gesamten viralen Proteins ausmacht und einem kleineren L2-Protein (Icenogle et al., 1995; Pfister et al., 1987). Beide Proteine sind für eine effektive Infektion wichtig (Nguyen et al., 2014).

---

<sup>2</sup> eine weitere Übertragungsmöglichkeit s. Kap. 4.1.3

<sup>3</sup> s. Kap. 4.1.3 Gesundheitliche Folgen

## 1 Einleitung

Die Struktur und Funktion des HPV-Genoms ist innerhalb der Papillomaviridae weitgehend erhalten und besteht aus funktionellen Hauptkomponenten: Die frühe (early =E) Region besteht aus 6 open reading frames (Nguyen et al., 2014). Sie kodieren für nicht-strukturelle Proteine, die der viralen Replikation, der Adaptation des zellulären Milieus für die viralen Aktivitäten, der Transaktivierung der viralen Transkription, sowie der zellulären Transformation und Proliferation dienen (Nguyen et al., 2014). Die viralen Proteine E1 und E2 sind an der Replikation des viralen Genoms beteiligt (Nguyen et al., 2014) und bedienen sich hierbei der DNA-Polymerasen und der Replikationsmaschinerie der Wirtszelle (Harari et al., 2014). Das virale Genom wird synchron mit der DNA des Wirtes während der S-Phase repliziert (Nguyen et al., 2014). Bei Hochrisiko-HPV-Typen verbindet sich E2 direkt mit dem mitotischen Spindelapparat, ein Vorgang der mit der genomischen Persistenz des HPV in der infizierten Wirtszelle in Verbindung gebracht wird (Doorbar et al., 2012). E4- und E7-Proteine bewirken eine Arretierung des Zellzyklus in der G2-Phase, indem sie den Anstieg von zellzyklusabhängigen Proteinen, die für die Einleitung der Mitose benötigt werden, verhindern (Wilson et al., 2005; Nakahara et al., 2005). E5 sorgt für ein, der Replikation dienendes, günstiges Mikroenvironment in den Epithelschichten (Lazarczyk et al., 2008).

Die späten Genabschnitte L1 und L2 steuern die Reifung des Virions und die Vorbereitung zu dessen „Verpackung“, die der Freisetzung der Viren aus den oberen Epithelschichten vorausgeht (Harari et al., 2014). Das Viruskapsid besteht aus 360 Molekülen des L1-Proteins, die zu 72 pentamerischen Kapsomeren zusammengefügt sind (Imperiale et al., 2007). E4 spielt wahrscheinlich eine Rolle bei der Virusfreisetzung und der Ineffektivität der oberen Epithelzellschichten, indem es die Bildung regelhafter, fester Keratinstrukturen stört (McIntosh et al., 2008). Virusartige Partikel, die aus HPV L1-Protein bestehen, aggregieren spontan und können die Produktion neutralisierender Antikörper induzieren. Hierauf beruht die Wirkung prophylaktischer HPV-Vaccine (Hengge et al., 2008).

Tabelle 2: Proteinfunktion und Zyklus der Genexpression von high- und low-risk HPV-Erkrankungen nach Doorbar et al., 2012:

	<b>High-Risk Alpha</b>	<b>Low-Risk Alpha</b>
<b>E6</b>	encodes E6* products	no E6* products
	binding and degradation of - p 53 - specific PDZ-domain proteins	weaker binding (no degradation) of - p 53 - no binding of PDZ - domain proteins
	interact with the E6AP ubiquitin ligase inhibition of p53 transactivation an acetylatoin	
	inhibition of apoptosis	unknown
	bypass of growth arrest following DNA damage	normal growth arrest following DNA damage
	inhibition of keratinocyte differentiation	unknown
	inhibition of interferon response	weaker inhibition of interferon response
	activation of signaling pathways - Akt - Wnt - Notch - mTORC1	unknown
	telomerase acitvation	no activation
	c-myc activation	no activation
<b>E7</b>	binding and degradation of - pRb - p107 - p130 binding (no degradation) of - E2F1 - Cullin2 - HDAC	weaker binding (no degradation) of - pRb - p107 - E2F1 binding of - p130
	binding of regulatory proteins including E2F6, p600, HAT, PP2A induction of cell cycle entry and DNA synthesis role in genome amplification	
	induction of genome instability	no stimulation of instability
	suppression of STAT-1 function	no suppression
	immortalization and transformation functions	no such functions
	activation of signaling pathways - Akt	unknown

Quelle: Tabelle entnommen aus Doorbar, J. et al., 2012

### 1.2.2 Klassifizierung/Typisierung

Papillomviren sind weit verbreitet. Sie konnten aus Tetrapoden wie Vögeln, Schildkröten, Schlange sowie den meisten Säugetieren isoliert werden (Bravo et al., 2010; De Villiers et al., 2004). Man nimmt an, dass die Entwicklung der Viren bis 350 Millionen Jahre zurückverfolgt werden kann (Garcia-Valley et al., 2005; Gottschling et al., 2007; Shah et al., 2010) und dass somit Papillomviren bereits vor der Entstehung des modernen Menschen vorhanden waren. So sind auch in den unmittelbaren Vorfahren des Menschen und in den meisten nicht-humanen Primaten Papillomviren nachgewiesen worden (Van Ranst et al., 1991; Chan et al., 1997; Chen et al., 2009). Sie zeigen große genomische Ähnlichkeit mit  $\alpha$ -HPV (Harari et al., 2014). Solche Papillomviren sind in der Lage bei Rhesusaffen intraepitheliale Dysplasien zu erzeugen, die histologisch einer zervikalen intraepithelialen Dysplasie ähneln (Ong et al., 1993; Bergin et al., 2013). Auch eine Übertragung von infizierten auf nicht infizierte Tiere führte zur Entstehung von CIN ähnlichen Veränderungen (Wood et al., 2007). Humane Papillomviren sind hoch spezialisiert und in ihrem Wachstumszyklus abhängig von der infizierten Wirtszelle und somit an diese spezifische Wirtsnische extrem angepasst (Stanley et al., 2014). Die virale Genexpression ist eng an die epitheliale Differenzierung gekoppelt und hat den dabei aktivierten Replikationsapparat der Wirtszelle „geentert“ (Harari et al., 2014). Weitere Anpassung an bestimmte anatomische Kompartimente, wie muköse oder squamöse Epithelien, erfolgte im Verlauf einer umfangreichen Diversifikation in zahlreiche HPV-Typen die Parallelen mit dem Wachstum und der geographischen Ausbreitung des homo sapiens und seiner Subtypen vor etwa 200.000 bis 150.000 Jahren zeigt (Chen et al., 2009). Obwohl die hohe Zahl von HPV-Typen und die Besetzung unterschiedlicher ökologischer Nischen (Bernard et al., 1994) eine hohe Mutationsrate erwarten lässt, ist diese erstaunlich gering (Rector et al., 2007). Sie liegt bei etwa  $10^{-8}$  bis  $10^{-7}$  Nucleotiden pro Jahr (Rector et al., 2007).

Besonders gut konservierte Genabschnitte werden als Basis für die Typisierung der HPV verwendet, serologische Typisierungen sind aufgrund der schwachen oder

fehlenden systemischen Immunreaktion nicht praktikabel (De Villiers et al., 2004; Stanley et al., 2014; Hengge et al., 2008). Seit den späten 1980er Jahren wurde zunehmend ein genomisches, auf der Sequenzierung der DNA basierendes, Klassifizierungssystem für HPV geschaffen (Harari et al., 2014). Mit Einführung PCR gestützter Analysen und Consensus Primern für hoch konservierte Genabschnitt des L1 ORF wurde es weiter verfeinert und als Grundlage für die Definition von Genera, Species und Variant lineages vom International Committee on the taxonomie of Viruses übernommen (Harari et al., 2014). Variant lineages sind eine neuere Entwicklung, deren Bedeutung hinsichtlich klinischer Manifestation und geographischer Verbreitung Gegenstand der Forschung ist (Burk et al., 2013). Somit sind HPV-Typen Genotypen (Stanley et al., 2014). Ein HPV-Typ liegt dann vor, wenn die Nucleotidsequenz des L1-ORF um mehr als 10% vom zuerst charakterisierten, klonierten viralen Genom bekannter HPV-Typen abweicht (De Villiers et al., 2004). Eine variant lineage liegt vor, wenn die genetische Heterogenität mindestens 1%, jedoch weniger als 10% im Vergleich zum Prototyp beträgt (Burk et al., 2013; Chen et al., 2011). Zurzeit sind über 150 HPV-Typen (Bernard et a., 2010) auf dieser Basis identifiziert. Sie werden überwiegend in Genera geklustert, die nach den Buchstaben des griechischen Alphabets von Alpha bis Pi benannt sind (De Villiers et al., 2004). Alphapapillomviren infizieren vor allem genitale Schleimhäute und sind für genitoanale Karzinome ursächlich (De Villiers et al., 2004). Betapapillomviren wurden vor allem aus Hautläsionen isoliert (Weissenborn et al., 2012). Gammapapillomviren sind vor allem in Hautveränderungen zu finden, die histologisch durch charakteristische homogene intrazytoplasmatische Einschlusskörper gekennzeichnet sind (De Villiers et al., 2004; Nindl et al., 2007; Gottschling et al., 2009). Gamma- und Betapapillomviren kommen auch in der Mundhöhle vor. Innerhalb des Alpha-Genus finden sich 12 Typen (HPV 16, -18, -31, -35, -39, -45, -51, -56, -58, -und 59) (WHO; Schiffman et al., 2009; Bouvard et al., 2009), die als high-risk bzw. Kategorie 1 bezeichnet werden (Doorbar et al., 2012), da ihr Auftreten mit einem hohen Risiko einer malignen Transformation verbunden ist. Auch die in genitalen Kondylomen anzutreffenden HPV-Typen 6 und 11 gehören zum Genus alpha, werden aber den low-risk Typen zugeordnet (Bernard et al., 2010;

Doorbar et al., 2012), da sie nicht zu einer langdauernden, vom geregelten Zellzyklus entkoppelten Zellproliferation und Transformation führen.

Tabelle 3: Übersicht über die HPV-Typen

Tumor	HPV- Typ
Benigne Hautwarzen	
Tiefe Plantarwarzen	1, 2, 4, 63
Mosaikwarzen	2
Verrucae vulgares	2, 4, 27, 1, 26-29, 41, 49, 57, 75-77
Metzgerwarzen	7
Pigmentierte Warzen	4, 60, 65
Verrucae planae juveniles	3, 10, 28, 29, 49
Benigne Tumore des Kopf- und Halsbereichs	
Orale Papillome und Leukoplakien	2, 6, 7, 11, 13, 16, 32, 57, 72, 73
Fokale epitheliale Hyperplasie Heck	13, 32
Larynxpapillome	6, 11
Konjunktivalpapillome	6, 11
Nasalpapillome	6, 11, 57
Anogenitale Läsionen	
Condylomata acuminata	6, 11, 2, 16, 27, 30, 40-42, 44, 45, 54, 55, 57, 61, 90
Zervikale und vaginale intraepitheliale Neoplasien; Neoplasien der Vulva, des Penis und perianale intraepitheliale Neoplasien	6, 11, 16, 18, 26, 27, 30-31, 33-35, 39, 40, 42-45, 51-59, 61-62, 64, 66-69, 71-74, 82-84, 86, 87, 89, 91 u.a.
Maligne Tumore	
Zervixkarzinome	16, 18, 31, 45, 6, 11, 26, 33, 35, 39, 51, 52, 55, 56, 58, 59, 66, 68, 73, u. a.
Vulva-, Vagina-, Penis-, Perianalkarzinome	6, 11, 16, 18, 31, 33
Buschke-Löwenstein-Tumor	6, 11
Morbus Bowen	1, 2, 55-6, 11, 15, 16, 20, 25, 34, 35, 38, u.a.
Digitale Plattenepithelkarzinome	16
Larynxkarzinome	6, 11, 16, 18, 30, 35
Orale und Pharynxkarzinome	2, 3, 6, 11, 15, 16, 18, 57
Tonsillenkarzinome	16, 57



## 1 Einleitung

Ösophaguskarzinome	6, 11, 16, 18, u.a.
Nasalkarzinome	16, 57
Konjunktival-, Lid-, Tränensackkarzinome	6, 11, 16, 18

Quelle: Tabelle entnommen aus Hengge et al., 2008

Da das HPV zur Replikation, Translation und Transkription seines Genoms mit den oben geschilderten Auswirkungen auf die Wirtszelle auf den Replikationsapparat des proliferierenden Keratinozyten angewiesen ist, wird angenommen, dass eine Infektion mit HPV den Kontakt zwischen Virus und basalen Keratinozyten der Epidermis erfordert. Dieser kommt im Bereich kleinerer oberflächlicher Hautläsionen zustande, wenn virushaltige Hautschuppen, d.h. ausdifferenzierte virushaltige Korneozyten der obersten Epidermis, dorthin gelangen (Doorbar et al. 2012). Die Anwesenheit von HPV in Korneozyten bedeutet allerdings noch keine Infektion und eine Infektion muss nicht zwangsläufig zu klinisch erkennbaren HPV-induzierten benignen, aber auch malignen entstehenden Neoplasien als Folge einer HPV-bedingten Transformation führen. Antonsson et al., 2003 stellten fest, dass epidemiologische Untersuchungen an Neugeborenen, Säuglingen und Kleinkindern auf eine sehr frühe Besiedelung der Haut mit bis zu 73 unterschiedlichen HPV-Typen hinweisen. HPV-DNA ließ sich bei 2 von 16 Neugeborenen am Tag der Geburt und bei 45% in den darauffolgenden Tagen nachweisen. Die Prävalenz von HPV-DNA bei Kindern im Alter zwischen 1 und 4 Jahren variierte zwischen 50 und 70 % und erreicht damit Werte, wie sie bei Erwachsenen immunkompetenten Probanden gefunden werden. Bei 77% der ebenfalls untersuchten Mütter war HPV-DNA nachweisbar, wobei bei 4 von 11 Babys mit positivem HPV-Nachweis derselbe Typ wie bei der Mutter vorlag. Hieraus wird geschlossen, dass asymptomatische HPV-Infektionen normaler Haut bereits in einem sehr frühen Lebensalter mit einer großen Anzahl unterschiedlicher HPV-Typen erfolgen.

Methodisch ähnliche Studien bei Erwachsenen Probanden zur Prävalenz asymptomatischer HPV-Infektionen zeigen eine noch größere Verbreitung der HPV-Viren. Untersucht wurden Nierentransplantierte, also immunsupprimierte Patienten, Dialysepatienten und eine alters- und geschlechtsgematchte Kontrollgruppe (Antonsson et al., 2000). Die höchsten Infektionsraten mit 94% fanden sich bei

Nierentransplantierten, etwas niedrigere Werte ergaben sich mit 82% für Dialysepatienten und 80% für gesunde Kontrollen. Innerhalb der Gruppe gesunder Probanden nahm die Prävalenz altersabhängig von 38% bei 20-30jährigen auf 73% bei 71-80jährigen altersabhängig zu (Antonsson et al., 2000). Durch Klonieren und Sequenzieren der HPV-DNA ließen sich 50 unterschiedliche HPV-Typen identifizieren (Antonsson et al., 2000). Bei Untersuchungen der Beta-Papillomvirus DNA in Haarfollikeln, die als Reservoir kutaner HPV gelten, fanden sich bei über 90% der immunkompetenten Probanden DNA zahlreicher unterschiedlicher  $\beta$ -HPV-Typen (Weissenborn et al., 2012). Diese sind zum Teil nur vorübergehend nachweisbar, manchmal jedoch auch für Monate oder Jahre (De Koning et al., 2007; Weissenborn et al., 2012). Allerdings ist die Anzahl der Virus-DNA Kopien eher niedrig, der Median lag unter einer Kopie pro 60 Zellen (Weissenborn et al., 2012). Die Vielzahl genomisch verschiedener auf der Haut nachweisbarer HPV-Typen und ihre weite Verbreitung wurde als Hinweis auf die kommensalische Natur dieser Pathogene interpretiert (Antonsson et al., 2000). Während ihrer langen Entwicklungszeit über hunderte von Millionen Jahren haben die HPV-Viren offensichtlich Strategien entwickelt, die es ihnen ermöglichten, sich effizient innerhalb großer Populationen von Individuen zu verbreiten und chronische Infektionen ohne wesentliche Schädigung des befallenen Gewebes hervorzurufen.

Hierzu bedient sich das HPV bestimmter Strategien um die Immunabwehr des Wirtsorganismus zu umgehen (Stanley et al., 2014). HPV sind ausschließlich intrazelluläre Pathogene, deren Wachstum und Vermehrung vollständig von Proliferation und Differenzierung ihrer Wirtszelle abhängig ist (Doorbar et al., 2012). Sie verursachen keine Zytolyse oder Zelluntergang und keine damit verbundene Entzündung (Stanley et al., 2014). Proinflammatorische Zytokine, die zur Rekrutierung immunkompetenter Zellen, wie antigen-präsentierender Langerhanszellen, erforderlich sind, werden kaum gebildet (Stanley et al., 2014). Eine Virämie kommt nicht vor (Stanley et al., 2014), für das Immunsystem bleibt das Virus damit praktisch unsichtbar (Stanley et al., 2010). Darüber hinaus interferiert HPV mit den Immunfunktionen, die durch die Keratinozyten selbst ausgeübt werden (Nestle et al., 2009). Hierzu gehören die Aktivierung von Komponenten der angeborenen Immunität

und dessen Pathogen-Recognition-Rezeptors (PRR) wie Toll-like-Rezeptoren und der Gene-1-like-Rezeptor-Familie (Medzhiov et al., 2007; Nasu et al., 2010). Über diese Rezeptoren wird eine Kaskade proinflammatorischer Zytokine in Gang gesetzt, die ihrerseits wichtige immunmodulatorische Zytokine, insbesondere Interferone, aktiviert (Kawai et al., 2011; Taylor et al., 2013). HPV sind in der Lage die Funktion der angeborenen Immunantwort und deren Signalwege herunter zu regulieren und besonders die Freisetzung von Typ I Interferonen zu verhindern (Stanley et al., 2014). Da diese als Rekrutierungssignale für Langerhanszellen, stromalen dendritischen Zellen und Makrophagen erforderlich sind, fehlen zunächst solche Zellen in der Umgebung von HPV-Infektionen oder sind dort nur sehr spärlich vorhanden (Stanley et al., 2014). Trotz dieser Strategien zur Ausschaltung der Immunantwort des Wirtes kann dieser in den meisten Fällen die Infektion beseitigen oder zumindest beherrschen (Moscicki et al., 2012). Dazu müssen Langerhanszellen bzw. dermale dendritische Zellen mit viralen Antigenen geprimed werden (Igyarto et al., 2013). Solche Zellen sind dann in der Lage eine T-Zell vermittelte Immunantwort zu induzieren. Ein auf Befunden in der Maus basierendes Modell beschreibt, dass im weiteren Verlauf aktiv infizierte Zellen durch normal erscheinende Zellen, d.h. Zellen in denen die virale Genexpression durch Einwirkung der T-Zellen „abgeschaltet“ wird, ersetzt werden (Haniffa et al., 2012). Das Episom persistiert jedoch in den Keratinozyten bzw. den epithelialen Stammzellen am Ort einer früheren Infektion für längere nicht exakt definierte Zeit und kann bei entsprechender Immunitätslage oder durch hormonelle Einflüsse reaktiviert werden. Aus den geschilderten Zusammenhängen wird klar, dass eine vollständige Eradikation des HPV mit den zurzeit verfügbaren Mitteln nicht möglich ist und dass auch nach Behandlung virusinduzierter Läsionen Rezidive auftreten können (AWMF Nr. 081/008; AWMF Nr. 059/001, 2006). Zu deren Häufigkeit und zeitlichen Kinetik tragen vermutlich einerseits die Methode der Behandlung, aber auch individuelle wirtsspezifische Faktoren bei.

### 1.2.3 Therapiemöglichkeiten

Kondylome sollten grundsätzlich behandelt werden. Die Therapien der Kondylome zielen zunächst auf die Entfernung der Warzen ab, da es zur Eradikation der HPV-Infektion noch keine wirksame Therapie gibt.

Die heute zur Behandlung von androgenitalen Warzen verfügbaren Therapien können grob in topische (konservative) und invasiv-chirurgische Verfahren eingeteilt werden (AWMF-Nr. 059/001, 2006). Die topischen Therapien kann der Patient in den meisten Fällen nach Anleitung durch den behandelnden Arzt selbst ausführen. Sie werden deshalb auch als self-administred modalities bezeichnet, im Gegensatz zu sogenannten office-based Verfahren, die im Wesentlichen invasive, chirurgische Eingriffe umfassen (Gross, 2011; Leszczyszyn et al., 2014). Zu diesen Verfahren zählen auch die Laserbehandlungen, unter anderem der Diodenlaser.

## 1.3 Der Laser

### 1.3.1 Grundlagen zur Entstehung von Laserstrahlen<sup>4</sup>

Das Akronym LASER steht für Light Amplification by Stimulated Emission of Radiation. Es beschreibt die wesentlichen Vorgänge bei der Entstehung der Laserstrahlung, wobei Licht als elektromagnetische Strahlung (Radiation) bezeichnet wird. Um den besonderen Charakter dieser Strahlung zu verstehen, ist ein Blick auf das hier stark vereinfachte Bohr'sche Atommodell hilfreich: ein positiv geladener Kern wird von negativ geladenen Elektronen auf festen diskreten Bahnen umkreist. Die jeweiligen Bahnen beschreiben diskrete Energieniveaus bzw. den energetischen Zustand der darauf befindlichen Elektronen. Eine Veränderung des Energieniveaus, d.h. ein Wechsel auf ein höheres oder niedrigeres Niveau, kann nur durch Zufuhr (Anregung) oder Abgabe von Energie (Emission) erfolgen, die genau einem sog. Energiequantum,

---

<sup>4</sup>Quellen dieses Kapitels: Schwarzmaier 1998; Trautwein et al., 2004

also der Energiedifferenz der jeweiligen Niveaus entspricht. Aufnahme und Abgabe von Energiequanten eines geeigneten Stoffes (LasermEDIUM) können von außen induziert werden. Hierbei wird einem LasermEDIUM (fest, kristallin, gasförmig oder flüssig) Energie in einer Weise zugeführt (pumpen), so dass die Elektronen überwiegend höhere Energieniveaus besetzen. Werden diese Energieniveaus von einer genügend großen Anzahl von Elektronen wieder verlassen, so wird Energie frei, und zwar exakt der Energiedifferenz zwischen den Niveaus entsprechend, also als gleiche Energiequanten oder Strahlung mit gleicher Wellenlänge und Ausbreitungsrichtung (kohärentes Licht). Diese Emission kann durch Rückstrahlung von Elektronen in das LasermEDIUM angeregt (stimuliert) werden. Auch hierbei werden jeweils diskrete Energiequanten von den angeregten Elektronen absorbiert. Diese geben dann exakt ein solches Quantum zusammen mit dem gleichen auftreffenden Quantum wieder ab, so dass, vereinfachend, am Ende des Prozesses zwei, also doppelt so viele Lichtquanten erzeugt sind (Amplifikation). Findet dieser Vorgang vielfach statt, wird Laserlicht erzeugt.

### 1.3.2 Eigenschaften von Laserstrahlen<sup>5</sup>

Laserlicht unterscheidet sich somit grundsätzlich vom Licht konventioneller Strahlenquellen wie Glühlampen oder Blitzlampen (IPL).

Es wird als kohärentes Licht bezeichnet, d.h. es hat eine einheitliche Wellenlänge, Frequenz und Ausbreitungsrichtung (kollimiertes Licht). Diese Eigenschaften sind Voraussetzung für die medizinische Laseranwendung im Rahmen der sogenannten selektiven Photothermolyse. Dieses Prinzip besagt, dass das spektrale Absorptionsverhalten des Zielgewebes (Zielchromophor), die Wellenlänge des Laserlichtes, die Impulsdauer des Laserstrahls und dessen Energiedichte (Fluence) aufeinander abgestimmt sein müssen, um ein bestimmtes Zielgewebe selektiv zu beeinflussen, ohne dessen Umgebung zu schädigen. Dies ist beim hier verwendeten

---

<sup>5</sup> Quellen dieses Kapitels: Schwarzmaier 1998; Trautwein et al., 2004

Diodenlaser der Fall, der im Dauerstrichmodus (cw mode) betrieben werden kann. Im Gegensatz hierzu erzeugen einige Laser, wie der CO<sub>2</sub>-Laser, weniger monochromatische und phasengleiche Wellen, die Wellenlänge der erzeugten Strahlen variiert ein wenig. Man spricht von gepulsten Lasern. Dann wird die Dauer der thermalen Relaxationszeit (definiert als die Zeit, die ein Zielvolumen benötigt um 63% der eingestrahnten Energie an die Umgebung wieder abzugeben) deutlich überschritten und es kommt zur unspezifischen Erhitzung und Zerstörung des Gewebes und seiner Umgebung. Auch dieser Prozess ist abhängig von der Expositionszeit, so dass eine gewisse Steuerung der Gewebswirkung möglich ist.

*Tabelle 4: Verschiede Parameter lassen sich beim Laser genau steuern:*

*Richtung: Da der Laserstrahl stark parallel verläuft, also sich kaum ausbreitet, lässt sich die Richtung sehr genau einstellen.*

*Zeit: Bei einem Laser kann man kontrollieren, in welchem Zeitraum ein Strahl ausgesendet wird.*

*Energie: an einem Körper verrichtete Arbeit längs einer Wegstrecke*

*Leistung: Energie pro Zeit in Watt*

*Fokusfläche: je kleiner diese ist, desto höher ist die Intensität*

*Energiedichte:(Laserpuls-) Energie pro Strahlenquerschnitt*

*Intensität: oder Leistungsdichte: Energie pro Zeit pro Fläche gleich Leistung durch Strahlenquerschnitt, die Stärke der Laserstrahlen*

*Dosis: von einem Körper oder Materie aufgenommene Arbeit (Energie) über eine Zeit*

*Quelle: Radloff, 2010*

### 1.3.3 Wirkungen von Laserstrahlen<sup>6</sup>

Die biologische Wirkung auf das Gewebe hängt ab von der Wellenlänge, der Dauer der Bestrahlung und dem Absorptionsverhalten des bestrahlten Gewebes. Trifft ein Lichtstrahl auf einen Stoff, kann er reflektiert, absorbiert oder transmittiert werden.

---

<sup>6</sup>Quellen dieses Kapitels: Rood, 1998; Trautwein, 2004

## 1 Einleitung

Der Strahl tritt schwächer aus dem bestrahlten Medium aus, als er eintritt. Ein Teil oder die ganze Strahlung wird beim Auftreffen auf die Gewebeoberfläche reflektiert, sie kann aber auch an Bestandteilen im Gewebe reflektiert werden (Remission). Die reflektierten Strahlen können in unterschiedliche Richtung gehen, man spricht von Streustrahlung. Ein anderer Teil wird im Gewebe deponiert (Absorption) und der Rest durchdringt das Gewebe, was Transmission genannt wird.

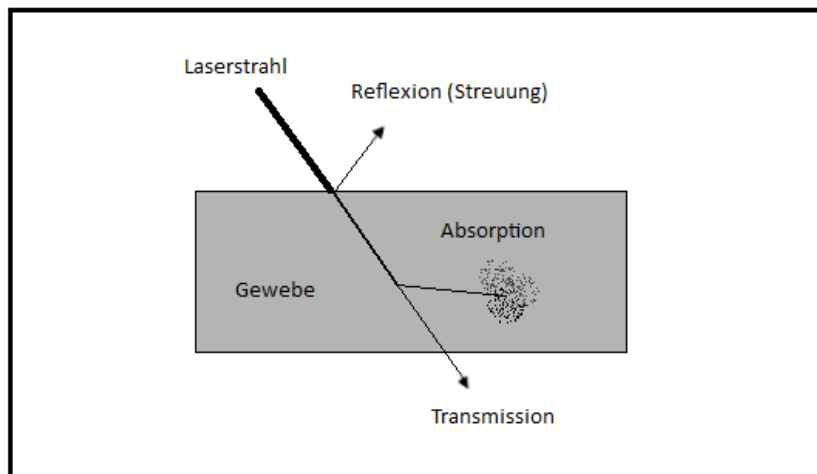


Abb. 1: Lichtwege in Gewebe (Quelle: Schwarzmaier, Laser-Gewebe-Wechselwirkung. 1998; modifiziert)

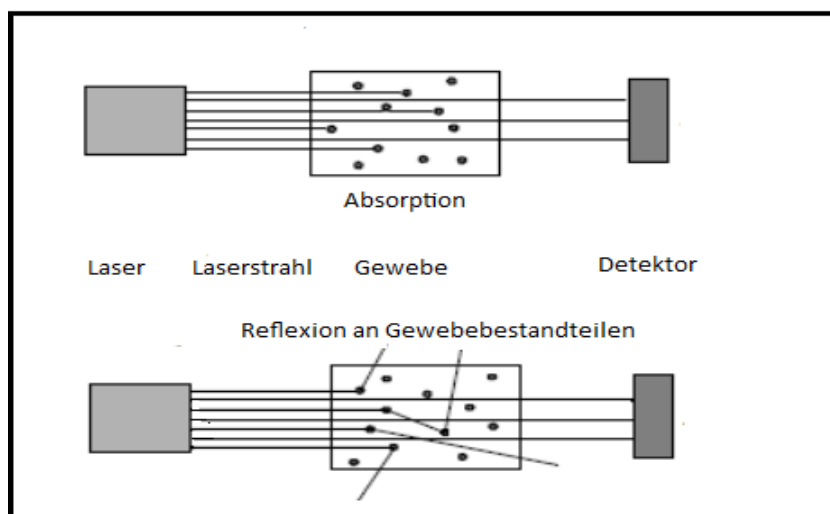


Abb. 2: Lichtwege und Schwächung (Quelle: Schwarzmaier: Laser-Gewebe-Wechselwirkung. 1998; modifiziert)

Reflexion und Transmission finden eher in der Diagnostik, Absorption in der Therapie Anwendung. Bei letzterer werden die Photonen von Atomen und Molekülen im Gewebe absorbiert. Die Lichtenergie kann so Form und Funktion des bestrahlten Gewebes manipulieren. „Der Absorptionskoeffizient  $\mu$  charakterisiert die Lichtabsorption. Er beschreibt, wie viele Photonen innerhalb einer definierten Wegstrecke bei einer vorgegebenen Wellenlänge absorbiert werden“ (Rood 1998). Das gilt für homogene Medien. Das Lambert-Beersche Gesetz stellt den Zusammenhang her, zwischen dem Absorptionskoeffizienten ( $\mu_a$ ) der einfallenden Lichtintensität, der Lichtintensität des geschwächten Strahls, sowie der Konzentration und der Schichtstärke des Medium.

$$I = I_0 e^{-\mu_a \cdot c \cdot d}$$

Abb. 3: Die Lambert-Beersche Formel

Die meiste Energie wird an der Oberfläche des Gewebes absorbiert. Die Intensität sinkt mit zunehmender Tiefe im Medium. Wasser absorbiert vor allem Strahlen im kurz- und langwelligen UV-Bereich (Bundesamt für Strahlenschutz). Ansonsten beeinflussen vor allem Hauptbestandteile wie Proteine, Nukleotide und Hämoglobin das Absorptionsspektrum (Rood 1998).

Für die medizinische Anwendung ist die Lichtverteilung im biologischen Gewebe von Interesse. Sie hängt vom Verhältnis zwischen Absorption und Streuung ab, sowie der Intensität des Laserstrahls.

Durch Laserstrahlen angeregte biologische Moleküle geben ihre Energie unter anderem an Sauerstoffmoleküle ab. Dadurch werden sehr aggressive Radikale gebildet, die Substanzen im biologischen Gewebe, wie die DNA oder Proteine, schädigen und zerstören können. Der Schädigungsgrad hängt von Bestrahlungsdauer und Bestrahlungsstärke ab. Bei einer Dauer im Bereich von Sekunden bis Millisekunden und einer Stärke von bis zu einem Megawatt pro Quadratcentimeter sind thermische Effekte zu erkennen. Von leichter Erwärmung über Denaturierung von Eiweißen und



Verkochung des Wassers bis hin zur Verkohlung. Aufgrund von Wärmeleitung ist auch umliegendes Gewebe betroffen. Thermische Effekte werden in der Medizin genutzt. In der Laserchirurgie zum Schneiden von Gewebe oder, wie im Fall der Studie, zum Verkochen von Gewebe. Für dieses Abtragen sind Nano- bis Mikrosekunden und Leistungen bis zu einem Gigawatt pro Quadratzentimeter notwendig. So wird auch das umliegende Gewebe kaum erwärmt (Bundesamt für Strahlenschutz; Rood 1998).

### 1.3.3 Der Diodenlaser<sup>7</sup>

Unter einem Diodenlaser versteht man einen aus einer oder mehreren Laserdioden bestehenden, mit elektrischem Strom gepumpten Halbleiterlaser. Bei Halbleitern müssen die Energieniveaus als kontinuierliche Verteilungen und nicht als diskrete Zustände betrachtet werden (Kneubühl et al., 1991). Elektrischer Strom kann mit dem Halbleiterlaser direkt in Laserlicht umgewandelt werden (Kneubühl et al., 1991).

Der Diodenlaser funktioniert nach dem Prinzip einer Leuchtdiode. Die Laserdioden können in Barren, und mehrere Barren zu einem Block zusammengefasst werden. Eine Kollimation, ein Parallelrichtung der Strahlen der einzelnen Dioden, ist notwendig. Das Lasermedium ist ein Halbleiter. Dieser kann aus Aluminium-Gallium-Arsenid oder Blei-Zinn-Tellurid bestehen. Der Halbleiter ist stäbchenförmig und besteht aus zwei Materialien, dem Überschuss (n)- und dem Defekt (p)-dotierten Material, dazwischen befindet sich ein Übergang. Wird eine Spannung angelegt, führt die Rekombination von Elektronen und Löchern am Übergang zur Emission von Licht, dessen Wellenlänge dem Abstand des Übergangs entspricht. Die Enden des Halbleiters sind verspiegelt. Die Lichtwelle wird von den Spiegeln reflektiert. Einer der Spiegel ist nur teilverspiegelt und lässt die Lichtwelle austreten. Die Wellenlänge lässt sich durch Anlegen einer Wechselspannung variieren. Das ist ein Vorteil des Diodenlasers, gerade in der Medizin, da die Wellenlänge auf die unterschiedliche Absorption verschiedener Gewebe abgestimmt werden kann. Weitere Vorteile sind ein vergleichsweise hoher

---

<sup>7</sup> Quellen dieses Kapitels: Radloff et al., 2010 und Kneubühl et al., 1991

Wirkungsgrad, ein einfaches Pumpen und eine lange Lebensdauer. Nachteilig ist in der Herstellung die Korrektur der Strahlendivergenz.

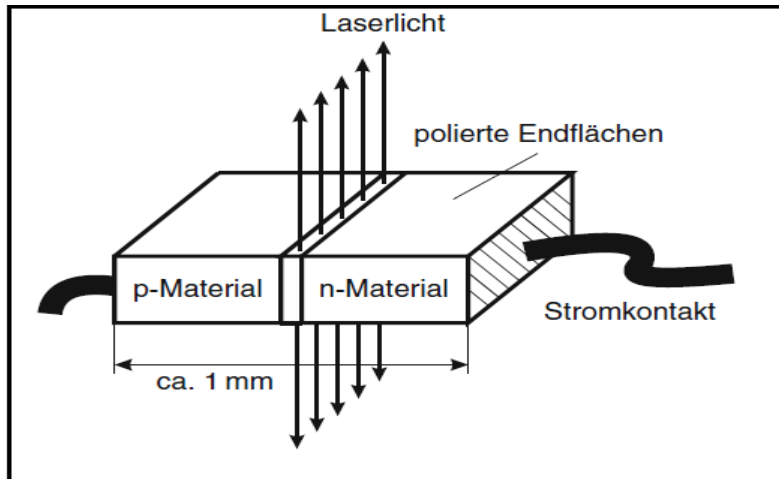


Abb. 4: Aufbau einer Laserdiode (Radloff, 2010)

Zwischen dem p- und n-Material befindet sich der Übergang.

## 2 Material und Methodik

### 2.1 Evaluation der Ethikkommission

Das Studienprotokoll einschließlich der Patienteninformation, der Einwilligungserklärung, einer Konformitätserklärung und einer Versicherungsbestätigung wurden der Ethikkommission vorgelegt. Unter Projekt-Nr. 326-09 wurde der Studie die ethische Unbedenklichkeit bescheinigt.

### 2.2 Behandlungsmethode

Die Behandlung wurde mit dem Diodenlaser *Medilas D MultiBeam* der Firma *MedTech* durchgeführt. Es handelt sich bei diesem Gerät um ein Flexi Pulse Hochleistungs-Diodenarray. Das Lasergerät ist ein aktives Medizinprodukt der Klasse IIb nach der Richtlinie 93/42/EWG. Der *Dornier Medilas D* ist laut Hersteller multidisziplinär in allen chirurgischen Fachdisziplinen einsetzbar, unter anderem in der Dermatologie. Für die Behandlung der Kondylome eignet sich das kontaktfreie Koagulieren und Vaporisieren, das durch bestimmte Behandlungsmodi und Lichtleitersysteme möglich ist. Sowohl Dauerstrich als auch gepulste Strahlung kann eingestellt werden.

Mit diesem Laser lässt sich die Tiefe der Wärmeentwicklung im Gewebe steuern. Laserstrahlen denaturieren die Kondylome im Dauerstrichmodus (cw- Modus) mit einer Laserleistung von 20 Watt, einer Wellenlänge von 940nm und einem Spotdurchmesser von einem Millimeter. Die Zeit der Bestrahlung begrenzt sich auf Nano- bis Mikrosekunden. Die Kondylome werden erst weißlich, dann dunkelbraun bis schwarz und fallen schließlich ab. Eine zu ausgedehnte Gewebekoagulation kann auch beim Diodenlaser zu tieferen Gewebserstörungen führen, die narbig abheilen.

Als Indikationsbereich gibt der Hersteller an:

- palliative und kurative Behandlung von malignen und benignen Tumoren
- Behandlung von vaskulären Hautveränderungen
- chirurgische Gewebspräparation wie Resektion, Exstirpation, Ablation und Koagulation
- Indikationen sind primär bei Operationen gegeben, bei denen ein minimal invasiver Eingriff, gute Hämostase, ausgedehnte Koagulationsvolumina oder blutungsarmes Schneiden und Abtragen von Geweben im Vordergrund steht.

DMT warnt vor möglichen laserspezifischen Komplikationen, Risiken und Gefährdungen:

- Thermische Schädigung von kritischen Körperstrukturen, die unmittelbar an das Behandlungsgebiet angrenzen. Dies kann zu Blutungen, Perforationen und Fistelbildungen führen.
- Thermische Schädigung von kritischen Körperstrukturen durch unbeabsichtigtes Auslösen und der damit verbundenen Fernwirkung der Laserstrahlung.
- Schädigung von sensiblen Körperteilen wie Auge oder Haut des OP-Personals oder Patienten durch unbeabsichtigte, ungezielte Auslösung der Laserstrahlung im Laserbereich.

Der *Dornier Medilas D* erzeugt hochenergetische Laserstrahlen. Der unsachgemäße Gebrauch kann zu Schäden an Personen und dem Gerät führen. Auf die Voraussetzungen für die Laseranwendung wird hingewiesen: es darf nur eingewiesenes und fachkundiges Personal den Laser bedienen. Die gesetzlichen Kennzeichnungsvorschriften und Strahlenschutzvorschriften für Lasergeräte sind einzuhalten. Dazu gehört auch der entsprechende Schutz des Personals im OP-Saal unter anderem mit Laserschutzbrillen, da wegen der hohen Energiedichte das Auge stark gefährdet ist.

Ein Warnton ertönt als Signal, wenn der Laserstrahl ausgelöst wird.

Am Display können alle veränderbaren Parameter eingestellt werden. Diese sind Energiedichte in Watt (entspricht der Leistung), Pulsdauer in ms, Pulspause in ms und die Dosis.



Abb. 5: Der Diodenlaser Medilas D der Firma Dornier Medtech

Tabelle 5: ein Auszug der wichtigsten technischen Daten des *Dornier Medilas D*

Parameter	Dornier Medilas D 60
<b>Elektrische Anschlussdaten</b>	
Spannung	115-230 VAC
Frequenz	50/60 Hz
Leistungsaufnahme	0,7kVA
Netzabsicherung	8A, mittelträge
<b>Therapielaser</b>	
Wellenlänge	940 nm
Laserleistung	2-60 Watt
Energiedichte	10-998 J/cm <sup>2</sup>
Pulsdauer	0,010 s bis 10 s und Dauerstrich
Pulspause	0,010-10s
<b>Dosis</b>	

Zeit	10 s bis 50 s (in 10s Schritten); 1 min bis 50 min (in 1min Schritten)
Pulse	5-150 Pulse
Energie	100 J-10 kJ

Quelle: Auszug aus der Geräteanweisung *Dornier Medilas D*, Dornier Medtech

### 2.3 Einschlusskriterien

124 Patienten, davon 108 männlich und 16 weiblich, wurden in die Studie aufgenommen. (Im Folgenden wird der Begriff „Patient“ für männliche wie weibliche Patienten eingesetzt, es wird zwischen männlich und weiblich nicht unterschieden).

Die Patienten mussten volljährig sein. Die Infektionskrankheiten HIV, Hepatitis A, B, C und Lues wurden durch eine Blutuntersuchung im Vorfeld ausgeschlossen. Allgemeinerkrankte oder multimorbide Patienten wurden nach Klärung im Einzelfall aufgenommen, Patienten in immunsuppressiver Behandlung nicht. Innerhalb der letzten 2 Wochen durfte keine topische Vorbehandlung stattgefunden haben. Ausschlusskriterien waren zusätzlich Schwangerschaften, Riesenkonkylome und die Teilnahmen an anderen Studien.

Die Rekrutierung erfolgte durch ein Aufklärungsgespräch in der STD-Ambulanz der sich hier mit *Condylomata acuminata* vorstellenden Patienten. Sie erhielten einen Aufklärungsbogen über die Therapie, den Ablauf der Studie und die Alternativen, sowie eine Einwilligungserklärung.

119 Patienten (96,0%) ließen sich behandeln, davon 103 männlich und 16 weiblich. 59 Patienten (47,6%) beendeten die Therapie gemäß Studienprotokoll. Davon konnten die Daten von 45 Patienten (36,3%) ausgewertet. In 14 Fällen war eine Auswertung durch technische Mängel nicht eindeutig möglich (s. Kap. 4.4). Das Durchschnittsalter der Patienten, die die Therapie beendeten, betrug 33,5 Jahre.

Die Patienten wiesen anale, perianale, genitale und/oder perigenitale Konkylome auf.<sup>8</sup> Je nach Ausprägung des Befundes wurden die Patienten in 2 Gruppen eingeteilt.<sup>9</sup>

---

<sup>8</sup> s. Lokalisation Kap. 2.5.2 Tab. 7

Tabelle 6: Übersicht über die teilnehmenden Patienten

	Patienten mit der Diagnose Kondylome	Patienten die behandelt wurden	Patienten, die die Studie beendeten	Fälle die eindeutig ausgewertet werden konnten
Anzahl	124	119	56	45
Anzahl männlich	108	103	48	39
Anzahl weiblich	16	16	8	6
Arithmetisches Mittel des Alters	33,27	33,24	33,49	33,28

## 2.4 Ablauf

Nach Diagnosestellung, Aufklärung und Einwilligung des Patienten wurde ein Foto zur Dokumentation der Ausgangssituation aufgenommen (nach der Diagnosestellung oder direkt vor dem Eingriff). Der Patient bekam je nach Ausprägung der Symptome und patientenspezifischen Besonderheiten einen Lasertermin in ITN (stärkerer Befall, stärkere Schmerzen sind zu erwarten) oder in Lokalanästhesie (leichter Befall, Lokalanästhesie reicht für eine weitgehende Schmerzausschaltung aus). Für den Eingriff in ITN wurde der Patient tags zuvor oder morgens stationär aufgenommen und ein bis zwei Tage später entlassen.

Eine mit 5%-iger Essigsäure getränkte Mullkompressen wurde aufgelegt und 5 Minuten belassen. Die Kondylome wurden im cw-mode koaguliert, bis das Kondylom bis zu seiner der Haut aufsitzenden Basis weiß verfärbt war. Die Wunden wurden mit einem Verband mit Tetra-Salbe (Vaseline mit Tetracyclin um das Verkleben des Verbandes zu verhindern) versorgt.

---

<sup>9</sup> s. Kap. 2.5.3

Gemäß Studienprotokoll erfolgten nach der Laseroperation 3 Kontrolluntersuchungen (Follow-ups/Nachsorgen) in definierten regelmäßigen Abständen. Ein weiterer kam bei stationär aufgenommenen in ITN behandelten Patienten 2 Tag nach dem Eingriff hinzu. Um die Patienten zum Erscheinen an den Nachsorgen zu motivieren und an die Termine zu erinnern, erhielten sie einen Terminplan. Sämtliche vorhersehbare Termine wurden hier bereits vereinbart: der Laser-OP Termin, sowie die 3 Kontrollen in den korrekten Abständen.

- Kontrolle zwischen 1 und 2 Wochen nach der Laseroperation
- Kontrolle zwischen 2 und 4 Wochen nach der Laseroperation
- Kontrolle 3 Monate nach der Laseroperation mit einer Streubreite von plus 3 / minus 2 Wochen

Die Patienten wurden darauf hingewiesen, dass jederzeit wieder Kondylome auftreten können.

Das 1. Follow-up diente der Kontrolle der Wundheilung und anderer durch die OP ausgelöster Beschwerden, das 2. Follow-up dem Erfolg der Laserung und dem Erkennen neuer Kondylome, das 3. der Kontrolle der Rezidivbildung. Bei jedem Follow-up wurden Fotos aufgenommen.

Bei sehr ausgeprägtem Kondylombefall konnte bereits im Vorfeld davon ausgegangen werden, dass für eine vollständige Eliminierung der Kondylome des Ausgangsbefundes (Befund bei Diagnose) nicht alle Kondylome mit einer Behandlung entfernt werden können. Diese Patienten werden innerhalb des Kollektivs einer anderen Gruppe zugeteilt (s. 2.5.3). Bei 9 Patienten konnten auf Grund des ausgeprägten Befalls mit einem Eingriff nicht alle Kondylome entfernt werden und bei 2 weiteren Patienten traten nach dem ersten Eingriff, also nach vorerst erfolgreicher Laserbehandlung, neue Kondylome auf. Diese Patienten unterzogen sich einer weiteren Laserbehandlung. Das 3. Follow-up fand dann 3 Monate nach der 2. Laserbehandlung statt. Erst nach vollständiger Sanierung durch die Laserbehandlung wurden die Patienten in das Follow-up für die Rezidivrate aufgenommen. Wurden beim zweiten Follow-up Rezidive erkannt, wurde ebenfalls eine weitere Laserung angesetzt. Auch hier starten die Follow-ups von neuem.



## 2.5 Auswertung

### 2.5.1 Datenerfassung

Für die reproduzierbare Auswertung wurden folgende relevante Daten von jedem Patienten erfasst: Diagnosefotos, Fotos aus den Follow-ups, sowie auswertbare Akteneinträge. Die Fotos wurden mit einer Digitalkamera Canon Eos 300 D und dem Objektiv EF 17-55mm 1:2.8 unter jeweils konstanten Lichtverhältnissen einer mit festem Abstand vom Patienten installierten OP-Lampenbeleuchtung aufgenommen. Die Patienten wurden während der gesamten Therapie im Zuge der Studie begleitet (s. Anhang). Alle Patienten wurden in einer Tabelle erfasst, um Überblick über das Wahrnehmen der Termine und den Erfolg der Laser-OP zu erhalten. Der Datenschutz wurde gewährleistet indem jedem Probanden eine zufällig gewählte 3-stellige Nummer zugeordnet wurde. Diese Nummern wurden den Fotos zugeordnet. Um das Ergebniskapitel übersichtlich zu gestalten, wurden dann in einer zufälligen Reihenfolge die Patienten von 1 bis 45 durchnummeriert.

### 2.5.2 Erfassung der Kondylome

Für die Auswertung wurden jene Studienteilnehmer erfasst, bei denen mindestens eine Fotodokumentation der Diagnose, einer Nachsorge zwischen 1 und 4 Wochen, sowie einer Nachsorge zwischen 10 und 15 Wochen nach der Laseroperation vorlagen. Waren weitere Follow-up Fotos vorhanden, so wurden diese zur Kontrolle der Auswertung mit herangezogen.

Dann wurde anhand der Fotos und der Krankenakte Anzahl, Größe, Lokalisation und Erscheinungsform der Kondylome der Patienten vor der Laserung überprüft, schließlich, wie viele bei der Laserung entfernt wurden, welche nicht, und ob neue Kondylome im Kontrollzeitraum auftraten, sowie an welchen Stellen diese auftraten. Das wurde wieder in Tabellen festgehalten, genauso weitere Laserungen.

Die erfassten Kriterien sind in Tabelle 7 im Einzelnen dargestellt:

Größe:        klein: bis 0,3 x 0,3 cm  
                   mittel: bis 0,5 x 0,5 cm  
                   groß: über 0,5 x 0,5 cm

Form:            solitäre Warzen, Erhabenheit wird nicht erfasst  
                   multiple Warzen, Erhabenheit wird nicht erfasst (prinzipiell unter 3mm)  
                   beetartige Warzen, leicht erhaben bis 3mm  
                   blumenkohlartige Warzen, erhaben, auch stark erhaben

Lokalisation: es handelt sich ausschließlich um extraanogenitale Warzen  
                   genital:            beim Mann bis zum meatus externum der Harnröhre  
                                   bei der Frau: äußere Genitale, nicht intravaginal  
                   Perigenital:    Mons Pubis  
                                   Leistengegend  
                                   Oberschenkel  
                   Perianal (gleichbedeutend mit „anal“) bis linea dentata

<b>Mann</b>	<b>Frau</b>
Penisstamm	Hintere Kommissur
Präputium	Labia minora
Glans Penis	Labia majora
Sulcus coronarius	Introitus vaginae
Scrotum	
Anal	Anal
Mons pubis	Mons pubis
Leistengegend	Leistengegend
Oberschenkel Innenseite	Oberschenkel Innenseite

Quelle: Gross, Barasso; 1997, modifiziert s.Tab. 1

In Anlehnung an Literatur für Studien mit extraanogenitalen Warzen wurde in den Ergebnissen zwischen analen, genitalen und perigenitalen Warzen unterschieden.

Häufigkeit:     solitäre Warzen wurden gezählt  
                  multiple Warzen wurden nicht gezählt, wenn es mehr als 25 waren  
                  beetartige Warzen wurden als eine flächenhafte Warze gezählt  
                  blumenkohlartige Warzen wurden gezählt

Entsprechend wurde nach Tabelle 6 im Kapitel Ergebnisse ausgewertet.

Aufgetretene Warzen:

Die kleinsten Warzen waren 1 x 1 mm, die größte einzelne Warze hatte 1 x 1 cm (Patient 35), der größte konfluierende Bereich erreicht eine Ausdehnung von ca. 4,5 x 3 cm (Patienten 36, 39). Die meisten Kondylome hatte ein Patient mit circa 50 einzelnen genitalen Warzen (Patient 19). Durchschnittlich hatte ein Patient 5 bis 20 einzelne Warzen bis 0,5 x 0,5 cm und/oder 2 beetartige konfluierende Kondylome mit ca. 1 x 2cm.

Im Folgenden sind verschiedene Erscheinungsformen und Lokalisationen der Papeln dargestellt (Fotos zur Verfügung gestellt von Prof. P. Kaudewitz/Fotolabor, städtische Kliniken München, Klinik Thalkirchner Straße autorisiert durch die Patienten):

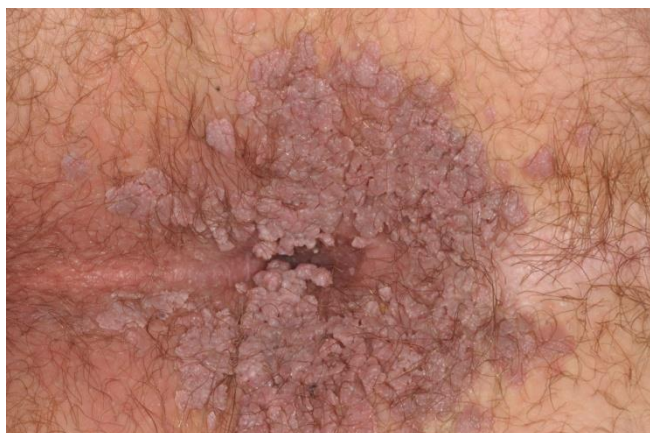

Abb. 6.: Beetartige Kondylome perianal

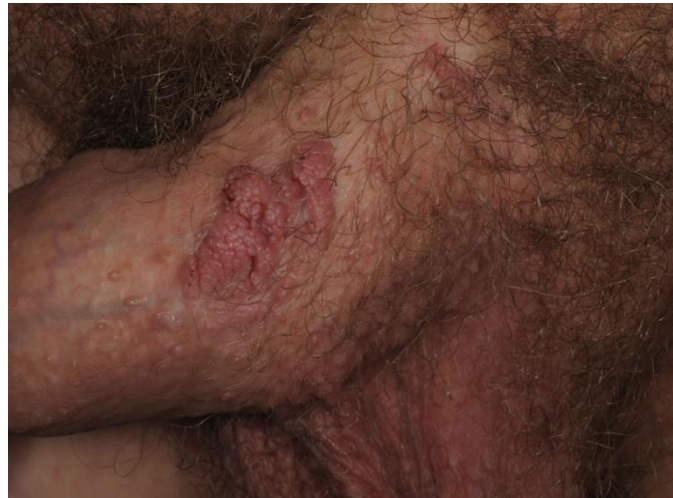

Abb. 7: Blumenkohlähnliche Papeln am Penischaft

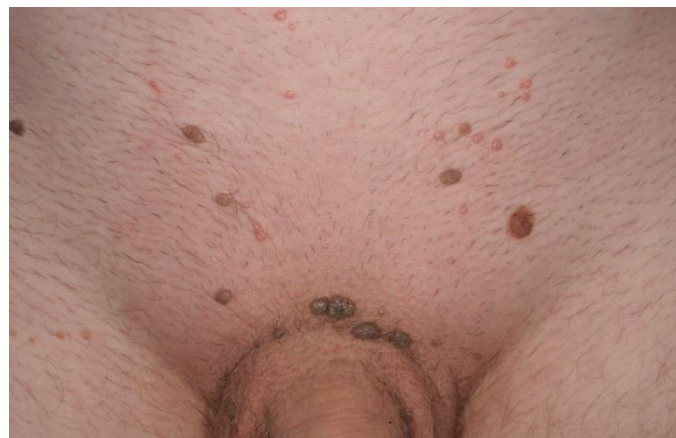


Abb. 8: Einzelne kleine und größere Papeln verschiedener Farbe am Mons Pubis

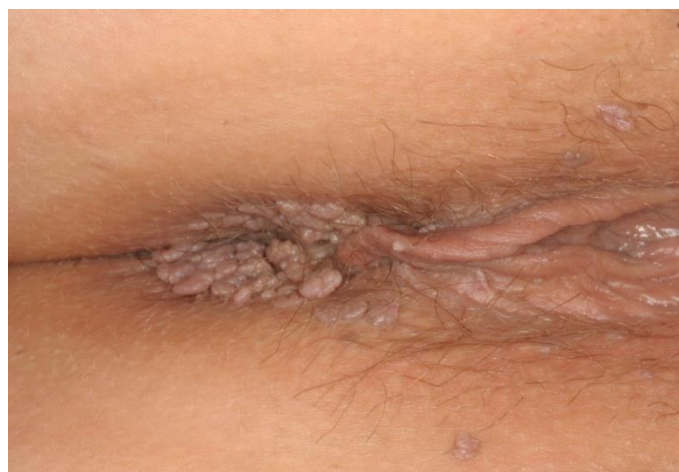

Abb. 9: Beetartige Kondylome perianal, solitäre Papeln

### 2.5.3 Einteilung nach Wahrscheinlichkeit für eine oder zwei Laserungen

Bei der Diagnose konnte bereits abgeschätzt werden, ob ein einmaliger Eingriff ausreichte, oder ob die Gefahr von reversiblen und irreversiblen Schäden durch die Intensität der Laserstrahlen zu groß war, wenn alle Kondylome vollends beseitigt werden sollten. Die Lasertherapie wurde dann auf zwei Lasereingriffe aufgeteilt. Deswegen wurden für diese Patienten zwei Laserbehandlungen veranschlagt.

Die Patienten wurden je nach Ausprägung des Befundes/Befalls in 2 Gruppen unterteilt. Die Gruppe I hatte moderaten Kondylombefall mit einzeln identifizierbaren Papeln. Höchstens Befunde mit 20 einzelnen Papeln mit bis zu 7 x 7 mm wurden in diese Gruppe aufgenommen.

Bei der Gruppe II lassen sich konfluierende Kondylome erkennen (ab 8 x 8 mm), auch multiple nicht mehr einzeln zählbare Kondylome fallen darunter. Alle nach dem Eingriff noch vorhandenen Kondylome wurden als „Verblieb“ gekennzeichnet. Bei den Patienten in Gruppe II wurde von zwei notwendigen Lasereingriffen ausgegangen. In einigen Fällen reichte ein Eingriff (trotzdem blieben diese Patienten der Gruppe II des Kollektivs zugeordnet).

Entsprechend wurde jede Gruppe für sich ausgewertet und dann beide zusammengefasst.

Der Gruppe I wurden 28 Patienten und der Gruppe II 15 Patienten zugeordnet.

### 2.5.4 Heilungsrate und Rezidivrate

Anhand der Auswertung wurde für jeden Patienten eine Abheilrate und eine Rezidivrate gebildet. Die Abheilrate, auch cure rate, overall cure rate oder Heilungsrate genannt, steht für die erfolgreich entfernten klinisch sichtbaren Kondylome mit dem Lasereingriff und der 3 Monate nach dem Eingriff kontrollierten völligen Symptombefreiheit, erreicht durch einen Eingriff, in Gruppe II (s. 3.4.4) durch zwei Eingriffe.

Nachdem bei der/den Laserbehandlungen alle Kondylome entfernt wurden und das bei den ersten beiden Kontrollterminen bestätigt werden konnte, wurde der Patient in das Follow-up für die Rezidivrate aufgenommen. Die Rezidivrate bezieht sich auf die Patienten mit Rezidiven, es werden also die Patienten gezählt, die Rezidive haben, nicht die einzelnen Rezidiv-Kondylome. Bei den Kontrollterminen wurde das Behandlungsareal nach klinisch mit unbewaffnetem Auge erkennbaren neuen Kondylomen untersucht.

Echte Rezidive (auch Rezidive in loco genannt) wurden jene Kondylome genannt, die an genau den Stellen auftraten, an denen zuvor bereits Kondylome entfernt wurden. Unechte Rezidive oder Neubildungen wurden weitere auftretende Kondylome an unbehandelten Stellen genannt. Da in der Literatur oft nicht zwischen diesen Rezidivformen unterschieden wird, wurden beide Werte auch zusammengefasst betrachtet. (Definition s. Diskussion Kap. 4.3)

### 2.5.5 Weitere Auswertungen

Weiterhin flossen die Befundausprägung und die Lokalisation in die Ergebnisse mit ein. Nebenwirkungen und Nachteile die sich durch und bei der Behandlung ergaben wurden ebenfalls erfasst. Diese wurden an Hand der Fotos oder der Akte, durch Patientenaussagen und durch die Nachsorgen, erkannt, wie zum Beispiel Schmerzen und Narbenbildung.

### 2.5.6 Kennzeichnungen im Ergebnisteil

Das Ergebnis der Abschlusskontrolle wird in den Ergebnistabellen als „oB“ (ohne Befund) bezeichnet, wenn keine Kondylome mehr diagnostiziert werden konnten. Waren bei den Kontrolluntersuchungen keine Kondylome vorhanden, wurde das in der entsprechenden Spalte ebenfalls mit „oB“ bezeichnet. Mit „Kondylome“ wird jede (noch) vorhandene Warze bezeichnet. Bei einer Behandlung nicht entfernte

Kondylome wurden als „verbliebene Kondylome“ (kurz: „Verblieb“) bezeichnet (kam nur im Kollektiv der Gruppe II vor), eine weitere Laserbehandlung stand an. Dieser Eingriff wurde mit „2. Laserung“ bezeichnet. Wurden beim 3. Follow-up, ca. 3 Monate nach der letzten Laserung Kondylome vorgefunden, wurden diese Kondylome identifiziert und entsprechend bezeichnet:

Echte Rezidive (auch Rezidive in loco) wurden als „echte Rezidive“ gekennzeichnet, Kondylome die an bisher kondylomefreien Stellen wuchsen wurden mit „Neubildung“ gekennzeichnet. Zusammengefasst wurde beides als „Rezidiv“ bezeichnet. Auch hier wurde erneut gelasert, wenn bei der ersten oder zweiten Kontrolle Rezidive festgestellt wurden.

Abb. 10: Definitionen

Kondylome: sichtbare Warzen

Verblieb: bei einem Eingriff nicht entfernte (verbliebene) Warzen

Rezidiv: wieder auftretende Warzen



Neubildung:  
wiederauftretende  
Warze an einer bisher  
unbefallenen und un-  
behandelten Stellen

Echtes Rezidiv (in loco):  
wiederauftretende Warze  
an genau einer Stelle, an der  
bereits eine Warze entfernt  
wurde

Im folgenden Diagramm wird der Ablauf der Auswertung schematisch dargestellt:

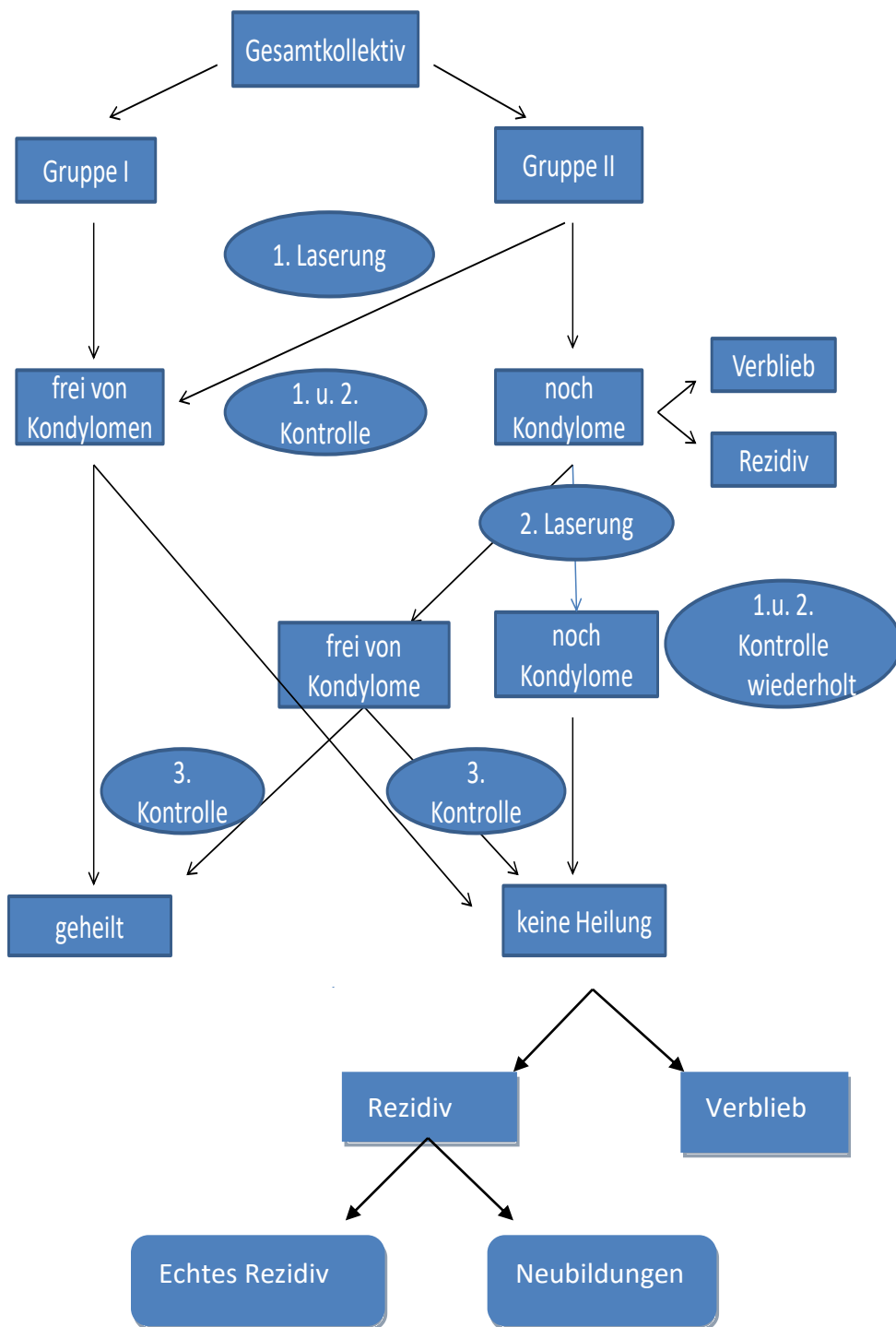


Abb. 11: schematische Darstellung der Auswertung



## 3. Ergebnisse

### 3.1 Übersicht

Insgesamt waren 33 der 45 Patienten (zwischen männlich und weiblich wird in Hinblick auf die Ergebnisse nicht unterschieden), die ausgewertet wurden<sup>10</sup>, bei der Abschlusskontrolle nach 3 Monaten klinisch frei von Kondylomen. Von den 33 erscheinungsfreien Patienten (73,3%) wiesen 7 Patienten (21,2%) während der 1. oder 2. Kontrolle (ein bis 4 Wochen nach der Laserbehandlung) erneut oder noch Kondylome auf und wurden ein zweites Mal mit dem Laser behandelt. Die jeweiligen Ergebnisse sind in der folgenden Tabelle detailliert angegeben.

Tabelle 8: Übersicht über Patienten, Gruppen, Ergebnisse:

Patient	Gruppe	Anzahl Laserungen	Ergebnis bei 2. Kontrolle	Ergebnis bei Abschlusskontrolle
1	I	1	oB	oB
2	I	1	oB	oB
3	I	1	oB	ok
4	I	1	oB	oB
5	II	1	oB	oB
6	II	2	Kondylome	Kondylome
7	I	1	oB	Kondylome
8	I	1	oB	oB
9	II	1	oB	Kondylome
10	II	2	Kondylome (Verlieb)	Kondylome
11	I	1	oB	Kondylome
12	II	1	oB	oB
13	I	1	oB	oB
14	I	1	oB	oB
15	I	1	oB	oB

<sup>10</sup> s. Kap. 2.3.8

### 3. Ergebnisse

16	II	1	oB	oB
17	II	1	oB	Kondylome
18	I	1	oB	oB
19	II	2	Kondylome (Verblieb)	oB
20	II	2	Kondylome (Verblieb)	oB
21	I	1	oB	oB
22	I	1	oB	oB
23	II	2	Kondylome	oB
24	I	1	oB	oB
25	II	2	Kondylome (Verblieb)	oB
26	II	2	Kondylome (Verblieb)	oB
27	II	1	oB	Kondylome
28	I	1	oB	oB
29	I	1	oB	oB
30	I	1	oB	oB
31	I	1	oB	oB
32	I	1	oB	Kondylome
33	II	1	Kondylome (Verblieb)	Kondylome
34	I	1	oB	oB
35	I	1	oB	oB
36	II	1	oB	oB
37	I	1	oB	oB
38	II	2	Kondylome (Verblieb)	oB
39	II	2	Kondylome(Verblieb)	oB
40	I	1	oB	oB
41	I	1	oB	oB
42	I	1	oB	oB
43	II	2	Kondylome (Verblieb)	Kondylome
44	II	1	oB	oB
45	II	2	Kondylom (Verblieb)	Kondylome

### 3. Ergebnisse

- Legende: oB: ohne pathologischen Befund, keine Kondylome sichtbar  
Kondylome: klinisch sichtbare Kondylome (Rezidive u/o Verblieb u/o Neubildungen)  
Verblieb: diese Kondylome wurden noch nicht entfernt. Genaue Differenzierung s. Tab. 11, 12 und komplette Übersicht s. Tab. 13

## 3.2. Heilungsrate

Die Heilungsrate gibt die Anzahl/den Prozentsatz der Patienten wieder die mindestens 3 Monate nach der Laserbehandlung klinisch symptomfrei waren.

### 3.2.1 Ergebnisse der Gruppe I (Patienten mit einzelnen Kondylomen, 25 Patienten; s. Kap. 2.5.3)

Völlige Symptomfreiheit nach 3 Monaten wurde bei 21 Patienten mit einer Laserbehandlung erreicht. Die Heilungsrate betrug mit einer Laserbehandlung bei den Patienten der Gruppe I 84,0%, das entspricht 21 Patienten.

4 Patienten konnten nicht geheilt werden: In all diesen Fällen waren nach 3 Monaten wieder Kondylome sichtbar (Patient 4, 7, 11, 32).

### 3.2.2 Ergebnisse der Gruppe II (Patienten mit beetartigen, großen und multiplen Befunden, 20 Patienten; s. Kap. 2.5.3)

Das Patientenkollektiv „Gruppe II“ kann wiederum in zwei Kollektive untergliedert werden: Heilung durch nur einen Eingriff und keine Heilung durch nur einen Eingriff.

Die Heilungsrate mit nur einer Laserbehandlung lag hier bei 25,0% (5 Patienten).

Nach einer zweiten Laserbehandlung waren weitere 7 Patienten (35,0%) symptomfrei. Insgesamt konnte bei 12 von 20 Patienten (60,0%) mit einer oder zwei Behandlungen völlige Kondylomfreiheit erreicht werden.

### 3. Ergebnisse

11 Patienten von den 20 Patienten der II. Gruppe wurden ein zweites Mal behandelt, wovon (obengenannte) 7 Patienten danach symptomfrei waren.

Bei zwei Patienten (Nr. 43 und 45) wirkte auch die zweite Behandlung nicht ausreichend, um alle Kondylome zu entfernen. Ein Patient (33) konnte wegen der Größe des Befundes nicht innerhalb des Zeitrahmens der Studie weiterbehandelt werden. Damit konnte bei 15,0% der Patienten der Gruppe II keine Symptomfreiheit bis zur 3. Kontrolle erreicht und nicht in das Follow-up für die Rezidivrate aufgenommen werden.

#### 3.2.3 Heilungsrate insgesamt

Fasst man beide Gruppen zu einem Gesamtkollektiv von 45 Patienten zusammen, ergibt sich eine Gesamtheilungsrate von 57,8% (26 Patienten) nach einer Laserung, plus weiteren 7 Patienten nach 2 Laserbehandlungen, so dass sich für dieses Kollektiv eine Gesamtheilungsrate von 73,3% ergibt (33 Patienten).

Tabelle 9: Heilungsraten

Gruppe	Patientenanzahl / Prozent	Heilungsrate nach <u>einer</u> Laserung in % (Patientenanzahl)	Heilungsrate <u>nach</u> <u>erster</u> <u>und</u> <u>zweiter</u> Laserung in %	Wieder Kondylome	Kondylome nicht entfernt
1	25/55,6	84,0% (25)	-	16,0% (4)	0
2	20/44,4%	25,0%(5)	60,0%(12)	25,0% (5)	15,0% (3)

Tabelle 9 zeigt deutliche Unterschiede zwischen den Gruppen in Bezug auf die Abheilrate, der Anzahl der Laserbehandlungen bis zum Beseitigung aller Kondylome und dem Wiederauftreten von Kondylomen.

### 3. Ergebnisse

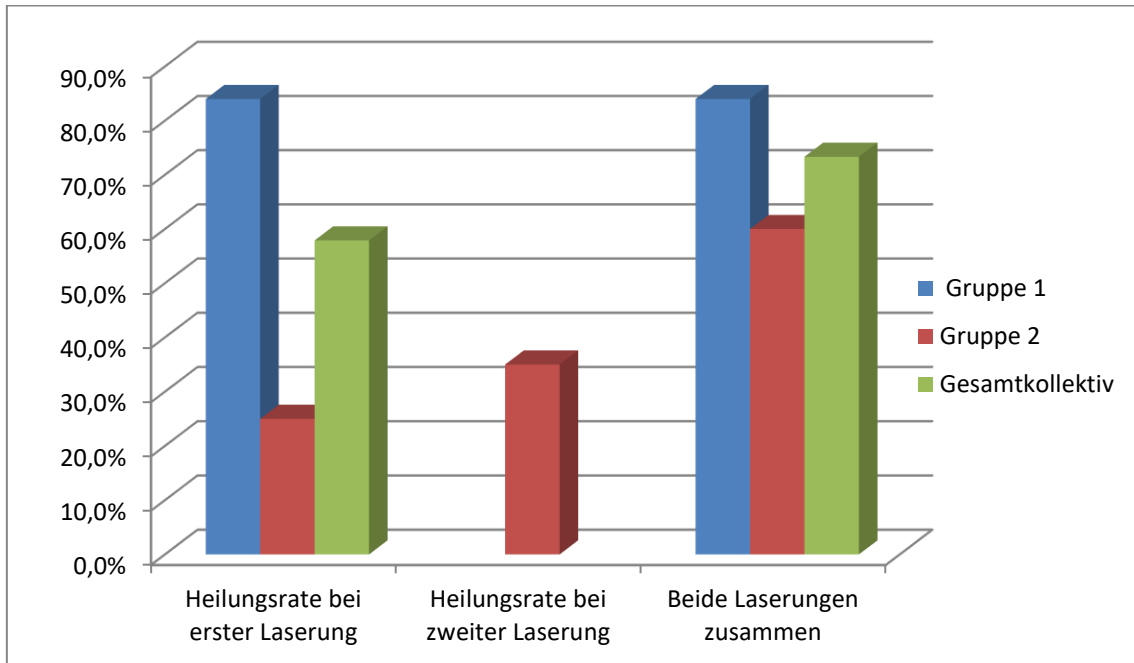


Abb. 12: Diagramm: Heilungsrate nach zwei Laserungen

Tabelle 10: Prozentwerte zu Abb. 11

	Gruppe I	Gruppe II	Gesamtkollektiv
Heilungsrate bei erster Laserung	84,0%	25,0%	57,9%
Heilungsrate <u>bei</u> zweiter Laserung	-	35,0%	-
Beide Laserungen zusammen	84,0%	60,0%	73,3%

### 3.3 Die Rezidivrate

#### 3.3.1 Unterscheidung von Rezidivrate und Neubildungsrate

- A) Die Rezidivrate bezeichnet den Anteil an Patienten, der nach einer vollständigen Entfernung eines Kondyloms an genau dieser Stelle wieder ein Kondylom aufwies. Die Rezidivrate wird anhand des letzten Follow-ups 3 Monate nach der Behandlung ermittelt. (Rezidive in loco, A)
- B) In diesem Zusammenhang werden andere, neu auftretende Kondylome miterfasst. Diese werden als Neubildungen bezeichnet. (B)
- C) Rezidivrate und Neubildungsrate werden auch zusammengefasst betrachtet (in der Literatur häufig als Rezidivrate bezeichnet). (C)

#### 3.3.2 Gruppe I (Patienten mit einzelnen Kondylomen, 25 Patienten)

- A) Die Rezidivrate (Rezidive in loco) in der Gruppe I beträgt 4,0% (1 Patient Nr. 11).
- B) Neubildungen gab es in 3 Fällen (12,0%, Patient 4, 7 und 32.)
- C) Alle Patienten mit wiederauftretenden Warzen zusammen ergaben 16,0% (in der Literatur häufig als Rezidivrate bezeichnet).

#### 3.3.3 Gruppe II (Patienten mit beetartigen, großen und multiplen Befunden, 20 Patienten)

3 Patienten (33, 43, 45) der Gruppe II wurden nicht in die Rezidivrate mit einbezogen, da sie auch bei der 2. Laserbehandlung nicht kondylomfrei entlassen werden konnten, bzw. bei Patient 33 die zweite Behandlung wegen der notwendigen Intensität des Eingriffs nicht innerhalb des Zeitrahmens der Studie durchgeführt werden konnte. Das Patientenkollektiv „Gruppe II“ besteht noch aus 17 Patienten.

### 3. Ergebnisse

- A) Die Rezidivrate (Rezidive in loco) in der Gruppe II beträgt 17,6% (3 Patienten).
- B) Die der Neubildungen ebenfalls 17,6%.
- C) Alle wiederauftretenden Warzen zusammen ergeben 35,3%.

#### 3.3.4 Rezidivrate Gesamtkollektiv

- A) Unter allen Patienten (abzüglich der obengenannten 3 Patienten mit negativer Heilungsrate) Betrag die Rezidivrate 9,5% (Rezidive in loco) (4 Patienten).
- B) Die der Neubildung 14.3% (6 Patienten).
- C) Die Rate aller wiederauftretenden Kondylome betrug im Gesamtkollektiv von 42 Patienten 23,8% (entspricht 10 Patienten). Das Gesamtkollektiv für die Rezidivrate hat sich um die drei in Kap. 3.3.3. genannten Patienten reduziert.

Tabelle 11: alle Patienten mit Rezidiven und deren Differenzierung

Patient	Gruppe	Neubildungen	Echte Rezidive	Wann entdeckt?
4	I	X		letztes Follow-up
6	II	X X		4 Wochen nach Laserung, bei letzten Follow-up erneut
7	I	X		letztes Follow-up
9	II		X	letztes Follow-up
10	II	X		letztes Follow-up
11	I		X	letztes Follow-up
17	II		X	6 Wochen nach Laserung

### 3. Ergebnisse

23	II	X		4 Wochen nach Laserung
27	II		X	letztes Follow-up
32	I	X		letztes Follow up
33	II	X		bei 1. Follow-up zusätzlich zu Verblieb
43	II	X		zusätzlich zu Verblieb nach 1. u. 2. Laserung
45	II	X		letztes Follow-up nach 2. Laserung

Zeichenerklärung: X: Grund für 2. Laserung,

Neubildungen treten häufiger auf als echte Rezidive. Von den 10 Fällen, in denen wieder Kondylome auftraten, waren 60,0% neue Kondylome an unbehandelten Stellen und nur 40,0% echte Rezidive. Sowohl echte Rezidive als auch neue Kondylome, traten bei den Patienten der Gruppe II häufiger auf.

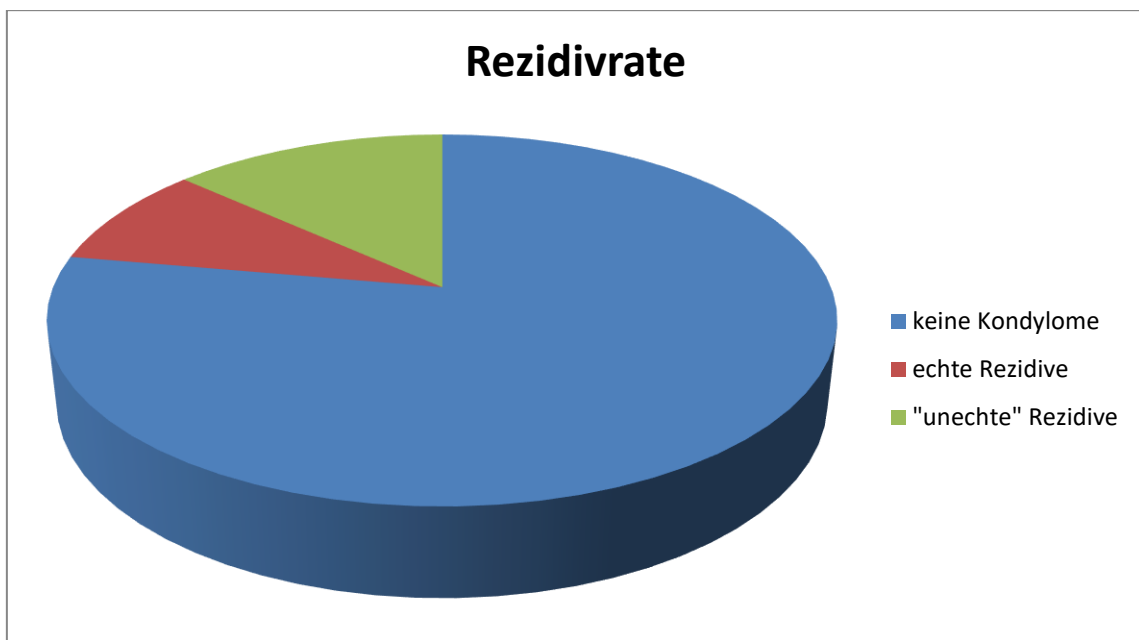


Abb. 13: Diagramm: Aufteilung der „Rezidive“



### 3. Ergebnisse

#### 3.4 Ergebnisse der Weiterbehandlung bei therapieresistenten und neu auftretenden Kondylomen: Gründe für zweite Laserbehandlung:

Eine zweite Laserbehandlung betraf nur die Patienten der Gruppe II. Entweder mussten zwei Laserbehandlungen durchgeführt werden um die Kondylome des Ausgangsbefundes zu eliminieren oder es traten bis zur zweiten Kontrolle neue Kondylome auf.

Tabelle 12: Grund für zweite Laserbehandlung und Endergebnis

Patient	Neubildung	Echtes Rezidiv	Verblieb (in %)	Ergebnis Abschlusskontrolle
6	X			Neubildung
10			X (20%)	Neubildung
19			X (5%)	ok
20			X (20%)	ok
23	X			ok
25			X (10 %)	ok
26			X (10%)	ok
33	(X)		X (60%)	Verblieb und weiteres Wachstum
38			X (10%)	ok
39			X (40%)	ok
43	(X)		X (40%)	Verblieb u weiteres Wachstum
45	(X)		X (30%)	Verblieb u weiteres Wachstum

Zeichenerklärung: X: Grund für 2. Laserung,

(X): trifft zu, aber nicht der ursprüngliche Grund für 2.Laserung

### 3. Ergebnisse

Aus Tabelle 13 wird ersichtlich, dass der Erfolg einer Laserung vom Ausprägungsgrad der Kondylome abhängt. 10 von 12 Patienten, die in Gruppe II ein zweites Mal mit dem Laser behandelt wurden, wurden tatsächlich wegen des ausgeprägten Erstbefunds behandelt. Bei zwei Patienten der Gruppe II genügte eine Laserbehandlung, um den Erstbefund an Kondylomen zu eliminieren, trotzdem mussten sie erneut gelasert werden, weil neue Kondylome auftraten.

5 Patienten, 41,7%, der 12 Patienten die zweimal behandelt wurden, hatten nach der zweiten Behandlung wieder (2 Patienten) oder noch (Verblieb, 3 Patienten) Kondylome. Die Heilungsrate bei den Patienten die zweimal laserbehandelt wurden, lag bei 58,3% (7 Patienten).

Echte Rezidive waren ausschließlich erst bei der letzten Kontrolle zu erkennen (s. Tab. 11) und damit nie Grund für eine 2. Laserbehandlung.

#### 3.5 Betrachtung der Ergebnisse bei unterschiedlicher Lokalisation

Es wurde untersucht ob die Heilungsrate bei bestimmten Lokalisationen der Warzen variiert. In Tabelle 13 wurden bei allen Patienten die Kondylome auf ihre Lokalisation hin in 3 Kategorien eingeteilt: anal, genital und perigenital. Patienten konnten Warzen in allen Bereichen aufweisen. Die Region mit dem stärksten Befall war für die Gruppeneinteilung verantwortlich.

Tabelle 13: Lokalisation der diagnostizierten Kondylome sowie Grund für 2. Behandlung und Endergebnis für alle Patienten

Patient	Gruppe	anal	genital	perigenital	Grund f. 2. Laserung	Endergebnis
1	I		X		-	Ok
2	I		X	X	-	Ok
3	I	X			-	Ok
4	I		X		-	Neubildung
5	II		X		-	Ok
6	II		X		Neubildung	Neubildung

### 3. Ergebnisse

7	I		X		-	Neubildung
8	I			X	-	Ok
9	II		X		-	echte Rezidive
10	II			X	Verblieb	Neubildung
11	I		X		-	echte Rezidive
12	II		X		-	Ok
13	I		X		-	Ok
14	I			X	-	Ok
15	I		X	X	-	Ok
16	II	X			-	Ok
17	II	X			-	echte Rezidiv
18	I		X		-	Ok
19	II		X+	X	Verblieb	Ok
20	II		X		Verblieb	Ok
21	I		X		-	Ok
22	I		X		-	Ok
23	II	X+	X+		Neubildung	Ok
24	I	X			-	Ok
25	II		X+	X+	Verblieb	Ok
26	II	X			Verblieb	Ok
27	II		X		-	echte Rezidive
28	I	X			-	Ok
29	I		X	X		Ok
30	I		X		-	Ok
31	I		X	X	-	Ok
32	I	X	X	X	-	Neubildung
33	II		X	X+		Verblieb
34	I			X	-	Ok
35	I		X	X	-	Ok
36	II	X			-	Ok

### 3. Ergebnisse

37	I		X		-	Ok
38	II	X+	X		Verblieb	Ok
39	II	X +		X	Verblieb	Ok
40	I	X			-	Ok
41	I		X	X	-	Ok
42	I	X	X		-	Ok
43	II		X+	X+	Verblieb + Neubildung	Verblieb
44	II	X		X	-	Ok
45	II	X +	X +	X +	Verblieb + Neubildung	Verblieb

In Tabelle 13 ist für jeden Patienten der/die befallene/n Hautbereich/e markiert. Wegen welchen Bereiches (wenn mehrere betroffen waren) eine zweite Laserung durchgeführt werden musste, ist mit „+“ gekennzeichnet.

Tabelle 13 macht deutlich, dass in dieser Studie keine Ergebnisunterschiede auf Grund der Lokalisationen der Kondylome auftraten.

Allerdings fällt auf, dass in Gruppe II häufiger mehrere Lokalisationen vorkamen.

So hatten 45,0% der Patienten aus Gruppe II an 2 oder allen 3 der genannten Lokalisationen Kondylome, während es bei den Patienten aus Gruppe I 32,0% waren.

Im Gesamtkollektiv waren anale Kondylome bei 33,3% der Patienten zu finden, während es in Gruppe II 40,0% waren. Genital wachsende Kondylome kamen zu 68,9% im Gesamtkollektiv vor, in Gruppe II machten diese 75% aus und perigenitale Kondylome kamen im Gesamtkollektiv bei 44,4%, in Gruppe II bei 55% der Patienten vor.

Tabelle 14: Anteil der Patienten mit perigenitalen, genitalen und analen Kondylomen

Lokalisation	perigenital	genital	anal
Gesamtkollektiv	44,4%	68,9%	33,3%
Gruppe I	40,0%	64,0%	28,0%
Gruppe II	55,0%	75,0%	40,0%

### 3. Ergebnisse

Von den 16 Fällen mit analen Kondylomen waren bei 13 Patienten nach maximal zwei Behandlungen alle analen Kondylome entfernt und es traten keine Rezidive oder neue Kondylome auf. Das entspricht einer Heilungsrate der analen Kondylome von 81,3%.

Bei den 31 Fällen mit genitalen Kondylomen waren bei 21 Patienten mit ein oder zwei Behandlungen alle genitalen Kondylome entfernt und es traten keine Rezidive oder neue Kondylome auf. Das entspricht einer Heilungsrate von 67,7% der genitalen Kondylome.

In den 20 Fällen mit perigenitalen Kondylomen waren bei 13 Patienten mit ein oder zwei Behandlungen alle perigenitalen Kondylome entfernt und es traten keine Rezidive oder neue Kondylome auf. Das entspricht einer Heilungsrate der perigenitalen Kondylome von 65,0.

Tabelle 15: Verbliebene Kondylome und wiederaufgetretenen Kondylomen auf die Lokalisation bezogen (nicht auf Patienten)

Lokalisation	perianal	genital	extragenital
Verblieb	3	4	4
Rezidive/Neubildungen	1	3	0
Neubildungen	3	8	4

Tab. 15: In diesen Bereichen musste ein zweites Mal gelasert werden, bzw. traten Rezidive

### 3.6 Unerwünschte Nebenwirkungen der Diodenlasertherapie bei Kondylomen

Je minimalinvasiver der Eingriff, als desto geringer zeigten sich die postoperativen Beschwerden. Je kleiner die einzelnen Kondylome, desto unkomplizierter die Wundheilung. An Hand des ersten Follow-ups konnte dies bestätigt werden. Die Patienten klagten über typische Beschwerden bei der Wundheilung wie Jucken, seltener Brennen und Nässen. Patienten, die anale Kondylome aufwiesen und Gruppe II angehörten, hatten mehrere Tage Schmerzen beim Sitzen, die Patienten, die der

### 3. Ergebnisse

Gruppe I angehörten, nur wenige Tage. Es traten keine thermischen Schäden tieferer Hautschichten oder tiefer liegender Gewebe auf, die Analstenosen und andere Funktionsstörungen zur Folge gehabt hätten. Die Wunden heilten ohne Narbenbildung innerhalb der Kontrollzeit ab.

#### 3.7 Drei Beispiele – Auswertung und Ergebnis

Patient 3 stellte sich am 11.05.2012 in der STD-Ambulanz vor. Ca. 20 einzelne kleine Kondylome anal wurden diagnostiziert. Der Patient wurde über die Möglichkeiten der Therapie, die Diodenlasertherapie und die Studie aufgeklärt, Verhaltensmaßnahmen wurden genannt. Der Patient erklärte sich einverstanden. Ein Foto wurde aufgenommen:

Am 14.06.2012 unterzog sich der Patient der Laserbehandlung in ITN. Die Operation verlief komplikationslos.

Eine Woche nach dem Eingriff, am 22.06.2012, erschien der Patient zur ersten Kontrolle. Die Wunden heilten gut. Ein Follow-up Foto wurde aufgenommen.

3 Wochen nach dem Eingriff, am 06.07.2012, erschien der Patient zur zweiten Kontrolle. Keine Kondylome waren mehr zu erkennen. Ein Follow-up Foto wurde aufgenommen

3 Monate nach dem Eingriff, am 31.08.2012, fand die Rezidivkontrolle statt. Keinerlei Kondylome konnten diagnostiziert werden. Ein Follow-up Foto wurde aufgenommen. Der Patient konnte als symptomfrei entlassen werden.

Patient 11 stellte sich am 28.01.2012 in der STD-Ambulanz vor. Ca. 6 einzelne kleine genitale Kondylome wurden diagnostiziert. Der Patient wurde über die Möglichkeiten der Therapie, die Diodenlasertherapie und die Studie aufgeklärt,

### 3. Ergebnisse

Verhaltensmaßnahmen wurden genannt. Der Patient erklärte sich einverstanden. Ein Foto wurde aufgenommen.

Am 23.02.2012 unterzog sich der Patient der Laserbehandlung in Lokalanästhesie. Die Operation verlief komplikationslos.

Am 09.03.2011, 2 Wochen nach dem Eingriff, erschien der Patient zur 1. Kontrolle. Die Wunden heilen gut.

Am 25.03.2011, 4 Wochen nach dem Eingriff erschien der Patient zur 2. Kontrolle. Keine Kondylome waren mehr zu erkennen. Ein Follow-up Foto wurde aufgenommen

Am 17.05.2011, ca. 3 Monate nach dem Eingriff fand die Rezidivkontrolle statt. Ein echtes Rezidiv hatte sich gebildet. Es ist daran zu erkennen, dass es genau an der Stelle wächst, die zuvor mit dem Laser behandelt wurde. Die vorher behandelten Hautregionen sind noch einige Monate an der schwächeren Pigmentierung zu erkennen. Daher ist dieses Kondylom eindeutig als echtes Rezidiv identifizierbar. Ein Follow-up Foto wurde aufgenommen, auf diesem ist das Rezidiv zu erkennen.

Patient 39 stellte sich Ende März 2012 in der STD-Ambulanz vor. Große beetartige Kondylomflächen anal und in der Leistengegend wurden diagnostiziert. (Größe der Kondylome) Der Patient wurde über die Möglichkeiten der Therapie, die Diodenlasertherapie und die Studie aufgeklärt, Verhaltensmaßnahmen wurden genannt. Der Patient erklärte sich einverstanden.

Der Patient wurde Gruppe II zugeteilt und darauf hingewiesen, dass zwei Behandlungen notwendig werden. Wegen der Lokalisation, der Ausdehnung und der Größe der Warzen und der damit verbundenen Schmerzen, fand der Eingriff in ITN statt.

Direkt vor der Operation am 20.04.2012 wurden die Diagnoseaufnahmen gemacht. Der Zustand direkt nach dem Eingriff wurde ebenfalls per Foto festgehalten, da nicht

ausreichend bestrahlt werden konnte, um alle Kondylome zu entfernen. Am übernächsten Tag erfolgte eine Wundkontrolle.

Am 04.05.2012, zwei Wochen nach dem Eingriff, erschien der Patient zur ersten Kontrolle. Es konnten in der Leistengegend alle Kondylome entfernt werden, die Wunde heilt gut. Anal war ca. ein Viertel der Kondylome noch vorhanden.

Daraufhin wurde der Patient am 11.05.2012 ein weiteres Mal in ITN operiert.

Die Kontrolle 3 Wochen nach dem zweiten Eingriff am 08.06.2012 ergab eine gute Heilung und keine Kondylome.

Bei der zweiten Kontrolle, am 22.06.2012, 4 Wochen nach dem Eingriff zeigte sich ein klinisch symptomfreies gut abheilendes Wundgebiet

Am 20.07.2012, 10 Wochen nach dem Eingriff, fand die Rezidivkontrolle statt. Keinerlei Kondylome konnten diagnostiziert werden



## 4 Diskussion

### 4.1 Kondylome sind unter mehreren Aspekten bedeutsam:

#### 4.1.1 Medizinökonomische folgen

Condylomata acuminata sind weit verbreitet. Rohe Inzidenzdaten aus der Bundesrepublik Deutschland, nach Kraut et al., 2010, errechnet auf der Basis der Dateien der gesetzlichen Krankenversicherung von 11.206.905 Pflichtversicherten ergaben für die Jahre 2004 bis 2006 Werte von 171,20 in der Altersgruppe 10 bis 79 Jahre. Frauen waren mit einer Inzidenz von 191,1 häufiger betroffen als Männer mit einem Wert von 147,60. Die höchsten Inzidenzraten mit 627 betrafen Frauen zwischen 20-24 Jahren und Männer zwischen 25-29 Jahren. Zwischen städtischen und ländlichen Gebieten, sowie zwischen Ost- und Westdeutschland bestanden deutliche Unterschiede in der Inzidenz genitaler Warzen. Auch Daten aus anderen Ländern zeigen bei Stratifizierung nach Alter und Geschlecht eine Geschlechterverteilung mit vergleichbaren Inzidenzgipfeln (Gearhart et al., 2014: höchster Inzidenzgipfel bei jungen Frauen zwischen 20 und 24 Jahren). Die Erstdiagnosen und die Behandlung von Kondylomen oblag bei Frauen mit 71,7% den Gynäkologen, bei Männern mit 44,8% den Dermatologen, gefolgt von den Urologen mit 25,1%. Bis zur Einführung der bi- und tetravalenten HPV-Impfung nahmen die Inzidenzraten über die Jahre stetig zu (Kraut et al., 2010). Inzwischen ist in Ländern mit flächendeckenden Impfprogrammen wie Großbritannien eine Trendumkehr mit einem Rückgang der Erkrankungsziffern um bis zu 20% zu beobachten (Desai et al., 2011; Fairley et al., 2009; Donovan et al., 2011; Howell-Jones et al., 2013). Die epidemiologischen Daten variieren geringfügig je nach Region und Untersuchungsmethode, belegen aber die quantitative Bedeutung einer Erkrankung durch Kondylome.

Neben der epidemiologischen Situation wurden die wirtschaftlichen Auswirkungen, das heißt, die direkten und indirekten Krankheitskosten, sowie die sozioökonomischen Folgekosten einer Erkrankung durch Kondylome in Deutschland, Großbritannien und den USA ermittelt (Desai et al., 2011). Demnach verursachten Kondylome in Deutschland im Jahre 2005 49,0 Mio. Euro Krankheitskosten und 54,1 Mio. Euro Gesamtkosten, wenn die indirekten Kosten mit einbezogen wurden (Hillemanns et al., 2008). Auf den einzelnen Patienten umgerechnet sind dies 550 Euro bzw. 607 Euro im Jahr (Hillemanns et al., 2008). Für Großbritannien beliefen sich die Durchschnittskosten für genitale Warzen im Jahre 2007 auf etwa 16,8 Mio. Pfund jährlich oder 113 Pfund pro Behandlungsepisode (Desai et al., 2011), wobei aufwendige Behandlungsmethoden wie Laserbehandlung deutlich höhere Kosten von 588 Pfund verursachten (Woodhall et al., 2011). Die genannten Werte sind nicht direkt vergleichbar, da sich die Kostenbasis und die Erfassung der Kosten oft erheblich unterscheiden (Woodhall et al., 2011). Auch sind die Kosten, die sich zusätzlich durch routinemäßige Screening-Untersuchungen auf weitere STDs ergeben, in den genannten Beträgen nicht enthalten (Woodhall et al., 2011). Die durch Kondylome verursachten Kosten gewinnen vor allem bei Kosten-/Nutzenberechnungen im Vorfeld geplanter nationaler Impfprogramme an Bedeutung (Anic et al., 2011) (UK: Howell-Jones et al., 2013).

### 4.1.2 Sozioökonomische Folgen

Solche Programme werden jedoch nicht nur medizinökonomisch bewertet, auch die unmittelbaren Folgen der Kondylomerkrankung auf die Lebensqualität der Betroffenen und deren Verbesserung sind quantifizierbar und Gegenstand zahlreicher Studien (Senecal et al., 2011). Zur Erfassung werden standardisierte Fragebögen, wie z.B. der European Quality of Life Index, Version 5D (EQ-5D) verwendet (Woodhall et al., 2011; Dominiak-Felden et al., 2013). Darin werden verschiedene Kategorien und der Umfang der durch die Erkrankung verursachten Probleme auf einer Skala von 0 bis 1 bestimmt (Senecal et al., 2011). Zusätzlich ermöglicht eine visuelle Analogskala von 0 bis 100 das

aktuelle Befinden einzuordnen. Verglichen werden die Angaben der Patienten mit den Durchschnittswerten der gesunden Normalbevölkerung. Patienten mit Kondylomen erreichen einen EQ-5D Index score von durchschnittlich 0,87 und einen mittleren EQ-VAS Wert von 77% (Woodhall et al., 2011; Dominiak-Felden et al., 2013: weibl.: 0,84 bzw. 75%, männl.: 0.89 bzw. 79%). Der Verlust an Lebensqualität macht ein Äquivalent von 6,6 Tagen gesunden Lebens pro Episode der Erkrankung aus (Woodhall et al., 2011). Problematische Auswirkungen werden vor allem in Form von Angstgefühlen, depressiven Stimmungslagen, Schmerzen und Missempfindungen erlebt (Senecal et al., 2011; Dominiak-Felden et al., 2013). Kondylome haben somit erhebliche wirtschaftliche und ökonomische aber auch individuelle psychosoziale Auswirkungen. Diese sind nicht nur gefühlt oder vermutet, sondern exakt quantifizierbar (Woodhall et al., 2011; Senecal et al., 2011).

### 4.1.3 Gesundheitliche Folgen

Unbehandelt können Kondylome kaum verändert weiterbestehen oder sich vergrößern und im Extremfall zu Riesenkondylomen heranwachsen (Hengge et al., 2008). In etwa 30% der betroffenen Patienten kann es zur Spontanremission kommen (Schonfeld et al., 1984; Vance et al., 1986). Besonders bei immungeschwächten Patienten werden verstärktes Wachstum und sogar maligne Transformationen beobachtet. Bei Riesenkondylomen sieht die Leitlinie (AWMF Nr. 059/001) die Entnahme einer Probebiopsie vor, um eine maligne Transformation auszuschließen. Da auch bei Kondylomen eine Mischinfektion mit benignen und onkogenen HPV-Typen vorkommen kann, sind in seltenen Fällen auch bei immunkompetenten Patienten maligne Transformationen möglich (Wiley et al., 2002).

Eine Schmierinfektion bei Hautkontakt gilt als häufigste Infektionsquelle.<sup>11</sup> Eine weitere noch wenig beachtete Form der Infektion ist die Übertragung von HPV durch virushaltige Dämpfe und Aerosole. Diese entstehen vor allem bei ablativen

---

<sup>11</sup> s. Kap. 1.1

Laserverfahren und bei Elektrokauterisation (Garden et al., 2002; Lewin et al., 2011). Obwohl die Aspekte einer effektiven Hygiene im klinischen Alltag immer mehr an Beachtung gewinnen, sind die Gefahren solcher Nebenprodukte gängiger chirurgischer Therapieverfahren noch wenig beachtet (Lewin et al., 2011). In klinischen Studien konnte jedoch infektiöses Virusmaterial insbesondere von HIV, Hepatitis-B aber auch verschiedener Typen des HPV in den chirurgischen Dämpfen nachgewiesen werden (Garden et al., 1988 und 2002). Weiter ist ein gegenüber der Kontrollgruppe vermehrtes Vorkommen von Larynx-Papillomen bei Personen beschrieben, bei denen anogenitale Kondylome mit ablativen Lasern wie CO<sub>2</sub>-Laser oder Erbium-YAG-Laser behandelt wurden (Hallom et al., 1991; Calero et al., 2003). Selbst eine ausreichende Rauchabsaugung bewirkt nur eine Verminderung der Rauchfreisetzung um 98,6%, jedoch keine komplette Absorption allen freigesetzten Materials (Sawchuk et al., 1989). Dabei darf die Rauchabsaugung nicht weiter als ein Zentimeter vom Laserareal entfernt sein, da sonst die Wirksamkeit bei größerem Abstand, beispielsweise bei 2 cm um die Hälfte, verringert ist (Sawchuk et al., 1989). Neben den infektiösen Bestandteilen sind weitere toxische, mutagene (Tomiat et al., 1981) und kanzerogene Laser- oder Kauterisationsprodukte im entstehenden Dampf enthalten (Alp et al., 2006). Diese Sachverhalte waren ausschlaggebend für die Suche nach einem Verfahren zur wirksamen Behandlung anogenitaler Kondylome, das die Freisetzung risikobehafteten gesundheitsschädlichen Rauchs vermeidet. Nach Weyandt et al. (2011) konnten bei der Untersuchung (mit Hilfe von HPV-PCR) der Absauganlagen und der Operateure, nach der Behandlung mit dem Argon-Plasma- (Dioden-)Laser keine HPV-DNA gefunden werden, während nach der Behandlung mit dem CO<sub>2</sub>-Laser in der Filteranlage der Absaugung HPV-DNA gefunden wurde.

Trotz Rückgang der Erkrankungsziffern als Folge von Impfprogrammen ist es derzeit nach wie vor erforderlich, bestehende Kondylome wirksam zu behandeln und dabei die geschilderten gesundheitsschädlichen Risiken durch Freisetzung infektiösen Materials und gesundheitsschädlicher Verbindungen so weit als möglich zu verringern. Das Ziel der vorliegenden Arbeit ist es, eine solche Methode zu entwickeln und ihre Wirksamkeit mit den beschriebenen Ergebnissen anderer bereits gebräuchlicher Verfahren zu vergleichen. Mögliche Therapien für Kondylome werden in der AWMF

Leitlinie Nr. 059/001 genannt, ohne dass jedoch eine spezielle Standardtherapie definiert wird.

## 4.2 Die Standardtherapien

Topische Therapien sind vorwiegend bei kleinen Kondylomen bis zu einer Fläche von etwa 20 cm<sup>2</sup> angezeigt (Hengge et al., 2008). Meist ist eine regelmäßige längere Behandlung über mehrere Monate erforderlich. Da die Behandlung oft mit Hautreizungen verbunden ist, sind eine begleitende irritative Kontaktdermatitis und deren Symptome wie Jucken und Brennen häufige Komplikationen (Gross, 2011). Am weitesten verbreitet sind die topischen Self-administred-Therapien wie die Anwendung von Podophylloxin, Imiquimod oder Präparate aus grünem Tee (AWMF Nr. 059/001, 2006). Weitere topische Verfahren wie Trichloressigsäure oder Vereisen mit flüssigem Stickstoff sind, aufgrund der schwierigeren Handhabung und der möglichen massiveren Gewebsdestruktion, nur vom Arzt auszuführen und zählen deshalb zu den Office-based-modalities (AWMF Nr. 059/001, 2006). Weiter zählen hierzu invasive chirurgische Therapien wie Elektrokauterisation und Laser-gestützte Verfahren. Die AWMF-Leitlinie Nr. 059/001 nennt hier den CO<sub>2</sub>-Laser und den Diodenlaser. Chirurgische Therapien sind gemäß Leitlinie Nr. 059/001 bei ausgedehntem Befall, ungünstiger Lokalisation und histologisch hochgradiger Dysplasie der HPV-Papillome angezeigt. Insbesondere bei ausgedehnten Befall und großvolumigen Kondylomen wird eine Abtragung bis zur epidermal-dermalen Grenzzone angestrebt. Überschreitet die chirurgische Gewebsdestruktion diese Grenze besteht die Gefahr von Narbenbildung und der Schädigung topografisch benachbarter anatomischer Strukturen bis hin zur Beeinträchtigung der Schließmuskelfunktion (Billingham und Lewis, 1982; Ruffieux et al., 1990).

Die tieferreichende thermale Nekrosezone des CO<sub>2</sub>-Lasers birgt hier ein besonderes Gefahrenpotential. Sind große Volumina genitoanaler Papillome abzutragen oder zu koagulieren, kann es erforderlich sein, dies in mehreren Sitzungen vorzunehmen, da so eine bessere Kontrolle der Destruktionswirkung mit Schonung angrenzender

## 4 Diskussion

Strukturen möglich ist (Mistrangelo et al. 2010). Dagegen können gut abgrenzbare einzelne exophytische Viruspapillome meist in einer Sitzung ausreichend gründlich entfernt werden. Tabelle 16 bietet einen Überblick über die Vor- und Nachteile der gängigsten Therapieformen.

Tabelle 16: Überblick über die Standardtherapien mit Vor- und Nachteilen

Therapieart (Wirkung)	Rezidivrate	Nebenwirkungen	Therapiedauer	Weitere Vorteile	Weitere Nachteile	Heilrate	Literatur
Imiquimod (immunmodulierend)	7-13% 9-19%	Irritationen	3-6 Monate	Selbsttherapie	Schmerzen, systemische Nebenwirkungen,	40-70%	6, 34, 36, 42, 50, 79, 100, 105, 121, 132
Trichloressigsäure (chemodestruierend)	6-50%	Nekrose anderer Zellen, wenn kein Schutz	Nach 1-2 Wochen wiederholen	effektiv, Schwangerschaft	nur bei kleinen Kondylomen	80%	1, 6, 44, 50
Podophyllo-toxin (chemodestruierend)	20-44% 7-13% 56%	Entzündung, Erosion, Ödem	4 Wochen	Selbsttherapie	Teratogen, geringe Wirksamkeit, bis 10cm <sup>2</sup> Fläche	50% 79% 77%	6, 42, 54, 68, 117, 129
Kryotherapie (destruierend)	25-45%, 75%	initiale Komplikationen, Brennen, Nekrosen	3-fache Anwendung	Unkomplizierte Anwendung	nur anogenitale Kondylome	60-90%	1, 5, 6, 44, 73, 100, 114, 129
5-Fluorouracil	-	hochtoxisch, nicht empfohlen	-	Harnröhrenkondylome	Teratogen, mutagen	-	5, 71
Grüner Tee (immunmodulierend)	6,2% 12,5%	keine	12-14 Wochen 3x tägl.	kaum Komplikationen	neu, wenige Studien	59%	50
ALA/PDT (chemodestruierend)	5-34% 6,3%	Brennen, Jucken, Ödembildung	mehrere Anwendungen	kurze Anwendungsdauer	Anreicherung der photoreaktiven Substanz reicht oft nicht aus	57-66%	37, 38, 99
Schere/ Skalpelle (destruierend)	18- 22% 18% 19%	Wundheilungsstörung, Narbenbildung Funktionseinschränkungen	einmalig	einmaliger Eingriff bei Verdacht auf maligne Entartung, für histolog. Untersuchung	tiefe Wunden möglich, Blutungen, schädigt Gewebe	93%	51, 55, 63, 68, 80, 100

## 4 Diskussion

Elektro-Kauter (destruierend)	29% 75%	Wundheilungsstörungen, Narbenbildung, Funktionsstörungen, Gewebeschädigung	event. mehrere Anwendungen	jeweils einmaliger Eingriff	jedes Kondylom muss einzeln behandelt werden, infektiöse Raucherentwicklung, Tiefenwirkung schwer kontrollierbar	94%	6, 64, 102
Co <sub>2</sub> -Laser (destruierend)	26% 19% 75%	Wundheilungsstörung, Narbenbildung, Gewebe-destruktion	event. mehrere Anwendungen	jeweils ein einmaliger Eingriff	jedes Kondylom muss einzeln behandelt werden, Infektiöse Raucherentwicklung	-	6, 40, 41, 55, 102
Diodenlaser (destruierend)	-	Wundheilungsstörung, kaum Narbenbildung	eventuell mehrere Anwendungen	keine infektiöse Raucherentwicklung	jedes Kondylom muss einzeln behandelt werden	-	102

Tab. 16 in Anlehnung an Rachel et al., 2012

### 4.3 Problematik der Therapiearten hinsichtlich der Rezidive

Zu den genannten Therapieformen liegen zahlreiche klinische Studien vor. Eine vergleichende Bewertung der Ergebnisse wird jedoch durch das Fehlen einheitlicher Beurteilungskriterien hinsichtlich kurzfristiger Wirksamkeit und langfristiger Rezidivfreiheit erschwert. Bereits die eingangs dargestellten deutlichen Unterschiede in der klinischen Manifestation der HPV-induzierten Papillome verursachen ein stark inhomogenes Ausgangsmaterial klinischer Studien, so dass im Grunde nur Therapien gleichartiger Papillomformen verglichen werden können. Einzelstehende abgrenzbare Papillome sind einfacher und gezielter zu behandeln als flächenhaft konfluierende hahnenkammartige zerklüftete Warzenbeete (MMWR 2006). Die meisten Studien berichten, sofern sie überhaupt hinsichtlich unterschiedlicher Wachstumsformen differenzieren, über einzelstehende, isolierte Papillome. Unterschiede bestehen weiter in der Dauer der Nachbeobachtungszeit und der Definition eines Rezidivs nach

erfolgter Behandlung.<sup>12</sup> Die lexikalische Definition des Begriffs Rezidiv bei Erregerbedingten Erkrankungen, der zufolge man nicht nur bei einer Neuinfektion mit demselben Erreger, sondern auch bei wieder aktiven noch vorhandenen Erregern von Rezidiv spricht, greift bei HPV-Infektionen nur zum Teil, da die Erreger in den allermeisten Fällen im Gewebe persistieren (Roche 1993). Grundsätzlich kann von einem Rezidiv gesprochen werden, wenn in einem behandelnden Areal nach einem definierten Zeitraum erneut Viruspapillome zu beobachten sind (Roche 1993). Diese Situation kann

1. durch weiteres Wachstums unvollständig entfernter Papillome, die nach einer bestimmten Zeit klinisch erkennbar sind,

oder

2. durch erneute klinische Manifestationen einer vorbestehenden inapparenten Infektion an bisher klinischen nicht betroffenen Arealen

zustande kommen.

Die zweite Möglichkeit ergibt sich aus der eingangs dargestellten Biologie der HPV-Infektion, die latent persistiert und durch äußere Therapiemaßnahmen nicht zu beseitigen ist. Ob aus einer latenten Viruspersistenz ein sichtbares Viruspapillom wird, hängt von zahlreichen Wirts- und umgebungsspezifischen Gegebenheiten ab, deren Rolle noch weitgehend ungeklärt ist. Somit ist die Qualität einer therapeutischen Intervention nicht die alleinige Einflussgröße für den weiteren klinischen Verlauf.

Bei der Auswertung der Behandlungsergebnisse wurde versucht, diese Problematik der Rezidivgenese und Definition soweit als möglich zu berücksichtigen.

Tabelle 9 fasst die Ergebnisse für sämtliche behandelten Patienten zusammen, hierbei zeigt sich ein Auftreten von Rezidiven, vor allem bei Patienten mit großflächigen und ausgeprägten Kondylomen (Gruppe II), während dies nur bei einem Patienten der

---

<sup>12</sup> s. Kap. 4.5.1



Gruppe I (einzelnstehende kleinere Kondylome) der Fall war. Bei einem weiteren Patienten der Gruppe I waren Kondylome nicht erkennbar nach der Behandlung in situ verblieben. 92,8% der behandelten Patienten mit abgrenzbar gezielt therapierbaren Kondylomen waren auch nach 3 Monaten symptomfrei. Eine Nachbeobachtungszeit von 3 Monaten für die Heilungsrate ist am häufigsten in der Literatur zu finden und wurde deshalb auch hier gewählt.

Deutlich ungünstigere Ergebnisse wurden bei der Behandlung ausgedehnter Kondylome erreicht (Gruppe II). Zunächst waren bei der ersten Kontrolle nach 3 Monaten 60% symptomfrei, bei 40% der Patienten musste aufgrund des ausgedehnten Befalls die Behandlung auf zwei Eingriffe verteilt werden. Auch traten in der Gruppe II deutlich mehr Rezidive auf (4%). Unterscheidet man die Art der Rezidive in der Gruppe I, traten bei nur einem Patienten echte Rezidive eines identifizierbaren vorbehandelten Kondyloms auf, während dies bei 17,6% Patienten der Gruppe II der Fall war. In dieser Gruppe waren bei 3 Patienten auch Neubildungen zu beobachten. Zwei Patienten der Gruppe II, bei denen beim 3. Follow-up wieder Kondylome vorhanden waren, nahmen erneut an der Studie teil. Sie waren nach wiederum 3 Monaten ebenfalls kondylomfrei.

Die Ergebnisse zeigen, dass vor allem gut abgrenzbare, gezielt therapierbare Kondylome zufriedenstellend mit dem Diodenlaser behandelt werden können, d.h. dass auch 3 Monate nach einer Behandlung Erscheinungsfreiheit besteht. Die Ergebnisse werden schlechter, wenn Kondylome bereits zu großen Beeten mit kammartig zerklüfteten Oberflächen, die auch zur Tiefe schlecht abgrenzbar sind, herangewachsen sind. Dieser Zustand wird gewöhnlich erst nach Wochen bis Monaten des Wachstums eines zunächst begrenzten Papilloms erreicht. Inwieweit neben der Bestandsdauer der Papillome auch Infektionen mit unterschiedlichen HPV-Typen zu unterschiedlichen Wachstumsformen anogenitaler Papillome führen können, ist nicht eindeutig geklärt. Die Tatsache, dass unterschiedliche Wachstumsformen deutlich unterschiedlich auf die Therapie ansprechen, muss auch beim Vergleich der erzielten Ergebnisse mit den in verschiedenen Studien publizierten Ergebnissen, soweit dies aufgrund der Patientenbeschreibung möglich ist, berücksichtigt werden.

Wie erwähnt, traten kaum unerwünschte Nebenwirkungen auf. Leichtes Brennen und Jucken in der Heilungsphase, bei analen Kondylomen in den ersten Tagen nach dem Eingriff leichte bis mäßige Schmerzen beim Sitzen. Es erwies sich ein leichter und dafür zweifacher Eingriff bei starkem Befall als erfolgreich. Die häufigsten Nebenwirkungen aller üblichen Therapien sind in Tabelle 16 aufgelistet. Rezidivbildung gehört ebenfalls dazu.

### **4.4 Problematik der Studie bzw. Durchführung der Studie**

Von den 124 Patienten die in die Studie einwilligten, konnten nur 45 Patienten für die Auswertung herangezogen werden. Trotz intensiver Anleitung und Aufforderung wiesen nicht alle zunächst in die Studie eingeschlossenen Patienten eine ausreichende Compliance auf, um alle im Protokoll und in der ausgehändigten Patienteninformation angegebenen Kontroll- und Fototermine einzuhalten. 5 Patienten erschienen nicht zum Behandlungstermin. Ein Großteil nahm nur einen einzigen Kontrolltermin wahr. Von den 119 behandelten Patienten, bei denen auch Fotos aufgenommen wurden, erschienen 56 Patienten zu mindestens 2 Follow-up Terminen, einmal zwischen 2 und 4 Wochen nach dem Eingriff, dann ca. 3 Monate nach dem Eingriff. Auch kam es vor, dass Patienten das Fotolabor nicht aufsuchten. Aus diesem und anderen technischen Gründen kam es, dass 14 Patienten aus der Auswertung fielen, obwohl sie sich an die Terminvorgaben hielten, aber nicht ausreichend Fotos zur Verfügung standen.

Ein anderes Problem für die Studie war, dass Patienten angaben, für die Kontrollen wieder zu ihrem Hautarzt gehen zu wollen, meist wegen weiter Anreise. Patienten verschoben Termine, wenn sie ungelegen waren oder erschienen früher, der eigentliche Follow-up Termin fiel aus. Diese Umstände sorgten dafür, dass viele Patienten für die Auswahl nicht in Frage kamen. Deshalb wurden 2 Follow-up Intervalle zusammengefasst und längere Zeiträume angesetzt

Darüber hinaus war häufig zu beobachten, dass die Patienten den Ernst der Erkrankung nicht verstanden. Daraufhin wurde verstärkt Zeit in die Aufklärung über HPV investiert.

All diese Gründe sorgten für eine geringe Probandenzahl und dafür, dass die ursprüngliche strikte Regelung der Kontrollintervalle gelockert werden musste, um eine aussagekräftige Heilungsrate und Rezidivrate zu erhalten.

### 4.5 Diskussion anderer Therapieformen

#### 4.5.1 Diskussion anderer Studien

Im Folgenden werden die in der Literatur zu findenden Studien zusammengefasst und verglichen. Entscheidend dabei sind die Unterschiede in der Therapieform, in der Patientenzahl, in der Lokalisation der Kondylome, in der Follow-up Dauer, in der Auswertung pro Patient, in der Art und Größe der Kondylome sowie des insgesamt befallenen Gebietes oder in der Anzahl der einbezogenen Warzen.

Für die Behandlung mit Imiquimod werden unterschiedliche Ergebnisse angegeben. Die Schwankungsbreite der Ergebnisse wird verursacht durch verschiedene Anwendungsvariationen, unterschiedliches Patientenkollektiv sowie der im letzten Absatz genannten Unterschiede. Die Behandlung dauert 12 bis 16 Wochen. In allen aufgeführten Studien wurde die Creme dreimal wöchentlich vom Patienten aufgetragen. Die Follow-up Dauer für die Rezidivkontrollen verlief über mehrere Monate. Edwards et al. (1998) wendeten Imiquimod 5% bei Patienten mit 2 bis 50 extraanogenitalen Kondylomen an. 50% der Patienten erreichten eine komplette Remission. Von diesen bekamen 13% Rezidive innerhalb der 12-wöchigen Follow-up Dauer. Nebenwirkungen in Form entzündlicher Reaktionen wie Erytheme, traten bei 67% der Patienten auf. Davon galten 6% als schwere, und 34% als mäßige Nebenwirkung.

Auch Yan et al. (2006) gaben nach 3 Studien über Imiquimod die „cure rate“ mit 50% an. In einer Studie von Schöfer et al. (2006) waren 93,8% der Patienten, bei denen eine Imiquimodmonotherapie durchgeführt wurde, mit 2-19 extraanogenitalen Warzen auf höchstens 60mm<sup>2</sup> nach einem 6-monatigen Follow-up frei von Rezidiven. Es konnten nur 65% an den Follow-ups für die Rezidivrate teilnehmen, da nur sie nach der Imiquimodtherapie kondylomfrei waren. Die Rezidivrate betrug 7%. Es gab 2 Kontrollgruppen in dieser Studie. Eine Gruppe wurde konventionell ablativ therapiert, die andere kombiniert ablativ-topisch mit Imiquimod. Als ablative Therapie wurden verschiedenen Therapieformen angewendet: Elektrokauter, chirurgische Exzision und nicht näher beschriebene Laser. Die höchste „overall cure rate“ hatte die rein ablative Methode mit 93%, die kombinierte Therapie hatte eine geringere Heilungsrate von 73%. Beide Therapieformen waren erfolgreicher als die Imiquimodmonotherapie mit 65%. Bei einem Vergleich der Rezidivraten stellt sich der Erfolg anders dar. Die rein ablative Therapie schnitt am schlechtesten ab, mit einer Rezidivrate von 26,4%. Die kombinierte Therapie lag mit 8,5% kaum über der der Imiquimodmonotherapie mit 7,3%. Auch hier besteht wieder ein Unterschied von fast 20% zwischen der rein ablativen und der kombinierten Therapie. Das gute Abschneiden der Rezidivrate von Imiquimod kann durch die flächendeckende Behandlung des gesamten befallenen Areals erklärt werden, sowie die lange Anwendungsdauer der Creme. Die Erfassung der Nebenwirkungen ergab in 56,7% der Fälle in der Imiquimodmonotherapiegruppe (in der 4. Anwendungswoche) die typischen Hautreaktionen. In der kombinierten Therapieform traten diese zu 18,5% auf. Nur 10% aller Nebenwirkungen waren als ernst einzustufen.

Wagman et al. (2001) untersuchten 42 Patientinnen zwischen 11-18 Jahren während der Imiquimodtherapie. Nebenwirkungen traten bei 74% in Form von Erythemen auf. Die Therapie wurde trotzdem nicht unterbrochen oder abgebrochen. Die Abheilungsrate lag bei dieser nicht-randomisierten Studie mit 79% höher als üblich.

Die Anwendung von Imiquimod folgend auf eine chirurgische Therapieform ließen bei Kaspari et al. (2002) 20% der Patienten wegen Nebenwirkungen unterbrechen. In diese Studie wurde an nur 10 Patienten die Kombination von Elektrokauter und Imiquimod untersucht. Es gab keine Rezidive bei einem Follow-up von 18 Monaten.

Carrasco et al. (2002) analysierten die Rezidivquote von anogenitalen Warzen an 3 Patientengruppen a 20 Patienten genau wie Schöfer et al. (2006) (s.o.). Die erste Gruppe erhielt eine Imiquimodmonotherapie und hatte ein Rezidivrate von 15%, die Kombination aus chirurgischer- und Imiquimodtherapie 20%, die rein chirurgische Gruppe 65%. Dieses Ergebnis bestätigt oben aufgeführte erfolgreiche Kombination von chirurgischen Therapien und Imiquimod unter Beachtung der Nebenwirkungen. Die immunmodulierenden Wirkstoffe können trotz lokaler Anwendung systemische Reaktionen auslösen (Hengge et al., 2008).

Relativ neu ist die Behandlung mit Extrakten aus Grünem Tee, das Handelspräparat ist die Polyphenon®E -Salbe.

Als Wirkmechanismus wurde eine Hemmung der Virusbindung an den Zellrezeptor diskutiert. Diese gibt es als 15%-ige und 10%-ige Salbe. Gross et al. (2007) fassten 3 placebokontrollierte Studien, bei der die 15%-ige Salbe verwendet wurde, zusammen. Die völlige Abheilung aller genitalen Warzen lag bei 54,9%, die Abheilrate aller initial vorhandenen Warzen ist mit 56,7% kaum höher. Die Rezidivrate lag bei 6,2%

In der Studie von Stockfleth et al. (2008) trugen die Patienten, wie auch bei Gross et al. (2007), das 15%-ige Polyphenon®E dreimal täglich selbst auf alle Warzen für bis zu 16 Wochen auf. 3 Monate nach der letzten Anwendung wiesen 53% der Patienten keine Kondylome mehr auf. Die Rezidivrate betrug nur 6%. Bei Frauen wirkt Polyphenon®E besser, 60% waren kondylomfrei. Bei den Männern betrug die Abheilungsrate nur 45%. Der geschlechtsspezifische Unterschied wurde auch bei Gross et al. (2007) deutlich. Die Nebenwirkungen sind gering. Laut Gross et al. (2007) hat sich „das Sicherheitsprofil als exzellent erwiesen. Nur 3% der applizierten Polyphenon®E-15% Salbe dringen in die Haut ein und erreichen das gefäßführende Bindegewebe. Die systemische Bioverfügbarkeit von Polyphenon®E ist sehr niedrig. Für eine systemische Toxizität existieren keinerlei Hinweise.“ Es traten keine schwerwiegenden Hautirritationen auf, nur milde bis mäßige Lokalreaktionen, die trotz weiterer Anwendung verschwanden. Insgesamt musste die Behandlung bei 1,5% aller Patienten abgebrochen werden.

Polyphenon®E ist eine Alternative zu Imiquimod, da der Immunmodulator Imiquimod öfter und stärkere Nebenwirkungen aufweist (Gross et al., 2008).

Taner et al. (2007) behandelten 51 Patienten mit vulvalen und/oder perianalen Warzen mit Trichloressigsäure. Die Therapie mit 85% TCA über durchschnittlich 4 Wochen erzielte bei allen 51 Patienten völlige Erscheinungsfreiheit. Rezidive traten erst nach dem 6-monatigen Follow-up auf. Ein Follow-up nach 12 Monaten gab eine Rezidivrate von 17,6%.

Cortes Gutierrez et al. (2005) wählte 28 Frauen als Probanden für die Trichloressigsäurebehandlung und eine Kontrollgruppe mit jeweils zervikalen Kondylomen. Die TCA-Behandlung fand einmal statt, nach acht Wochen wiesen 78% keine Kondylome auf.

Stefanaki et al. (2003) untersuchten an 12 Patienten mit penilen Kondylomen die Wirkung von ALA-PDT. Bei Bedarf wurde die PDT-Anwendung zweimal durchgeführt, bis alle Kondylome auf die Therapie ansprachen. Das ALA wurde auf eine Fläche von 2 cm<sup>2</sup> um die einzelnen Kondylome aufgebracht. Die Läsionen wurden einzeln erfasst, die Höchstzahl pro Patient war 5. Die „cure rate“ wurde pro Läsion für jeden einzelnen Patienten angegeben, wobei die Rezidive mit einbezogen wurden. Bei 2 von 12 Patienten traten Rezidive auf. Ansonsten betrug die „cure rate“ immer 100%, dabei waren dreimal 2 Anwendungen notwendig. Die „overall cure rate“ gaben Stefanaki et al. (2003) mit 73% nach 12-monatigen Follow-up an. Bei der ALA-PDT werden selektiv alle infizierten Zellen therapiert, da nur diese das ALA anhäufen. Es handelt sich einerseits um eine Art flächenhafte Therapieform durch das Auftragen des ALA, andererseits werden nur infizierte Zellen von dem He-Ne-Laser eliminiert. Durch PCR konnte festgestellt werden, dass Zellen ohne klinische Symptome, die trotzdem ALA anhäufte, subklinische Läsionen aufwiesen. Das ist ein Vorteil dieser Therapie, da die infizierten Hautzellen ohne sichtbare klinische Symptome mit behandelt werden können. Das Risiko des Wiederauftretens im behandelten Areal wird minimiert. Tatsächlich konnten bei 3 Patienten fluoreszierende Stellen auf scheinbar intakter Haut entdeckt werden. Diese Therapie klingt vielversprechend.

Nicht immer reicherte sich genügend photodynamische Substanz an, um die vorhandenen Kondylome zu eliminieren, so dass mehrere Anwendungen nötig werden. Bei der Lichtexposition spürten alle Patienten ein Brennen, später traten leichte Erytheme und Schwellungen auf.

Eine PDT mit 164 Patienten führten Wang et al. (2004) durch. Alle Patienten hatten Kondylome am Meatus urethrae, zusätzlich noch in anderen genitalen Bereichen auch intragenital. Die größten behandelten Kondylome wiesen eine Fläche von 1,0 x 1,5 cm auf. Die PDT Behandlung musste je nach Ausprägung bis zu viermal durchgeführt werden um eine „complete response“ zu erreichen, bei 4 Patienten (5%) schlug sie nicht ausreichend an. 27% betrug die Heilungsrate nach einer Anwendung, 46% kamen bei der zweiten hinzu, 18% bei der 3. und 4% bei der 4. Anwendung. Die Rezidivrate betrug nur 5% bei einem Follow-up von 6 bis 24 Monaten. Nebenwirkungen wurden nur mit „die meisten Patienten empfanden leichtes Brennen...“ angegeben. Die PDT Studie von Chen et al. (2007) umfasste 65 Patienten mit Kondylomen an den äußeren Genitalien und dem Meatus urethrae. Die Therapie wurde bis zu dreimal durchgeführt. Das Follow-up endete nach 12 Wochen. 60 der 65 Patienten benötigten nur eine Anwendung. 8,3% der Patienten benötigten eine zweite Anwendung, keiner eine weitere um alle Kondylome zu entfernen. Die „clearance rate“ bezog sich auf die einzelnen Warzen und betrug 92,9%. Die Rezidivrate nach 12 Wochen betrug 7%.

Die Rezidivrate bei der ALA-PDT ist verhältnismäßig niedrig. Die Anzahl der notwendigen Anwendungen variieren. Das kann an den Ausprägungsformen der Kondylome der zugelassenen Patienten und der Durchführung der Anwendung liegen. Chen et al. (2007) hatten neben einer ALA-PDT-Gruppe eine Kontrollgruppe mit 21 Probanden mit dem CO<sub>2</sub>-Laser therapiert. Hier konnten 100% der Warzen mit einem Eingriff entfernt werden. Die Rezidivrate betrug 19%. Ein deutlicher Unterschied zu der Studie von Zervoudis et al. (2010). Bei Letzteren betrug die Rezidivrate bei der CO<sub>2</sub>-Laserung 33%. 30 Patienten mit genitalen und/oder perianalen Warzen nahmen teil. Unerwünschte Reaktionen gaben Chen et al. (2007) mit 13,9% für ALA-PDT an. Mit 100% liegt die CO<sub>2</sub>-Laser- Therapie wesentlich höher, wobei Schmerzen mitgezählt wurden und den Großteil der Reaktionen ausmachten.

Die Fluoreszenzdiagnostik kann zur Diagnostik subklinischer Läsionen genutzt werden, um für eine chirurgische Therapie alle Läsionen sichtbar zu machen. Zaak et al. (2003) nahmen den Nd:YAG-Laser für einen Vergleich zwischen kenntlich gemachten subklinischen Läsionen und dem Entfernen sichtbarer Kondylome. Zaak et al. (2003) nannten eine Rezidivrate von 47,3% bei einer Therapie mit dem Nd:YAG-Laser, während er für die fluoreszenzkontrollierte (ALA-PDD) Nd:YAG-Lasertherapie eine Rate von 21,3% erhielt. Das ist ein signifikanter Unterschied, insgesamt jedoch erscheinen diese Rezidivraten sehr hoch im Vergleich zu oben erwähnten Studien.

Über die Kryotherapie berichten Mi et al. (2011). In dieser Studie konnten 42,4% aller Kondylome entfernt werden, die Rezidivrate betrug 32,2%. Die Patienten hatten bis zu 30 Warzen kleiner 0,5 cm oder eine einzige bis 2,0 cm. Mi et al. (2011) gaben Rezidiv- und Abheilrate jeweils für die einzelnen Läsionen an.

Mi et al. (2011) unterschieden zwischen den Raten für anale Kondylome, Kondylome am meatus urethrae, sowie Warzen an den äußeren Genitalien. Die Kryotherapie schlug am meatus urethrae am besten, anal am schlechtesten an. Die Rezidivrate lag beim Meatus urethrae am höchsten, bei analen und äußeren genitalen Kondylomen unterschied sie sich kaum. Mi et al. (2011) zählten die Warzen jedes Patienten, was zu genauen Ergebnissen führen sollte. Eine Unterscheidung wie Mi et al. (2011) sie durchführten, lässt, wenn für alle Therapieformen vorhanden, darauf schließen, ob für verschiedene Körperregionen verschiedene Therapien angezeigt sind. Bei fast allen Studien wurde die Lokalisation der Kondylome angegeben.

Als unerwünschte Wirkungen traten Erytheme, Ödeme und Schmerzen auf, auch Blasenbildung sowie Nekrosen kamen vor. Die unerwünschten Reaktionen bezifferten Mi et al. (2011) in beiden Gruppen auf 100%, wobei es bei milden bis moderaten Nebenwirkungen blieb.

Für die Kontrollgruppe setzten Mi et al. (2011) zusätzlich zur Kryotherapie ALA-PDT ein. Hier konnte er eine „total response rate“ von 70,4% und eine „total recurrence rate“ von 12,5% auf die Kondylome bezogen erreichen, wobei diesmal in der analen Region der höchste Anteil der Rezidive auftrat.



Stone et al. (1990) konnten mit einer Abheilung von 79% ein besseres Ergebnis als Mi et al. (2011) erzielen, die Rezidivrate lag mit 45% höher. Die Kryotherapie scheint nicht Therapie erster Wahl zu sein.

Stones Kontrollgruppe wurde mit dem Elektrokauter behandelt. Eine komplette Abheilung bei 94% ist vielversprechend. Die Rezidivrate ist mit 29% hoch.

Mit der Schere kommt es zu 89% zur Ausheilung und zu 19% zu Rezidiven (Khawaja, 1989), Jensen (1985) wies ähnlich Ergebnisse vor, die Abheilungsrate lag bei 93,3% und die Rezidivrate bei 18%. Die unerwünschten Reaktionen liegen auch hier bei 100%, da es sich um offene Wunden mit Schmerzen handelt.

Chirurgische Therapien können mit ALA-PDT kombiniert werden. Lu et al. (2012) behandelte 40 Patienten mit perianalen Kondylomen. Die Kondylome wurden per Kürettage entfernt bis in die Dermissschicht. Zwei Tage später wurde mit der ALA-PDT (10%, 10 min, 635 nm Laser) begonnen und diese dreimal wiederholt. Alle Patienten wurden geheilt. Die Rezidivrate lag bei 15%. Im Vergleich zu den rein chirurgisch-abtragenden liegt diese Rezidivrate relativ niedrig, im Vergleich zu der reinen ALA-PDT höher.

Hoyme et al. (2002) setzten nach der Lasertherapie, nach Abheilung der Laserwunden, Imiquimod 5%-Creme ein, dreimal in der Woche 12 Wochen lang. Als Laser kam hauptsächlich der CO<sub>2</sub>-Laser, aber auch andere Laser zur Anwendung. Die 211 Patienten hatten extraanogenitale Kondylome. Die von Kondylomen eingenommen Flächen gingen von 2 bis 2050 mm<sup>2</sup>. 201 Patienten nahmen nach erfolgreicher Laserung der sichtbaren Warzen an der Imiquimodtherapie teil. Innerhalb der 12 Wochen Imiquimodtherapie hatten 7,1% der Patienten Rezidive nach der 6-monatigen Follow-up Perioden kamen nochmal 7,3% von den bisher rezidivfreien Patienten dazu. Hoyme et al. (2002) zählten die einzelnen Läsionen und vermaß sie. Eine gesamtbetreffene Fläche gab er auch an. Er unterschied zwischen Kondylomen, die außerhalb und innerhalb dieser Fläche erneut wuchsen. Nur die innerhalb des

behandelten Gebiets während des Follow-ups auftretenden Kondylome zählten als Rezidive. Dieses Vorgehen wurde auch bei der vorliegenden Arbeit herangezogen.

Die beiden neuen Therapieansätze mit Polyphenon®E und ALA-PDT scheinen nebenwirkungsärmer und kombinierte ablativ-konservative Methoden sind nach Abheilungsraten und Rezidivraten am erfolgreichsten.

Weiterhin spielt der Kostenfaktor eine Rolle. Nach Murad Alam und Stiller (2001) sind die chirurgischen Therapien günstiger als die medikamentösen. Am kosteneffizientesten ist die Entfernung mit Schere und Skalpell, gefolgt von Elektrokauter und den Lasern. In dasselbe Preisniveau wie der Laser fällt das günstigste Medikament mit dem Wirkstoff Podophyllin (Podofilox). Die Kryotherapie und die Trichloressigsäure-Therapie liegen preislich bei mehr als dem Doppelten des Lasers, Imiquimod beim dreifachen, Podophyllum resin beim vierfachen. Natürliche Produkte wie Mistrangelo et al. (2010) sie testeten, sind nicht erfasst worden. Woodhall et al., (2011) gibt die Laserbehandlungen als die kostenintensivste Behandlungsalternative an, da Klinikaufenthalte dazugerechnet werden müssen. Weyandt (2011) erwähnten die hohen Anschaffungs- und Unterhaltskosten des Lasers für den Arzt bzw. die Klinik. Die Umsetzung der Vorschriften zur Laserbehandlung erfordert ebenfalls einige Investitionen.

### 4.5.2 Vergleich der Studien mit dieser Studie

Grundsätzlich kann festgestellt werden, dass der Therapieerfolg bei Patienten mit einer geringen Zahl und Größe an Kondylomen ausgeprägter ist, sowohl bei Therapien, die eher für geringen Befund empfohlen werden, als auch für die ablativen Therapie.

Die Therapien weisen entweder gute Abheilraten oder geringe Rezidivraten auf. Einige, wie die ALA-PDT oder Grüner Tee, schneiden bei beiden Werten gut ab, letzteres hat eine lange Anwendedauer. Die Kombination zweier Therapien scheint häufig bessere Ergebnisse zu erzielen, zu beachten sind hier höheren Komplikationsraten.

Bei der ALA-PDT musste die Therapie einschließlich Lasereinsatz bis zu viermal wiederholt werden, um auf eine entsprechend gute Abheilungsrate zu kommen. Dementsprechend ist auch ein zweiter Lasereingriff zu rechtfertigen.

In den oben genannten Studien werden die Lokalisationen der Warzen erwähnt und fielen oft unterschiedlich aus (Mi et al., 2011). Bei der Diodenlasertherapie variieren die Ergebnisse hinsichtlich der Lokalisation der Warzen wenig und schneiden bei den genitalen Warzen etwas besser ab.

Die Rezidivrate liegt im Vergleich zu den anderen chirurgisch-ablativen Therapien relativ niedrig (s. Tabelle 16). Nur die ALA-PDT kann sie unterbieten. Hier könnte das Abtöten sämtlicher gelaserten Viruspartikel im Vergleich zu anderen Lasern eine Rolle spielen (Garden et al., 2002; Weyandt et al., 2011). Nur wenige Studien unterscheiden bei den Rezidiven zwischen Rezidiven „in loco“ und neuen Kondylomen (andere Bezeichnungen möglich) wie Hoyme et al., 2002.

Die topischen Therapieformen, die auf das Immunsystem wirken, erreichen nach wie vor die geringsten Rezidivraten. Chemodestruierend-toxische Methoden, wie Podophyllin, wurden hier nicht bewertet. TCA erzielt als topisches, chemodestruierendes Verfahren sehr gute Abheilraten, die Rezidivraten sind mit denen des Diodenlasers zu vergleichen.

Vor allem bei konservativen Behandlungsmethoden wurde eine wesentlich längere Follow-up Zeit gewählt. Schöfer et al. (2006) führten aus, dass es einen Unterschied hinsichtlich der Rezidivquote nach 3 bzw. 6 Monaten Follow-up gibt (In seinem Fall: 89,8% zu 86,2%). Bei einigen chirurgischen Therapien wurde ein Follow-up Zeitrahmen von bis zu 6 Monaten gewählt. Taner et al. (2007) gaben an, erst ab 6 Monaten Rezidive bemerkt zu haben, weitere 6 Monate später waren es bereits 17,6%. Die Rezidivrate müsste nach Schöfer et al. (2006) und Taner et al. (2007) im Verhältnis schlechter ausfallen. Das könnte ein weiterer Grund für eine verhältnismäßig niedrige Rezidivrate in dieser Arbeit sein, allerdings handelte es sich in den genannten Studien um topisch-konservative Verfahren. Wegen der länger andauernden Warzenentfernung könnten sich Rezidive zeitlich erst später entwickeln.

Die Nebenwirkungen beschränken sich zumeist bei allen Studien auf leichte bis mäßige Schmerzen sowie Entzündung in den Wochen bis zur Wundheilung. Analstenosen und

andere Schädigungen konnten nicht immer vermieden werden, in vorliegender Studie traten solche Schädigungen nicht auf.

#### **4.6 Schlussfolgerung und Möglichkeiten der Weiterentwicklung**

Die in dieser Studie untersuchte Therapieform kann besonderes hinsichtlich der Rezidivrate empfohlen werden. Ein besseres Ergebnis kann, nach genauer Analyse anderer Studien eventuell mit zusätzlicher Fluoreszenzdiagnostik erreicht werden. Nebenwirkungsarme konservative Therapien, wie die mit Grünen Tee oder Podophyllin, könnten mit der Diodenlasertherapie kombiniert werden. Auch wenn sich der Diodenlaser besser für geringe bis mäßige Befunde eignet, wird er weiterhin für ausgedehnte Befunde zur Anwendung kommen, da er hier, im Vergleich zu anderen chirurgischen Verfahren, weniger Schaden anrichtet. Die nicht-infektiöse Raucherentwicklung ist ein weiterer Aspekt der für den Gebrauch dieses Lasers spricht. Unabhängig von der Verbesserung der Therapien von Condylomata acuminata sollte an einer Kausaltherapie geforscht werden und die Möglichkeiten einer Impfung gegen HPV genutzt werden. Prävention ist günstiger als eine Therapie und Spätfolgen können vermieden werden.

## 5 Zusammenfassung

Zusammenfassend ist zu sagen, dass eine als nicht gravierend erscheinende Erkrankung nicht nur therapiebedürftig, sondern durchaus schwer zu therapieren ist und Condylomata acuminata in einem anderen Licht erscheinen lassen als einfache Warzen. Die Lebensqualität ist stark eingeschränkt. Die Ansteckungsgefahr ist beträchtlich, was zu einer entsprechenden Durchseuchungsrate in der Bevölkerung führt. Eine Entartung ist möglich. Die Therapien sind langwierig und von mäßigem Erfolg gekennzeichnet. Die Warzen sprechen schlecht an und die Rezidivraten sind hoch. Zu der hohen Rezidivrate kommt es wegen der manifesten HPV-Infektion, die noch nicht therapierbar ist. Erste Impferfolge wurden erreicht. Die Abheilungs- und Rezidivquote der Therapiemethoden unterscheiden sich. Betrachtet man beide Quoten zusammen, hebt sich keine Behandlungsform hervor. Nebenwirkungen treten auf. Hier sind vor allem Hautirritationen bei den konservativen Methoden, wie der Imiquimod oder Podophyllinanwendung, und postoperative Beschwerden bei den chirurgischen Methoden mit Skalpell, Kryotherapie oder Laseranwendungen zu nennen.

Die Therapiemethoden sind in der Weiterentwicklung begriffen. In dieser Studie wurde der Erfolg der Anwendung des Diodenlasers bei Condylomata acuminata hinsichtlich der Rezidivquote untersucht.

Wenn Kondylome diagnostiziert worden sind und der Patient die Einwilligungserklärung unterschrieben hatte, wurde er mit dem Diodenlaser therapiert. Mit einem Dauerstrichlaserstrahl und einer Leistung von 20-25 Watt bei 940nm wurden die Warzen individuell bestrahlt. Die Beschwerden nach einem Eingriff beschränkten sich auf leichte bis mäßige Entzündung und Schmerzen. Bei der Behandlung mit dem Diodenlaser wird keine gesunde Haut mit einbezogen und eine infektiöse Raucherentwicklung ist nicht vorhanden. Ein zweiter Eingriff kann notwendig werden, wenn der Befall so extrem ist, dass der Laserstrahl mehr Zeit benötigt und die Intensität dadurch höher wird. Dabei kann darunterliegendes Gewebe mit geschädigt werden. Die Wunde soll sich nur über die oberen Hautschichten erstrecken (Wiley et al., 2002).

Wegen der oberflächlichen Lage der Warzen besteht kaum die Gefahr der Wärmeschädigung. Die Behandlung erfolgt intraepithelial bis in die dermalepitheliale Schicht (Weyandt, 2011).

45 Patienten nahmen an der randomisierten Studie teil. Sie erschienen mindestens zu 2 Follow-ups. Das erste Mal zwischen 1 und 4 Woche/n, das 2. Mal 3 Monaten nach der Laser-OP. Die Patienten wurden dazu angehalten öfter zu erscheinen, was die Auswertung erleichterte. Bei der Diagnosestellung wurden die Patienten einer von 2 Gruppen zugeordnet, je nach Ausprägungsgrad des Befundes. Wie bei anderen Therapieformen können auch hier mehrere Eingriffe notwendig sein. Um der Gefahr von Gewebeschädigung zu entgehen, wurde bei der Gruppe II mit ausgeprägtem Befund eine völlige Heilung mit nur einer Laserung nicht angestrebt.

Beim Auswerten der Fotos wurde bei vorhandenen Kondylomen nach dem Lasereingriff unterschieden, ob bei dem Eingriff alle Läsionen entfernt wurden, ob es sich um neue Kondylome handelte, oder ob es Rezidive waren. Um die Studie vergleichbar mit anderen zu machen, wurde die Rezidivquote zusätzlich so ausgewertet, wie in der Literatur üblich: alle wiederauftretenden Kondylome gelten als Rezidive. Die Ergebnisse sind als Erfolg zu werten, da die Rezidivrate nach der Diodenlasertherapie besser abschneidet als die anderer chirurgisch-ablativen Therapien. Der Diodenlaser nähert sich mit seinen Ergebnissen den der konservativen, allerdings bei besserer Abheilung. Die Therapie von Condylomata acuminata mit dem Diodenlaser ist als Erfolg zu werten, nicht aber als Durchbruch in der Therapie gegen induzierte Warzen. In Zukunft sollte weiterhin an Kausaltherapie geforscht werden und Präventionsprojekte umgesetzt werden.

## 6 Abkürzungsverzeichnis

DNA	Desoxyribonukleinsäure
PCR	Polymerase-Chain-Reaction
CIN	cervical intraepithelial neoplasia
ORF	open reading frames
CO <sub>2</sub>	Kohlenstoffdioxid
OP	Operation
ITN	Intubationsnarkose
STD	sexually transmitted disease
ALA-PDT	5-Aminolävulinsäure-Photodynamische-Therapie
Nd:YAG	Neodymium-Yttrium-Aluminium-Granat
Erbium-YAG	Erbium-Yttrium-Aluminium-Granat
He-Ne	Helium-Neon
HPV	Humaner Papillom Virus

## 7 Abbildungsverzeichnis

Abb. 1: Lichtwege in Gewebe (Quelle: Schwarzmaier, Laser-Gewebe-Wechselwirkung. 1998; modifiziert).....	17
Abb. 2: Lichtwege und Schwächung (Quelle: Schwarzmaier: Laser-Gewebe-Wechselwirkung. 1998; modifiziert).....	17
Abb. 3: Die Lambert-Beersche Formel.....	18
Abb. 4: Aufbau einer Laserdiode.....	20
Abb. 5: Der <i>Diodenlaser Medilas D</i> der Firma <i>Dornier Medtech</i> .....	23
Abb. 6: Beetartige Kondylome perianal.....	29
Abb. 7: Blumenkohlähnliche Papeln am Penischaft.....	30
Abb. 8: Einzelne kleine und größere Papeln verschiedener Farbe am Mons Pubis.....	30
Abb. 9: Beetartige Kondylome perianal, solitäre Papeln.....	30
Abb. 10: Definitionen.....	33
Abb. 11: Schematische Darstellung der Auswertung.....	34
Abb. 12: Diagramm : Heilungsrate nach zwei Laserungen.....	39
Abb. 13: Diagramm: Aufteilung der „Rezidive“.....	42

## 8 Tabellenverzeichnis

Tab. 1: Häufige Lokalisation der Genitalwarzen.....	4
Tab. 2: Proteinfunktion und Zyklus der Genexpression von high- und low-risk HPV-Erkrankungen nach Doorbar et al., 2012.....	7
Tab. 3: Übersicht über die HPV-Typen.....	10
Tab. 4: Verschiede Parameter lassen sich beim Laser genau steuern.....	16
Tab. 5: ein Auszug der wichtigsten technischen Daten des Dornier Medilas D.....	23
Tab. 6: Übersicht über die teilnehmenden Patienten.....	25
Tab. 7: Auswertungskriterien.....	28
Tab. 8: Übersicht über Patienten, Gruppen, Ergebnis.....	35
Tab. 9: Heilungsraten.....	38
Tab. 10: Prozentwerte zu Abb. 12.....	39
Tab. 11: Patienten mit Rezidiven und deren Differenzierung.....	41
Tab. 12: Grund für zweite Laserbehandlung.....	43
Tab. 13: Lokalisation der diagnostizierten Kondylome sowie Grund für 2. Behandlung und Endergebnis für alle Patienten.....	44
Tab. 14: Anteil der Patienten mit perigenitalen, genitalen und analen Kondylomen.....	46
Tab. 15: Verbliebene Kondylome und wiederaufgetretenen Kondylomen auf die Lokalisation bezogen (nicht auf Patienten).....	47
Tab. 16: Überblick über die Standardtherapien mit Vor- und Nachteilen.....	56



## 9 Literaturverzeichnis

1. Abdullah, A.N.; Walzman, M.; Wade, A.: Treatment of external genital warts comparing cryotherapy (liquid nitrogen) and trichloroacetic acid. *Sex Transm Dis* 1993; 20(6):344–345
2. Anic, G.M.; Lee, J.H.; Stockwell, H.; Rollison, D.E.; Wu, Y.; Pagenfuss, M.R.; Villa, L.L. et al.: Incidence and Human Papillomavirus (HPV) Type Distribution of Genital Warts in a Multinational Cohort of Men: The HPV Men Study. *J Infect Dis* 2011; 204:1886-92
3. Antonsson A.; Forslund, O.; Ekberg, H.; Sterner, G.; Hansson, B.G.: The ubiquity and Impressive Genomic Diversity of Human Skin Papillomaviruses Suggest a Commensalic Nature of these viruses. *Virology* 2000, p. 11636-11641
4. Antonsson, A.; Karanfilovska, S.; Lindqvist, P.G.; Hansson; B.G.: General Acquisition of Human Papillomavirus Infection of Skin Occurs in Early Infancy. *Journal of Clin Microbiol*, 2003, p 2509-2514
5. AWMF Nr. 015/027 (Arbeitsgemeinschaft der Wissenschaftlichen Medizinischen Fachgesellschaft) Leitlinien der Deutschen Gesellschaft für Gynäkologie und Geburtshilfe (DGGG), Arbeitsgemeinschaft Infektiologie und Infektimmunologie (AGII), Berufsverband der Frauenärzte e.V. (BVF), Deutsche Gesellschaft für Pathologie e.V., Deutsche Gesellschaft für Urologie e.V., Deutsche Krebsgesellschaft e.V., Deutsche STD-Gesellschaft e.V., Frauenselbsthilfe nach Krebs e.V., Prävention. Leitlinie Nr. 015/027: Diagnostik und Therapie der HPV-Infektion und präinvasiver Läsionen des weiblichen Genitale: Mitteilungen der Deutschen STD-Gesellschaft DSTDG. 2008
6. AWMF Nr. 059/001 (Arbeitsgemeinschaft der Wissenschaftlichen Medizinischen Fachgesellschaft) Leitlinie der Deutschen STD-Gesellschaft in Zusammenarbeit mit der Deutschen Dermatologie Gesellschaft und der Paul-Ehrlich-Gesellschaft. Leitlinie Nr. 059/001: Condylomata acuminata und andere HPV-assoziierte Krankheitsbilder von Genitale, Anus und Harnröhre. 2. Fassung, 2006
7. AWMF Nr. 081/008 (Arbeitsgemeinschaft der Wissenschaftlichen

- Medizinischen Fachgesellschaft) Leitlinie der Gesellschaft für Koloproktologie, Expertengremium der Deutschen STD-Gesellschaft, der Dermatologischen Gesellschaft und der Paul-Ehrlicher-Gesellschaft. Leitlinie Nr. 081/008: Anale Feigwarzen. 2008
8. Baseman, J.G.; Koutsky, L.A.: The epidemiology of human papillomavirus infections; *Journal of Clinical Virology* 32S (2005) S 16-S24
  9. Bayer, R.: Einführung in die Lasermedizin, Laseranwendung in der Medizin. Institut für Lasermedizin der Heinrich-Heine-Universität. 1998; 4:3-9
  10. Bergin I.L.; Bell, J.D.; Chen, Z. et al.; Novel genital Alphapapillomaviruses in baboons (*Papio hamadryas anubis*) with cervical dysplasia. *Vet Pathol* 2013; 50:200-208
  11. Bernard H.U. Coevolution of papillomaviruses with human populations. *Trends Microbiol* 1994;2: 140-143
  12. Bernard H.U.; Burk R.D.; Chen, Z.; van Doorslaer, K.; zur Hausen, H.; de Villiers, E-M.: Classification of papilloma viruses (PVs) based on 189 PV types and proposal of taxonomic amendments. *Virology* 2010; 401:70-79
  13. Billingham, P.R.; Lewis, F.G.: Laser versus electrical cautery in the treatment of condylomata acuminata of the anus. *Surg Gynecol Obstet* 1982; 155: 865-867
  14. Bouvard, V.; Baan, R.; Straif K.; Grosse, Y.; Secretan B. El Ghissassi F. et al.: A review of human carcinogens-Part biological agents. *The lancet oncology* 2009;10(4):321-2
  15. Bravo I.G.; de Sanjosé S.; Gottschling M.; The clinical importance of understanding the evolution of papillomaviruses. *Trends in microbiology* 2010; 18(10):432-8
  16. Bundesamt für Strahlenschutz, Emrich, Florian: Biologische und gesundheitlich Auswirkung von Laserstrahlen. 2009; [http://www.bfs.de/de/uv/laser/biolog\\_wirkungen.html](http://www.bfs.de/de/uv/laser/biolog_wirkungen.html)
  17. Burk, R.D.; Harari, A; Chen, Z: Human papillomavirus genome variants. *Virology* 2013;445.232-243
  18. Carrasco, D.; vander Straten, M.; Tyring, S.K.: Treatment of anogenital warts with imiquimod 5% cream followed by surgical resection of residual lesions. *J*

- Am Acad Dermatol 2002; 47:212-16
19. Cates, W Jr: Estimates of the incidence and prevalence of sexually transmitted diseases in the United States. American Social Health Association Panel. Sex Transm Dis. 1999 Apr; 26(4 Suppl): S2-7.
  20. Chan, S.Y.; Delius, H. Halpern, A.L; Bernard, H.U.: Analysis of genomic sequence of 95 papillomavirus types: uniting typing, phylogeny, and taxonomy. J Virol 1995; 69, 3074-3083
  21. Chan, S.Y.; Bernard, H.U.; Ratterree, M.; Birkebak, T.A.; Faras, A.J.; Ostrow R.S.: Genomic diversity and evolution of papillomaviruses in rhesus monkeys. 1997; 71:4938-4943
  22. Chen, K.; Chang, B.Z.; Ju, M.; Zhang X.H.; Gu H.: Comparative study of photodynamic therapy vs. CO<sub>2</sub>-laser vaporization in treatment of condylomata acuminata, a randomized clinical trail (2006), British Journal of Dermatology 2007; S. 516-520
  23. Chen, Z.; van Doorslaer, K.; DeSalle, R., et al.: Genomic diversity and interspecies host infection of alpha12 Macaca fascicularis papillomaviruses (MfPVs). Virology 2009; 393:304-310
  24. Chen, Z.; Schiffman, M.; Herrero, R. et al: Evolution and taxonomic classification of human papillomavirus 16 (HPV16)-related variant genomes: HPV31, HPV33, HPV35, HPV52, HPV58 and HPV67. PloSOne 2011; 6: e20183
  25. Chuang, T.Y.; Perry, H.O.; Kurland, L.T.; Ilstrup, D.M.: Condyloma acuminatum in Rochester, Minn 1950–1978 (1984) I. Epidermiology and clinical features. Arch Dermatol 1984; 120:469–475
  26. Cortes Gutierrez, El.; Witvrun Avila, J.N., et al.: Molecular detection of human papillomavirus in women with cervical condylomas treated with trichloroacetic acid. Gynecol Obstet mex 2005; 73(3):111-6
  27. De Koning, M.N.; Struijk, L.; Bavinck, J.N.; Kleter, B.; ter Schegget, J.; Quint, W.G.; Feltkamp, M.C.: Betapapillomaviruses frequently persist in the skin of healthy individual. J. Gen Virol 2007, 88:1489-1495
  28. Desai, S.; Wetten, S.; Woodhal, S. C.; Peters, L.; Hughes, G., Soldan, K.: Genital warts and cost of care in England, Sex Transm Infect 2011; 87:464-468

29. De Villiers, E.M.; Fauquet, C.; Broker, T.; Bernard H.U.; zur Hausen, H.: Classification of papillomaviruses. *Virology* 323 bzw. 324, 2004, 17-27
30. Doorbar, J.; Quint, W.; Banks, L.; Bravo, I.; Stoler, M.; Broker, T.; Stanley, M.: The Biology and Life-Cycle of Human Papillomaviruses. *Vaccine* 30S, 2012, F55-F70
31. Dominiak-Felden, G.; Cohet, C.; Atrux-Tallau, S.; Gilet, H.; Tristram, A.; Fiander, A.: Impact of human papillomavirus-related genital diseases on quality of life and psychosocial wellbeing: results of an observational, health-related quality of life study in the UK. *BMC Public Health* 2013, 13:1065
32. Donovan, B.; Franklin, N.; Guy, R.: Quadrivalent human papillomavirus vaccination and trends in genital warts in Australia: analysis of national sentinel surveillance data. *Lancet* 2011; 11: 39-44
33. Dornier MedTech: Dornier Medilas D 30 Dornier Medilas D60, Gebrauchsanweisung 2006
34. Edwards, L.; Ferency, A.; Eron L et al.; 1998: Self-administered topical 5% imiquimod cream for external anogenitale warts. *Arch Dermatol* 1998; 134 (1):25-30
35. Fairley, C. K.; Hocking J. S.; Gurrin, L. C. et al., Rapid decline in presentations of genital warts after the implementation of a national quadrivalent human papillomavirus vaccination program of young women. *Sex Trans Infect* 2009; 85:499-502
36. Fathi, R.; Tsoukas, M.M.: Genital warts and other HPV infections: Established and novel therapies; *Clinics in Dermatology* (2014) 32, 299-306
37. Fehr, M.K.; Chapman, C.F.; Krasieva T. et al.: Selective photosensitizer distribution in vulvar condyloma acuminatum after topical application of 5-aminolevulinic acid. *Am J Obstet Gynecol* 1996; 174:951-7
38. Fehr, M.K.; Hornung R.; Degen A. et al.: Photodynamic therapy of vulvar and vaginal condyloma and intraepithelial neoplasia using topically applied 5-aminolevulinic acid. *Lasers Surg Med* 2002; 30:273-9
39. Garcia-Vallve, S.; Alonso, A.; Bravo, I.G.: Papillomaviruses: different genes have different histories. *Trends Microbiol* 2005;13(11):514-21

40. Garden, J.M.; O'Banion, M.K.; Shelnitz, L.S. et al: Papillomavirus in the vapor of carbon dioxide laser-treatment verrucae. *JAMA* 1988; 259:1199-202
41. Garden, J.M.; O'Banion, K.; Bakus, A.D.; Olson, C.: Viral disease transmitted by laser-generated plume (aerosol). *Arch Dermatol* 2002; 128:1303–1307
42. Garland, S.M.; Sellors, J.W.; Wikstrom, A. et al.: Imiquimod 5% cream is a safe and effective self-applied treatment for anogenital warts – results of an open-label, multicentre Phase IIIB trial. *Int J STD AIDS* 2001; 12(11):722–729
43. Gearhart P.A.: Human Papillomavirus: Medscape reference Update: Aug. 4, 2014
44. Godley, M.J.; Bradbeer, C.S.; Gellan, M.; Thin R.N.: Cryotherapy compared with trichloro acid in treating genital warts. *Genitourin Med* 1987; 63:390-2
45. Gottschling, M.; Stamatakis, A.; Nindl, I.; Stockfleth, E.; Alonso, A.; Bravo, I.G.: Multiple evolutionary mechanisms drive papillomavirus diversification. *Mol Biol Evol* 2007; 24(5):1242-58
46. Gottschling, M.; Göker, M.; Köhler A.; Lehmann, M.D.; Stockfleth, E.; Nindl, I.: Curaneotropic human beta-/gamma-papillomaviruses are rarely shared between family members. *J. Invest Dermatol* 2009; 129(10):2427-34
47. Gross, G.; Barasso, R.: Human papilloma virus infection: a clinical atlas. Ullstein Mosby, Berlin, Wiesbaden, 1997
48. Gross, G.; Meyer, K.G.; Pres, H. et al.: A randomized, double-blind, four-arm parallel-group, placebo-controlled Phase II/III study to investigate the clinical efficacy of two galenic formulations of Polyphenon®E in the treatment of external genital warts. *J Eur Acad Dermatol Venereol* 2007; 21(10):1404–1412
49. Gross, G., Ikenberg; H.; Petr, K.U. et al.: Condylomata acuminata und andere HPV-assoziierte Krankheitsbilder des Genitale und der Harnröhre, Leitlinie der Deutschen STD-Gesellschaft. *J Dtsch Dermatol Ges* 2008; 2:153–163
50. Gross, G.: Konservative Behandlungsmethoden anogenitaler HPV-Infektionen, *Der Hautarzt* 2011; 1: 34-39
51. Gunter, J.: Genital and perianal warts: new treatment opportunities for human papillomavirus. *Am J Obstet Gynecol* Vol 2003; 189:3–11
52. Haniffa, M.; Shin, A.; Bigley, V.; McGovern, N.; Tro, P.; See, P.; Wasan, P.S.;

- Wang, X.N. et al.: Human tissues contain CD141hi cross-presenting dendritic cells with functional homology to mouse CD103+ non-lymphoid dendritic cells. *Immunity* 2012; 37:60-73
53. Harari, A.; Chen, Z.; Burk, R.D.: Human Papillomavirus Genomics: Past, Present and Future. Ramirez-Fort MK, Khan F, Rady PL, Tyring SK (eds): *Human Papillomavirus: Bench to Bedside*. *Curr Probl Dermatol*. Basel, Karger, 2014, vol 45, pp1-18
54. Henegge, U.R.; Cusini M.: Topical immunomodulators for the treatment of external genital warts, cutaneous warts and molluscum contagiosum. *British Journal of Dermatology* 2003; 149 (Suppl. 66): 15-19
55. Hengge, U.R.; Bichel, J. Größendorf-Conen, E.I.; Höpfl, R.; Hofstetter, A.G.; Jablonska, S.; Kaspari, M. et al.: *HPV-Infektion und Hauttumore – Diagnostik und Therapie*; Uni-Med Verlag, Bremen, 2008; 2. Auflage
56. Hillemanns, P.; Breugelmans, G.; Giesecking, F.; Bénard, S.; Lamure, E.; Littlewood, K.; Petry K. U.: Estimation of the incidence of genital warts and the cost of illness in Germany: A cross-sectional study. *BMC Infectious Diseases* 2008, 8:76
57. Howell-Jones, R.; Soldan, K.; Wetten, S.; Mesher, D.; Williams, T.; Gill, O.N.; Hughes, G.: Declining genital warts in young women in England associated with HPV 16/18 Vaccination: An ecological study. *Journ of infect diseases* 2013; 208:1397-403
58. Howley, P.M.; Lowy, D.R.: Papillomaviruses; in Knipe DM, Howley PM (eds) *Fields Virology*, ed 5. Philadelphia, Lippincott, Williams & Wilkins, 2007, pp 2299-2354
59. Hoyme, U.B.; Hagedorn, M.; Schindler, A.E.; Schneede, P. et al.: Effect of adjuvant imiquimod 5% cream on sustained clearance of anogenital warts following laser treatment. *Infect Dis Gynecol* 2002; 10:79-88
60. Icenogle, J.: *Analysis of the Sequence of the L1 and L2 Capsid Proteins of Papillomaviruses*. Atlanta, Centers of Disease Control, 1995
61. Igártó, B.Z.; Kaplan, D.H.: Antigen presentation by Langerhans cells. *Current opinion in immunology* 2013; 25: 115-119

62. Imperiale, M.J.; Major, E.O.: Polyomaviruses; in Knipe DM, Howley PM (eds): Fields virology, ed 5. Philadelphia, Lippincott, Williams & Wilkns, 2007, pp 2263-2298
63. Jensen, S.L.: Comparison of podophyllin application with simple surgical excision in clearance and recurrence of perianal condylomata acuminata. Lancet 1985; 2,1146-1148
64. Katsch, J.; Müller, R.P.A.; Mailänder, W.: Argon-Plasma-Koagulation (APC) in der Dermatologie – eine Standortbestimmung. Dtsch Dermatol 1997; 45:3–10
65. Karlsson R; Jonsson, M.; Edlund et al.: Lifetime number of partners as the only independent risk factor for human papillomavirus-infection: population based study. Sex Transm Dis 1995; 22:119-126
66. Kaspari, M.; Gutmer, R; Kaspari, T.; Kapp, A.; Brodersen, J.P.: Application of imiquimod by suppositories (anal tampons) efficiently prevents recurrences after ablation of anal canal condylomata. British Journal of Dermatology 2002, 147: 757-759.
67. Kawai, T.; Akira S.; Toll-like receptors and their crosstalk with other innate receptors in infection and immunity. Immunity 2011; 34:680-637-650
68. Khawaja, H.T.: 1989: Podophyllin versus scissor excision in the treatment of perianal condylomata acuminata: a prospective study. British Journal Surgery 1989; 76, 1067-1068
69. Klaristenfeld, D.; Israelit, S.; Beart, R.W. et al.: Surgical excision of extensive anal condylomata not associated with risk of anal stenosis. Int J Colorectal Dis 2008; 23:853–856
70. Kneubühl, F.K.; Sigrist, M.W.; Laser, B.G. Teubner, 3. Überarbeitete Auflage, Stuttgart 1991
71. Krogh, G. von; Lacey, C.J.; Gross, G. et al.: European course on HPV associated pathology: guidelines for primary care physicians for the diagnosis and management of anogenital warts. Sex Transm Infect 2000; 76(3):162–168
72. Kraut, A.; Schink, T.; Schulze-Rath, R.; Mikolajczyk R. T.; Garbe E.: Incidence of anogenital warts in Germany: a population-based cohort study. BMC Infectious Diseases 2010, 10:360

73. Lacey, C.J.: Therapy for genital human papillomavirus-related disease. *J Clin Virol* 2005; 32(Suppl 1):82–90
74. Lazarczyk, M.; Pons C.; Mendoza, J.A.; Cassonnet, P.; Jacob, Y.; Favre, M.: Regulation of cellular zinc balance as a potential mechanism of EVER-mediated protection against pathogenesis by cutaneous oncogenic human papillomaviruses. *J Exp Med* 2008; 205:35-42
75. Lu, Y.G.; Yang, Y.D.; Wu, J.J. et al.: Treatment of perianal condylomata acuminata with topical ALA-PDT combined with curettage: outcome and safety. *Photomed Laser Surg.* 2012; 30(3): 186-90
76. McIntosh, P.B.; Martin S.R.; Jackson, D.J.; Khan, J.; Isaacson, E.R.; Calder, I.; Griffin, H.M.; Wang, Q.; Laskey, P.; Ecclestone, J.F.; Doorbar, J.: Structural analysis reveals an amyloid form of the human papillomavirus type 16 E1-E4 protein and provides a molecular basis for its accumulation. *J Virol* 2008; 82:8196-8203
77. Medzhiov R.: Recognition of microorganisms and activation of the immune response. *Nature* 2007; 449:819-826
78. Mi, X.; Chai, W.; Zheng, H.; Zou, Y.G.; Li, J.: A randomized clinical comparative study of cryotherapy plus photodynamic therapy vs. cryotherapy in the treatment of multiple condylomata (2011); *Photodermatologie, Photoimmunology & Photomedicine* 2011; 27, 176-180
79. Miller, R.L.; Gerster, J.F.; Owens, M.L., et al.: Imiquimod applied topically: a novel immune response modifier and new class of drug. *Int J Immunopharmacol* 1999; 21(1):1–14
80. Mistrangelo, M.; Cornaglia, S.; Pizzio, M. et al.: Immunostimulation to reduce recurrences after surgery for anal condylomata acuminata: a prospective randomized controlled trial. *Colorectal Dis* 2010; 12:799–803
81. MMWR (Morbidity and Mortality Weekly Report) Department of Health and Human Services Centers for disease control and prevention: Sexually Transmitted Diseases Treatment Guidelines, 2006. Recommendations and Reports, August 4, 2006/Vol.55/No. RR-11
82. Mortensen, G.L.; Larsen, H.K.: The quality of life of patients with genital warts:



- a qualitative study. *BMC Public Health* 2010; 10:113
83. Moscicki, A.B.; Schiffman, M.; Burchell, A.; Albero, G.; Giuliano, A.R.; Gorman, M.T. Kjaer, S.K.; Palefski, J.: Updating 8suppl 5): F24-F33the natural history of human papillomavirus and anogenital cancers. *Vaccine* 2012;30
84. Murad Alam, M.D.; Matthew Stiller, M.D.: Direct Medical Costs for Surgical and Medical Treatment of Condylomata acuminata. *Arch Dermatol.* 2011; 137(3):337-341
85. Nakahara, T.; Peh, W.L.; Doorbar, J.; Lee, D.; Lamert, P.F.: Human papillomavirus type 16 E1-E5 contributes to multiple facets of the papillomavirus life cycle. *J Virol* 2005; 79:13150-13165
86. Nasu, K.; Narahara, H.; Pattern recognition via the Toll-like receptor system in the human female genital tract. *Mediators Inflamm* 2010; 2010:976024
87. Nestle F.O.; Di Meglio, P.; Qin, J.Z.; Nickoloff, B.J.: Skin immune sentinels in health and disease. *Nat Rev Immunol* 2009; 9:679-691
88. Nguyen, H.P.; Ramírez-Fort, M.K.; Rady, P.L: The biology of human papillomaviruses. Ramirez-Fort MK, Khan F, Rady PL, Tyring SK (eds): *Human Papillomavirus: Bench to Bedside.* *Curr Probl Dermatol.* Basel, Karger, 2014;45:19-32.
89. Nindl, I.; Gottschling, M.; Stockfleth, E.: Human papillomaviruses and non-melanoma skin cancer: basic virology and clinical manifestations. *Dis Markers* 2007; 23(4):247-59
90. Obalek, S.; Misiewicz, J.; Jablonska, S. et al.: Childhood condylomata acuminata: association with genital and cutaneous human papillomaviruses; *Pediatr Dermatol* 1993; 10, 101-106
91. Ong, C.K.; Chan, S.Y.; Campo, M.S., et al.: Evolution of human papillomavirus type 18: an ancient phylogenetic root in Africa an intratype diversity reflect coevolution with human ethnic groups. *J Virol* 1993; 67:6413-6431
92. Orth, G.; Favre, M.; Croissant, O.: Characterization of a new type of human papillomavirus that causes skin warts. *J. Virol* 1977; 24, 108-120
93. Pfister, H.; Fuchs, P.G.: Papillomaviruses: particles, genome organization, and proteins; in Syrjanen K, Gissmann L, Koss LG (eds): *Papillomaviruses and Human*

- Disease. Heidelberg, Springer, 1987, pp 1-19
94. Rachel, H.; Gormley, M.D.; Carrie, L.; Kovarik, M.D.: Human papillomavirus-relates genital disease in the immunocompromised host: Part 2; J Am Acad Dermatol 2012; 6:883e1-17
95. Rector, A.; Lemey, P.; Tachezy, R. et al.: Ancient papillomavirus-host co-speciation in Felidae. Genome Biol 2007;8.R57
96. Roche Lexikon Medizin, Hoffmann-LaRoche AG und Urban Schwarzenberger, München, Wien, Baltimor; 1993, 3. Auflage
97. Radloff, Wolfgang: Laser – in Wissenschaft und Technik. Spektrum Akademischer Verlag, Heidelberg; 2010
98. Rood, A.: Einführung in die Lasermedizin, Gerätetechnik und Strahlentransportsysteme. Institut für Lasermedizin der Heinrich-Heine-Universität. 1998; 2:1-45
99. Ross, E.V.; Romero, R.; Kollias N. et al.: Selectivity of protoporphyrin IX fluorescence for condylomata after topical application of 5-aminolaevulinic acid: implications for photodynamic treatment. Br J Dermatol 1997; 137:736-42
100. Rübber A. Klinischer Algorithmus zur Therapie von kutanen, extragenitalen HPV-induzierten Warzen, Der Hautarzt 2011; 1, 5-16
101. Ruffieux, C.; Gueissaz, F.; Morier, P.; Treatment of condylomata acuminata: efficacy of the carbon dioxide laser. Ann Dermatol Venereol 1990; 117:97–101
102. Sawuck, W.S.; Weber, P.J.; Lowy, D.R.; Drubow, L.M.: Infectious Papillomavirus in the vapor of warts treated with carbon laser or electrocoagulation: detection on protection. J Am Acad Dermatol 1989; 21:41-9
103. Schiffman, M.; Clifford, G.; Buonaguro, F. M.: Classification of weakly carcinogenic human papillomavirus types: addressing the limits of epidemiology at the borderline. Infect Agents Cancer 2009; 4:8
104. Schöfer, H.; Van Ophoven, A.; Henke, U. et al.: Randomized cooperative trial on the sustained efficacy of topical Imiquimod 5% cream versus conventional ablative methods in extragenital warts. Eur J Dermatol 2006; 16:642-8.

105. Schöfer, H.: Evaluation of imiquimod for the therapy of external genital and anal warts in comparison with destructive therapies. *Br J Dermatol* 2007; 157 (suppl. 2), 52-55
106. Schonfeld, A.; Schattner, A.; Crespi, M. et al.: Intramuscular human-interferon-beta-injections in treatment of condylomata acuminata. *Lancet* 1984; 1038-1042
107. Schwarzmaier H-J: Einführung in die Lasermedizin, Laser-Gewebe-Wechselwirkung. Institut für Lasermedizin der Heinrich-Heine-Universität. 1998; 3:1-30
108. S n cal, M.; Brisson, M.; Maunsel, E.; Ferenczy, A.; Franco, E.L.; Ratnam, S.; Coutl e, F.; Palefsky, J.M.; Mansi, J.A.: Loss of quality of life associated with genital warts: baseline analyses from a prospective study. *Sex Transm Infect.* 2011 Apr;87(3):209-15.
109. Spengler B.: Einf hrung in die Lasermedizin, Grundlagen der Lasertechnik. Institut f r Lasermedizin der Heinrich-Heine-Universit t. 1998; 1:1-34
110. Stanley, M.: Pathology and epidemiology of HPV infection in females. *Gynecol Oncol* 2010;117(suppl):S5-10
111. Stanley, M.A.; Sterling J.C.: Host Responses to Infection with Human Papillomavirus. Ramirez-Fort MK, Khan F, Rady PL, Tyring SK (eds): Human Papillomavirus: Bench to Bedside. *Curr Probl Dermatol.* Basel, Karger, 2014, vol 45, pp 58-74
112. Stefanaki, I.M.; Georgiou S.; Themelis, G.C.; Vazgiouraki, E.M.; Tosca, A.D.: In vivo fluorescence kinetic and photodynamic therapy in condylomata acuminata. *Br J Dermatol* 2003; 149: 972-976
113. Stockfleth, E.; Beti, H.; Orasan, R. et al.: Topical Polyphenon  E in the treatment of external genital and perianal warts: a randomized controlled trial. *Br J Dermatol* 2008; 158(6):1329–1338
114. Stone, K.M.; Becker, T.M.; Hadgu, A.; Kraus, S.J.: Treatment of external genital warts: a randomized clinical trail comparing podophyllin, cryotherapy, and electrodesiccation; *Genitourin Med* 1990; 66:16-19

115. Taner, Z.M.; Taskiran, C.; Onan, A.M., Gursoy, R.; Himmetoglu, O.: Therapeutic value of trichloroacetic acid in the treatment of isolated genital warts on the external female genitalia. *J Reprod med* 2007; 52(6):521-5
116. Taylor, K.E.; Mossmann, K.L.: Recent advances in understanding viral evasion of type I interferone. *Immunology* 2013; 138:190-197
117. Thomson, J.P.S.; Grace R.H.: The treatment of perianal and anal conydomata acuminata: a new operative technique. *J R Soc Med* 1978;71, 180-5
118. Trautwein, A.; Kreibig, U.; Hüttermann, J.: *Physik für Mediziner, Biologen, Pharmazeuten*; de Gruyter, Berlin, New York 2004; 6. Auflage
119. Van Ranst, M.; Fuse, A.; Sobis, H. et al.: A papillomavirus relates to HPV type 13 in oral focal epithelial hyperplasia in the pygmy chimpanzee. *J Oral Pathol Med* 1991;20:325-331
120. Vance, J.C.; Bart B.J.; Hansen R.C. et al.: Intralesional recombinant a-2 interferon for the treatment of patients with condylomata acuminata or verruca plantaris. *Arch dermatol* 1986; 122, 272-277
121. Vexiau, D.; Decuypere, L.; Moyse, D.; Aractingi, S.: Efficacy and safety of 5% imiquimod cream in external genital warts: a 6 month follow-up evaluation. *Ann Dermatol Venereol* 2005; 132:845-51
122. Wagman, F.A.; Estape, R.E.; Angioli, R.; Penalver, M.A.: Self-admitted topical 5% Imiquimod cream for external anogenital warts in adolescent girls. *Obstet Gynecol* 2001; 97: 14-19
123. Wang, X.L.; Wang, H.W.; Wang, H.S.; Xu, S.Z.; Liao, K.H.; Hillemanns, P.: Topical 5-aminolaevulinic acid-photodynamic therapy for the treatment of urethral condyloma acuminata. *Br J Dermatol* 2004, 151(4):880-885
124. Weissenborn, S.; Neale, R.E.; Waterboer, T.; Abeni, D.; Bouwes Bavinck, J.N.; Grees, A.C.; et al.: Beta-papilloavirus loads in hair follicles of immunocompetent people and organ transplant recipients. *Med Microbiol Immunol* 2012, 201:117-125
125. Weyandt, G.H.: Neue operative Ansätze zur Sanierung anogenitaler HPV-Infektionen, *Hautarzt* 2011, 1:28-33
126. Weyandt, G.H.; Tollmann, F.; Kristen, P.; Weissbrich, B.: Low risk of

- contamination with human papilloma virus during treatment of condylomata acuminata with multilayer argon plasma coagulation and CO<sub>2</sub> laser ablation Arch Dermatol Res 2011; 303:141-144
127. Wienert, V.: Virus-induced anorectal diseases. Condylomata acuminata and herpes simplex. Hautarzt 2004; 55:248–253
128. Wilson, R.; Fehrmann, F.; Laimins, L.A.: Role of the E1- E4 proteins in the differentiation-dependent life-cycle of human papillomavirus type 31. J Virol 2005;79:6732-6740
129. Wiley, D.J.; Douglas, J.; Beutner, K. et al.: External genital warts: diagnosis, treatment, and prevention. Clin Infect Dis 2002; 35 (Suppl 2):210-224
130. Wood, C.E.; Chen, Z.; Cline, J.M.; Miller B.E.; Burk, R.D.: Charakterization and experimental transmission of oncogenic papillomavirus in female macaques. J Virol 2007;81:6339-6345
131. Woodhall, S.C.; Jit, M.; Soldan, K.; Kinghorn, G.; Gilson, R.; Nathan, M.; Ross, J.D.; Lacey, C.J.N. OLIGEN study group: the impact of genital warts: loss of quality of life and cost of treatment in eight sexual health clinic in the UK. Sex Transm Infect 2011; 87:458-463
132. Yan, J; Chen, S.L.; Wang, H.N.; Wu T.X.: Meta-analysis of 5% imiquimod and 0,5% podophyllotoxin in the treatment of condylomata acuminata. Dermatology 2006; 213:218-23
133. Zaak, D.; Hofstetter, A.; Frimerberger, D.; Schneede, P.: Recurrence of condylomata acuminata of the urethra after conventional and fluorescence-controlled Nd:YAG laser treatment. Urology 2003; 61(5). 1011-1015
134. Zervoudis, S.; Iatrakis, G.; Peitsidou, A. et al.: Compleatary treatment with oral Pidotimod plus vitamin C after vaporization for female genital warts: a prospective study. J Med Life 2010; 3(3): 286-288
135. Zur Hausen, H.: Human papillomaviruses and their possible role in squamous cell carcinomas. Curr Top Microbiol Immunol 1977; 78:1–30

## 10 Eidesstattliche Versicherung

### Eidesstattliche Versicherung

**Schinabeck-Kühne, Nadja-Katharina**

---

Name, Vorname

Behandlungsergebnisse einer Diodenlasertherapie bei Condylomata acuminata  
hinsichtlich Abheil- und Rezidivrate

Ich erkläre hiermit an Eides statt,

dass ich die vorliegende Dissertation mit dem Thema

**Behandlungsergebnisse einer Diodenlasertherapie bei Condylomata acuminata  
hinsichtlich Abheil- und Rezidivrate**

selbständig verfasst, mich außer der angegebenen keiner weiteren Hilfsmittel bedient und  
alle Erkenntnisse, die aus dem Schrifttum ganz oder annähernd übernommen sind, als  
solche kenntlich gemacht und nach ihrer Herkunft unter Bezeichnung der Fundstelle  
einzeln nachgewiesen habe.

Ich erkläre des Weiteren, dass die hier vorgelegte Dissertation nicht in gleicher oder in  
ähnlicher Form bei einer anderen Stelle zur Erlangung eines akademischen Grades  
eingereicht wurde.

**Münchberg, 07.11.2017**

---

Ort, Datum

Unterschrift Doktorandin/Doktorand

## 11 Danksagung

Für die Möglichkeit die Arbeit in der Klinik und Poliklinik für Allergologie und Dermatologie durchzuführen, bedanke ich mich bei Prof. Dr. Dr. Thomas Ruzicka.

Mein besonderer Dank gilt meinem Doktorvater Professor Dr. Peter Kaudewitz, der mir das Thema überließ, mich in das Thema einwies und die Studie durchführte. Er begleitete mich durch alle Widrigkeiten die während der Zeit der Studie auftauchten und stand mir mit seiner Erfahrung und Fachkunde jederzeit beratend und hilfestellend zur Seite. Er war für mich jederzeit erreichbar.

Auch bedanke ich mich bei dem Team der STD-Ambulanz und des Fotolabors der Klinik und Poliklinik für Dermatologie und Allergologie der LMU, die die Durchführung der Studie unterstützten.

Natürlich bedanke ich mich bei meiner Familie, insbesondere meinem Mann und meinen Eltern, die mir moralisch zur Seite standen und mir halfen den zeitlichen Raum zu schaffen diese Arbeit anzufertigen.