

گزارش موردی**گزارش یک مورد درگیری چند ارگان به کیست هیداتید در یک خانم باردار**جمال کریمی^۱، فرشید اردبیلی^۲، حامد شعبانلوئی^۲، کبری مختاریان^۳، مجید خانمحمدی^{۳*}جراح عمومی، بیمارستان کوه کمری مرند، دانشگاه علوم پزشکی تبریز، تبریز، ایران؛ ^۲گروه علوم آزمایشگاهی، واحد مرند، دانشگاه آزاداسلامی، مرند، ایران؛ ^۳مرکز تحقیقات گیاهان دارویی، دانشگاه علوم پزشکی شهرکرد، شهرکرد، ایران.

تاریخ پذیرش: ۹۶/۴/۱۴

تاریخ دریافت: ۹۶/۳/۲

چکیده:

زمینه و هدف: بیماری کیست هیداتید بیماری شایعی در انسان محسوب نمی‌شود، اما به دلیل ماهیت خطرناک و استقرار آن در ارگان‌های حساس و مشکلات مربوط به درمان به‌عنوان یکی از مشکلات اصلی بهداشتی در بسیاری از کشورها می‌باشد. گزارش موارد کیست هیداتید با درگیری چند ارگان در ایران نادر می‌باشد و عمده کیست‌ها لوکالیزه بوده، علامتی ندارند و بیشتر یک ارگان درگیر است. تعدادی از موارد به‌صورت اتفاقی و در حین سونوگرافی بارداری یا تروما تشخیص داده می‌شوند.

گزارش مورد: بیمار خانمی ۳۳ ساله و باردار در سال ۱۳۹۴ با سابقه تروماهای متعدد خانوادگی به اورژانس بیمارستان کوه کمری مرند مراجعه نمود. در تصویر رادیوگرافی محوطه شکمی تصویر یک توده بزرگ هتروژن با دیواره رشد یافته مشاهده شد. در سونوگرافی به‌عمل‌آمده از بیمار تصویر توده کیستیک بزرگ به قطر ۸۶×۶۴×۸۴ میلی‌متر با حجم تقریبی ۲۳۰ میلی‌لیتر در قسمت راست شکم و بلافاصله بالاتر از تخمدان راست دیده شد که علائم کیست هیداتید بود. در ناحیه RLQ قسمت فوقانی لوب راست کبد توده کیستی به‌اندازه ۳۹×۳۲ میلی‌متر به‌صورت مولتی لوکوله با تصاویر کیستیک کوچک متعدد در داخل مشهود بود. عمل جراحی بعد از زایمان برای این بیمار صورت گرفت. در این بیمار مجموعاً ۸ کیست در سگمان‌های ۳ و ۴ و بین سگمان دوم و چهارم و سگمان ۷ دیده شد.

نتیجه‌گیری: بیمار دارای ۴ کیست کبدی و ۲ کیست لگنی و ۱ کیست در تخمدان چپ و ۱ کیست مزانتر بود. به دلیل چسبندگی شدید یکی از کیست‌ها عمل کوله سیستوکتومی برای بیمار انجام گردید. بیمار باحال عمومی خوب و وضعیت پایدار از بیمارستان مرخص شد.

واژه‌های کلیدی: کیست هیداتید، جراحی، بارداری، مرند.

مقدمه:

می‌باشد که اولی سبب کیست هیداتید تک حفره‌ای (Cystic echinococcosis) و دومی سبب اکینوкокوزیس آلوئولار یا چند حفره‌ای (Alveolar echinococcosis) می‌شود. میزبان واسط با خوردن سبزیجات، آب و علوفه آلوده به تخم انگل، آلوده می‌شود. در روده میزبان واسط دیواره تخم باز و نوزاد ۶ قلابه یا انکوسفر

هیداتیدوزیس (Hydatidosis) یک بیماری انگلی مشترک انسان و حیوان است که توسط مرحله لاروی تینا اکینوкокوس ایجاد می‌شود. درگیری انسان بیشتر با دو گونه اکینوкокوس گرانولوزیس (*Echinococcus granulosus*) و اکینوкокوس مولتی لوکولاریس (*Echinococcus multilocularis*)

(Onchospher) به کمک قلاب‌ها به مخاط دئودنوم و ژژنوم وصل می‌شود، سپس نوزاد وارد وریدهای مزاتریک شده و از طریق ورید پورت به کبد رسیده و مستقر می‌شود. نوزادها ممکن است از طریق وریدهای هپاتیک و اجوف تحتانی به دهلیز راست، بطن راست و نهایتاً به ریه رسیده و در آنجا مستقر شوند. زمانی که بافت‌های آلوده کبد و ریه میزبان واسط توسط میزبان نهایی خورده شود، در روده میزبان نهایی کیست‌ها باز و پرتواسکولکس ها (Protoscolex) تبدیل به کرم بالغ انگلی شده، تخم‌ها با مدفوع دفع و چرخه زندگی ادامه می‌یابد. کیست هیداتید با رشد بطئی می‌تواند تمام اعضای بدن را گرفتار کند، ولی شایع‌ترین ارگان‌ها: کبد (۷۰٪) و ریه (۲۰-۳۰٪) و با درجات کمتر کلیه، مغز، قلب و استخوان هستند. بیماری کیست هیداتید بیماری شایعی در انسان محسوب نمی‌شود، اما به دلیل ماهیت خطرناک و استقرار آن در ارگان‌های حساس و مشکلات مربوط به درمان به‌عنوان یکی از مشکلات اصلی بهداشتی در بسیاری از کشورها می‌باشد. میزان بروز هیداتیدوزیس کبد و ریه بین ۵/۸ تا ۱۳/۳ متفاوت است (۱)

علائم این بیماری بسته به محل استقرار کیست (کبد، ریه، مغز، استخوان)، بزرگی کیست و موقعیت کیست متفاوت است. علائم از درد ساده در محوطه راست شکمی تا تنگی نفس، سرفه، درد قفسه سینه و خلط خونی، سرفه‌های خشک، عفونت‌های ثانویه به دنبال پاره شدن کیست در اعضای داخلی و شوک آنافیلاکسی متغیر است، گاهی تعداد این کیست‌ها به حدی در کبد افزایش می‌یابند که موجب نارسایی کبد و در صورت عدم درمان منجر به مرگ میزبان می‌شود. در کیست‌های کبدی علائمی مثل بزرگی کبد، درد کبد و زردی دیده می‌شود. کیست‌ها در مغز موجب اختلالات عصبی، تاری دید، لرزش و صرع می‌شوند. بیماری در کلیه با سوزش ادرار، وجود خون در ادرار خودنمایی می‌کند. کیست قلبی ممکن است باعث تپش قلب، تنگی نفس، اختلال عمل قلب شود. این بیماری در

موارد شوک آنا فیلاکسی و یا در موارد درگیری قلبی و ایجاد تامپوناد قلبی کشنده است (۱).

میزبان نهایی انگل خانواده سگ سانان اهلی و وحشی بخصوص سگ‌ها و گرگ‌ها می‌باشند. میزبانان واسط این انگل تقریباً می‌توان گفت اکثر پستانداران و گیاهخواران می‌باشند و انسان به‌صورت تصادفی با بلع تخم انگل از طریق مواد غذایی آلوده، آب‌وخاک و یا از طریق تماس مستقیم با حیوان آلوده می‌شود (۱). پراکندگی انگل در سطح جهان وسیع بوده و در بیشتر نقاط جهان به‌استثنای قطب جنوب رخ می‌دهد و حدود ۱ میلیون نفر به آن مبتلا هستند. در برخی از مناطق آمریکای جنوبی، آفریقا و آسیا ۱۰٪ از جمعیت مبتلا قطعی هستند (۲). هزینه اقتصادی بیماری حدود ۳ میلیارد دلار در سال برآورد می‌شود (۲). بر اساس مطالعات فیزیکی هرنندی و همکاران این بیماری تأثیرات سوء اقتصادی قابل‌توجهی در حدود ۲۳۲/۲ میلیون دلار سالانه تولید ناخالص ملی داخلی ایران دارد (۳).

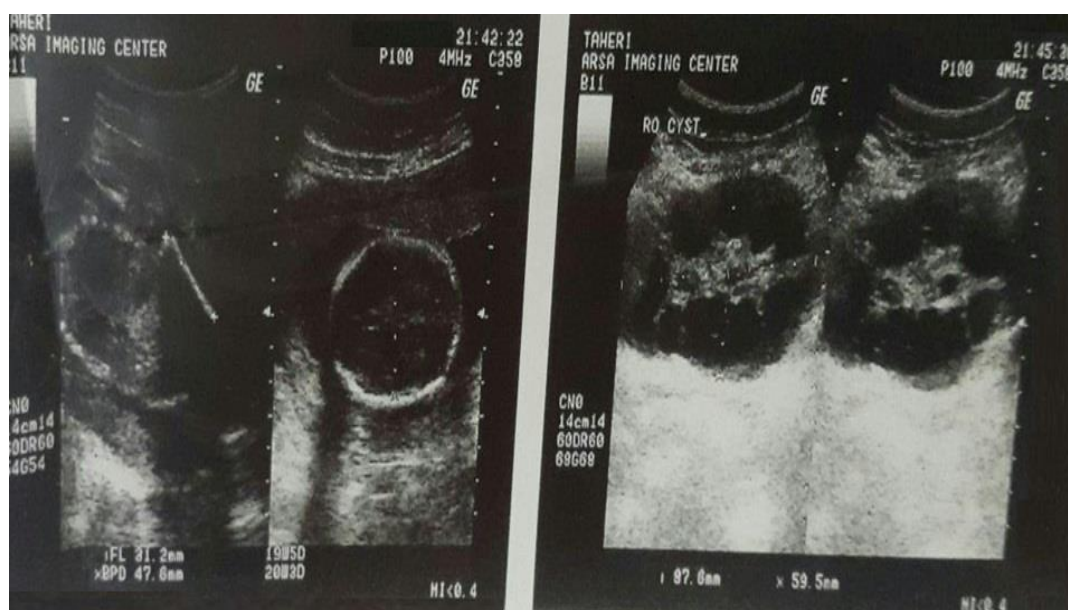
در مناطق آندمیک، میزان بروز انسانی کیست هیداتید می‌تواند به بیش از ۵۰ نفر در هر ۱۰۰۰۰۰ نفر در سال برسد. در بخش‌هایی از آرژانتین، پرو، شرق آفریقا، آسیای مرکزی و چین بیماری با سطح وقوع بالا در حدود ۵٪ تا ۱۰٪ در حال انتقال است (۴،۲). ایران به‌عنوان یک منطقه آندمیک بیماری هیداتیدوزیس می‌باشد و این بیماری از سراسر کشور گزارش شده است. در بسیاری از مناطق ایران، شیوع بیماری هیداتیدوزیس انسانی در حدود ۰/۶ تا ۱/۲ در ۱۰۰۰۰۰ نفر تخمین زده می‌شود و حدود ۱٪ از کلیه جراحی‌ها مربوط به کیست هیداتید است، اما تنها چند مورد از اکینوкокوس آلوئولار ثبت شده است (۵،۶). در ایران آلودگی سگ‌ها برحسب استان‌های مختلف بین ۲/۲ تا ۶۳/۲٪ و در گوشت‌خواران وحشی در برخی مناطق تا ۲۰٪ هم گزارش کرده‌اند (۷،۸). در دام‌ها، شیوع کیست هیداتید در مناطق هیبرآندمیک بین ۱/۵٪ تا ۷۰٪ متفاوت است (۹،۱۰). شایع‌ترین مناطق درگیر ساحل مدیترانه، جنوب روسیه، ایران، استرالیا و بلغارستان می‌باشد.

با احساس درد در سمت راست شکمی (RUQ (Right upper quadrant) همراه با احساس پر بودن بدون تهوع، کانورژن (Conversion) و یرقان دارای سابقه تروما های متعدد خانوادگی به دلیل وجود خونریزی در ناحیه پیشانی و هماتوم در قسمت تحتانی پستان به اورژانس بیمارستان کوه کمری مرند مراجعه نمود. در تصویر رادیوگرافی محوطه شکمی تصویر یک توده بزرگ هتروژن با دیواره رشد یافته مشاهده شد. در سونوگرافی به عمل آمده از بیمار تصویر توده کیست بزرگ به قطر $84 \times 64 \times 86$ میلی‌متر با حجم تقریبی ۲۳۰ میلی‌لیتر در قسمت راست شکم و بلافاصله بالاتر از تخمدان راست دیده شد، که نشان دهنده کیست هیداتید بود (تصویر شماره ۱).

بیماری هیداتید در خاورمیانه، کشورهای حاشیه دریای مدیترانه، امریکای جنوبی، آفریقای شمالی و استرالیا به صورت آندمیک یافت می‌شود، اما میزان بروز آن در برخی مناطق نظیر حاشیه مدیترانه مثل ترکیه ممکن است بالاتر باشد (۱۱). بیشترین میزان شیوع در مناطق روستایی و در حیوانات مسن‌تر است و بسته به نوع حیوان، نتیجه درگیری با کیست هیداتید موجب تخریب بافت کبد، کاهش تولید دام، کاهش وزن لاشه، کاهش در ارزش پنهان، کاهش تولید شیر و کاهش باروری است (۱۲). این گزارش، مربوط به درگیری چند ارگان به کیست هیداتید در یک خانم باردار در شهر مرند می‌باشد که به صورت کاملاً تصادفی تشخیص داده شد.

گزارش مورد: بیمار خانمی ۳۳ ساله متأهل

ساکن روستای عریان تپه از توابع شهرستان مرند



تصویر شماره ۱: سونوگرافی محوطه شکمی بیمار و مشاهده کیست‌های متعدد در کبد و حفره بطنی

متعدد در داخل مشهود بود که مطرح کننده کیست هیداتید قدیمی بود (تصویر شماره ۲).

مایعات آزاد در فضای شکم ولگن و اطراف کیست دیده نشد. به دلیل بارداری طبیعی رحم بیمار بزرگ‌تر از حد طبیعی بود. در زمان تشخیص کیست هیداتید بیمار باردار بود و جنین زنده حدود ۱۲ هفته

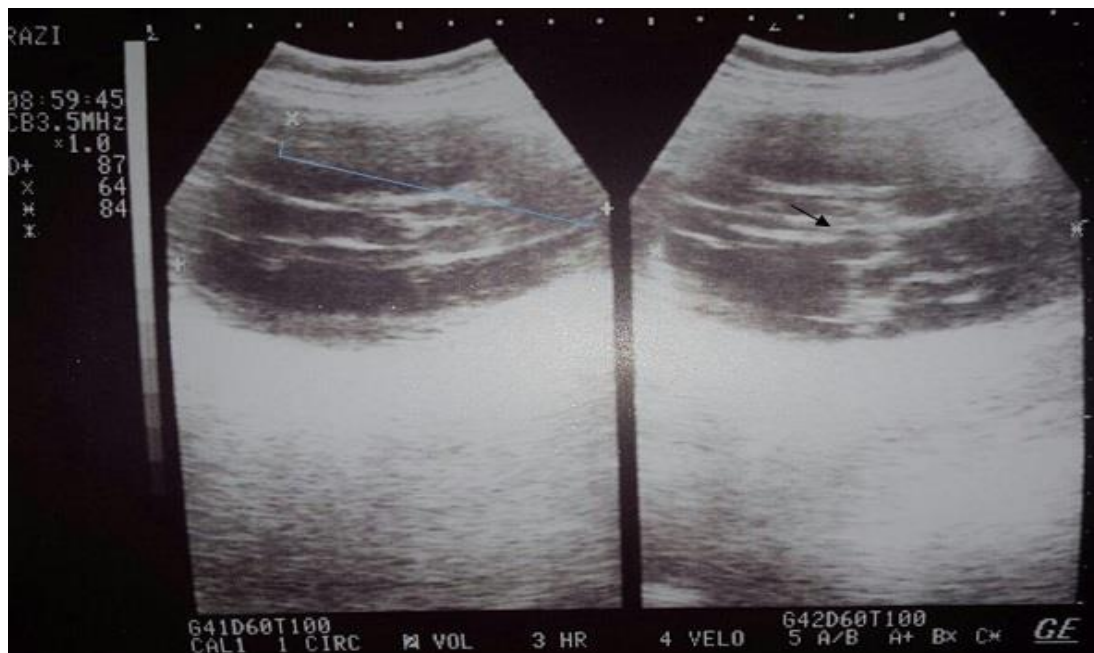
در بررسی کبد توده هتروژن با جداره کلسیفیه و اکوژنسیه بالا با ابعاد 58×43 میلی‌متر دیده شد که بقایای یک کیست هیداتید بهبودیافته بود. در ناحیه (Right lower quadrant) (RLQ) قسمت فوقانی لوب راست کبد توده کیستی به اندازه 39×32 میلی‌متر به صورت مولتی لوکوله با تصاویر کیستیک کوچک

لیتر، هماتوکریت ۳۸٪، آلبومین ادرار ۳+ بود. تست‌های VDRL, RPR, CRP منفی بود. آنزیم‌های کبدی SGOT, SGPT به ترتیب ۴۳ و ۷۷ واحد در لیتر بود. میزان بیلی‌روبین توتال ۱/۰۲ و بیلی‌روبین مستقیم ۰/۶۵ میلی‌گرم در دسی لیتر بود.

ارزیابی سولوژیکی آنتی‌بادی‌های ضد کیست هیداتیک با استفاده از آنتی‌ژن B کیت الیزای تجاری در سرم بیمار مثبت بود. بیمار بعد از عمل جراحی تحت درمان با آنتی‌بیوتیک کلیندامایسین ۶۰۰ میلی‌گرم به صورت داخل وریدی و سفنازیدیم ۱ گرم داخل وریدی و قرص کلیندامایسین ۶۰۰ میلی‌گرم هر ۱۲ ساعت به مدت ۴ روز همراه با شیاف بیزاکودیل قرار گرفت. جهت کاهش درد از ۵۰ میلی‌گرم پتیدین داخل وریدی استفاده شد. بیمار با حال عمومی خوب، و وضعیت پایدار از بیمارستان مرخص شد. در پیگیری دو ماه بعد اثراتی از کیست‌های مشابه دیگر، چسبندگی و عوارض ناشی از جراحی مشاهده نشد.

داشت. مشاوره با متخصص زنان صورت گرفت و اعلام نمودند. زایمان طبیعی مشکلی برای این خانم ایجاد نخواهد کرد؛ بنابراین تا هنگام وضع حمل بیمار، درمان حمایتی انجام گردید. عمل جراحی بعد از زایمان برای این بیمار صورت گرفت.

موارد گزارش شده کیست هیداتید با درگیری چند ارگان در ایران نادر می‌باشد و عمدتاً کیست‌ها به صورت لوکالیزه و بیشتر یک ارگان را درگیر می‌کند. در صورتی که در این بیمار مجموعاً ۸ کیست در سگمان‌های ۳ و ۴ و بین سگمان دوم و چهارم و سگمان ۷ دیده شد. بیمار دارای ۴ کیست کبدی و ۲ کیست لگنی و ۱ کیست در تخمدان و ۱ کیست مزانترو بود که به دلیل چسبندگی شدید یکی از کیست‌ها عمل کوله سیستوکتومی برای بیمار انجام گردید. در آزمایشات انجام شده تعداد WBC ۹۰۰۰ عدد در دسی لیتر، RBC ۵/۱ میلیون در دسی لیتر و پلاکت‌ها ۲۳۸ هزار در هر دسی لیتر خون، هموگلوبین ۱۲/۵ گرم در دسی



تصویر شماره ۲: سونوگرافی کبد بیمار و مشاهده کیست هیداتید کلسیفیه شده همراه با توده کیستی بزرگ کبدی با

نمای اکوژن

بحث:

شکمی و عضلات مهره‌ای خانم جوان ۳۳ ساله جدا کردند (۲۹). قاسم اف و همکاران در شهر سبزوار ۵ کیست هیداتید انتوم در بخش‌های مختلف شکم گزارش کردند (۳۰). علایی و همکاران گزارش عمل جراحی پسر بچه ۱۴ ساله‌ای با تشخیص کیست کبد و ریه و قلب ارائه کردند (۳۱). Saluja و همکاران بارداری متعاقب برداشت کیست‌های هیداتید متعدد محوطه لگنی، ناحیه دریچه ایلئوسکال، اومتوم و کبد در یک خانم ۲۲ ساله گزارش کردند (۳۲). Iyigun و همکاران در ترکیه درگیری مغز و کبد و کلیه را در یک پسر بچه ۲ ساله ارجاعی به بیمارستان آموزشی دانشگاه استانبول از منطقه‌ای روستایی در کشور ترکمنستان را گزارش نمودند (۳۳). Tekin و همکاران در ترکیه درگیری کبد، ریه، طحال، کلیه و ایلیاک راست (Right iliac)، عضله گلوئوس ماکسیموس (Gluteus maximus) یک بیمار با کیست‌های هیداتید متعدد در سال ۲۰۱۶ گزارش کردند (۳۴).

نتیجه‌گیری:

به دلیل استقرار کیست هیداتید در اغلب ارگان‌ها و رشد بطئی این کیست و مشکلات مربوط به درمان، امروزه این بیماری یکی از مشکلات اصلی بهداشتی در بسیاری از کشورها می‌باشد. گزارش موارد کیست هیداتید با درگیری چند ارگان در ایران نادر می‌باشد و عمده کیست‌ها لوکالیزه بوده، علامتی ندارند و بیشتر یک ارگان درگیر است. تعدادی زیادی از موارد به صورت اتفاقی و در حین سونوگرافی بارداری یا تروما تشخیص داده می‌شوند. درمان اکتینوکوکوزیس اغلب گران و پیچیده است و درمان طولانی‌مدت با ترکیبات دارویی نیاز می‌باشد از طرفی عوارض جراحی همچون پارگی کیست، واکنش‌های آنافیلاکتیک همراه با چسبندگی‌ها، هماتوم و فتق نیز بایستی در نظر گرفته شود. استفاده از آزمایشات سرولوژی قابل‌اعتماد و

کبد و ریه‌ها ارگان‌های اصلی لوکالیزاسیون کیست هیداتید می‌باشد، باین‌حال، همچنین در موارد نادری قلب، مغز، دیافراگم، سرویکس، مزاتر، پانکراس، ستون فقرات، پاراتیروئید، لگن، روده باریک چشم، استخوان و عضلات، کلیه، طحال، پستان را می‌تواند درگیر کند (۲۴-۱۳). این بیمار دارای درد در سمت راست شکمی (RUQ (Right upper quadrant) همراه با احساس پر بودن بدون تهوع، کانونژن و یرقان متوسط گزارش گردید. در ناحیه (RLQ (Right lower quadrant) قسمت فوقانی لوب راست کبد توده کیستی به قطر ۳۲×۳۹ میلی‌متر به صورت مولتی لوکوله با تصاویر کیستیک کوچک متعدد در داخل مشهود بود. بیشترین گزارش‌های مربوط به کیست هیداتید و مقالات منتشرشده در ایران از جمله در این بررسی بر اساس تجربیات بیمارستانی بعد از عمل است. نتایج نشان می‌دهد ریه، کبد، سیستم اعصاب مرکزی، سیستم عضلانی، سیستم قلبی عروقی، کلیوی و دستگاه ادراری و به صورت موردی طحال، رحم، تخمدان، لوزالمعده، غدد بزاقی، پستان، آدرنال، آپاندیس، مدیاستن، انتوم (Omentum)، دیافراگم، کیست هیداتید خلف صفاق، استخوان فک بیشترین گزارش موارد را داشته‌اند (۲۸-۲۵). سرکاری و همکاران یک مورد کیست هیداتید طحال بدون وجود کیست دیگری در سایر ارگان‌ها گزارش نمودند (۲۶).

شجاعی فرد و همکاران در سال یک مورد کیست هیداتید قلبی بدون وجود کیست در کبد را گزارش نمودند (۲۷). صابونی و همکاران یک مورد کیست هیداتید با درگیری چندین ارگان در یک پسر بچه ۱۲ ساله گزارش نمودند در این بیمار کیست‌هایی با اندازه‌های مختلف در مغز، سکوم، کلیه راست و قلب گزارش کردند (۲۸). منتظری و همکاران در تبریز کیست‌های هیداتید زیادی را از ریه، حفره

جلوگیری از ورود سگ‌های ولگرد به زمین‌های کشاورزی، بهبود بازرسی مواد غذایی، بهداشت کشتارگاه‌ها، کمپین‌های آموزش همگانی بهداشت قابل پیشگیری است.

تشکر و قدردانی:

بدین وسیله از ریاست محترم بیمارستان کوه کمری مرند جناب آقای دکتر آقازاده، سرکار خانم دکتر فاطمه علیزاده و کادر محترم اطاق عمل و بخش جراحی مردان که ما را در انجام این تحقیق یاری نمودند صمیمانه تشکر می‌گرد.

روش‌های باقابلیت تکرار پذیری بالا و خطر تهاجمی کم برای تشخیص بیماری توصیه می‌شود. برنامه‌های پیشگیری عمدتاً بر اساس درمان انگلی در میزبانان نهایی تمرکز دارند.

با توجه به اینکه بعضی از داروها مثل مبندازول و آلبندازول در مواردی که کیست‌ها کوچک و محدود می‌باشند باعث بهبودی شده‌اند، اما در همه موارد جوابگو نیستند. در حال حاضر جراحی کیست‌های هیداتیک در انسان تنها راه اساسی معالجه است، اما این بیماری به راحتی از طریق جلوگیری از کشتار دام به روش غیربهداشتی، کنترل تعداد سگ‌های ولگرد، درمان مستمر سگ‌های گله،

منابع:

1. John D, Petri JR W. Markell and Voge's medical parasitology. USA: Saunders Pub; 2006.
2. Disease GBD, Injury I, Prevalence C. Global, regional, and national incidence, prevalence, and years lived with disability for 310 diseases and injuries, 1990-2015: A systematic analysis for the Global Burden of disease study 2015. *Lancet*. 2016; 388(10053): 1545-602.
3. Fasihi Harandi M, Budke CM, Rostami S. The monetary burden of cystic echinococcosis in Iran. *PLoS Negl Trop Dis*. 2012; 6(11): e1915.
4. Angheben A, Mariconti M, Degani M, Gobbo M, Palvarini L, Gobbi F, et al. Is there echinococcosis in West Africa? A refugee from Niger with a liver cyst. *Parasite vector*. 2017; 10(1): 232.
5. Rokni M. Echinococcosis/hydatidosis in Iran. *Iran J Parasitol*. 2009; 4(2): 1-16.
6. Rokni MB. The present status of human helminthic diseases in Iran. *Ann Trop Med Parasitol*. 2008; 102(4): 283-95.
7. Fallah M, Matini M, Beygomkia E, Mobedi I. Study of zoonotic tissue parasites (hydatid cyst, Fasciola, microcoelium and sarcocystis) in Hamadan abattoir. *Avicenna J Clin Med*. 2010; 17(3): 5-12.
8. Sadjjadi SM. Present situation of echinococcosis in the Middle East and Arabic North Africa. *Parasitol Int*. 2006; 55 Suppl: S197-202.
9. Dalimi A, Motamedi G, Hosseini M, Mohammadian B, Malaki H, Ghamari Z, et al. Echinococcosis/hydatidosis in western Iran. *Vet Parasitol*. 2002; 105(2): 161-71.
10. Khanmohammadi M, Maghami SG, Zakariazadeh M. The prevalence of hydatidosis by sex, season and location in slaughtered buffaloes at the Tabriz abattoir in 2006-2007. *Int J Vet Med*. 2008; 4(2): 1-3.
11. Yildiz K, Gurcan S. Prevalence of hydatidosis and fertility of hydatid cysts in sheep in Kirikkale, Turkey. *Acta Vet Hung*. 2003; 51(2): 181-7.
12. Organization WH. Echinococcosis Fact sheet N 377". March 2014. Google Scholar. 2014.
13. Baboli S, Baboli S, Soleiman Meigooni S. Brain hydatid cyst with atypical symptoms in an adult: A case report. *Iran J Parasitol*. 2016; 11(3): 422-5.
14. Şahpaz A, Azem İrez HG, Şener MT, Kök AN. Non-thrombotic pulmonary embolism due to liver hydatid cyst: a case report. *Balkan Med J*. 2017; 34(3): 275.
15. Agin M, Tumor G, İcil S, İskit S, Alabaz D, Balli HT. A rare cause of acute abdominal distention: opening of the pancreatic duct into hydatid cyst. *Arch Argent Pediatr*. 2016; 114(5): e346-8.
16. Alam M, Hasan SA, Hashmi SF. Unusual Presentation of Hydatidosis - Neck Lump Causing Costo-Vertebral Erosion. *Iran J Otorhinolaryngol*. 2016; 28(88): 363-7.

17. Arora VK, Chopra N, Singh P, Venugopal VK, Narang S. Hydatid cyst of parotid: Report of unusual cytological findings extending the cytomorphological spectrum. *Diagn Cytopathol.* 2016; 44(9): 770-3.
18. Aybay MN, Guler I, Oner O, Baktik S, Tekin AF. Hydatid cyst of the posterior cervical region. *J Craniofac Surg.* 2016; 27(8): e745-e7.
19. Bouihi J, Moustaide H, Amrani BE, Mimouni A. Primary pelvic hydatid cyst: about a case. *Pan Afr Med J.* 2016; 25: 239.
20. Ertekin SC, Ozmen T. Primary hydatid cyst of the small intestine: A rare case report and brief review of the literature. *Cureus.* 2016; 8(7): e716.
21. Jafari Nodoushan J, Zare S, Tabatabaei SM, Babaei Zarch M, Imani F, Ehsani F. Huge Renal Hydatid Cyst-an Unusual Presentation: A Case Report. *Urol J.* 2017; 14(2): 3040-2.
22. Kumar P, Hasan A, Kumar M, Singh V. Isolated hydatid cyst of spleen: A rare case with rare presentation. *Int J Surg Case Rep.* 2016; 28: 279-81.
23. Moazeni-Bistgani M. Isolated hydatid cyst of the breast that developed after breast feeding. *J Surg Case Rep.* 2016; 2016(5): rjw071.
24. Zibaei M, Azargoon A, Ataie-Khorasgani M, Ghanadi K, Sadjjadi SM. The serological study of cystic echinococcosis and assessment of surgical cases during 5 years (2007-2011) in Khorram Abad, Iran. *Niger J Clin Pract.* 2013; 16(2): 221-5.
25. Nemati Honar B, Hayatollah G, Nikshoar M, Forootan M, Feizi AM. Liver hydatid cyst and acute cholangitis: a case report. *Acta Med Iran.* 2016; 54(4): 286-8.
26. Sarkari B, Fatemie Sfedan A, Moshfe A, Abdolahi Khabisi S, Savardashtaki A, Hosseini F, et al. Clinical and molecular evaluation of a case of giant primary splenic hydatid cyst: A case report. *Iran J Parasitol.* 2016; 11(4): 585-90.
27. Shojaeifard M, Hosseini S, Hosseini S, Pouraliakbar H, Dehghani H, Noohi F. Cardiac Hydatid Cyst without Liver Involvement: A case report. *Iran J Parasitol.* 2016; 11(2): 274-8.
28. Sabouni F, Ferdosian F, Mamishi S, Nejat F, Monnajemzadeh M, Rezaei N. Multiple organ involvement with hydatid cysts. *Iran J Parasitol.* 2010; 5(2): 65-70.
29. Montazeri V, Azhough R, Farajkhah H, Rahimi S, Behzad MN, Hashemi-aghdam Y. An unusual multi organ presentation of hydatid cyst: A case report. *J Clin Res Gover.* 2013; 2(2): 76-8.
30. Ghassemof H, Esfehiani RJ. Hydatid disease presented as acute abdomen, an interesting incidental finding: A case report. *Arch Clin Infect Dis.* 2015; 10(4): 10-24.
31. Alaei F, Shahmohammadi A, Alaei M, Soleymani E. Hydatid cyst of heart, liver and lung. *Arch Pediatr Infect Dis.* 2013; 1(2): 102-4.
32. Saluja J, Roy P, Mahadik K, Sharma P, Ladikar K, Jain R. Pregnancy following surgery of multiple pelvic hydatid cysts. *Natl J Integr Res Med.* 2015; 6(4): 111-4.
33. Iyigun O, Uysal S, Sancak R, Hokelek M, Uyar Y, Bernay F, et al. Multiple organ involvement hydatid cysts in a 2-year-old boy. *J Trop Pediatr.* 2004; 50(6): 374-6.
34. Tekin R, Onat S, Tekin RC. Hydatid cysts in a patient with multiple organ involvement. *Rev Soc Bras Med Trop.* 2016; 49(4): 534.

A case report of multiple organ involvement to hydatid cyst in a pregnant woman

Karimi J¹, Ardabili F², Shabanlooei H², Mokhtarian K³, Khanmohammadi M^{2*}

¹General Surgeon, Koh Kamari Hospital, Tabriz University of Medical Sciences, Tabriz, I.R. Iran; ²Laboratory Sciences Dept., Marand Branch, Islamic Azad University, Marand, I.R. Iran; ³Medical Plant Research Center, Shahrekord University of Medical Sciences, Shahrekord, I.R. Iran.

Received: 23/May/2017

Accepted: 5/July/2017

Background and aims: Hydatid cyst disease is not considered as a common disease in humans, but because of the dangerous nature and its deployment in sensitive organs and problems related to treatment is seen as a major problem in many countries. Hydatid cyst disease with multiple organ involvement is rarely in Iran. Most cysts were mainly localized and do not symptoms more than involved organ. Some cases are random diagnosed by diagnostic Sonography during pregnancy or trauma.

Case report: A 33-year-old pregnant woman with a history of a family trauma referred to Marand general hospital in 2015. Tomographic scan in her abdominal showed a large, well-defined heterogeneous mass. In ultrasonic examination, a multi-cystic mass with a large diameter of 84×64×86 mm with a volume of approximately 230 ml on the right side of the abdomen and immediately above right ovary was seen that it was an indicator of hydatid cyst. In upper right lobe of liver cystic mass with 32×39 mm diameters multilocular shape with multiple small cystic images were visible inside. The patient was candidate for open-abdomen surgery. Eight cystic mass was found in segments 3 and 4 and between the second and fourth segments and segment 7.

Conclusion: Four cysts in liver and 2 cysts in pelvic, one cyst in the left ovary and one cyst in mesentery were observed. One of the cysts with severe adhesions underwent for cholecystectomy surgery. The patient was discharged from the hospital in good condition.

Keywords: Hydatid cyst, Surgery, Pregnancy, Marand.

Cite this article as: Karimi J, Ardabili F, shabanlooei H, Mokhtarian K, Khanmohammadi M. A case report of multiple organ involvement hydatid cyst in a pregnant woman. J Shahrekord Univ Med Sci. 2018; 20(3): 1-8.

***Corresponding author:**

Laboratory Sciences Dept., Marand Branch, Islamic Azad University, Marand, I.R. Iran.
Tel: 00989141165049, E-mail: majid593@gmail.com