

UNIVERSIDAD SAN FRANCISCO DE QUITO USFQ

Colegio de Ciencias de la Salud

Estudio comparativo de neuropatología sensorial como resultado postoperatorio entre IVRO y SSRO y el uso de aloinjertos nerviosos como posible tratamiento neurológico según su incidencia en los hospitales públicos y privados de Quito.

Proyecto de Investigación

Ignacio Eduardo Córdova Calisto

Odontología

Trabajo de titulación presentado como requisito
para la obtención del título de
Odontólogo

Quito, 15 de Diciembre de 2017

UNIVERSIDAD SAN FRANCISCO DE QUITO USFQ

COLEGIO CIENCIAS DE LA SALUD

HOJA DE CALIFICACIÓN
DE TRABAJO DE TITULACIÓN

Estudio comparativo de neuropatología sensorial como resultado postoperatorio entre IVRO y SSRO y el uso de aloinjertos nerviosos como posible tratamiento neurológico según su incidencia en hospitales públicos y privados de Quito

Ignacio Eduardo Córdova Calisto

Calificación:

Valeri Paredes Kiridiapkina, Cirujano Oral y
Maxilo Facial

Firma del profesor

Quito, 15 de Diciembre de 2017

Derechos de Autor

Por medio del presente documento certifico que he leído todas las Políticas y Manuales de la Universidad San Francisco de Quito USFQ, incluyendo la Política de Propiedad Intelectual USFQ, y estoy de acuerdo con su contenido, por lo que los derechos de propiedad intelectual del presente trabajo quedan sujetos a lo dispuesto en esas Políticas.

Asimismo, autorizo a la USFQ para que realice la digitalización y publicación de este trabajo en el repositorio virtual, de conformidad a lo dispuesto en el Art. 144 de la Ley Orgánica de Educación Superior.

Firma del estudiante: _____

Nombres y apellidos: Ignacio Eduardo Córdova Calisto

Código: 00100695

Cédula de Identidad: 1712513280

Lugar y fecha: Quito, 15 de Diciembre de 2017

RESUMEN

La Neurología es una ciencia básica de la medicina la cual es primordial para el entendimiento del funcionamiento del cuerpo humano y el correcto tratamiento de ciertas enfermedades que lo afectan. Esta tiene influencia en las distintas ramas de la medicina y la Odontología no es una excepción, ya que en varias de las especialidades de la misma se trabaja íntimamente con el sistema nervioso; en el caso particular de la Cirugía Maxilofacial una de las muchas relaciones que encontramos está en la Cirugía Ortognatica específicamente, procedimiento por el cual se corrigen deformidades del desarrollo facial y de alteraciones por secuelas de trauma y reconstrucción el cual involucra al sistema nervioso principalmente cuando hablamos de la mandíbula pues según la técnica que se escoja habrán secuelas neurológicas tales como perdida de sensibilidad o función más severas que otras y las cuales también variarían en su tiempo de recuperación. Sin mencionar los posibles traumas a los nervios involucrados por malas técnicas los cuales requerirán de otro tratamiento médico de los cuales el más moderno es el uso de aloinjertos nerviosos.

Palabras clave: Aloinjerto, Autoinjerto, IVRO, SSRO, nervio, neurología, IAN, Osteotomía, LN.

ABSTRACT

Neurology is a basic science of medicine which is essential for understanding how the human body works and the correct treatment of certain diseases that affect it. It has influence in the different branches of medicine and Dentistry is not an exception, since in several of its specialties there is an intimate relationship with the nervous system; in the particular case of Maxillofacial Surgery one of the many relationships that we find is in the Orthognathic Surgery, a procedure by which deformities of the facial development are corrected or alterations because of trauma and reconstruction which involves the nervous system mainly when we talk about the jaw because depending on the technique that we choose the patient will have neurological sequels such as loss of sensitivity or function in some cases more severe than others and which will also vary in their recovery time. Not to mention the possible trauma to the nerves involved by bad techniques which will require another medical treatment of which the most modern is the use nervous allografts.

Key words: Allograft, Autograft, IVRO, SSRO, nerve, neurology, IAN, Osteotomy, LN.

ÍNDICE

| | |
|--|-----------|
| INTRODUCCIÓN | 8 |
| OBJETIVOS | 9 |
| NEUROANATOMÍA..... | 10 |
| NEUROFISIOLOGÍA | 15 |
| Aproximación al paciente con enfermedad neurológica..... | 17 |
| PATOFISIOLOGÍA NEUROLÓGICA | 27 |
| ANATOMÍA MANDIBULAR..... | 29 |
| OSTEOTOMÍAS MANDIBULARES | 32 |
| CLASIFICACIÓN DE LAS LESIONES NERVIOSAS..... | 36 |
| INJERTOS NERVIOSOS | 38 |
| PROPUESTA DE USO DE ALOINJERTOS NERVIOSOS Y ANÁLISIS DE RESULTADOS DE SENSIBILIDAD NEUROLÓGICA POSTOPERATORIA SEGÚN LA LITERATURA | 41 |
| ANÁLISIS COMPARATIVO ENTRE LAS SECUELAS NEUROLÓGICAS DESPUES DE USAR LAS TÉCNICAS IVRO Y SSRO | 44 |
| CONCLUSIÓN/PROPUESTA DE INVESTIGACIÓN | 46 |
| REFERENCIAS..... | 49 |

ÍNDICE DE FIGURAS

| | |
|--|----|
| Figura 1: Explicación grafica de la ley de Einstein | 11 |
| Figura 2: Modo en el que se realizan las sinapsis entre un grupo de neuronas. | 12 |
| Figura 3: Estructura de una neurona aferente..... | 13 |
| Figura 4: Estructura de una neurona eferente..... | 14 |
| Figura 5: Se puede tomar autoinjertos del nervio sural por medio de múltiples incisiones en la pantorrilla | 39 |
| Figura 6: Aloinjerto suturado en su lugar usando técnica para evitar tensión sobre los nervios. | 40 |

INTRODUCCIÓN

Planteamiento del problema

Las deformidades dentofaciales pueden ser definidas como deformidades importantes de la armonía de la cara que afectan de forma negativa la relación de los dientes superiores e inferiores. Para corregir esto el paciente tiene la opción de escoger entre una variedad de soluciones según la severidad de su alteración dento facial; siendo una de estas opciones la cirugía ortognática la cual es definida por la asociación americana de cirujanos orales y maxilofaciales como “un procedimiento utilizado para corregir un amplio rango de irregularidades dentales y esqueléticas menores y mayores, incluyendo la desalineación de los maxilares y los dientes.”¹ Este procedimiento se realiza por medio de una osteotomía controlada la cual es definida como un procedimiento quirúrgico en el cual se modifica el hueso por medio de cortes. Para realizar estos procedimientos existen una variedad de técnicas como la Osteotomía Intraoral Vertical de Rama (referida de ahora en adelante como “IVRO” por sus siglas en inglés), y la Osteotomía Sagital Bilateral de Rama (referida de ahora en adelante como “SSRO” por sus siglas en inglés) las cuales son el motivo de nuestro estudio. Pero tal como todo procedimiento quirúrgico ninguna está libre de problemas y complicaciones; entre las cuales encontramos daños en la función nerviosa principalmente en los nervios relacionados con la

¹ Oral and maxillofacial surgeons. The experts in face, mouth and jaw surgery.™. (n.d.). Retrieved June 19, 2017, from <http://myoms.org/procedures/corrective-jaw-surgery>

mandíbula tales como el Nervio Alveolar Inferior (IAN) y el Lingual (LN).

Justificación

El propósito de esta revisión bibliográfica es el analizar la literatura con el fin de tener un mejor entendimiento del papel que juega el sistema nervioso en la odontología y comparar las técnicas IVRO y SSRO y sus secuelas después de un procedimiento quirúrgico en la función neurológica y finalmente proponer el uso de injertos de tejido nervioso entre individuos de la misma especie (aloinjerto) para solucionar problemas en el funcionamiento nervioso y proponer una investigación estadística a futuro de las secuelas neurológicas en pacientes en los que se han aplicado estas dos técnicas (IVRO y SSRO) en hospitales públicos y privados de la ciudad de Quito.

OBJETIVOS

Objetivo General

- i. Comparar las secuelas neurológicas después de una cirugía con IVRO y con SSRO.

Objetivos Específicos

- ii. Describir el trayecto anatómico de las estructuras nerviosas de la mandíbula.
- iii. Explicar el funcionamiento neurofisiológico.
- iv. Describir la técnica quirúrgica IVRO y SSRO.
- v. Reportar las posibles complicaciones que pueden ocurrir en una

cirugía ortognatica y cómo podrían estas afectar a la selección del procedimiento.

- vi. Reportar los métodos de restauración nerviosa por medio de aloinjertos.
- vii. Contrastar la conservación nerviosa vs la segmentación nerviosa en cirugía ortognatica según artículos que reporten casos sobre sensibilidad nerviosa postoperatoria con el fin de alcanzar una conclusión sobre que técnica podría ser la más adecuada para la conservación neurológica.
- viii. Proponer investigación estadística de las secuelas neurológicas en hospitales públicos y privados en Quito.
- ix. Explicar la importancia de la Neurología y otras ciencias médicas en el campo de la Odontología.

NEUROANATOMÍA

El sistema nervioso es un sistema sumamente complejo el cual tiene una unidad estructural llamada “neurona”, la cual transmite mensajes entre el Sistema Nervioso Central (SNC) y el resto del cuerpo. En el caso de organismos unicelulares la comunicación es química por la simplicidad del organismo, y en organismos más complejos la comunicación entre células también tiene un componente químico; una célula libera una substancia química y en algún lugar hay otra célula esperando esta substancia la cual le

dirá que hacer por medio de receptores ubicados en la membrana celular específicos para dicho químico. La comunicación química más común se da por medio de hormonas tales como la adrenalina la cual se difunde a través de todo el cuerpo. En el caso de animales pequeños y lentos esto funciona bien, pero a medida que el organismo se va haciendo más grande y complejo hay que tomar en cuenta dos factores, el primero es el tiempo; ¿Cuanto tarda un mensaje en llegar de una célula a otra? El tiempo depende de la difusión, y según la ley de Einstein el tiempo de difusión es proporcional a la raíz cuadrada de la distancia recorrida; es decir toma 0.5 ms recorrer $1\mu\text{m}$ así como toma 15 horas recorrer 10mm.

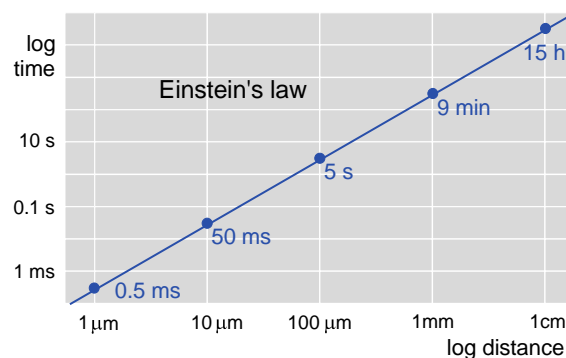


Figura 1: Explicación gráfica de la ley de Einstein

El segundo factor es la especificidad, un humano tiene una variedad de músculos y tiene que hacer más cosas específicas en respuesta a circunstancias específicas, entonces se podría decir que un sistema únicamente hormonal es el equivalente a gritar órdenes a lo largo del cuerpo, por lo tanto para conseguir especificidad una opción es decirle directamente a una célula específica que tiene que hacer, aquí es donde

entran las neuronas; ya establecido que la neurona es la unidad estructural del sistema nervioso hay que entender que estas son células con procesos elongados llamados “axones” los cuales se conectan con sus objetivos en regiones llamadas “sinapsis”, donde se liberan químicos donde solo afecta a las células con las que tiene contacto y dado a que los axones pueden ramificarse estos pueden tener conexiones con miles de células a lo largo de un área grande. Finalmente, estos axones terminan en músculos donde las sinapsis toman el nombre de “unión neuromuscular”, en el cuerpo de la neurona que se llama “soma” o en unas pequeñas ramificaciones llamadas “dendritas” que aumentan la superficie de área de la neurona.

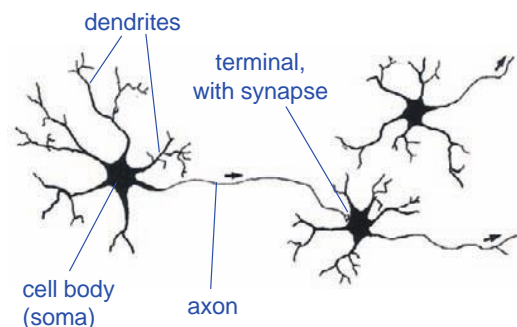


Figura 2: Modo en el que se realizan las sinapsis entre un grupo de neuronas.

Sigue siendo un tipo de comunicación química, pero en vez de hormonas los químicos toman el nombre de “transmisores” los cuales caen en tres grupos: aminoácidos, aminos y péptidos. Existen dos tipos de neuronas, las sensitivas o aferentes y las motoras o eferentes las cuales difieren en su función y estructura. Las neuronas aferentes constan de 3 partes; un proceso periférico o “zona dendrítica” la cual responderá a los estímulos y

transportara el mensaje a lo largo del axón que es la segunda parte hacia el SNC para ser interpretado y finalmente el soma el cual se encuentra entre el axón y las dendritas y no participa en el proceso de transmisión del impulso si no que proporciona un soporte metabólico a la neurona para que esta pueda vivir.

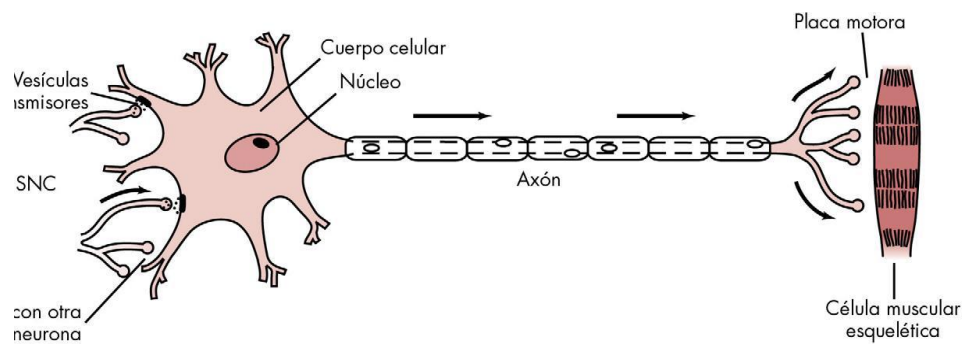


Figura 3: Estructura de una neurona aferente.

Las neuronas eferentes por otro lado son diferentes pues el soma no está entre el axón y las dendritas, en estas el cuerpo es parte del sistema que transporta el impulso y al mismo tiempo da el apoyo metabólico a la célula y el axón se ramifica cerca de su extremo formando terminales axónicos los cuales forman sinapsis con las células musculares.

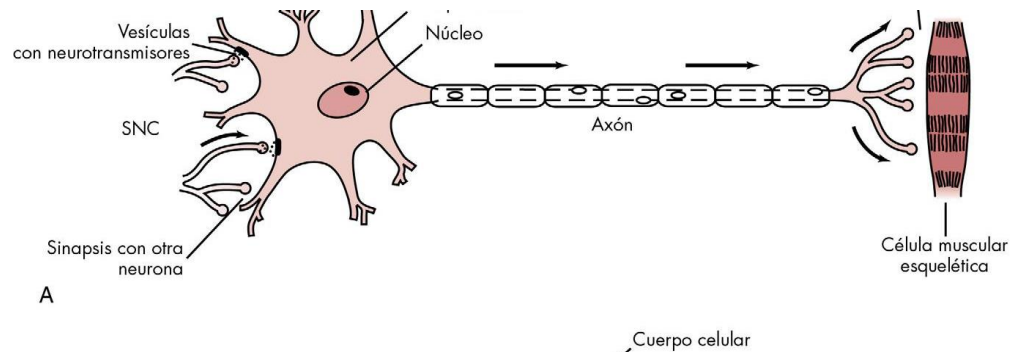


Figura 4: Estructura de una neurona eferente.

El axón es un cilindro largo con citoplasma que se conoce como axoplasma el cual está cubierto por una membrana nerviosa llamada axolema. Existen dos tipos de fibras nerviosas, las mielínicas y las amielínicas, en las mielínicas el axón está cubierto por una capa de mielina en conjunto con unas células conocidas como células de Schwann, este conjunto lo que hace es aislar al axón de la electricidad y que no se pierda intensidad de la señal durante el recorrido, entre cada célula de Schwann hay un pequeño espacio donde la membrana nerviosa está expuesta, estos espacios se conocen como Nódulos de Ranvier los cuales agilitan el movimiento del mensaje el cual se mueve en un gradiente, pero en vez de que sea un gradiente lineal los nódulos hacen que el mensaje salte de un nódulo a otro. Las fibras amielínicas por otro lado tienen células de Schwann, pero estas están muchas más juntas, también carecen de mielina y nódulos de Ranvier lo que hace la transmisión del mensaje mucho más lenta.

NEUROFISIOLOGÍA

Los mensajes que se mandan a través de la neurona se conocen como “impulsos”, que son simplemente potenciales de acción, estos potenciales son despolarizaciones de la membrana que se dan por un rápido incremento en la permeabilidad de la membrana al sodio y un incremento posterior a la permeabilidad de la misma al potasio; y estos estímulos se pueden dar por una variedad de razones tales como estímulos químicos, térmicos, mecánicos, entre otros. Una vez que empieza un impulso en una fibra nerviosa este no pierde fuerza durante su viaje pues la energía que utiliza para moverse proviene de la energía liberada por la fibra nerviosa a lo largo de toda la misma, se puede interpretar dicho impulso como una llama que viaja a través de una mecha, una vez encendida la llama esta viajara a una velocidad constante a lo largo de la mecha hasta el siguiente segmento y así hasta llegar a su destino final. Desde un punto de vista eléctrico cada nervio tiene un potencial de reposo, este es un potencial eléctrico negativo (-70mV) que está a dentro del nervio y que hace que se concentren iones afuera del nervio; al haber un estímulo este excita al nervio y hace una despolarización lenta es decir el interior del nervio se vuelve un poco menos negativo, al llegar a cierto punto se va a hacer una despolarización muy rápida; esto se conoce como “umbral de disparo”, a continuación el potencial eléctrico del nervio se invertirá y ahora ya no es negativo por dentro si no positivo (+40mV). Al terminar la despolarización del nervio se da una repolarización,

es decir que el nervio se vuelve a hacer negativo progresivamente; todo este proceso requiere aproximadamente 1 milisegundo, tardando la despolarización 0.3 milisegundos y la repolarización 0.7 milisegundos.

Cuando está en estado de reposo, la membrana nerviosa es parcialmente permeable al sodio (Na^+) y completamente permeable al potasio (K^+) y al cloro (Cl^-), esto significa que el potasio estará dentro del axoplasma, el cloro se mantendrá afuera y el sodio estará relativamente adentro del axoplasma todo esto por el principio de que la carga negativa dentro del nervio atraerá a los iones positivos y repelerá a los negativos; durante la despolarización que ocurre con la excitación de un segmento nervioso esto se invierte y hay un ensanchamiento de los canales iónicos que atraviesan la membrana, el paso rápido del sodio hacia el interior provoca una despolarización desde su valor normal de -70mV hasta el umbral de disparo que es entre -60 y -50 mV, el umbral de disparo según Malamed es “la magnitud de la disminución en el potencial transmembrana negativo que es necesario para iniciar un potencial de acción (impulso)”² es decir que cuando el potencial eléctrico disminuye hasta cierto punto (usualmente 15 mV menos del valor normal correspondiente a 70 mV) este inicia un impulso, una vez alcanzado este umbral la permeabilidad aumenta y los iones de sodio pueden entrar con mucha más rapidez al axoplasma. Durante la repolarización existe un desplazamiento de potasio al exterior de la célula pero así como el desplazamiento del sodio hacia el interior esto es pasivo y por lo tanto no

² Malamed, S. F. (2013). *Manual de anestesia local* (6th ed.). Barcelona: Elsevier.

requiere un gasto energético por parte de la célula, una vez que el potencial de membrana se ha recuperado a -70 mV todavía queda un ligero exceso de potasio afuera por lo tanto es necesario un periodo de actividad metabólica en el que se transfiere sodio al exterior por medio de un sistema llamado bomba de sodio y el potasio al interior por otro sistema llamado bomba de potasio y para esto la célula requiere hacer un gasto energético oxidando adenosintrifosfato (ATP). Cabe recalcar que inmediatamente después de que un estímulo haya iniciado un impulso el nervio no es capaz de responder a otro estímulo por un tiempo independientemente de la intensidad del mismo esto se conoce como “periodo refractario absoluto”, después de este periodo inicia el “periodo refractario relativo” donde se puede iniciar un impulso nuevo con un estímulo más intenso de lo normal; y este periodo sigue disminuyendo hasta que se recuperan los valores normales en el cual se considera el nervio repolarizado.

Aproximación al paciente con enfermedad neurológica

Localizar lesiones.

La primera prioridad en nuestro trabajo debe ser el identificar la región del sistema nervioso la cual causa los síntomas, desde una perspectiva global el odontólogo debe preguntarse una variedad de preguntas tales como si ¿el desorden está en un lugar específico o si se encuentra en varios lugares? ¿Los síntomas son exclusivos del sistema nervioso o vienen como resultado de alguna enfermedad nerviosa? ¿Si el problema es exclusivo del Sistema Nervioso Central (SNC) o del Sistema Nervioso Periférico (SNP)? ¿o ambos?

Debido a que el SNP está más relacionado con cirugía maxilofacial aquí tenemos que preguntarnos qué nervios están afectados, ¿son motores? ¿son sensitivos? ¿O es una lesión en la unión neuromuscular o el musculo en sí? Los primeros pasos para definir todas estas preguntas se encuentran en la historia clínica y posteriormente una correcta examinación, así mismo en la examinación revisamos la posibilidad de mejoría, el marcaje de la recuperación nerviosa, o la total pérdida de sensibilidad; hay que tomar en cuenta que dentro del transcurso de un año puede haber mejorías postquirúrgicas. Es importante decidir dónde está la lesión pues esto limita las posibles etiologías para hacer su tratamiento más sencillo y da un margen de seguridad para evitar errores serios. Es importante tener como Odontólogo conocer y saber diferenciar los distintos signos tanto neurológicos como de otras enfermedades puesto a que muchos tienen manifestaciones en boca y en la cara y un Odontólogo entrenado podrá diferenciar y remitir a los especialistas correspondientes para un tratamiento integral multidisciplinario.

Historia neurológica.

Una historia clínica bien hecha es un elemento clave, en el aspecto neurológico esta nos permite una determinación probable de las quejas del paciente incluso antes de efectuar la examinación neurológica. Cada queja del paciente debe ser investigada a fondo, esto nos permitirá localizar la lesión, la posible patofisiología y nos permitirá determinar una posible causa. Otras características básicas de la historia neurológica incluyen:

- Curso temporal de la enfermedad: Es importante determinar el tiempo preciso de aparición de la enfermedad y al ritmo al que esta ha progresado, en términos generales un inicio rápido de un problema neurológico usualmente es indicativo de un evento vascular, convulsiones o migrañas; a su vez la presencia de síntomas sensoriales positivos tales como sensaciones de cosquilleo o movimientos involuntarios son indicativos de convulsiones mientras que síntomas sensoriales negativos sugieren un ataque isquémico transitorio. Si el paciente tiene síntomas reincidentes que involucran distintos niveles del sistema nervioso se pueden considerar procesos inflamatorios, así como en el caso de síntomas progresivos asociados con manifestaciones sistémicas como fiebre son indicativos de un proceso infeccioso, finalmente en el caso de síntomas que progresan lentamente sin remisión, estos pueden ser indicativos de enfermedades neurodegenerativas, intoxicaciones y tumores.
- Descripción del paciente sobre su queja: La interpretación de la descripción del paciente es ambigua, pues las mismas palabras pueden tener diferentes significados para diferentes pacientes, por ejemplo, entumecimiento puede hacer referencia a la pérdida completa de la sensibilidad, sensación positiva o debilidad.
- Corroboración de la historia: Es útil el obtener información adicional por parte de familiares o amigos quienes pueden profundizar en la descripción del paciente y pueden ser de gran ayuda en casos

extremos como en los que el paciente tiene pérdida de memoria u otros factores que le impidan comunicarse normalmente.

- **Historia Familiar:** Desde un punto de vista general/neurológico muchos desordenes tienen un componente genético tales como en el caso de la enfermedad de Huntington o la neuropatía de Charcot – Marie – Tooth. Propensión familiar a la hipertensión o enfermedad del corazón es un factor importante en los infartos, hay muchas enfermedades con manifestaciones multisistémicas las cuales nos pueden ayudar a llegar a un diagnóstico certero y es necesario estar preparado para interpretarlas para conocer los límites de nuestros posibles tratamientos en el campo maxilofacial.
- **Enfermedades:** Muchas enfermedades neurológicas ocurren en conjunto con enfermedades sistémicas, un ejemplo es la diabetes la cual predispone al paciente a tener un accidente cerebrovascular, es particularmente importante el buscar signos de enfermedades sistémicas en pacientes con neuropatías periféricas y a su vez tener en cuenta que en muchos pacientes hospitalizados en coma tienen una causa metabólica, toxica o infecciosa.
- **Abuso de drogas y exposición a toxinas:** Es necesario conocer la historia de uso de drogas del paciente tanto las ilícitas como las prescritas, un ejemplo es en los pacientes mayores en los cuales los antidepresivos, sedantes y otros fármacos psicoactivos causan estados de confusión agudos, antibióticos de la familia de los aminoglucósidos pueden empeorar los síntomas de debilidad en

pacientes con desordenes neuromusculares así como dañar el oído, fármacos usados en quimioterapia pueden causar neuropatía periférica y fármacos inmunosupresivos como la ciclosporina puede causar encefalopatía. Pasando a drogas ilícitas y al alcohol estos pueden causar un sinnúmero de anormalidades neurológicas, así como una historia de exposición a toxinas industriales, por lo tanto, esta característica de la historia clínica debe ir de la mano con la corroboración de la historia por parte de familiares y amigos.

- Formular una impresión del paciente: En el caso de la neurología; la valoración del paciente inicia el momento en el que el paciente entra a la consulta. Es deber del tratante el de formar una idea de cómo es el paciente, ¿sí está ansioso o deprimido? Identificar defectos del lenguaje, memoria o comportamiento, movimientos anormales, la forma en la que el paciente da la información, etc. Todo esto nos ayudara posteriormente a realizar una historia correcta y eventualmente llegar a un diagnóstico certero.

Examinación neurológica.

La examinación neurológica es compleja y consta de varias partes las cuales requieren de practica en sujetos con y sin problemas neurológicos para poder dominarla, está claro que un buen dominio de la examinación neurológica es exclusivo e importante para los neurólogos; pero el conocimiento de las bases de la misma en especial; los componentes que

sirven para la detección de disfunciones neurológicas son muy importante para todo clínico. Clínicamente hablando no hay ninguna secuencia exacta para la examinación, pero se debe abarcar una valoración mental seguida de una valoración de los pares craneales, el sistema motor y sensitivo y la coordinación. Independientemente del orden que se siga la examinación debe ser completa y sin omisiones por lo tanto es responsabilidad del profesional el aprender y escoger la aproximación que más le acomode y practicarla en una secuencia exacta para dominarla.

Examinación de los pares craneales.

En general los pares craneales se deben examinar en orden numérico del 1 – 12, excepto cuando examinamos el III, IV y VI puesto a que estos tienen una función similar, tomando en cuenta que en el campo de cirugía ortognatica se pondrá más atención al trigémino (par craneal V) dado a que el IAN y el LN son ramas del mismo.

- Par Craneal I (Olfatorio): No se lo examina a menos de que se sospeche enfermedad del lóbulo frontal inferior, el paciente debe oler un olor suave con los ojos cerrados como por ejemplo un café identificar qué es lo que huele.
- Par Craneal II (Óptico): Se valora para conocer el campo visual de ambos ojos simultáneamente, el clínico se debe colocar hasta un metro de distancia del paciente y poner sus manos en la periferia de su campo de visión de tal

manera que estén equidistantes entre el clínico y el paciente. Se le indicara al paciente que mire directamente al centro de la cara del profesional y que indique cuando vea los dedos del profesional moverse; se puede mover el dedo índice de una mano o de ambas simultáneamente, un único movimiento digital no muy amplio es suficiente para detectar una respuesta normal, se realizara esto posicionando las manos en cuatro cuadrantes; dos superiores y dos inferiores.

- Pares Craneales III, IV, VI (Oculomotor, Troclear, Abducens): Se describe el tamaño y forma de las pupilas y cómo reaccionan a la luz. Para valorar los movimientos extraoculares se le pide al paciente que mantenga su cabeza quieta mientras sigue los movimientos del dedo del profesional (horizontales y verticales) quien se fijara en que no haya ninguna anormalidad.
- Par Craneal V (Trigémino): Este es el que más compete al maxilofacial en este caso, hay que examinar las tres ramas del nervio trigémino que son la oftálmica, la maxilar y la mandibular en cada lado de la cara basándose en dos modalidades sensoriales como un ligero toque y a la temperatura.
- Par Craneal VII (Facial): Se debe buscar asimetrías faciales con la musculatura en descanso y con movimientos

espontáneos; se revisa la elevación de las cejas, las arrugas de la frente, sonrisa, como cierra los ojos el paciente, etc. Se debe buscar diferencias entre la musculatura facial superior y la inferior, si se encuentra debilidad en los dos tercios inferiores de la cara, pero el tercio superior está bien puede ser un indicativo de una lesión de neurona motora superior mientras que si la debilidad involucra a todos los tercios de un lado de la cara esto sugiere una lesión de neurona motora inferior.

- Par Craneal VII (Vestibulococlear): Aquí se examina la habilidad del paciente para oír el frote entre dos dedos o susurros en ambos oídos.
- Pares Craneales IX, X (Glossofaríngeo, Vago): Se observa la posición y simetría del paladar blando y la úvula en relajación y durante la fonación, al mismo tiempo se revisa el reflejo nauseoso.
- Par Craneal XI (Espinal Accesorio): Se revisa el encogimiento de los hombros y la rotación de la cabeza (es decir los músculos trapecio y esternocleidomastoideo) contra resistencia puesta por el profesional.
- Par Craneal XII (Hipogloso): Se debe revisar la lengua en busca de atrofia, protrusión y la fuerza de la misma.

Examinación sensorial.

Esta es la parte menos confiable de la examinación puesto a que es muy subjetiva, la examinación debe estar enfocada en la lesión que se sospecha. Existen 5 modalidades sensoriales primarias que son:

- Toque suave: Se valora estimulando la piel delicadamente con el dedo del profesional o un poco de algodón.
- Dolor: Se valora usando un objeto cortopunzante delicadamente.
- Temperatura: Se valora usando un objeto metálico el cual ha sido sumergido en agua fría y caliente.
- Vibración: Se valora utilizando un diapasón y se compara el umbral sensorial del paciente con el del profesional.
- Posición de la articulación: Se valorará revisando la articulación temporomandibular en el caso del odontólogo con palpación bi-digital.

También existe la valoración Cortical la cual es mediada por los lóbulos parietales, esta es la integración de las modalidades sensoriales primarias y solo es requerida cuando la sensación primaria está intacta. Para esta se utiliza la estimulación simultánea y se realiza con los ojos del paciente cerrados el profesional realiza un toque suave en ambos lados y le pide al paciente que identifique el estímulo, con un daño en el lóbulo

parietal el paciente puede que no sea capaz de identificar el estímulo del lado contralateral al lóbulo dañado.

Electrodiagnostico.

Siempre que se ha descubierto un nuevo instrumento magnético o eléctrico, este ha sido aplicado a los campos médicos con el afán de entender mejor o de curar enfermedades, las respuestas neuroeléctricas a un estímulo sensorial han sido empleadas por décadas desde que Dawson las aplico en la década de los 40; un método aplicable al campo de cirugía maxilofacial cuando se tratan trastornos neurosensoriales es potenciales evocados.

Potenciales Evocados (EP).

“Este es un examen estandarizado, no invasivo y confiable, el cual es usado para determinar con precisión, alteraciones somatosensoriales localizadas”³. Este método es un medio importante para valorar la función, pero no indica la base patológica de la lesión. Las respuestas pueden ser valorizadas al medir los picos de amplitud y latencia en milisegundos y son traducidas a valores numéricos, todo esto por medio de electrodos. La utilidad clínica de dicho procedimiento se basa en su habilidad

³ Arellano, J., Dr., Bianco, G., Dr., Sandoval, F. J., Dr., & Sandoval, F., Dr. (2017). EVOKED POTENTIALS: AN OBJECTIVE MEASURE IN DETERMINING NEUROSENSORIAL ALTERATIONS OF THE LOWER LIP POST SAGITTAL SPLIT RAMUS OSTEOTOMY (SSRO) AND INTRAORAL VERTICAL RAMUS OSTEOTOMY (IVRO). *International Journal of Oral and Maxillofacial Surgery*, 46(1), 318.

de demostrar conducción sensorial anormal, así como la de revelar lesiones “silenciosas” y permite definir la patofisiología de una enfermedad y ver los cambios del estado neurológico del paciente. La ventaja de este método es que es más objetivo e incluso puede ser más preciso que exámenes detallados ya que pueden ser usados en pacientes anestesiados o en coma.

PATOFISIOLOGÍA NEUROLÓGICA

Desórdenes de los nervios periféricos.

El sistema nervioso periférico abarca todos los nervios los cuales se encuentran afuera de la espina dorsal y del tronco cerebral. Los axones de los nervios periféricos pueden caer en dos categorías, mielinizados o no mielinizados. Este tipo de nervios tienen fibras tanto motoras como sensitivas, pero existen algunas excepciones donde algunos nervios periféricos solo tienen fibras sensitivas o motoras. Los desórdenes de los nervios periféricos se clasifican de cuatro maneras:

- Motor, sensitivo o mixtos.
- Polineuropatía; varios nervios están involucrados.
- Mononeuropatía; solo hay un nervio involucrado.
- Enfermedad axonal.

Todo tipo de daño nervioso periférico puede ocurrir de seis maneras

- Segmentación del axón (se corta).
- Compresión del axón.
- Muerte neuronal.
- Neurona no es capaz de nutrir la parte distal del axón (desorden metabólico de la neurona).
- Desmielinización.
- Disfunción sináptica.

En cuanto a la segmentación y la compresión axonal, el lado distal a la herida, es decir el otro lado se degenera, sin embargo, el lado más cercano a la herida se mantiene igual resultando en una pérdida sensorial del área que ese nervio inerva y el músculo se vuelve débil. Una vez perdida la función motora las fibras musculares se paralizan y el músculo produce acetilcolina de manera difusa en vez de solo en las sinapsis lo cual causa que el músculo se vuelva hipersensible; finalmente el músculo se atrofia y su tamaño se reduce, pero no muere. En cuanto a desórdenes metabólicos de la neurona, esta no puede nutrir a la parte distal del axón causando una lenta degradación de los axones distales motores y sensitivos. La desmielinización puede ocurrir por la muerte de las células de Schwann, por un trastorno autoinmune o por procesos degenerativos de la vaina de mielina; dado a que la desmielinización se da en segmentos; se interrumpe

la transmisión de las señales motoras y sensitivas; afortunadamente el sistema nervioso periférico se puede recuperar hasta cierto punto a diferencia del sistema nervioso central el cual es incapaz de esto, la recuperación se da de 4 maneras.

- Recuperación espontánea del axón.
- Regeneración de la parte distal del axón.
- Brote axonal de axones adyacentes intactos.
- Remielinización.

Si la compresión del nervio o la lesión no son muy serias y se corrige, el axón se recupera en cuestión de minutos o semanas; pero si el nervio ha sido segmentado o la lesión es muy seria el axón proximal crece hacia fuera y por lo tanto requiere de más tiempo la recuperación de la función sensitiva y finalmente en el caso de la muerte de una neurona motora, el musculo genera un factor que fuerza a axones adyacentes a realizar una desmielinización segmental, esto hace que brote una rama axonal que inerve el musculo dando como resultado una nueva unidad motora.

ANATOMÍA MANDIBULAR

La mandíbula es un hueso impar que se encuentra en la parte inferior de la cara, que se divide en 3 porciones que son la media, el cuerpo y dos porciones laterales de las que derivan las ramas ascendentes. El cuerpo

tiene forma de herradura con una cara anterior convexa y otra posterior cóncava, en el borde inferior encontramos el hueso alveolar y el borde inferior es libre; en la cara anterior de este hueso se puede ver una cresta llamada sínfisis mentoniana la cual termina por abajo en el vértice de una eminencia triangular conocida como eminencia mentoniana; a partir de esta salen para ambos lados hacia atrás y arriba una cresta conocida como "línea oblicua externa" y encima de esta se encuentra el "agujero mentoniano" a nivel de los premolares inferiores, da paso a vasos sanguíneos y al nervio mentoniano. En la cara posterior en la porción media hacia el borde encontramos 4 pequeñas eminencias superpuestas a cada lado llamadas "Apófisis Geni superiores e inferiores", las superiores son la inserción de los músculos Genioglosos y las inferiores son la inserción de los músculos Genihioideos; a partir de estas apófisis parte una cresta a cada lado conocida como "línea oblicua interna" la cual se dirige hacia arriba y atrás y termina en la rama ascendente de la mandíbula y que corresponde a la inserción del musculo milohioideo, debajo de esta hay un surco que se llama surco milohioideo por el que pasan vasos sanguíneos y el nervio milohioideo. La línea oblicua interna también se encarga de dividir la cara posterior del cuerpo en dos partes, la superior donde se encuentra la "fosa sublingual" la cual se relaciona con la glándula sublingual y la inferior y esta contiene a la fosa submaxilar la cual se relaciona con la glándula submaxilar. En cuanto a los bordes, al hablar del borde superior este contiene a los alveolos, los cuales son cavidades donde se insertan las raíces de los dientes, el borde inferior por otro lado es grueso y liso, en este podemos encontrar la fosa

Digástrica en la cual se inserta parte del musculo digastrico; la siguiente parte de este hueso son las ramas ascendentes, son estructuras rectangulares alargadas que tienen dos caras, una interna y otra externa y cuatro bordes; la cara externa es simple, en su parte inferior se encuentran unas crestas rugosas en las cuales se inserta el Masetero, la cara interna es un poco más complicada, consta de unas crestas rugosas en su porción inferior en las cuales se inserta el musculo Pterigoideo Interno, en la parte media también podemos encontrar la entrada del “conducto dentario inferior” por este pasan vasos y nervios dentarios inferiores, delante de este se encuentra una elevación triangular conocida como “espinas de Spix” la cual sirve como inserción para el ligamento Esfenomaxilar. Al hablar del borde anterior de la rama encontramos un relieve conocido como la “cresta temporal” donde se insertaran fibras del musculo temporal y debajo de esta estará la “Cresta Buccinatriz” donde se insertara el musculo Buccinador, el borde posterior es sencillo y tiene una forma de “S”, el borde inferior al unirse con el borde posterior forma un angulo conocido como “Gonión” y en la parte anterior encontramos una depresión por la cual pasa la arteria facial, finalmente el borde superior tiene dos eminencias, la una es el cóndilo el cual tiene un eje que va de afuera adentro con su parte más sobresaliente hacia adentro, la porción superior de este articulan con el hueso temporal, en la porción externa también encontramos una pequeña rugosidad donde se inserta el ligamento lateral externo. Lo que une al cóndilo con la rama ascendente es una porción estrecha del hueso conocida como “cuello del cóndilo” aquí se inserta el Pterigoideo Externo en la

porción externa, la segunda eminencia que encontramos en el borde superior de la rama ascendente es la apófisis coronoides que tiene una forma triangular, la cara externa es lisa mientras que la interna corresponde a la cresta temporal, finalmente estas dos crestas están separadas por la escotadura sigmoidea la cual es ancha, cóncava y profunda y por aquí pasan los vasos y nervios masetericos.

OSTEOTOMÍAS MANDIBULARES

Técnica IVRO.

Esta es una técnica exclusivamente para retroposición y corrección de laterognasias, es decir que solo es para llevar la mandíbula hacia atrás o a los lados, fue originalmente descrita en 1954 por Caldwell y Letterman, en su forma más básica consistía en una incisión por fuera de la boca la cual era seguida de una osteotomía a la altura de la escotadura sigmoidea en dirección al angulo de la mandíbula, esta misma técnica fue modificada por primera vez por Robinson dos años más tarde y luego por Hinds en 1957 quienes modificaron la dirección de la osteotomía haciéndola más oblicua. En 1968 se describió un abordaje intraoral y finalmente en 1970 Herbert y Cols mejoraron la cierra por medio de una sierra de angulo recto la cual hace movimientos oscilantes, entre las ventajas que encontramos en esta técnica es que si se realiza correctamente se evitan lesiones del IAN, por lo tanto este es el procedimiento de elección para retroposicionamientos grandes,

mayores a 8mm así como para corrección de asimetrías y re operaciones por fallo de otras técnicas, se evita heridas externas y no se dañan ninguna de las ramas del facial. Para el abordaje de este procedimiento se separa dentro de la boca toda la porción lateral de la rama y se colocan separadores los cuales están diseñados para anclarse en la escotadura sigmoidea, en el borde inferior de la rama y en el borde posterior, la incisión se realiza en el borde anterior mandibular y en la línea oblicua externa; una vez realizado esto se puede pasar al siguiente paso que consiste en la osteotomía la cual se hace con una sierra oscilante con un angulo de 105 grados iniciando en el centro de la rama se hará un corte en bisel por detrás de la espina de Spix hacia la escotadura sigmoidea se regresa y despues se realiza otro corte hasta llegar al borde inferior de la rama, despues del corte se separan algunas fibras del musculo Pterigoideo interno para permitir que la porción condilar se suba encima de la porción mandibular, esto se hace con un disector en "J" el cual desinsertará la cincha Pterigomaseterina, una consideración importante que se debe tener con esta técnica es que existe un posible daño a la vena retromandibular al momento de realizar la osteotomía por lo tanto el corte debe ser realizado cuidadosamente. La fijación se realizaba antiguamente con sutura metálica hoy en día no se fijan los segmentos; por lo general se deja la interposición de los segmentos y con eso basta puesto a que la técnica es versátil y al estar los segmentos interpuestos no hace falta fijarlos, pero de igual manera el paciente debe permanecer con la boca cerrada mínimo un mes. Cuanto se pueda desplazar posteriormente depende del tamaño de la mandíbula pues la distancia entre

la espina de Spix y el borde posterior de la mandíbula varía entre 12 y 18mm, lo máximo que se puede desplazar es hasta 12mm, pasando los 12mm es mejor utilizar otra técnica (técnica de L invertida) a pesar de esto la técnica es muy estable. En contraste con la técnica SSRO, la incidencia de lesión nerviosa con IVRO va de rangos del 1 al 8%, hay varios factores anatómicos los cuales participan en la protección del nervio. El nervio está ligeramente atado a medida que este se inserta en el foramen mandibular por lo tanto aun así la sierra invade la cortical media que está a lado del nervio, no habría trauma nervioso permanente; a su vez al no necesitar una fijación rígida, se eliminan las lesiones causadas por preparación de huecos para tornillos y por compresión.

Técnica SSRO.

Esta técnica se usa para retroposicionamiento o avance mandibular, es decir para llevar la mandíbula hacia delante o atrás, originalmente descrito en Alemán en 1942 por Schuchardt y posteriormente descrito por primera vez en Ingles por Trauner y Obwegeser, este procedimiento ha sufrido una variedad de modificaciones con el paso de los años. En 1961 Dal Pont reemplazo el corte horizontal original por un corte vertical en la cortical bucal situada entre el primer y segundo molar para requerir un menor desplazamiento muscular. En 1968 Hunsuck modifico la técnica nuevamente de manera similar a Dal Pont; en 1977 se sugirieron una variedad de modificaciones con el fin de reducir la hinchazón y hemorragia

postoperatoria, así como la manipulación de paquetes vasculonerviosos.

Finalmente Bell y Schendel establecieron las bases biológicas para la SSRO actual con sus modificaciones, posteriormente varios autores propusieron una variedad de modificaciones, algunos proponen el uso de fijación rígida interna para promover la recuperación y recuperar la función más rápido, otros autores proponen el uso de tornillos bicorticales para reparar los segmentos proximales y distales mientras que otros proponen tornillos monocorticales y placas para reparar los segmentos proximales y distales, pero se está de acuerdo en que el uso de fijación al usar este procedimiento es beneficioso para el paciente. Este procedimiento está indicado cuando hay asimetrías faciales, así como excesos o deficiencias en el desarrollo de la mandíbula. Únicamente al avanzar la mandíbula más allá de 10 a 12mm se debe considerar un procedimiento extraoral; y SSRO es un procedimiento muy bueno para retrocesos mandibulares pequeños o moderados, pero si retrocedemos más de 8mm el reposicionamiento se complica y se deberá considerar otras técnicas. Primero se debe hacer la incisión siguiendo el borde anterior de la rama por encima de la línea oblicua interna, de ahí cuidadosamente se expone la cara interna de la mandíbula por arriba del IAN; después se expone hacia delante el área del segundo molar y se sigue hasta el borde inferior de esta zona. Una vez realizado esto se hacen los cortes en dirección horizontal por encima de la espina de Spix y se incluye la cortical interna. El corte baja por el borde anterior de la rama y cerca de la cortical externa; esto con el fin de no lesionar al IAN; seguido de esto en el área del segundo molar se corta en sentido vertical solo la cortical externa

del cuerpo de la rama. Con los cortes hechos se puede empezar la segmentación con ayuda de cinceles dirigidos hacia el angulo mandibular hasta conseguir una completa separación de los segmentos fijándose que el nervio quede incluido en el fragmento mandibular o distal y se hace la reposición según lo que necesite el paciente y se hace una fijación intermaxilar por medio de arcos barra o con tornillos intermaxilares previo a colocar las placas y tornillos con los maxilares en máxima intercuspidad, es decir con el mayor número posible de contactos entre los dientes de arriba y de abajo, esto se realiza con el fin de asegurar la oclusión. Perdida de la sensibilidad del labio inferior es el problema inmediato más común despues de este procedimiento, el déficit neurosensorial es usualmente bilateral y es usualmente el resultado de el estiramiento o compresión del nervio debido al movimiento de los segmentos de la mandíbula.

CLASIFICACIÓN DE LAS LESIONES NERVIOSAS

Las afecciones sensoriales temporales o permanentes son poco comunes, si una de estas dura más de 1 año se puede considerar que será permanente e intentar reparar esto por un método neuroquirúrgico usualmente resulta en fracaso. En la Cirugía Maxilofacial uno de los causantes más importantes de lesiones trigeminales es la cirugía dentoalveolar seguida por otros procedimientos tales como endodoncias con sobreinstrumentadas y

sobreobturadas, así como la colocación de implantes. Los síntomas varían entre pacientes y severidad.

Según valor semicuantitativo.

Esta clasificación funciona según la severidad de la lesión el cual se utiliza hoy en día para la valoración tanto motora como neurológica, los tres grados son:

- Neuropraxia: esta se considera como una parálisis motora y es la más leve de los tres, no afecta la continuidad del nervio y se cree que es causada por un desorden temporal en la conducción el cual bloquea la transmisión neurológica pero no daña al axón físicamente, entre los síntomas encontramos parálisis motriz, entumecimiento, y otros efectos similares a la anestesia local.
- Axonotmesis: esta ocurre cuando hay una interrupción total de las fibras nerviosas pero el endonervio, el perinervio y el epinervio (es decir los tejidos afuera, en el centro y dentro del nervio) estas intactos, esta es una aflicción del axón la cual ocurre cuando el nervio es aplastado o hay presión sobre el mismo; puede haber recuperación espontanea.
- Neurotmesis: esta involucra una segmentación completa del nervio, se pierde completamente la función motora y sensitiva y recuperación sin intervención quirúrgica es poco probable y si es que hay recuperación no es total, se diferencia de la Axonotmesis pues en la Axonotmesis se espera una recuperación espontanea.

Según clasificación independiente.

Hay varias causas para las lesiones nerviosas, las más comunes siendo causas mecánicas, pero también puede haber causas sistémicas.

- Lesiones Químicas: estas pueden ser causadas por agentes químicos usados en armas químicas, así como por el cloro que se usa en la limpieza. Cualquier químico que pueda afectar la conducción nerviosa puede causar una lesión química.
- Infección: una variedad de bacterias y virus pueden causar daños nerviosos lo cual lleva a una condición llamada como neuropatía periférica; el principal representante de estos antígenos es el virus del herpes zoster pues causa neuralgia postherpética y tiene el mayor grado de incidencia en todas las enfermedades neurológicas.
- Desordenes metabólicos: estos son causados por cambios en los procesos químicos normales del cuerpo, en algunos casos el daño neurológico se da por mal uso de la energía por parte del cuerpo, así como la acumulación de toxinas.

INJERTOS NERVIOSOS

Autoinjertos.

Un autoinjerto es un injerto el cual es trasplantado de un lugar a otro del mismo individuo; siendo los lugares más comunes para conseguir el injerto

el nervio sural en la pierna y el nervio auricular mayor, el problema de este método es que tiene una alta morbilidad puesto a que se da pérdida de función sensorial y posible dolor en las zonas de donde se extrajeron los injertos, pero por otro lado a diferencia de los aloinjertos el uso de autoinjertos no requiere de inmunosupresores postquirúrgicos. En algunos casos el mejor resultado no será el restaurar la función tal como estaba antes de la lesión.

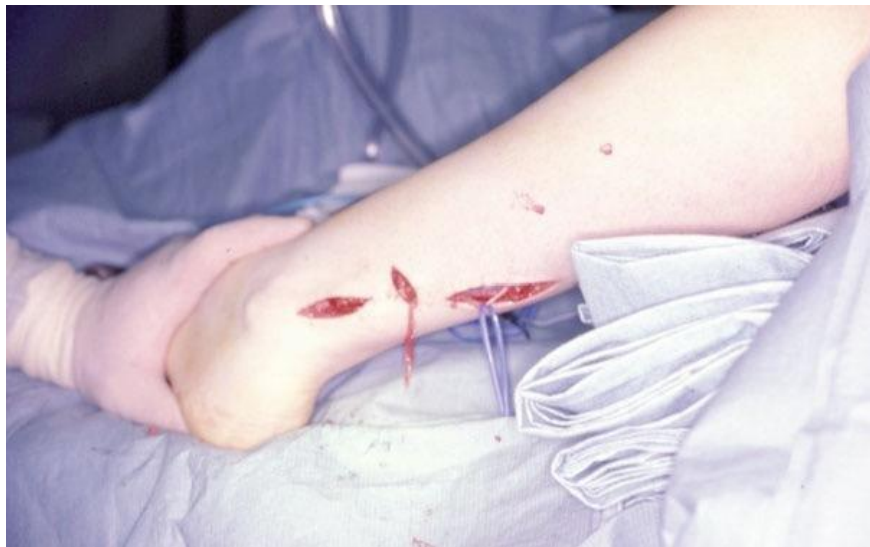

Figura 5: Se puede tomar autoinjertos del nervio sural por medio de múltiples incisiones en la pantorrilla

Aloinjertos.

Los aloinjertos son injertos provenientes de individuos de la misma especie que no son genéticamente idénticos; en este caso son extraídos de cadáveres los cuales son una buena fuente ilimitada de injertos, nos da la ventaja de que no hay morbilidad postquirúrgica y que el injerto puede ser proveniente de la misma estructura que intentamos reparar, es decir si el daño es en el IAN podemos extraer el injerto del IAN del cadáver. El uso de inmunosupresores es necesario lo cual es un aspecto negativo de esta

técnica pues deja al paciente expuesto a enfermedades oportunistas, pero caso contrario el cuerpo rechazara el injerto. La producción de estos se da una vez que sacados del donante estos son librados de las células y tratados con enzimas para suprimir la inhibición de regeneración axonal y son esterilizados con rayos gamma; finalmente son dimensionados y guardados bajo cero (- 40°C) hasta por 3 años y al momento de usarlos son descongelados completamente en solución salina estéril o en solución de Ringer (que es una colección de sales disueltas en agua) por 5 a 10 minutos y una vez descongelados son implantados usando la misma técnica que se usa para autoinjertos.

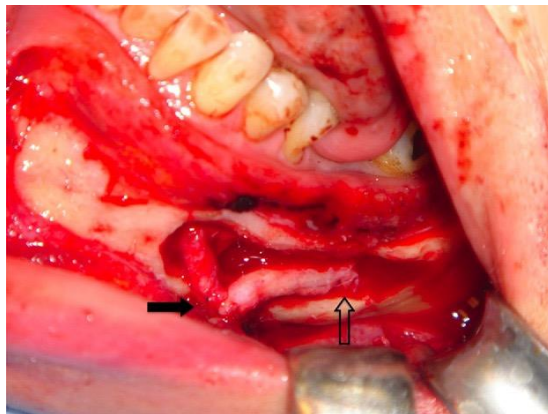


Figura 6: Aloinjerto suturado en su lugar usando técnica para evitar tensión sobre los nervios.

PROPUESTA DE USO DE ALOINJERTOS NERVIOSOS Y ANÁLISIS DE RESULTADOS DE SENSIBILIDAD NEUROLÓGICA POSTOPERATORIA SEGÚN LA LITERATURA

Heridas del nervio alveolar inferior han sido reportadas en el 0.4 al 22% de pacientes que son sometidos a la remoción de los terceros molares, dentro de este porcentaje el 25% de los pacientes no se recuperan pasado un año del momento de la lesión y el 0.9% de estos puede tener una lesión permanente. Dejando de lado la extracción de piezas impactadas, las osteotomías y los implantes son las mayores causas asociadas con lesiones a este nervio. A futuro una lesión del nervio alveolar inferior puede resultar en heridas del labio inferior por mordidas por lo tanto todo tratamiento que devuelva una recuperación funcional nerviosa es de potencial valor para el paciente, a pesar de que en ciertos casos se puede realizar una transposición del nervio para evitar lesionarlo. En casos de segmentación se pueden usar autoinjertos, pero esta práctica se ha reducido puesto a que el sitio donante suele sufrir pérdida sensorial y nerviosa con un potencial dolor neuropático. Con el fin de reducir potenciales complicaciones como las descritas se desarrolló el concepto de un tejido preformado con la condición de que logren una recuperación neurosensorial similar a la lograda con autoinjertos para ser considerados como una alternativa viable. A pesar de que hay algunas de estas opciones aprobadas por la FDA para reparación de nervios periféricos y craneales, la literatura en microneurocirugías trigeminales es limitada y consiste principalmente en el

reporte de casos clínicos no se ha identificado un tejido sintético ideal para reparación del nervio alveolar inferior o para el nervio lingual. Reconectar ambos extremos del nervio segmentado asegurándose de que no tengan tensión es una metodología bien establecida; sin embargo, en situaciones específicas como grandes espacios entre los extremos donde se aumenta la tensión entre los extremos se puede considerar un injerto como una opción. Shanti y Ziccardi reportaron el uso de un aloinjerto decelularizado llamado "Avance" para reconstruir un defecto de un segmento del nervio alveolar inferior como resultado de una extracción en un paciente de sexo femenino de 62 años en el cual se preservó el alveolo con un aloinjerto óseo, este caso trata sobre un mecanismo poco común de herida a este nervio. 3 semanas después de la cirugía se hicieron pruebas utilizando filamentos de frey, pruebas de sensación térmica y vibratorias y con pequeños pinchazos y no se vio ningún cambio significativo, sin embargo 5 meses más tarde el paciente reportó una sensación de hormigueo y picazón del lado afectado y posteriormente respondió favorablemente a las pruebas realizadas previamente, pero se cree que los resultados pudieron ser mejores si el procedimiento se hubiese hecho antes puesto a que se permitió una mayor degeneración por el tiempo de espera prolongado puesto a que el paciente fue puesto bajo observación. Se vio que los aloinjertos funcionan tan bien como los autoinjertos, pero su uso se ha complicado por el requerimiento de inmunosupresión sistémica por 18 meses dejando a los pacientes susceptibles a infecciones oportunistas y formación de tumores por eso se desarrollaron aloinjertos decelularizados para permitir al injerto mantener

los componentes de la matriz extracelular y organización estructural del autoinjerto mientras se evitan las complicaciones mencionadas. A su vez el estudio de Zuñiga demostró que los aloinjertos nerviosos pueden ser exitosos en la reconstrucción nerviosa del nervio lingual y alveolar inferior en defectos de hasta 70mm, estos resultados son consistentes con otros estudios acerca de reconstrucción de nervios periféricos. Salomón, Miloro y Kolkythas en su estudio tuvieron la hipótesis de que la reconstrucción inmediata de un seccionamiento quirúrgico del nervio con aloinjertos en esa situación mostraría resultados exitosos y que de hecho los resultados serían superiores a los de las tasas de éxito esperados usualmente en microneurocirugías reparativas de traumas trigeminales asociados con la reparación tardía de la herida. Al final de 12 pacientes con reparaciones nerviosas 7 entraron al estudio de los cuales solo uno mostro no tener una recuperación sensorial, finalmente se llegó a la conclusión que la reconstrucción nerviosa inmediata del nervio alveolar inferior con aloinjertos es una opción viable y predecible para recuperar la función sensorial. Zúñiga, Williams y Petristor tenían también dos hipótesis en su estudio sobre una intervención inmediata, la primera fue que el uso de estos aloinjertos para reconstruir inmediatamente el IAN durante la reconstrucción mandibular sería efectivo en restaurar la sensación en el labio y quijada y sería seguro, la segunda; los injertos de 4.5 – 7 cm de longitud serían capaces de soportar la recuperación sensorial funcional en un nervio únicamente sensitivo (IAN) cuando reparado inmediatamente. En el estudio se utilizaron pacientes de 5 – 70 años que requerían una

resección mandibular uni o bilateral para patologías benignas, 17 de 18 pacientes mostraron una recuperación funcional completa, por lo tanto, este estudio aporta datos que prueban la efectividad y la seguridad de este tipo de injertos.

ANÁLISIS COMPARATIVO ENTRE LAS SECUELAS NEUROLÓGICAS DESPUES DE USAR LAS TÉCNICAS IVRO Y SSRO

Los procedimientos de cirugía ortognatica han sido ampliamente descritos, en el caso de prognatismo mandibular se han descrito dos técnicas dominantes para su tratamiento; la osteotomía de división sagital de rama (SSRO) y la osteotomía intraoral vertical de rama (IVRO). En la SSRO se han hecho una variedad de modificaciones con el fin de minimizar los casos de morbilidad y aumentar la estabilidad del procedimiento. La disfunción neurosensorial reportada es mucho más baja al usar IVRO, pero los resultados son difíciles de comparar debido a la amplia variación en los tiempos de seguimiento y evaluación de función nerviosa. Los métodos de sensibilidad sensorial estándar incluyen umbral al toque suave, discriminación de 2 puntos, sensibilidad a temperatura y potencial evocado somatosensorial trigeminal (TSEP) el cual es no invasivo, muy objetivo y muy confiable y puede usarse para analizar la hipoestesia sensorial trigeminal despues de SSRO. Takazakura en su estudio busco comparar objetivamente por medio de TSEP las diferencias en la hipoestesia del labio inferior

postquirúrgicas después de SSRO e IVRO. Se usaron 30 pacientes de 15 a 33 años quienes tenían prognatismo mandibular con y sin asimetría, estos fueron divididos en 3 grupos de los cuales cada uno fue sometido a un método diferente, y se realizaron pruebas sensoriales, de los 3 grupos; el grupo que fue sometido al método IVRO mostro la recuperación de hipoestesia más temprana o una ausencia de la misma, a pesar de esto cualquiera de los dos métodos son ampliamente aceptados y útiles y la decisión del médico tratante deberá hacerse después de considerar cada caso y explicar las ventajas y desventajas de cada procedimiento al paciente.

Hashiba en su estudio quería determinar por medio de potenciales evocados si las diferentes técnicas quirúrgicas y de fijación influyen en la recuperación de la hipoestesia de labio superior e inferior después de una cirugía ortognática. El estudio consistió en 174 pacientes con prognatismo mandibular con y sin asimetría que fueron sujetos a cirugías ortognáticas utilizando diferentes técnicas de fijación y quirúrgicas. Estos fueron divididos en 4 grupos y posteriormente se midió su función neurosensorial usando TSEP una y dos semanas, 3 y 6 meses y hasta llegar al año. Y se concluyó que el tiempo de recuperación de hipoestesia del labio inferior después de una cirugía ortognática dependía del procedimiento quirúrgico, siendo la recuperación de la hipoestesia del labio inferior mucho más rápida después de usar IVRO que SSRO. Si hablamos de estabilidad Al – Moraissi determino que no hay mayor diferencia entre las dos técnicas a menos que hablemos de dimensión vertical la cual SSRO brindara una mejor dimensión vertical las verdaderas diferencias se encontraron en cuanto a la disfunción

neurosensorial del IAN y se concluyó que SSRO y IVRO aportan una buena estabilidad cuando se los utiliza en cirugías para retroceso mandibular, pero cuando hablamos de función nerviosa IVRO baja estadísticamente la incidencia de disfunción neurosensorial sobre el IAN después de la cirugía en comparación con SSRO. Hasegawa demostró en su estudio algo similar donde al final pacientes sometidos a IVRO demostraron tener una recuperación neurosensorial mucho más rápida en comparación con pacientes sometidos a SSRO.

CONCLUSIÓN/PROPUESTA DE INVESTIGACIÓN

Queda claro que la Neurología es una parte fundamental de toda ciencia médica y la Odontología por formar parte de estas ciencias no es la excepción y por lo tanto es necesario tener un enfoque médico y odontológico en la profesión para poder garantizar el éxito de los tratamientos así como siempre tener un enfoque neurológico de manera general y conocimiento básico del mismo para poder detectar, tratar y evitar enfermedades neurológicas específicas de nuestro campo así como de manera integral. Profundizando en la parte quirúrgica como era de esperarse según lo que reporta la literatura la técnica IVRO demostró tener un menor índice de pérdida de función así como un índice más rápido en recuperación de la misma en contraste con SSRO; lo que sugiere que esta sería una mejor opción en ciertos casos; pero tampoco se puede descartar la

utilidad, estabilidad y amplio reconocimiento que tiene la técnica SSRO a pesar de sus posibles complicaciones, por lo tanto se puede concluir que ninguna técnica ninguna de las dos técnicas es superior a la otra si no una está más indicada que la otra según el caso; y es responsabilidad del profesional en evaluar el caso, conversar con el paciente y elegir la técnica adecuada según las necesidades del paciente. A su vez en el caso de los injertos nerviosos la idea de Aloinjertos puede no estar libre de posibles complicaciones y escoger utilizar ya sea Aloinjertos o Autoinjertos debe ser decidido comparando costo - beneficio en función del paciente y de lo que el necesite, mas no podemos descartar el uso de esta técnica en el Ecuador que ya no es tan experimental en a nivel internacional; pues la literatura comprueba que el uso de Aloinjertos además de prometedor tiene una recuperación mucho más sencilla que en el caso de Autoinjertos, librando al paciente de experiencias poco placenteras como dolor y perdida de función. Finalmente, para realizar un estudio dentro del Distrito Metropolitano de Quito el método ideal sería el mismo que uso Takazakura en Japón, dejando de lado que la población japonesa es mucho más homogénea que la ecuatoriana; con la ayuda de una población de treinta pacientes sometidos a cirugías ortognaticas en un rango de entre 15 – 33 años de edad recolectados a lo largo de los mayores centros hospitalarios de la ciudad con prognatismo mandibular con y sin asimetría. Se los dividirá en 2 grupos los que serán sometidos a IVRO y los que serán sometidos a SSRO, antes de la cirugía se tomaran radiografías cefálicas y se hará una cefalometría a cada una, así como una radiografía frontal y otra con la técnica de Hirtz despues

de haber explicado el propósito del estudio al paciente y conseguir la firma en el consentimiento informado. Una vez realizada las cirugías por el mismo equipo médico siempre, se realizara la hipoestesia del nervio trigémino con el método TSEP (Potenciales Evocados Somatosensoriales Trigeminales) bilateralmente una semana, dos semanas, un mes, dos meses y tres meses despues de la cirugia hasta llegar a un año, con una máquina que puede ser proporcionada por un laboratorio médico o en su defecto por una institución hospitalaria o de educación superior dentro de la ciudad; esta examinación se realizara de igual manera previo a la cirugía. Finalmente se analizarán los datos estadísticamente por medio de un software estadístico tal como "StatView" y finalmente se verá las diferencias entre los dos grupos usando la prueba de Kruskal – Wallis. Las diferencias se considerarán significativas a partir de $P < 0.05$

REFERENCIAS

- Al-Moraissi, E. A., & Ellis, E. (2015). Is There a Difference in Stability or Neurosensory Function Between Bilateral Sagittal Split Ramus Osteotomy and Intraoral Vertical Ramus Osteotomy for Mandibular Setback? *Journal of Oral and Maxillofacial Surgery*, 73(7), 1360-1371. doi:10.1016/j.joms.2015.01.010
- Arellano, J., Dr., Bianco, G., Dr., Sandoval, F. J., Dr., & Sandoval, F., Dr. (2017). EVOKED POTENTIALS: AN OBJECTIVE MEASURE IN DETERMINING NEUROSENSORIAL ALTERATIONS OF THE LOWER LIP POST SAGITTAL SPLIT RAMUS OSTEOTOMY (SSRO) AND INTRAORAL VERTICAL RAMUS OSTEOTOMY (IVRO). *International Journal of Oral and Maxillofacial Surgery*, 46(1), 318.
- Carpenter, R. H., & Reddi, B. (2012). *Neurophysiology* (5th ed.). London: Hodder Arnold.
- Fonseca, R. J. (2005). *Oral and maxillofacial trauma* (Vol. 2). St. Louis, MO: Elsevier Saunders.
- Hasegawa, T., Tateishi, C., Asai, M., Imai, Y., Okamoto, N., Shioyasono, A., . . . Komori, T. (2015). Retrospective study of changes in the sensitivity of the oral mucosa: sagittal split ramus osteotomy (SSRO) versus intraoral vertical ramus osteotomy (IVRO). *International Journal of Oral and Maxillofacial Surgery*, 44(3), 349-355. doi:10.1016/j.ijom.2014.10.016
- Hashiba, Y., Ueki, K., Marukawa, K., Shimada, M., Yoshida, K., Shimizu, C., . . . Nakagawa, K. (2007). A comparison of lower lip hypoesthesia measured by trigeminal somatosensory-evoked potential between different types of mandibular

- osteotomies and fixation. *Oral Surgery, Oral Medicine, Oral Pathology, Oral Radiology, and Endodontology*, 104(2), 177-185. doi:10.1016/j.tripleo.2006.11.038
- Hauser, S. L., & Josephson, S. A. (2017). *Harrisons neurology in clinical medicine* (3rd ed.). New York: McGraw-Hill Education.
- M., V. T., & Roberto, A. S. (2004). *Cirugía ortognatica: simplificación del tratamiento ortodóntico quirúrgico en adultos*. Caracas: Amolca
- Malamed, S. F. (2013). *Manual de anestesia local* (6th ed.). Barcelona: Elsevier.
- Miloro, M. (2016). *Trigeminal Nerve Injuries*. Berlin: Springer Berlin.
- Oral and maxillofacial surgeons. The experts in face, mouth and jaw surgery.™. (n.d.). Retrieved June 19, 2017, from <http://myoms.org/procedures/corrective-jaw-surgery>
- Ropper, A. H., Samuels, M. A., & Klein, J. P. (2014). *Adams and Victors principles of neurology* (9th ed.). New York: McGraw-Hill medical.
- Salomon, D., & Miloro, M. (2016). Outcome of Immediate Allograft Reconstruction of Long Span Defects of the Inferior Alveolar Nerve. *Journal of Oral and Maxillofacial Surgery*, 74(9). doi:10.1016/j.joms.2016.06.116
- Shanti, R. M., & Ziccardi, V. B. (2011). Use of Decellularized Nerve Allograft for Inferior Alveolar Nerve Reconstruction: A Case Report. *Journal of Oral and Maxillofacial Surgery*, 69(2), 550-553. doi:10.1016/j.joms.2010.10.004
- Strominger, N. L., Noback, C. R., Demarest, R. J., & Laemle, L. B. (2012). *Nobacks human nervous system: structure and function* (6th ed.). Totowa, NJ: Humana Press.
- Takazakura, D., Ueki, K., Nakagawa, K., Marukawa, K., Shimada, M., Shamiul, A., & Yamamoto, E. (2007). A comparison of postoperative hypoesthesia between two

types of sagittal split ramus osteotomy and intraoral vertical ramus osteotomy, using the trigeminal somatosensory-evoked potential method. *International Journal of Oral and Maxillofacial Surgery*, 36(1), 11-14. doi:10.1016/j.ijom.2006.09.016

Zuniga, J. R. (2015). Sensory Outcomes After Reconstruction of Lingual and Inferior Alveolar Nerve Discontinuities Using Processed Nerve Allograft—A Case Series. *Journal of Oral and Maxillofacial Surgery*, 73(4), 734-744. doi:10.1016/j.joms.2014.10.030

Zuniga, J. R., Williams, F., & Petrisor, D. (2017). A Case-and-Control, Multisite, Positive Controlled, Prospective Study of the Safety and Effectiveness of Immediate Inferior Alveolar Nerve Processed Nerve Allograft Reconstruction With Ablation of the Mandible for Benign Pathology. *Journal of Oral and Maxillofacial Surgery*. doi:10.1016/j.joms.2017.04.002