



بررسی کلینیکی ترمیم زخم در دیواره بطنی ماهی کپور معمولی

دکتر سیفاله دهقانی - دکتر محسن ملکی - دکتر سهراب اکبری

بخش جراحی گروه علوم درمانگاهی دانشکده دامپزشکی - دانشگاه شیراز صندوق پستی ۷۱۳۴۵-۱۷۳۱

چکیده

مراحل ترمیم زخم در حیوانات به تفصیل مطالعه شده ولی توجه کمتری به ترمیم زخم در ماهی‌ها شده است چون در زمینه ترمیم زخم دیواره بطنی ماهی اطلاعات کافی موجود نبود، این بررسی بر روی ماهی کپور معمولی انجام گرفت.

تعداد ۱۷۱ عدد ماهی کپور معمولی در سن یک سالگی انتخاب و بر روی سه گروه ۳۲ عددی از آنها عمل جراحی انجام شد و بقیه بعنوان شاهد مورد مطالعه قرار گرفتند. از داروی MS222 به میزان ۱۰۰ ppm در ۳۰ لیتر به منظور بی‌هوش نمودن ماهی‌ها استفاده شد. ادامه بی‌هوشی بوسیله دستگاه Recirculator در طول عمل لاپاراتومی میسر گشت. ناحیه خط میانی شکم ماهی از پائین محوطه صدری تا بالای ناحیه مخرجی بطول ۳ تا ۴ سانتیمتر شکافته شد و پس از مشاهده محوطه بطنی دو لبه دیواره شکم بهم نزدیک و بخیه گشت. بخیه‌ها بصورت تکی بفاصله ۱ تا ۱/۵ سانتیمتر بودند. در گروه اول از نخ کات کوت کرومیک شماره یک، گروه دوم از نخ کات ساده شماره ۳ و در گروه سوم از نخ پلی گلیکولیک شماره سه صفر استفاده شد. پس از عمل، ماهی‌ها در سه آکواریوم جداگانه نگهداری شدند و هر ۵ روز یک بار تا ۵۰ روز مورد بررسی کلینیکی قرار گرفتند. در گروه اول التهاب موضعی متوسط در ۴۰/۶ درصد و التهاب خفیف در ۳۱/۲۵ درصد مشاهده شد. در گروه دوم ۵۳/۱۲ درصد التهاب شدید و ۳۱/۲۵ درصد التهاب متوسط و ۱۵/۶۲ درصد التهاب خفیف نشان دادند در صورتیکه در گروه سوم التهاب موضعی بصورت خفیف در ۱۸/۷۵ درصد ماهی‌ها مشاهده گشت. با توجه به نتایج بدست آمده نخ کات کوت ساده بیشترین واکنش بافتی و نخ پلی گلیکولیک واکنش بافتی جزئی را بهمراه داشت و سطح زخمهای ترمیم یافته در این گروه هموارتر بود بنابراین استفاده از این نخ در جراحی ماهی ارجح‌تر است.



مقدمه

امروزه در جهان فعالیت‌های بی‌شماری در جهت افزایش تولید مواد پروتئینی بمنظور برآوردن نیازهای جوامع بشری انجام می‌شود. توجه و افزایش مواد غذایی دریائی در این خصوص مورد لزوم است بنابراین درمان بیماریهای ماهی با روش‌های گوناگون و اتخاذ شیوه‌هایی در جهت افزایش بازدهی تولید و پرورش ماهی ضرورت دارد. در این میان تعدادی از بیماریهای ماهی مانند: وجود انگل‌های *Ligula*، *Amphilina* و موارد دیگر در ماهیان مولد و با ارزش نیاز به اعمال جراحی و بازکردن محوطه بطنی ماهی دارد. جراحی‌های بطنی ماهی نیز بمنظور انجام عمل جراحی Gonadectomy برای افزایش میزان رشد ماهی‌های پرورشی و یا گرفتن خویار در مورد ماهیان خویاری که با ارزش هستند انجام می‌شود. در تحقیقات پایه‌ای به منظور نصب الکترودهای اندازه‌گیری فاکتورهای حیاتی مانند Cardiac Catheter, Visceral Electrode نیاز به باز نمودن محوطه بطنی دارد. بعلاوه چون این طرح برای اولین بار در کشور اجرا می‌شود نیاز به کسب مهارت لازم در زمینه جراحی ماهی وجود دارد. با توجه به حساسیت ماهی کوتاه نمودن زمان عمل جراحی با کسب مهارت امکان‌پذیر می‌باشد. مراحل ترمیم زخم در حیوانات دیگر به تفصیل مطالعه شده است ولی توجه کمتری به ترمیم زخم در ماهیها شده است و چون از نظر کلینیکی در زمینه ترمیم زخم دیواره بطنی ماهی نیز اطلاعات کافی موجود نیست، این بررسی با اهداف ذکر شده بر روی ماهی کپور معمولی انجام گرفت.

مواد و روشها

تعداد ۱۷۱ عدد ماهی کپور معمولی (*Cyprinus carpio L.*) در سن یک سالگی انتخاب شدند و بمدت یک هفته بمنظور خو گرفتن به محیط آکواریوم در سه آکواریوم بطور مساوی تقسیم شدند. آکواریوم‌ها با پمپ هوادهی و درجه حرارت آنها بین ۱۸ تا ۲۰ درجه سانتیگراد تنظیم گردید. تهویه هر دو روز انجام شد. ماهیها بصورت دستی با غذای فشرده تغذیه شدند. یک روز قبل از عمل و بمنظور خالی بودن معده به ماهی غذا داده نشد. از هر گروه تعداد ۳۲ عدد ماهی مورد عمل جراحی قرار گرفت و بقیه بعنوان شاهد مطالعه شدند.



با توجه به مدت زمان طولانی جهت اجرای عمل Laparotomy از روش Recirculation جهت بی‌هوش کردن ماهی‌ها استفاده شد. داروی MS222 را به میزان ppm ۱۰۰ در ۳۰ لیتر آب حل نموده و مقدار ۲۰ لیتر آن در دستگاه Recirculator و ۱۰ لیتر دیگر در ظرف جداگانه ریخته شد. ابتدا ماهی‌ها را در ظرف محتوی ۱۰ لیتر آب بی‌هوش نموده و سپس به دستگاه Recirculator متصل شدند. لوله محتوی آب بی‌هوش کننده به دهان ماهی متصل و جریان آب برقرار می‌گشت. بی‌هوشی ماهی در پلان III تنظیم گردید. ماهی بی‌هوش شده توسط بست لاستیکی روی میز عمل V شکل روی دستگاه Recirculator مقید شد.

ناحیه خط میانی شکم ماهی از پائین محوطه صدری تا بالای ناحیه مخرجی با برداشتن فلس‌ها و ضد عفونی ناحیه توسط بتادین محلول آماده‌سازی شد. پوست و عضلات خط میانی دیواره شکم بطول ۳ تا ۴ سانتیمتر توسط اسکالپل شکافته شد. شکاف با قیچی گسترش یافت و پس از مشاهده اندامهای بطنی دو لبه دیواره شکم بهم نزدیک و بخیه شد. تکنیک بخیه بصورت ساده تکی بافاصله ۵/۰ تا ۱ سانتیمتر شامل پوست و ماهیچه‌های بطنی بود. در یک گروه از نخ بخیه کات کوت کرومیک شماره ۱ و در گروه دوم از نخ کات کوت ساده شماره ۲ و در گروه سوم از نخ پلی‌گلیکولیک سه صفر استفاده شد. پس از عمل ناحیه بخیه شده با پماد تتراسیکلین آغشته گشت، آنتی‌بیوتیک اکسی تتراسیکلین در ماهیچه‌های سینه‌ای ماهی تزریق و پس از توزین در آب شیرین بدون دارو جهت بهوش آمدن قرار داده شد.

پس از انجام اعمال جراحی و بهوش آمدن، ماهیها در سه آکواریوم جداگانه نگهداری و هر ۵ روز یک مرتبه ماهیهای هر گروه مورد بررسی قرار گرفتند و زخمهای دیواره بطنی آنها از نزدیک با دقت ملاحظه شد. زخمها از نظر جوش خوردن، میزان التهاب بافتی، محکم بودن یا شل بودن بخیه‌ها، تحلیل رفتن بخیه‌ها و پوشیده شدن زخم با کوتیکول از نظر گذرانیده شدند. این بررسی تا ۵۰ روز بعد از عمل ادامه داشت.

نتایج

بصورت ظاهری و کلینیکی پس از عمل، ماهی‌ها در عرض ۵ دقیقه در آب بدون دارو بهوش

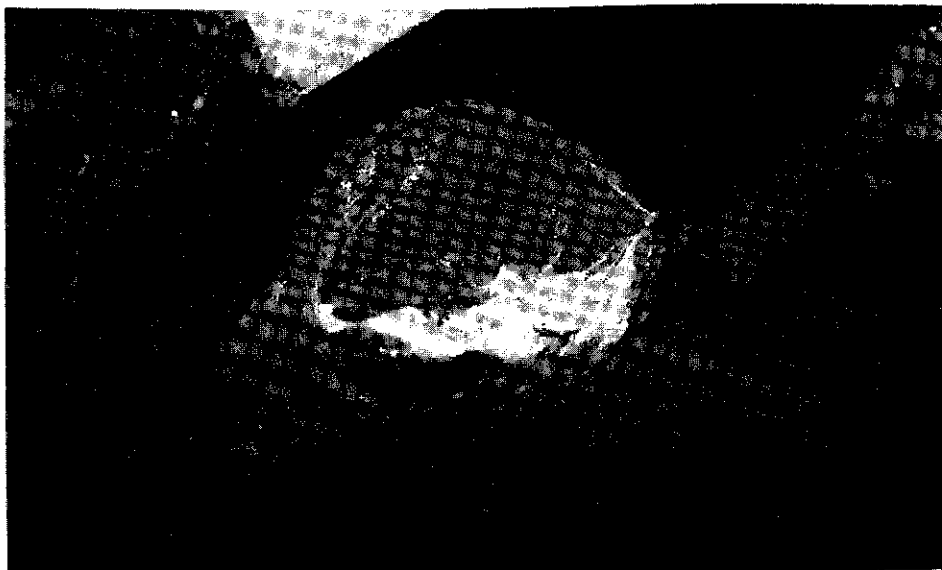

آمدند و اعمال طبیعی خود را انجام دادند. هیچگونه تلفاتی در هیچ یک از گروهها مشاهده نشد. در گروهی که با نخ کات کوت کرومیک شماره یک بخیه شده بودند محل بخیه هموار بنظر می‌رسید. بخیه‌های تکی شل نشده بودند و محکم در بافت قرار داشتند. التهاب بافتی بصورت قرمز صورتی بطور متوسط در روزهای اول در ۱۳ مورد (۴۰/۶ درصد) ماهیها مشاهده شد ولی در روزهای انتهائی بطور خفیف در ۱۰ مورد (۳۱/۲۵ درصد) ماهیها وجود داشت ولی بافت مخاطی کوتیکول تمامی سطح زخم را بطور یکنواخت پر کرده بود. بطوریکه در روزهای انتهائی جای شکاف اصلاً محسوس نبود و در هیچ مورد نفوذ بداخل محوطه صفاقی مشاهده نشد (جدول ۱ و شکل‌های ۱ و ۲).

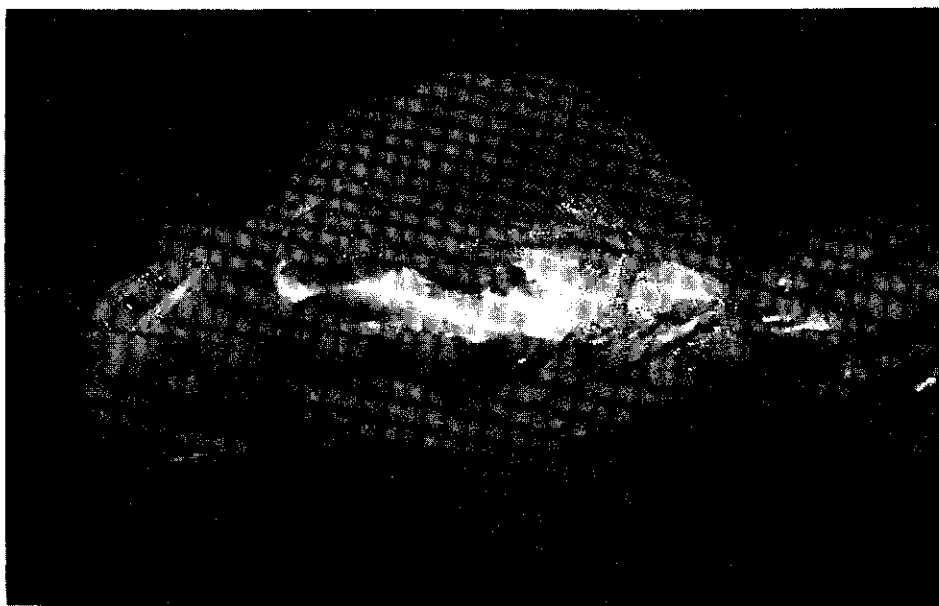
جدول ۱: التهاب موضعی محل زخم بخیه شده در گروههای سه گانه ماهی‌های عمل شده

شماره گروه	نوع نخ بخیه	تعداد ماهیهای عمل شده		التهاب شدید		التهاب متوسط		التهاب خفیف	
		تعداد	درصد	تعداد	درصد	تعداد	درصد	تعداد	درصد
۱	کات کوت کرومیک	۳۲	-	۱۳	-	۴۰/۶	۱۰	۳۱/۲۵	۱۰
۲	کات کوت ساده	۳۲	۱۷	۵۳/۱۲	۱۰	۳۱/۲۵	۵	۱۵/۶۲	۵
۳	پلی‌گلیکولیک	۳۲	-	-	-	-	۶	۱۸/۷۵	۶

در گروهی که با نخ کات کوت ساده شماره ۲ بخیه شده بودند سطح بیشتری از ناحیه عمل دارای التهاب با رنگ قرمز صورتی بود. التهاب در ۱۷ مورد (۵۳/۱۲ درصد) ماهیها شدید، در ۱۰ مورد (۳۱/۲۵ درصد) متوسط و در ۵ مورد (۱۵/۶۲ درصد) خفیف بود. این التهاب شدید که قابل رؤیت بود سبب تشکیل حفره‌های غیرنفوذی و آتشفشانی در سطح زخم شده بود. در تعدادی از این ماهی‌ها نخهای بخیه شل شده و در دو مورد تعدادی از نخها بیرون آمده بودند ولی بافت مخاطی (کوتیکول) در تمامی موارد بجز محل‌های تشکیل حفره‌ها وجود داشت.



شکل ۱: ماهی کپور مقید شده، نخهای بخیه کات کوت کرومیک بصورت ساده تکی
۳۵ روز بعد از عمل در دیواره بطنی



شکل ۲: ماهی کپور مقید شده، محوطه دیواره بطنی ترمیم یافته در روز ۶۰ بعد از عمل



در گروهی که با نخ پلی گلیکولیک (دکسون) سه صفر بخیه شده بودند وضعیت ناحیه عمل شده مناسبتر بود بطوریکه التهاب بافتی یا وجود نداشت یا بصورت خفیف در ۶ مورد (۱۸/۷۵ درصد) مشاهده شد. سطح شکاف هموار و با بافت مخاطی (کوتیکول) مناسبی پر شده و جای نخها پیدا بود و پدیده دیگری وجود نداشت.

مدت زمان کاربردی جراحی در اوائل اعمال جراحی 1 ± 5 دقیقه بود که پس از کسب مهارت‌های لازم این زمان به 1 ± 3 دقیقه تنزل یافت.

بحث

با توجه به لزوم بی‌هوشی جهت انجام عملیات جراحی از داروی MS222 بمیزان ۱۰۰ ppm استفاده شد. القاء بی‌هوشی در آب محتوی داروی فوق به آرامی و در عرض $1/5 \pm 4$ دقیقه انجام گرفت. پس از اینکه ماهی کاملاً احساس تعادل و نگهداری خود را از دست می‌داد و در اختیار جراح قرار می‌گرفت جهت عمل جراحی بر روی میز مخصوصی مقید می‌شد. جهت ادامه بی‌هوشی از دستگاه Recirculator ساخت مؤلفین در دانشکده دامپزشکی شیراز استفاده شد که کاملاً مشابه دستگاههای ساخته شده دیگر بود. ادامه بی‌هوشی توسط دستگاه ذکر شده بسیار مطبوع بود و ماهی‌ها براحتی جهت انجام عمل جراحی در اختیار جراح بودند.

التیام زخم پوست برای ماهیها که در محیطی با فشار اسمزی متفاوت و آلوده به انواع میکرواروگانیزم‌های پاتوژن و فرصت طلب غوطه‌ور است دارای اهمیت حیاتی می‌باشد (Goetz et al., 1977 ; Roubal & Bullock , 1988). التیام زخم در ماهیها دارای دو مرحله است که در مرحله اول سلولهای پوششی اپیدرم با حداکثر سرعت ممکن مهاجرت نموده و با حداقل یک لایه سلول سطح ناحیه ضایعه دیده را می‌پوشاند و این مرحله که غیر وابسته به حرارت است با سرعت سد دفاعی لازم را در مقابل فشار اسمزی و عوامل خارجی ایجاد می‌نماید (Mawdesly - Thomas & Bucke , 1973 ; Singh & Mittal , 1990). در مرحله بعد که وابسته به حرارت است سازمان‌یابی و تکامل لایه اپیدرمی و تشکیل بافت اسکاردردم انجام می‌گیرد (Mawdesly - Thomas & Bucke , 1973).



زمان کوتاهی پس از ایجاد زخم سلولهای اپیدرم از دو طرف لبه زخم بطرف حفره میانی زخم مهاجرت می‌کنند. این سلولها در دستجات فشرده سلولی و بدون از دست دادن اتصالات دسموزومی، بین سلولی این مهاجرت را انجام می‌دهند در حدود $1/5$ تا ۳ ساعت بعد از ایجاد زخم سلولهای فیلامنت مهاجر از دو طرف به یکدیگر متصل شده و یک پل سلولی ضخیم را بوجود می‌آورند (Iger & Abraham, 1990). ایجاد این پل تا 2 ± 7 ساعت بعد از عمل کامل می‌گردد. این مشاهده با یافته‌های Roubal and Bullock (1988) مطابقت دارد. نامبردگان این زمان را ۸ ساعت بعد از عمل عنوان کرده‌اند. نکته قابل توجه این است که لایه درم نسبت به ایجاد زخم عکس‌العمل نشان داده و محل زخم را با تجمع سلولهای مخاطی بی‌رنگ (کوتیکول) پر می‌کنند. این لایه ترشحاتی نفوذپذیری عوامل خارجی به داخل زخم را مسدود می‌کند و لایه محافظ بسیار خوبی برای ترمیم مراحل طولانی مدت ترمیم زخم می‌باشد. این موضوع نیز توسط Roubal and Bullock در سال ۱۹۸۸ گزارش شده است. با توجه به پیدایش آنتی‌بادی‌ها در این لایه مخاطی اهمیت این لایه مشخص تر می‌شود (Anderson & Roberts, 1975).

ماهیان مورد استفاده در این مطالعه در شرایط یکسان آب و دما نگهداری شدند. آکواریوم‌ها در دمای محیط حداقل $3/6 \pm 16/3$ درجه سانتیگراد و حداکثر $1/2 \pm 25/8$ درجه سانتیگراد نگهداری شدند. دمای آب آکواریوم‌ها بطور متوسط $1/2 \pm 19/0$ درجه سانتیگراد بود.

Anderson & Roberts در سال ۱۹۷۵ ترمیم زخم را در ماهی‌های استخوانی (Teleost) در دمای ۳۰، ۲۳، ۱۰ و ۵ درجه سانتیگراد بررسی کردند و متوجه شدند سرعت ترمیم زخم با درجه حرارت بستگی دارد برای مثال پوشش اپی‌تلیال در عرض ۲ ساعت بعد از ایجاد زخم سطح زخم را در ماهیان نگهداری شده در دمای گرم می‌پوشاند در صورتیکه این پوشش در عرض ۲۴ ساعت سطح زخم را در ماهیان نگهداری شده در دمای سرد می‌پوشاند.

با توجه به جدول ۱ نخ کات کوت ساده بیشترین اشکالات بافتی و التهاب موضعی را به همراه داشت. التهاب بافتی در ماهیهای بخیه شده با نخ کات کوت کرومیک کمتر و قابل قبول تر بود ولی در ماهیهای بخیه شده با نخ پلی‌گلیکولیک التهاب بافتی بسیار جزئی بود و سطح زخمها هموارتر و بنابراین استفاده از این نخ در جراحی‌های ماهی ارجح است. جالب توجه است که نخ کات کوت در



پستانداران پس از چند روز استحکام خود را از دست می‌دهد در صورتیکه در ماهی‌های عمل شده با توجه به قرار گرفتن نخ در محیط آبی استحکام خود را حتی پس از ۵۰ روز بعد از عمل از دست نداده بود و سالم در بافت دیده می‌شد. در پستانداران نخ کات کوت با اعمال آنزیمی هضم و جذب می‌شود ولی در ماهیان مشخص نبوده و نیاز به مطالعات بیشتری دارد.

منابع

- Anderson, C.D. ; Roberts, R.J.A., 1975.** A comparison of the effects of temperature on wound healing in a tropical and a temperate teleost. *J. Fish Biology* 1975: 7
- Goetz, JR. F.W. ; Hoffman, R.A. ; Pancof, W.L., 1977.** A surgical operating apparatus for fish and its use in the pinealectomy of salmonids. *J. Fish Biology*. 10:287-210
- Iger, Y. & Abraham, 1990.** The process of skin healing in experimentally wounded carp. *J. Fish Biology*, 36:421-437
- Mawdesly-Thomas, L.E. & Bucke, D., 1973.** Tissue repair in a poikilothermic vertebrate, *Carassius auratus* (L): a preliminary study. *J. Fish Biology*, 5: 115-119
- Roubal, F.R. and Bullock, A.M., 1988.** The mechanism of wound repair in the skin of Juvenile Atlantic salmon. *Salmo salar* L., following hydrocortione implantation. *J. Fish Biology*, 32:545-555
- Singh, S.K. & Mittal, A.K., 1990.** A comparative study of the epidermis of the common carp and the three Indian major carp. *J. Fish Biology*, 36:9-19

کتابخانه منطقه‌ای علوم و تکنولوژی

The Clinical Study of Wound Healing after Laparotomy in *Cyprinus carpio*

S.N. Dehghani DVM - M. Maleki, DVM - S. Akbari, DVM
Veterinary School, Shiraz University
P.O. Box 611, Shiraz 71365, Iran

ABSTRACT

However the different stages of wound healing in animals have been comprehensively investigated, but this issue has received little attention in regard with the fishes. Since only limited information on the subject was available, this study was carried out. To study wound healing in fish, 171 one year old *Cyprinus carpio* were divided into three groups. Each group consisted of 32 carps and the rest were used as the controls. The fishes were anesthetized by MS 222 (100 ppm in 30 l) and kept in this condition using a recirculator, then incised about 3-4 cm along the midline from posterior thorax to near the anal area. The abdominal organs were observed and manipulated followed by the closure of abdominal wall. The abdominal incision was closed in one layer in simple interrupted pattern. The incision in the first group was sutured by chromic cut gut # 1, the second group by plain cut gut # 2 and the third group by polyglycolic acid suture # 3/0. After the operation the fishes were kept in three different aquaria and were checked clinically every 5th day for 50 days.

Local wound inflammation was classified as moderate in 40.6% and mild in 11.25% in the first group (chromic cut gut #1). In the second group (plain cut gut #2) severe inflammation was noticed in 53.12%, moderate inflammation in 11.25% and mild in 15.62% of the fishes, but in the third group (polyglycolic

