

**PENATALAKSANAAN FISIOTERAPI PADA KASUS
POST *OPEN REDUCTION INTERNAL FIXATION*
(ORIF) FRAKTUR *RADIUS ULNA SINISTRA*
DI RST Dr.SOEJONO MAGELANG**



**Disusun sebagai salah satu syarat menyelesaikan Program Studi Diploma III
Pada Jurusan Fisioterapi Fakultas Ilmu Kesehatan**

Oleh:

SITI MUNAWAROH

J100 150 027

**PROGRAM STUDI DIPLOMA III FISIOTERAPI
FAKULTAS ILMU KESEHATAN
UNIVERSITAS MUHAMMADIYAH SURAKARTA**

2018

HALAMAN PERSETUJUAN

**PENATALAKSANAAN FISIOTERAPI PADA KASUS
POST *OPEN REDUCTION INTERNAL FIXATION*
(ORIF) FRAKTUR RADIUS ULNASINISTRA
DI RST Dr.SOEJONO MAGELANG**

PUBLIKASI ILMIAH

Oleh:

SITI MUNAWAROH

J100 150 027

Telah diperiksa dan disetujui untuk diuji oleh:

Dosen Pembimbing,



(Arif Pristianto, SSTFT., M.Fis)

NIK. 100. 1672

HALAMAN PENGESAHAN

**PENATALAKSANAAN FISIOTERAPI PADA KASUS
POST OPEN REDUCTION INTERNAL FIXATION
(ORIF) FRAKTUR RADIUS ULNASINISTRA
DI RST Dr.SOEJONO MAGELANG**

**OLEH
SITI MUNAWAROH
J100150027**

**Telah dipertahankan di depan Dewan Penguji
Fakultas Ilmu Kesehatan
Universitas Muhammadiyah Surakarta
Pada hari Selasa 03 Juli 2018
Dan dinyatakan telah memenuhi syarat**

Dewan Penguji

1. Arif Pristianto, SSTFT., M.Fis
(Ketua Dewan Penguji)
2. Wijianto S.St., M.Or
(Anggota I Dewan Penguji)
3. Umi Budi Rahayu, S.Fis., Ftr., M.Kes
(Anggota I Dewan Penguji)

(*[Signature]*)
(*[Signature]*)
(*[Signature]*)

Dekan,



Dr. Mutala Zinnah, SKM., M.Kes

NIK. 786

PERNYATAAN

Dengan ini saya menyatakan bahwa dalam publikasi ilmiah ini tidak terdapat karya yang pernah diajukan untuk memperoleh gelar ahli madya di suatu perguruan tinggi dan sepanjang pengetahuan saya juga tidak terdapat karya atau pendapat yang pernah ditulis atau diterbitkan orang lain, kecuali secara tertulis diacu dalam naskah dan disebutkan dalam daftar pustaka.

Apabila kelak terbukti ada ketidakbenaran dalam pernyataan saya di atas, maka akan saya pertanggungjawabkan sepenuhnya.

Surakarta, 27 juni 2018

Penulis



SITI MUNAWAROH

J100 150 027

**PENATALAKSANAAN FISIOTERAPI PADA KASUS POST OPEN
REDUCTION INTERNAL FIXATION (ORIF) FRAKTUR RADIUS ULNA
SINISTRA DI RST Dr.SOEJONO MAGELANG**

Abstrak

Latar Belakang: Fraktur *radius ulna* adalah terputusnya hubungan tulang *radius* dan *ulna* yang disebabkan oleh cedera pada lengan bawah, baik trauma langsung maupun trauma tidak langsung.

Tujuan: untuk mengetahui manfaat dari *infra red* dan terapi latihan pada kasus post ORIF fraktur radius ulna.

Hasil: setelah melakukan 6 kali terapi dengan menggunakan *infra red* dan terapi latihan adanya penurunan Nyeri menggunakan VRS (*Verbal Descriptive Scale*) nyeri diam pada T1 dari 3 nyeri sedang pada T6 menjadi 2 nyeri ringan, Nyeri gerak pada T1 dari 5 nyeri sangat berat pada T6 menjadi 3 nyeri sedang, Nyeri tekan pada T1 dari 4 nyeri berat pada T6 menjadi 2 nyeri ringan. Peningkatan lingkup gerak sendi (LGS) pada wrist dari T1 dengan hasil S 20°-0°-15° menjadi T6 dengan hasil S 40°-0°-40°, pada elbow pada gerakan flexi dan ekstensi dari T1 dengan hasil S 0°-0°-100° menjadi T6 dengan hasil S 0°-0°-130°, pada gerakan pronasi dan supinasi dari T1 dengan hasil S 0°-0°-0° menjadi T6 dengan hasil S 15°-0°-15°. Peningkatan aktivitas fungsional pasien menggunakan Wrist Hand Disability Index (WHDI) pada T1 dengan hasil 62% derajat kecacatan pada semua aspek kemampuan fungsional menjadi T6 dengan hasil 40% derajat kecacatan sedang.

Kesimpulan: *Infra red* dan terapi latihan dapat mengurangi nyeri, meningkatkan lingkup gerak sendi (LGS), dan meningkatkan aktivitas fungsional pada pasien.

Kata kunci: Fraktur Radius Ulna, *Infra Red*, Terapi Latihan.

Abstract

Background: racture of the ulna radius is the breaking of the radius and ulna bone connections caused by an injury to the forearm, both direct and indirect trauma.

Objectives : to know the benefits of *infra red* and exercise therapy on post-ORIF fracture of the ulna radius.

Results : after 6 therapy using *infra red* and therapy therapy for pain reduction using VRS (*Verbal Descriptive Scale*) silent pain in T1 from 3 moderate pain in T6 to 2 mild pain, motion pain in T1 from 5 pain very heavy on T6 to 3 moderate pain, Tenderness in T1 from 4 severe pain in T6 to 2 mild pain. Increased rainge of motion (ROM) on wrist of T1 with result S 20°-0°-15° to T6 with result S 40°-0°-40°, at elbow at flexi motion and extension of T1 with result S 0° -0°-100° to T6 with the result S 0°-0°-130°, on the pronation and supination movement of T1 with the result S 0°-0°-0° to T6 with the result S 15°-0°-15 °. Increased functional activity of patients using Wrist Hand Disability Index (WHDI) on T1 with 62%

degree of disability on all aspects of functional ability to T6 with 40% degree of moderate disability.

Conclusion : Infra red and exercise therapy can reduce pain, range of motion (ROM), and increase functional activity in patients.

Keywords : fracture of ulna radius, infra red, exercise therapy.

1. PENDAHULUAN

Fraktur lengan bawah biasanya fraktur corpus radii, ulnae, ataupun keduanya. Fraktur *Radius Ulna* dapat terjadi pada 1/3 proksimal, 1/3 medial, atau 1/3 distal. Fraktur dapat terjadi pada salah satu tulang *ulna* atau *radius* saja dengan atau tanpa dislokasi sendi. Fraktur radius ulna biasanya terjadi pada anak usia 10 tahun (5-13 tahun) (Muttaqin, 2008).

Berdasarkan data sekunder yang diperoleh peneliti pada tahun 2012 dari Instalasi Bedah Sentral RSO Prof. DR. R Soeharso , fraktur *Radius Ulna* menempati urutan nomor 8. Pada bulan Juni 2012 dari 382 pasien terdapat 10,79 % pasien yang mengalami fraktur *Radius Ulna* dan menjalani tindakan operasi *debridement* maupun *Open Reduction Internal Fixation* (ORIF) (Fauziah, 2012).

Penanganan yang dilakukan Rumah Sakit terutama dalam bidang ilmu bedah, adalah dengan metode operatif yaitu suatu bentuk operasi dengan pemasangan *Open Reduction Internal Fixation* (ORIF) dimana jenis internal fiksasi yang digunakan dalam kasus ini berupa *plate and screw*. Metode konservatif (pemasangan gips) sudah tidak mungkin dapat dilakukan, hal ini dikarenakan fragmen fraktur sulit untuk menyambung dengan baik. Selain itu, penyambungan tulang kontak fragmen langsung lebih baik dari pada tanpa operasi (Muttaqin, 2009).

Terapi latihan yang dilakukan adalah *active exercise* dan *pasive exercise*. *Active exercise* yang dilakukan dengan dua cara yaitu *free* aktif dan *active assisted* yang berfungsi untuk mengontaksikan otot yang dapat meningkatkan kekuatan otot, dan meningkatkan lingkup gerak sendi. *Pasive exercise* berfungsi untuk melancarkan sirkulasi darah, dan mencegah kontraktur otot (Kisner & Colby, 2012). Oleh sebab itu karena adanya problem maka penulis

tertarik untuk membuat karya tulis yang berjudul “ *Penatalaksanaan Fisioterapi Pada Kasus Post Open Reduction Internal Fixation (ORIF) Fraktur Radius Ulna Sinistra Di RST Dr.Soejono Magelang*”.

2. METODE

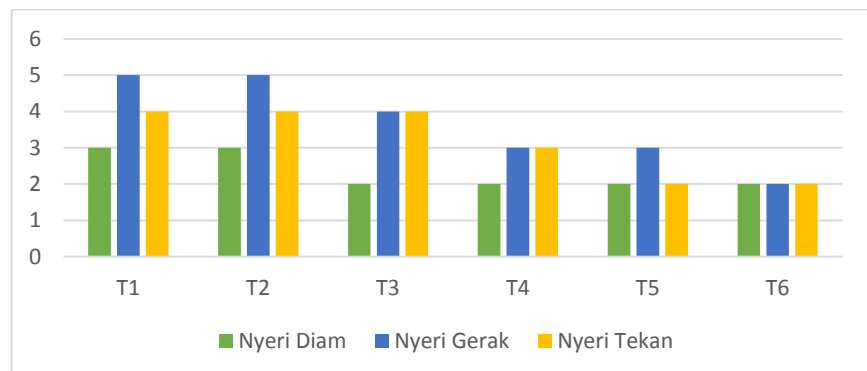
Penatalaksanaan fisioterapi dilakukan sebanyak 6 kali terapi di RST Dr. Soejono Magelang pada pasien Tn. K usia 55 tahun dengan diagnosa post ORIF fraktur *radius ulna* sinistra. Dalam penanganan modalitas fisioterapi yang diberikan adalah *infra red* dan terapi latihan. Metode tersebut digunakan untuk mengurangi nyeri, meningkatkan lingkup gerak sendi (LGS) sendi elbow dan wrist sinistra, meningkatkan aktivitas fungsional pada pasien. Selain terapi diatas, diharapkan keluarga dapat melaksanakan edukasi dirumah yang telah diajarkan oleh fisioterapi saat di rumah sakit seperti melakukan gerakan fleksi-ekstensi dan pronasi- supinasi. pasien juga dianjurkan melakukan stretching atau gerakan yang bersifat mengulur otot lengan bawah agar hasil sesuai yang diharapkan.

3. HASIL PEMBAHASAN

3.1 Hasil

Terapi yang diberikan kepada pasien bernama Tn. K usia 55 tahun yang berdiagnosa post ORIF fraktur *radius ulna sinistra* yang memiliki problematika yaitu nyeri, LGS, dan keterbatasan aktivitas dan kemampuan fungsional. Setelah dilakukan terapi dengan modalitas *infra red* dan terapi latihan selama 6 kali terapi didapatkan hasil:

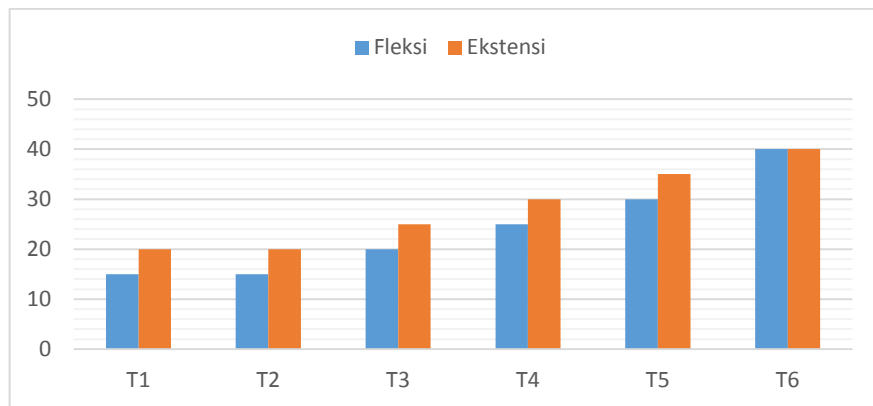
3.1.1 Nyeri dengan VRS



Grafik 1 Evaluasi Nyeri

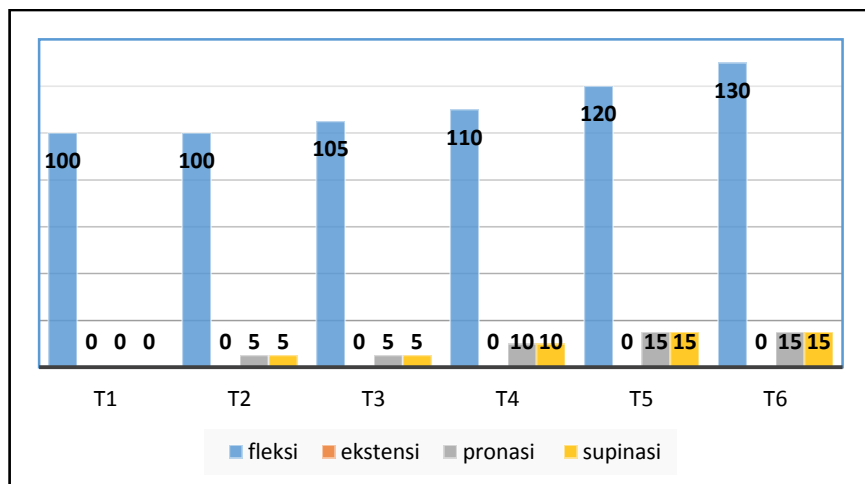
Adanya penurunan nyeri pada sendi *elbow* menggunakan VRS (*Verbal Descriptive Scale*): Nyeri diam pada T1 dari 3 nyeri sedang pada T6 menjadi 2 nyeri ringan. Nyeri gerak pada T1 dari 5 nyeri sangat berat pada T6 menjadi 3 nyeri sedang. Nyeri tekan pada T1 dari 4 nyeri berat pada T6 menjadi 2 nyeri ringan.

3.1.2 Lingkup Gerak Sendi (LGS) dengan goneometer



Grafik 2 Evaluasi LGS wrist

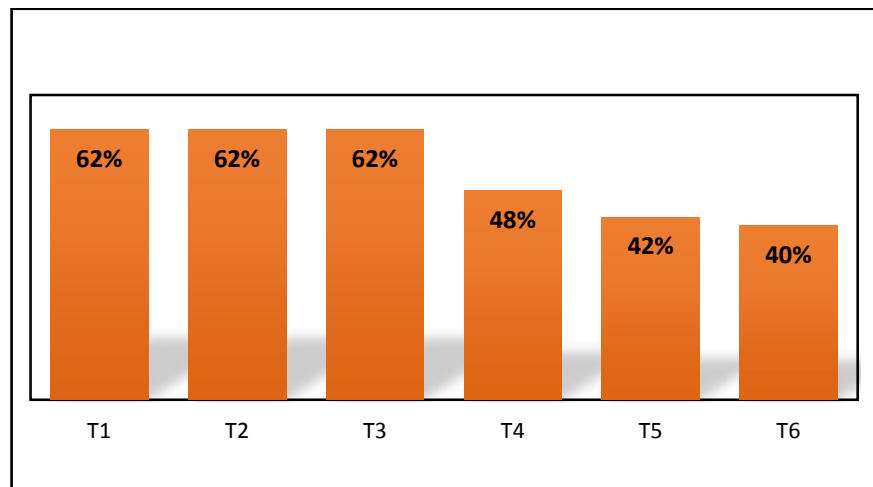
Meningkatnya LGS pada wrist dari T1 dengan hasil S 20°-0°-15° menjadi T6 dengan hasil S 40°-0°-40°



Grafik 3. Evaluasi LGS elbow

Meningkatnya LGS pada elbow dari T1 dengan hasil S 0°-0°-100° menjadi T6 dengan hasil S 0°-0°-130°. T1 dengan hasil R 0°-0°-0° menjadi T6 dengan hasil R 15°-0°-15°.

3.1.3 Aktivitas fungsional dengan indeks WHDI



Grafik 4. Evaluasi hasil indeks WHDI

Adanya peningkatan aktivitas fungsional menggunakan Wrist Hand Disability Index (WHDI) pada T1 dengan hasil 62% derajat kecacatan pada semua aspek kemampuan fungsional menjadi T6 dengan hasil 40% derajat kecacatan sedang.

3.2 Pembahasan

3.2.1 Nyeri dengan *infra red*

Pada pasien ini, didapatkan hasil adanya nyeri karena masih terdapat luka insisi pada tangan kirinya menggunakan VRS (*Verbal Rating Scale*). Kemudian diberikan modalitas *infra red* sebanyak 6 kali terapi. Hasil yang didapatkan dari T1 dan T2 belum adanya perubahan baik nyeri diam, gerak, dan tekan ini disebabkan *infra red* hanya memberikan pemanasan yang superficial saja (Ojeniweh *et al.*, 2015). Pada T3-T6 adanya penurunan nyeri pada nyeri diam, gerak maupun tekan. Hal ini disebabkan sudah adanya peningkatan pada LGS elbow. Pada T3-T5 belum adanya penurunan pada nyeri gerak. Kemudian pada T5-T6 belum adanya penurunan pada nyeri diam, gerak dan tekan. Hal ini disebabkan oleh efek fisiologis dari *infra red* yaitu peningkatan aktivitas sel, aliran darah yang dapat menurunkan rasa

nyeri dan dalam penurunan metabolik histamin dan bradikinin (Ojeniweh *et al.*, 2015).

3.2.2 Keterbatasan LGS dengan terapi latihan.

Pada pasien ini, didapatkan hasil adanya keterbatasan LGS pada sendi elbow, dan wrist sinistra. Kemudian diberikan modalitas terapi latihan sebanyak 6 kali terapi. Hasil yang didapatkan pada sendi elbow dari T1 dan T2 belum adanya perubahan saat gerakan fleksi, ekstensi, pronasi, dan supinasi. Hal ini dikarenakan masih adanya kekakuan sendi elbow. Faktor utama dari kekakuan sendi elbow adalah sensitivitas jaringan pada sendi elbow terhadap trauma tinggi, dan imobilisasi yang lama dapat mengakibatkan penurunan lingkup gerak sendi (Fishe & Galvao, 2010). Pada T3-T6 adanya peningkatan karena *active exercise* dapat meningkatkan ROM lebih besar, dapat kembali bekerja lebih awal, mengurangi nyeri, bengkak dan kekakuan jika dilakukan sedini mungkin. Dalam minggu-minggu pertama (5 sampai 6 minggu) baik melakukan mobilisasi setelah dilakukan pembedahan pemasangan ORIF dari pada tidak dilakukan gerakan selama waktu ini (Rittle *et al.*, 2013).

Pada wrist T1 dan T2 belum adanya peningkatan LGS hal ini karena masih adanya nyeri gerak yang cukup berat dengan nilai 5. Nyeri adalah rasa yang tidak menyenangkan yang dikarenakan adanya rangsangan berbahaya seperti cedera yang menghasilkan impuls, kemudian masuk ke jalur spinal cord untuk mengirimkan informasi dari nosiseptor di primary efferent, dan berakhir di dorsal spinal cord. Setelah tersimulus nosiseptor, potensial aksi yang dihasilkan bersamaan efferen primer menghasilkan rangsangan pelepasannya asam amino (Factor, 2015). Pada T1 dan T2 ini masih menggunakan *passive exercise* yaitu dapat mempertahankan mobilitas sendi, ligamen, tendon dan otot dalam meningkatnya cairan dan menjaga nutrisi didalam sendi

(Kisner & Colby, 2016). Pada T3-T6 adanya peningkatan lingkup gerak sendi dikarena dilakukan latihan *active exercise* yang dilakukan sejak awal setelah dilakukan pembedahan. Manfaat dilakukan latihan secara dini adalah untuk meningkatkan lingkup gerak sendi, dan pasien dapat kembali bekerja kembali (Rticle *et al.*, 2013).

3.2.3 Keterbatasan/ penurunan aktifitas fungsional dengan terapi latihan.

Pada pasien ini, didapatkan hasil adanya penurunan aktifitas fungsional pada tangan kiri pasien. Kemudian diberikan modalitas terapi latihan sebanyak 6 kali terapi. Hasil yang didapatkan pada T1-T3 belum adanya peningkatan pada aktivitas fungsional pasien karena masih adanya kekakuan pada sendi. Kekakuan sendi diakibatkan dari trauma dan dapat terjadi kerusakan pada fungsi anggota tubuh. Faktor utama dari kekakuan sendi karena sensitivitas jaringan yang tinggi pada trauma, terutama pada sendi kapsul (Fisio & Galvao, 2010).

Pada T3-T6 adanya peningkatan karena pasien rutin melakukan latihan dirumah dan dilakukan *active exercise* dapat mengurangi nyeri dan meningkatkan LGS yang mengakibatkan dapat meningkatnya aktifitas fungsional pasien dan dapat kembali bekerja seperti biasanya (Rticle *et al.*, 2013).

4. PENUTUP

4.1 Simpulan

Penatalaksanaan fisioterapi yang dilakukan 6 kali pada kasus Post ORIF Fraktur *Radius Ulna Sinistra* dapat disimpulkan yaitu *Infra red* dapat mengurangi nyeri pada kondisi fraktur *radius ulna*. Terapi latihan dapat meningkatkan LGS pada kondisi fraktur *radius ulna*. Terapi latihan dapat meningkatkan aktifitas dan kemampuan fungsional pada kondisi fraktur *radius ulna*.

4.2 Saran

Berdasarkan pada penatalaksanaan fisioterapi di rumah sakit tentara Dr. Soedjono Magelang, maka penulis memberikan saran kepada pasien, keluarga dan pihak rumah sakit, sebagai berikut :

4.2.1 Bagi Pasien

Berdasarkan uraian diatas penulis memberikan saran kepada pasien agar melakukan terapi secara rutin dan disarankan agar berhati-hati saat melakukan kegiatan sehari-hari seperti mengangkat barang atau benda berat menggunakan tangan kiri. Pasien disarankan untuk melakukan stretching pada lengan bawah dengan gerakan pronasi supinasi dan fleksi ekstensi. Sehingga, tujuan terapi yang sudah di susun oleh fisioterapis dapat yang tercapai dengan baik.

4.2.2 Bagi Keluarga

Berdasarkan uraian diatas penulis memberikan saran kepada keluarga pasien agar memberikan dukungan kepada pasien. Saran yang diberikan kepada keluarga pasien adalah agar memberikan latihan-latihan yang telah diajarkan terapis saat terapi di rumah sakit. Sehingga, tujuan terapi yang telah disusun oleh fisioterapis tercapai dengan baik.

4.2.3 Bagi Pihak Rumah Sakit

Berdasarkan uraian diatas terapis mengajukan saran kepada pihak rumah sakit dengan harapan dapat bermanfaat kepada pihak rumah sakit. Saran yang diberikan adalah menambah alat seperti *infra red*. Sehingga, tujuan yang akan dicapai terselesaikan dengan adanya fasilitas yang mendukung untuk terapi.

DAFTAR PUSTAKA

- Factor, D. N. (2015). *The Physiology Of Pain : An Update And Review Of Clinical Relevance*, 46, 19–23.
- Fauziah, A. (2012). *Asuhan Keperawatan Pada An . W Dengan Open Fraktur Radius Ulna 1 / 3 Distal Sinistra Di Rso Prof . Dr . R Soeharso Surakarta Karya Tulis Ilmiah 1–17. Universitas Muhammadiyah Surakarta. Surakarta.*

- Fisho, G. M., & Galvao, M. V. (2010). *Post-Traumatic Stiffness Of The Elbow*, 45(4), 347–354. [Http://Doi.Org/10.1016/S2255-4971\(15\)30380-3](http://doi.org/10.1016/S2255-4971(15)30380-3)
- Kisner, C., & Colby, L. A. (2012). *Therapeutic Exercise Foundations And Tecniques*, 6th Edition. Philadelphia: F.A Davis Company.
- Kisner, C., & Colby, L. A. (2016). *Terapi Latihan Dasar Dan Teknik*. (W. Budhayanti & D. Widiarti, Eds.) (6th Ed.). Jakarta: Egc.
- Muttaqin, A. (2008). *Asuhan Keperawatan Klien Gangguan Sistem Muskuloskeletal*. (E. Karyuni, Ed.). Jakarta: Egc.
- Muttaqin, A. (2009). *Asuhan Keperawatan Perioperatif: Konsep, Proses, Dan Aplikasi*. Jakarta: Salemba Medika.
- Ojeniwah, N., Ezema, C. I., Anekwu, E. M., Amaeze, A. A., Olowe, O., & Okoye, G. C. (2015). *Efficacy Of Six Weeks Infrared Radiation Therapy On Chronic Low Back Pain And Functional Disability In National Orthopaedic Hospital , Enugu , South East , Nigeria Ipageifi @*, 15(4).
- Rticle, C. R. A., Bphty, S. D., Dip, P. G., Rehab, H. U. L., Boccthy, T. D., Burton, C., ... Bphty, S. M. (2013). *A Retrospective Cohort Investigation Of Active Range Of Motion Within One Week Of Open Reduction And Internal Fixation Of Distal Radius Fractures*. *Journal Of Hand Therapy*, 26(3), 225–231. <http://doi.org/10.1016/j.jht.2013.05.002>