



## CASO CLÍNICO

### Queratoconjuntivitis asociada a dermatitis atópica tratada con tocilizumab

#### Keratoconjunctivitis associated with atopic dermatitis treated with tocilizumab

Celia Raga Jiménez<sup>1</sup>, Tamara Álvarez Marfín<sup>1</sup>, Raúl Ferrando Piqueres<sup>1</sup>, Gerard Pitarch Bort<sup>2</sup>

Servicio de Farmacia<sup>1</sup>, Servicio de Dermatología<sup>2</sup>, Hospital General de Castellón, Comunidad Valenciana. España.

#### Autor para correspondencia

Celia Raga Jiménez  
Calle Massanassa 22, Catarroja.  
46470 Valencia. España

Correo electrónico:  
celiaraga@gmail.com

Recibido el 4 de septiembre de 2017;  
aceptado el 11 de noviembre de 2017.

DOI: 10.7399/fh.10885

## Introducción

La dermatitis atópica es una enfermedad cutánea inflamatoria crónica, de diagnóstico esencialmente clínico que se manifiesta en forma de prurito y brotes recurrentes de eccema de localización típica<sup>1</sup>. A nivel celular, es un desorden multifactorial asociado a células CD4 Th2 que pueden sobreproducir diversas citocinas, entre ellas IL-6<sup>2</sup>. Se sospecha que el origen de la enfermedad pueda ser, entre otros, una sensibilización inmunomediada por inmunoglobulina E (Ig E), por ello en algunos casos esta proteína puede estar anormalmente elevada<sup>3</sup>. Una de las complicaciones más severas de esta afectación es la queratoconjuntivitis atópica, una inflamación no infecciosa de la conjuntiva y la córnea que requiere tratamiento inmediato para impedir la pérdida de visión<sup>4</sup>. Las exacerbaciones agudas del eccema se tratan con corticoides tópicos, y cuando estos no responden se requiere de tratamiento sistémico: antihistamínicos, inhibidores de la calcineurina e inmunomoduladores como azatioprina o anticuerpos antiidiotipo.

El tocilizumab es un anticuerpo monoclonal inmunoglobulina G1 recombinante humanizado antireceptor de interleucina -6 que está indicado en monoterapia o con metotrexato para el tratamiento de artritis reumatoide y artritis juvenil idiopática sistémica y poliarticular<sup>5</sup>.

A continuación se describe el caso de una paciente diagnosticada de dermatitis atópica y queratoconjuntivitis, tratada sin resultado, con múltiples alternativas terapéuticas, en la que se decide el empleo de tocilizumab.

## Descripción del caso

Mujer de 40 años con dermatitis atópica grave del adulto de 11 años de evolución, con agravamiento desde 2015 por afectación de la mayor parte de la superficie corporal y pérdida de un ojo como consecuencia de una queratoconjuntivitis. La afectación cutánea se intensifica en flexuras con frecuentes episodios de sobreinfección. Con la finalidad de controlar la dermatitis atópica, durante los años de evolución se trató con corticoides (de-

flazacort), fototerapia, ciclosporina, metotrexato, micofenolato de mofetilo, y ustekinumab, siendo el inhibidor de la calcineurina el fármaco que mejor control proporcionó sobre la patología cutánea.

En mayo de 2016, a pesar del buen control cutáneo obtenido con la ciclosporina, desarrolló una queratoconjuntivitis en el ojo derecho que progresó a melting corneal, dando lugar a leucoma central perdiendo así casi la totalidad de visión del segundo ojo, percibiendo tan solo la entrada de luz. Se inició tratamiento con colirios fortificados de vancomicina y ceftazidima al 5% cada 3 horas y suero autólogo al 20% cada 2 horas. Como tratamiento sistémico se mantuvo la ciclosporina a dosis de 150 mg cada 12 horas y prednisona 60 mg cada 24 horas.

Tras reunión multidisciplinar, en julio de 2016, los Servicios de Reumatología, Dermatología, Oftalmología y Farmacia Hospitalaria, basándose en la evidencia bibliográfica de Koryüyek *et al.*<sup>6</sup> y Bieber *et al.*<sup>7</sup>, consensuaron el uso de tocilizumab intravenoso fuera de indicación a dosis de 8 mg/kg cada 28 días junto con su tratamiento habitual de ciclosporina.

El objetivo de esta terapia fue doble: por una parte, proporcionar un mejor control de la enfermedad cutánea, y, por otra, controlar la inflamación, especialmente a nivel ocular que además permitiese la reducción de la dosis diaria de corticoides. Para confirmar el resultado del tratamiento y evolución de la enfermedad, se evaluaron dos parámetros: IgE, como marcador analítico de la enfermedad, y un marcador que mostrara la reducción del proceso inflamatorio, la velocidad de sedimentación globular (VSG).

Inicialmente, ambos marcadores presentaron valores elevados; según la analítica realizada en enero de 2016, la Ig E fue de 73.686 UI /ml (parámetros normales: 10-100 UI/ml), y en julio de 2016 la VSG mostró un valor de 36 mm/h.

Se administraron 4 dosis de tocilizumab intravenosa iniciando en agosto de 2016. Tras la primera dosis, la IgE y el marcador de inflamación descendieron. Tras la segunda, ambos parámetros se situaron en valores inferiores a los obtenidos tras la primera administración (Figura 1 y 2). A partir de octubre

## PALABRAS CLAVE

Tocilizumab; Dermatitis atópica; Conjuntivitis atópica; Inmunoglobulina E.

## KEYWORDS

Tocilizumab; Atopic dermatitis; Atopic conjunctivitis; Immunoglobulin E.



de 2016, se fueron reduciendo las dosis de corticoide llegando a 50 mg cada 24 horas. Mejoró la visión y la paciente comenzó a ver formas y colores. El 27 de octubre se administró la última dosis de tocilizumab intravenoso y el 25 de noviembre se continuó con tocilizumab subcutáneo 162 mg semanal, manteniendo el descenso de corticoides a 2,5 mg por semana.

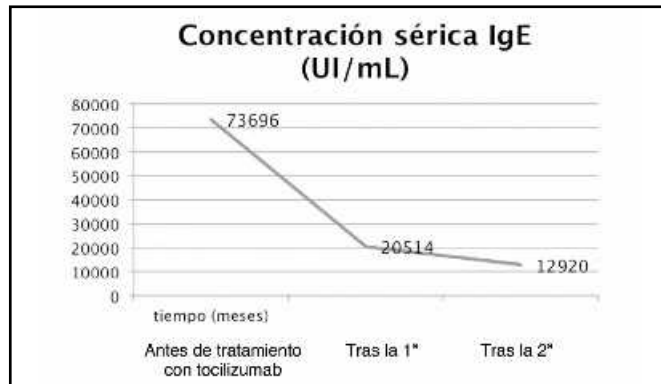


Figura 1. Evolución de la concentración sérica de inmunoglobulina E (UI/ml) tras la administración de tocilizumab.

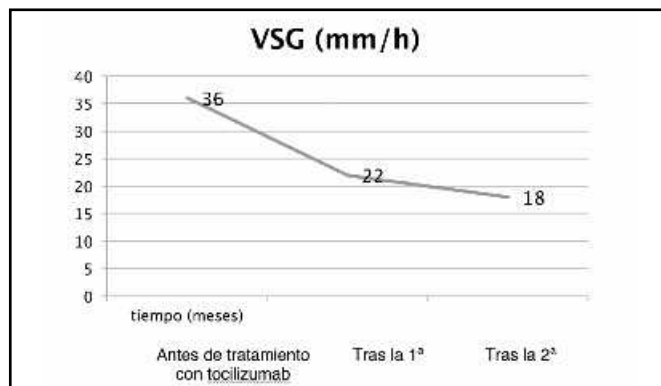


Figura 2. Evolución de la velocidad de sedimentación globular (mm/h) tras la administración de tocilizumab.

## Discusión

El tocilizumab mejoró la dermatitis atópica de manera objetiva con una reducción de concentración de IgE de un 83% y del marcador de inflamación (VSG) del 38,8% tras tres meses de tratamiento. Además, permitió el control inflamatorio del ojo derecho de la paciente evitando la pérdida de este.

Según el Servicio de Oftalmología, solo con el control de la inflamación ocular podría barajarse la posibilidad de trasplante tectónico para mejorar la visión perdida.

## Bibliografía

1. Espía SM, Martínez CC, García JA. Dermatitis atópica. En: Chivato TP, Antepara IE. Recomendaciones y algoritmos de práctica clínica de la Sociedad Española de Alergología e Inmunología clínica. Guía urticaria y angioedema. 1ª ed. Madrid: Luzán S, S.A; 2010. p.19-24.
2. Toshitani A, Ansel JC, Chan SC, Li SH, Hanifin JM. Increased interleukin 6 production by T cells derived from patients with atopic dermatitis. *J Invest Dermatol.* 1993;100:299-304.
3. Bieber T. Atopic dermatitis. *N Engl J Med.* 2008;358(14):1483-94
4. Chen JJ, Applebaum DS, Sun GS, Pflugfelder SC. Atopic keratoconjunctivitis: A review. *J Am Acad Dermatol.* 2014;70 (3):569-75.
5. AEMPS: Agencia Española de Medicamentos y Productos Sanitarios. CIM (centro de información de medicamentos). Ficha técnica RoActemra 20mg/ml concentrado para solución para perfusión® [Internet]. España: Agencia Española de Medicamentos y Productos sanitarios. [Citado: 30/01/2017].

Si bien es cierto que el uso de tocilizumab no supone una novedad en dermatitis atópica ni en uveítis<sup>8</sup>, la medida de marcadores analíticos en este caso pone en relieve la eficacia del fármaco en esta patología. La buena respuesta obtenida con tocilizumab tras el fracaso de múltiples tratamientos, previo consentimiento informado de la paciente, plantea la duda de si su empleo precoz hubiese evitado la pérdida de visión bilateral.

Cabría pensar en la posible utilidad de omalizumab con el objetivo de reducir los niveles séricos de IgE. Sin embargo, el uso de este anticuerpo para esta patología no parece haber funcionado con éxito<sup>9</sup>.

Por todo ello, y pese a los buenos resultados clínicos y analíticos obtenidos con tocilizumab, serían recomendables estudios de eficacia y seguridad con mayor número de pacientes y durante un periodo de tiempo más prolongado que avalara su utilización para esta patología o similares. Además y tras la aprobación por la FDA de dupilumab<sup>10</sup>, fármaco indicado para dermatitis atópica, se podría plantear realizar estudios comparativos entre ambas alternativas terapéuticas. A pesar de que con tocilizumab se dispone de escasa experiencia clínica en cuanto a dermatitis atópica, si se cuenta con mucha a nivel de seguridad por el uso frecuente en sus indicaciones aprobadas, ventaja sobre dupilumab del que todavía no existen datos a largo plazo.

## Financiación

Sin financiación.

## Agradecimientos

A los Servicios de Reumatología, Oftalmología, Dermatología y especialmente a la paciente y familiares que nos han comunicado de tan buen grado, la clínica y han depositado la confianza en el Servicio de Farmacia del Hospital General Universitario de Castellón.

## Conflicto de intereses

Sin conflicto de interés.

## Aportación a la literatura científica

Los anticuerpos monoclonales aparecen como terapias dirigidas abriendo un horizonte de nuevas alternativas terapéuticas en enfermedades inmunomediadas. Este caso clínico plantea un uso fuera de indicación de tocilizumab para dermatitis atópica con complicaciones oftálmicas. Un caso grave de dermatitis atópica no controlada con las terapias disponibles.

El buen resultado obtenido reflejado de manera objetiva en el descenso de inmunoglobulina E y de marcadores inflamatorios a pesar de ser en un único paciente con las limitaciones que eso conlleva, plantea la posibilidad de barajar el uso de este fármaco, siempre consensuado de manera multidisciplinar, cuando los pacientes no responden ante terapias convencionales.

Tocilizumab podría convertirse, por tanto, en una alternativa terapéutica a tener en cuenta en esta patología, convirtiendo este artículo en soporte bibliográfico para los clínicos ante una situación similar donde se han agotado las opciones farmacológicas.

Disponible en: [https://www.aemps.gob.es/cima/pdfs/es/ft/08492001/FT\\_08492001.pdf](https://www.aemps.gob.es/cima/pdfs/es/ft/08492001/FT_08492001.pdf)

6. Koryüek OM, Kalkan G. A new alternative therapy in dermatology: tocilizumab. *Cutan Ocul Toxicol.* 2016; 35(2):145-52.
7. Bieber T, Straeter B. Off-label prescriptions for atopic dermatitis in Europe. *Allergy.* 2015; 70(1):6-11.
8. Papo M, Bielefeld P, Vallet H, Seve P, Wechsler B, Cacoub P *et al.* Tocilizumab in severe and refractory non-infectious uveitis. *Clin Exp Rheumatol.* 2014; 32(4 Supl. 84):S75-9.
9. Navarini AA, French LE, Hofbauer GF. Interrupting IL-6-receptor signaling improves atopic dermatitis but associates with bacterial superinfection. *J Allergy Clin Immunol.* 2011;128(5):1128-30.
10. Bechk LA, Thaci D, Hamilton JD, Graham NM, Bieber T *et al.* Dupilumab Treatment in Adults with Moderate to Severe Atopic Dermatitis. *N Engl J Med.* 2014;371(2):130-9.