

# Azonnali emlőrekonstrukció endoszkóposan asszisztált latissimus dorsi izomlebennyel

## Breast reconstruction surgery with endoscopic assisted latissimus dorsi muscle flap

BOGNÁR GÁBOR<sup>@</sup>, NOVÁK ANDRÁS, LEDNICZKY GYÖRGY, ISTVÁN GÁBOR

Semmelweis Egyetem, II. Sz. Sebészeti Klinika (igazgató: Dr. István Gábor)

Az emlő-helyreállító műtétek eredményei a betegek számára nem mindig kielégítőek. A latissimus dorsi izomlebennyel végzett helyreállító műtét megfelelő lehetőség, és endoszkópos preparálás mellett a háti heg is elkerülhető. A hónaljban ejtett egyetlen metszéssel keresztül a bőrmegtartó mastectomia és a sentinelnyirokcsomó-eltávolítás vagy az axillaris lymphadenectomia is elvégezhető. Az azonnali emlőrekonstrukcióhoz egyes esetekben a latissimus dorsi izomlebens használható fel, amely endoszkóposan asszisztáltan ebből a metszésből kiperarálható. A bemutatott beteg az esztétikai és a funkcionális eredménnyel is elégedett volt, a mell alakjának megőrzése és a háti heg mellőzésének köszönhetően.

**Kulcsszavak:** emlőrekonstrukció, latissimus dorsi izomlebens, endoszkópos sebészet, emlőrák

The results obtaining with breast reconstruction surgery are not always satisfactory for the patients. Reconstruction with pure latissimus dorsi flap is useful option and due to endoscopic harvest large scar on the back can be avoided. The skin sparing mastectomy and even the sentinel lymph node biopsy or lymphadenectomy can be performed using a single incision in the axilla. Also the immediate reconstruction with endoscopically assisted harvest of the latissimus dorsi muscle flap in selective cases can be done using the same incision. The patient reported high satisfaction with the aesthetic and functional results due to preservation the breast shape and the absence of any scarring on the back.

**Keywords:** breast reconstruction, latissimus dorsi muscle flap, endoscopic surgery, breast cancer

*Beérkezett:* 2017. március 3.; *elfogadva:* 2017. április 26.

**Rövidítések:** DCIS – ductal carcinoma *in situ*, DIEP – deep inferior epigastric artery, IDC – Invasive Ductal Cancer, LAT – latissimus dorsi, NPI – Nottingham Prognostic Index, OE – oestrogén receptor, TNM – Classification of malignant tumours, TRAM – Transversal Abdominal Rectus Muscle

## Bevezetés

A latissimus dorsi izomlebens endoszkópos preparálását már 1994-ben Fine és munkatársai publikálták,<sup>1</sup> ám emlőrekonstrukciónál való alkalmazásáról csak 2000-ben írtak.<sup>2</sup> Ezt követően is csak kevés publikáció számolt be erről a technikáról. A legnagyobb esetszámú közlemények parciális mastectomiát követő azonnali rekonstrukciókról számoltak be.<sup>3–5</sup> Bőrmegtartó (skin sparing) mastectomiák esetében végzett azonnali emlőrekonstrukciókról 8–52 beteg esetében számoltak be, de egyik esetben sem voltak képek a klinikai eredményről.<sup>6–8</sup> A latissimus dorsi izomlebens endoszkópos preparálása nem elterjedt sebészeti módszer

a mellkasfal görbülete és a korlátozott vizualizáció, valamint a hosszabb műtéti idő miatt.<sup>9</sup> Menke és munkatársai csak két esetben végeztek endoszkópos preparálást 121, latissimus dorsi izomlebennyel végzett rekonstrukciós műtét kapcsán.<sup>10</sup>

A betegek, akik bőrmegtartó mastectomián esnek át, növekvő igényt mutatnak kisebb posztoperatív komplikációs eséllyel végzett és kevesebb műtét utáni ápolást igénylő rekonstruktív beavatkozásra. Ezek a betegek általában fiatalok, vékonyak és a hasi zsírszövet mennyisége nem elegendő haránt irányú rectus abdominis (TRAM) musculocutan lebennyel vagy akár a mikrosebészeti technikával végzett DIEP-lebennyel történő rekonstrukcióra. Más esetben a

<sup>@</sup>Levelezési cím/Corr. address: Dr. Bognár Gábor, Semmelweis Egyetem, II. Sz. Sebészeti Klinika, 1125 Budapest, Kútvölgyi út 4.  
Tel.: 36 1 325 1100; Fax: 36 1 375 4291; E-mail: bgabor68@gmail.com

beteg elutasítja a nagy morbiditással járó TRAM-lebennyel végzett rekonstrukciót, vagy a dohányzás miatt nem alkalmas rá, illetve nem akar nagy hegeket.

## Esetismertetés

Fiatal, nem dohányzó, társbetegség nélküli, kisméretű emlőjű nőbetegünknel (1. ábra) hisztológiailag igazolt malignus daganatot diagnosztizáltak a bal oldali emlő belső kvadránsai határán, amely a bőrt nem érintette, ultrahanggal mérve a bőr alatt 16 mm-re helyezkedett el, távolsága az areolától több mint 2 cm és mérete kisebb volt, mint 3 cm, így subcutan mastectomiát végeztünk a bőr és a mellbimbó megtartásával (nipple sparing mastectomy). A tumor (hisztológia: IDC + DCIS: 28 × 19 mm, TNM: T2N1Mx, Gr. III, NPI: 4,054, OE: pozitív, PR: pozitív, Her-2: negatív, 2/8 nyirokcsomó pozitív) ép széllel került eltávolításra és pozitív sentinelnyirokcsomó-lelet miatt axillaris blokkdissectiót végeztünk. Az intraoperatív fagyasztásos szövettani vizsgálat a retroareolaris szövetet tumormentesnek igazolta. A mell rekonstrukcióját azonnali pótlással oldottuk meg. Endoszkóppal asszisztálva a teljes széles hátizmot forgattuk a mellkasra, majd modellálás után transcutan öltésekkel, a mell alsó áthajlási redőjének megfelelően, belülről rögzítettük. A műtét idő 116 perc volt. A műtét után a mellkasi éjtődrént a második napon, a háti szívódrént a hatodik napon távolítottuk el. A mellen modellálókötést hagytunk egy hétig. A beteg az elért volumennel és formával teljesen elégedett volt.

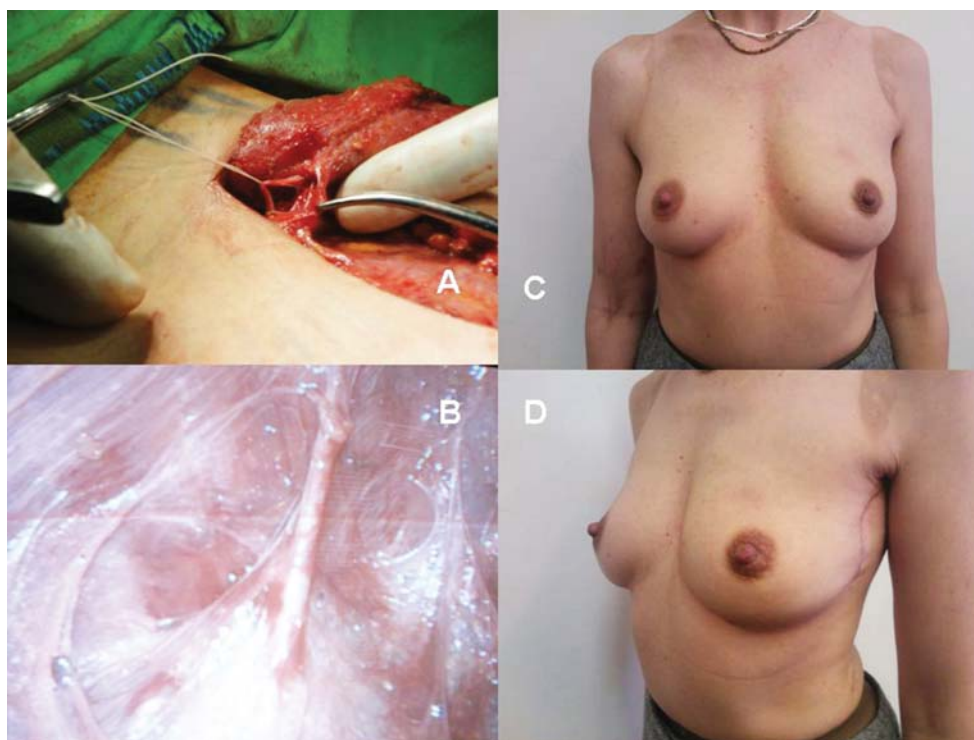
## Módszer

### Műtégi technika

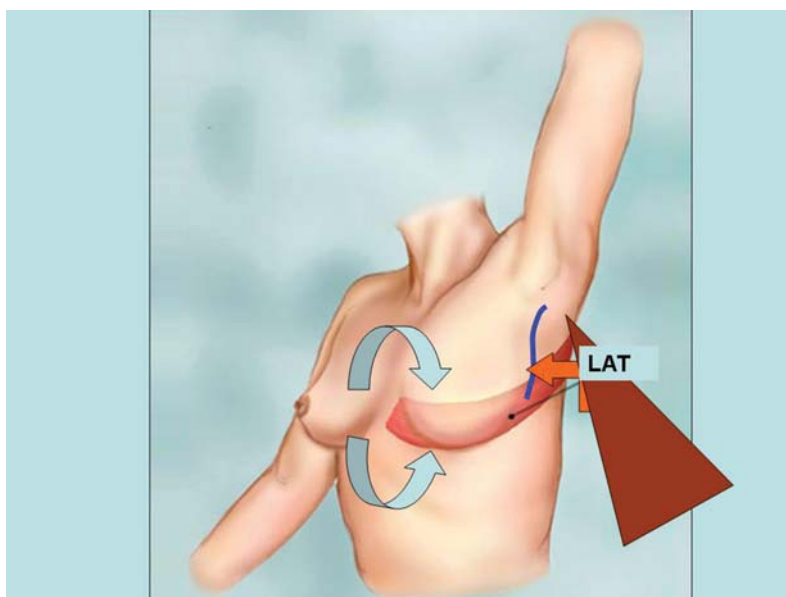
A beteget 2 g cefazolin-antibiózis és tromboprofilaxis mellett oldalfekvésben operáltuk enyhe anti-Trendelenburg-helyzetben. Az axillaris metszés íve alternálható, hossza körülbelül 8 cm. Az axillaris preparálás és a thoracodorsalis ideg felkeresése és átvágása szabad szemmel történt, ahogy az izom cranialis részének subdermalis és submuscularis preparálása is. A caudalis részt ellátó intercostalis és lumbalis perforator ereket endoszkópos (5 mm-es kamera) vizualizációval kerestük fel és dissecáltuk (1. ábra). Az izom caudalis részének átvágása egy kis segédmetszésen át bevezetett LigaSure (Covidien, MN, Amerikai Egyesült Államok) eszközzel történt. Ezen a nyíláson át vezettük be a háti területre a szívódrént (16 Ch). A mellkasi területet az axillaris metszésből láttuk el. A latissimus izom mellkasra forgatása kapcsán kúp alakú formát modelláltunk a hátizom imbrikálásával és varratokkal (2. ábra).

### Megbeszélés

A latissimus dorsi izomlebény endoszkópos preparálásának fő előnye a nyitott technikához képes az, hogy a donorterületen nem marad vissza hosszú, sokszor nehezen vagy hypertrophias heggel gyógyuló seb. A háton lévő heg ideális kialakulását bizonyos műtégi technikával, a háti bőrterület



1. ábra. A) A kiperparált és később átvágott thoracodorsalis ideg. B) Az egyik distalis intercostalis perforator ér endoszkópos képe. C),D) Az operált beteg posztoperatív képei



**2. ábra.** A sematikus ábra szemlélteti a műtétet, amely során az endoszkóppal kipreparált latissimus dorsi izmot (LAT) denerválás után a mellkasra forgatjuk (narancs nyíl) és ott modelláljuk az anatómiai igényeknek megfelelően (kék nyilak)

lehorgonyzó öltésekkel való fixációjával (quilting suture) javítani lehet.<sup>11</sup> Vascones ugyan azt hangsúlyozza, hogy a heg jelenléte nem befolyásolja a beteg pszichés hozzáállását a rekonstrukcióhoz, mégis a legnagyobb esztétikai hátrány a sokszor kiszélesedő vagy a vastag irha miatt túlsarjadva gyógyuló háti heg.<sup>12</sup> Az átlagosan 20 cm hosszúságú heg főként fiatal nőbetegeknél (fürdőruha, fehérnemű viselése) jelent pszichés problémát, ellentétben az endoszkópos technikánál visszamaradó, a hónalj felé vezethető, így részben elrejthető 6–10 cm-es heggel szemben, és a háti terület „hegmentessége” miatt.<sup>13,14</sup> Az endoszkópos technika további előnye a gyorsabb felépülés, kevesebb ápolási igény, alacsonyabb morbiditás, kisebb posztoperatív fájdalom. A latissimus dorsi izom egy részének vagy egészének felhasználása általában nem okoz komolyabb mozgásbeli zavart, a betegek ugyanúgy sportolhatnak a műtét után.<sup>14</sup>

Az oldalfekvés, a műtét előtt beadott Klein-oldat és/vagy a műtét terület CO<sub>2</sub>-inszufflálása megkönnyítheti a szélesebb és gyorsabb preparálást. Egyes szerzők a nyitott és az endoszkópos technika kombinálását javasolták.<sup>8,9</sup> A LigaSure vágóeszköz használata a preparálásnál és az izom dissectiójánál elősegíti a kevesebb posztoperatív savó- vagy vérgyülem kialakulását és gyorsabb gyógyuláshoz vezet.<sup>15</sup> Az eszközt a hátsó axillaris vonalban vezetjük be, és a drenálás is innen történik. A műtét idő a „learning curve” után jelentősen csökkenthető. Nakajima 168 esetben végzett endoszkópos latissimus dorsi preparálása után 50 perces időt ért el,<sup>5</sup> míg Pomel 52 esetben végezve a technikát, 64 percről számolt be.<sup>8</sup> Szimmetrizáció végett saját zsír átültetése is végezhető megfelelő technikájú zsírleszívás után.<sup>16</sup> Legutóbb Selber nyolc páciensnél számolt be robottechnikával végzett latissimus dorsi preparálásról, ahol a robotsebészeti idő átlagosan 115 perc volt.<sup>17</sup>

## Összefoglalás

A latissimus dorsi izomleány kiváló lehetőséget nyújt az emlőrekonstrukció kapcsán azonnal behelyezett implantátumok alsó részének fedésére vagy kis volumenű emlők teljes rekonstrukciójára. Preparálása endoszkóppal megoldható, így biztosítva a jobb esztétikai eredményt és a magasabb betegelégedettséget a lelki mélyen érintett emlődaganatos betegek számára.

## Irodalomjegyzék

- <sup>1</sup> Fine NA, Orgill DP, Pribaz JJ: Early clinical experience in endoscopic-assisted muscle flap harvest. *Ann Plast Surg* 1994; 33: 465–472
- <sup>2</sup> Ramakrishnan V, Southern SJ, Tzafetta R: Reconstruction of the high risk chest wall with endoscopic assisted latissimus dorsi harvest and expander placement. *Ann Plast Surg* 2000; 44: 250–258
- <sup>3</sup> Serra-Renom JM, Serra-Mestre JM, Martinez L, D’Andrea F: Endoscopic reconstruction of partial mastectomy defects using latissimus dorsi muscle flap without causing scars on the back. *Aesth Plast Surg* 2013; 37: 941–949
- <sup>4</sup> Losken A, Schefer GT, Carlson GW, Jons GE, Styblo TM, Bostwick J III: Immediate endoscopic latissimus dorsi flap risk of benefit in reconstructing partial mastectomy defects. *Ann Plast Surg* 2004; 53: 1–5
- <sup>5</sup> Nakajima H, Fujiwara I, Mizuta N, Sakaguchi K, Ohashi M, Nishiyama A, et al.: Clinical outcomes of video-assisted skin sparing mastectomy for breast cancer and immediate reconstruction with latissimus dorsi muscle flap as breast-conserving therapy. *World J Surg* 2010; 34: 2197–2203

- <sup>6</sup> *Iglesias M, Gonzales-Chapa D*: Endoscopic latissimus dorsi muscle flap for breast reconstruction after skin-sparing total mastectomy: report of 14 cases. *Aesth Plast Surg* 20134; 37: 719–727
- <sup>7</sup> *Nakajima H, Sakaguchi K, Mizuta N, Hachimine T, Ohe S, Sawai K*: Video-assisted total glandectomy and immediate reconstruction for breast cancer. *Biomed Pharmacother* 2002; 56: 205–208
- <sup>8</sup> *Pomel C, Missana MC, Atallah D, Lasser P*: Endoscopic muscular latissimus dorsi flap harvesting for immediate breast reconstruction after skin sparing mastectomy. *Eur J Surg Oncol* 2003; 29: 127–131
- <sup>9</sup> *Missina MC, Pomel C*: Endoscopic latissimus dorsi flap harvesting. *Am J Surg* 2007; 194: 164–169
- <sup>10</sup> *Menke H, Erkens M, Olbrish RR*: Evolving concepts in breast reconstruction with latissimus dorsi flaps: results and follow up of 121 consecutive patients. *Ann Plast Surg* 2001; 47: 107–114
- <sup>11</sup> *Hammond CD*: Latissimus dorsi flap breast reconstruction. *Plast Reconstr Surg* 2009; 124: 1055–1063
- <sup>12</sup> *Vascones LO*: Endoscopic latissimus dorsi flap harvesting. *Am J Surg* 2007; 194: 170–171
- <sup>13</sup> *Mátrai Z, Kunos Cs, Pukancsik D, Sávolt Á, Gulyás G, Kásler M*: Endoszkóposan asszisztált latissimus dorsi izomlebeny alkalmazása a korszerű rekonstrukciós emlősebészetben. *Orv Hetil* 2014; 155: 106–113
- <sup>14</sup> *Lin CH, Wei FW, Levin LS, Chen MC*: Donor-site morbidity comparison between endoscopically assisted and traditional harvest of free latissimus dorsi muscle flap. *Plast Reconstr Surg* 1999; 104: 1070–1078
- <sup>15</sup> *Güeven E, Basaran K, Yazar M, Özden BC, Kuvat SV, Aydin H*: Electrothermal bipolar vessel sealer in endoscope-assisted latissimus dorsi flap harvesting. *J Laparoendosc Adv Tech* 2010; 20: 735–742
- <sup>16</sup> *Veber M, Guerin AM, Faure C, Delay E, Mojallal A*: Breast reconstruction using muscle sparing latissimus dorsi flap and fat grafting. *Ann Chir Plast Esthet* 2012; 57: 366–372
- <sup>17</sup> *Selber JC, Baumann DP, Holsinger CF*: Robotic harvest of the latissimus dorsi muscle: laboratory and clinical experience. *J Reconst Microsurg* 2012; 28: 457–464