

Casos clínicos

Lupus eritematoso tumidus y leishmaniasis: A propósito de un caso

Lupus erythematosus tumidus and leishmaniasis: A case report

Lupus eritematoso tumidus e leishmaniose: Relato de caso

Dra. Sibila Monroig ⁽¹⁾, Dra. María Fernanda García Bustos ⁽²⁾, Lic. Gabriela González Prieto ⁽³⁾, Téc. Federico Ramos ⁽⁴⁾, Dra. Graciela Segura ⁽⁵⁾, Dra. Alejandra Barrio ⁽⁶⁾

Resumen

Pocas veces se tiene en cuenta que la leishmaniasis puede presentarse concomitante con enfermedades de clínica similar. El objetivo del trabajo es reportar el caso de una paciente diagnosticada de lupus eritematoso tumido (LET) y leishmaniasis mucosa (LM).

Mujer de 47 años procedente de Embarcación (San Martín-Salta), presentó lesión infiltrativa, eritematocostrosa y ulcerada de nariz, dolorosa, bordes no definidos y perforación septal con bordes infiltrados, eritematosos y costras serohemáticas.

La biopsia de piel resultó positiva para LET, con serología anti-Ro, anti-La y anti-ADN negativa. El tratamiento con hidrocloroquina/200mg/día/30 días, produjo mejoría parcial. Ante una posible concomitancia con LM (por la clínica y procedencia de zona-endémica), se tomaron raspados de borde de septum para diagnóstico parasitológico y molecular. Ambos resultaron positivos, con identificación de *Leishmania (Leishmania) amazonensis*. El tratamiento para LM/antimoniato de meglumina-425mgIM/12hs./29 días, logró remisión completa de síntomas.

La variedad clínica de leishmaniasis obliga al diagnóstico diferencial con numerosas enfermedades.

Palabras clave: Leishmaniasis, lupus tumidus, antimoniato de meglumina.

Abstract

Rarely takes into account that Leishmaniasis may occur concomitant with diseases of similar clinical.

The study aim is to report a patient diagnosed with lupus erythematosus tumidus (LET) and mucosal leishmaniasis (LM).

A 47-year-old woman from Embarcación (San Martín-Salta), presented painful ulcerative lesion of nasal mucosa, with undefined edges, covered with a scab, and septal perforation with infiltration, erythema and serohematic crusts. Skin biopsy was positive for LET, the anti-Ro, anti-La and anti-DNA-serology resulted negative. Hydroxychloroquine LET-specific-treatment (200 mg/day/30 days) showed partial improvement. A possible conjunction with LM (by clinical and origin of endemic-area), scrapings of septum-edge for parasitological and molecular diagnostics, were taken. Both resulted positive, and *Leishmania (Leishmania) amazonensis* was identified. LM-treatment/ meglumine antimoniate-425 mgIM/12 hrs./29 days, achieved complete remission of symptoms.

The clinical variety of leishmaniasis forces to the differential diagnosis with numerous diseases.

Key words: Leishmaniasis, tumidus lupus, meglumine antimonate.

Resumo

Poucas vezes é levado em conta que a leishmaniose pode se apresentar de forma concomitante com doenças de clínica semelhante. O objetivo do trabalho é reportar o caso de uma paciente diagnosticada com lupus eritematoso tumido (LET) e leishmaniose mucosa (LM).

(1) Servicio de Otorrinolaringología, Hospital San Bernardo, Salta, Argentina. (2) Instituto de Patología Experimental (CONICET-CCT Salta). (3) Licenciada en Biología. Cátedra de Microbiología-Facultad de Cs. de la Salud-UNSa. (4) Consejo de Investigación-Universidad Nacional de Salta. (5) Servicio de Dermatología, Hospital San Bernardo, Salta, Argentina. (6) Doctora en Bioquímica. Cátedra de Microbiología-Facultad de Cs. de la Salud-UNSa. Mail de contacto: sibyl77ar@yahoo.com.ar

Fecha de envío: 15 de julio de 2016. Fecha de aceptación: 30 de septiembre de 2016.

Mulher de 47 anos proveniente de Embarcación (San Martín-Salta), apresentou lesão infiltrativa, eritemato-crostosa e ulcerada do nariz, dolorosa, bordas não definidas e perfuração septal com bordas infiltradas, eritematosas e crostas serohemáticas.

A biopsia de pele foi positiva para LET, com sorologia anti-Ro, anti-La e anti-ADN negativa. O tratamento com hidrocloroquina/200 mg/dia/30 dias, produziu melhora parcial. Perante uma possível concomitância com LM (pela clínica e procedência de área endêmica), foram realizadas raspagens da borda do septo para diagnóstico parasitológico e molecular. Ambas tiveram resultado positivo, com identificação de Leishmania (Leishmania) amazonensis. O tratamento para LM/antimoniato de meglumina-425 mg IM/12 hs./29 dias, conseguiu remissão completa dos sintomas.

A variedade clínica de leishmaniose faz necessário o diagnóstico diferencial com numerosas doenças.

Palavras chave: Leishmaniose, lupus tumidus, anti-moniato de meglumina.

Introducción

El presente trabajo reporta el caso de una paciente a la cual se le diagnosticó en un primer momento lupus eritematoso tímido (LET) y posteriormente se detectó la concomitancia con leishmaniasis mucosa (LM).

El lupus eritematoso tímido, llamado también forma urticarial del lupus eritematoso, es una rara variante del lupus eritematoso cutáneo crónico, aunque algunos autores lo consideran como una entidad separada. Es más frecuente en mujeres, de 18 a 63 años de edad, con un promedio de 42 años. La mayoría de los pacientes inicia las lesiones en verano debido a la fotosensibilidad que presentan. Se caracteriza por placas eritematoedematosas de superficie lisa, algunas con bordes sobreelevados, en zonas fotoexpuestas, generalmente rostro, cuello, brazos y tronco. Las características clínicas de la LET incluyen la ausencia, en general, de cambios en la superficie de la epidermis (como la erosión, la atrofia, la descamación, o el taponamiento folicular) y la falta de resolución de cicatrización. El laboratorio suele ser negativo para los anticuerpos de lupus eritematoso sistémico, pero puede tener en pocos pacientes FAN positivo, principalmente en los que tienen un LET generalizado. El diagnóstico de la LET es dificultoso pero sus características microscópicas y el diagnóstico diferencial con erupción solar polimorfa o con la infiltración linfocítica de Jessner, lo vuelven certero. ⁽¹⁻³⁾

Las leishmaniasis son enfermedades causadas por hemoflagelados del género *Leishmania*, y transmitidas al hombre mediante la picadura de dípteros de la familia Phlebotominae. Afectan principalmente a poblaciones pobres, constituyendo un problema de salud y social en muchos países. ⁽⁴⁾ Pueden manifestarse dos presentaciones clínicas básicas: Leishmaniasis visceral, y leishmaniasis tegumentaria. A esta última en América se la llama Leishmaniasis Tegumentaria Americana (LTA). ⁽⁵⁾ LTA es endémica en nueve provincias del norte de Argentina, siendo la provincia de Salta la más afectada. ⁽⁶⁾ Las formas clínicas de LTA en esta región son la leishmaniasis cutánea y la LM. La LM generalmente ocurre luego de una infección cutánea inicial; las lesiones provocan destrucción de la mucosa y del cartílago, siendo desfigurantes, incapacitantes, y pueden causar la muerte por broncoaspiración. ^(5,7,8) De allí surge la importancia de un diagnóstico adecuado y temprano. Las diversas manifestaciones clínicas de la LM plantean para el médico un desafío, debiendo éste realizar el diagnóstico diferencial con numerosas patologías (micosis profunda, vasculopatías, enfermedades autoinmunes, granuloma de la línea media, Enf. De Hansen, CA fosas nasales). ^(5,7,8) Sin embargo, pocas veces se tiene en cuenta que la leishmaniasis y otras enfermedades de clínica similar, como el lupus eritematoso, pueden presentarse en forma concomitante.

Caso clínico

Mujer de 47 años de edad, procedente de Embarcación (Departamento San Martín, Provincia de Salta), con antecedente de lesión cutánea vestibular infiltrativa de 15 años de evolución, con reacción de Montenegro negativa, tratada empíricamente con antibioterapia en varias oportunidades, sin éxito. En 2015 consultó en el Servicio de Dermatología del Hospital San Bernardo de la Ciudad de Salta, presentando una lesión infiltrativa, eritemato-crostosa y ulcerada en alas, punta de nariz y fosas nasales, dolorosa, con bordes no definidos y signos de sobreinfección (Fig. 1). Se realizó una interconsulta con el Servicio de ORL del mismo hospital, en donde se constató además, perforación septal con bordes infiltrados, eritematosos y costras serohemáticas.

Se realizaron exámenes complementarios básicos (bioquímica sanguínea general - pruebas de función hepática y renal, proteinograma, y hemograma, y análisis de orina), todos con resultado normal; HAI y ELISA para Chagas con resultado positivo, y anticuerpos antinucleares, anti-Ro, anti-La y anti-ADN negativos. Se tomó biopsia de la lesión de piel, cuya microscopía mostró una epidermis sin

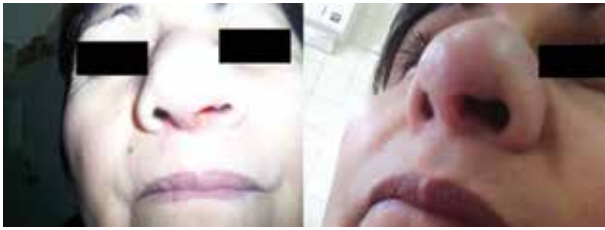

Fig. 1. Lesión infiltrativa, eritematocostrosa y ulcerada, ubicada en alas, punta de nariz y fosas nasales.

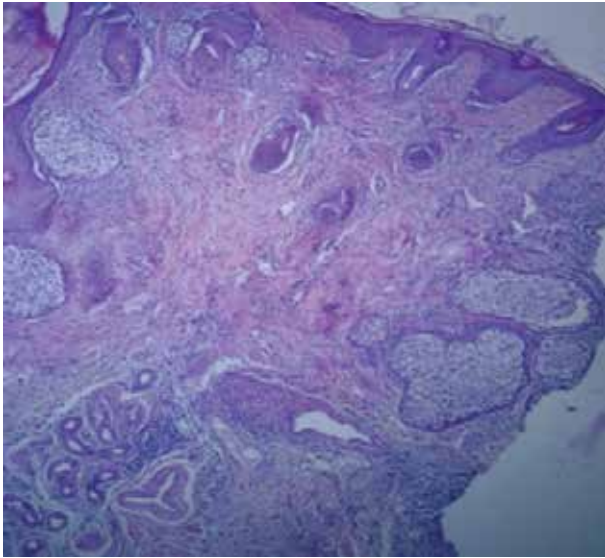


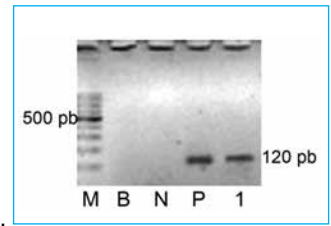
Fig. 2. Microscopía de la lesión cutánea, mostrando las características histopatológicas típicas del lupus eritematoso túbido (infiltrado dérmico linfocitario perivascular y perianaxial, depósito de mucina en la dermis y alteraciones epidérmicas ausentes). Hematoxilina - Eosina, 40X.

cambios histopatológicos y sin alteraciones en la capa basal. A nivel de la dermis papilar y reticular se observó un infiltrado inflamatorio linfoplasmocitario con mastocitos perianaxiales; y en la profundidad, se observó la presencia de mucina (Fig. 2). A través de estos hallazgos se llegó al diagnóstico de LET. Se indicó tratamiento con hidrocloroquina, 200 mg/día durante 30 días, ante el cual presentó mejoría parcial.

Se solicitaron nuevos estudios y ante la sospecha epidemiológica se tomó muestra de raspado de bordes de septum para investigación de *Leishmania* sp. mediante técnicas parasitológicas y moleculares. La microscopía y la reacción en cadena de la polimerasa con primers genéricos (PCRk) de muestras de fosas nasales fue positiva (Fig. 3), y mediante PCR específica para polimorfismo (PS-PCR), se tipificó la especie *Leishmania* (*Leishmania*) *amazonensis*.^(9,10)

Se indicó tratamiento con antimonio de meglumina I.M., 425 mg c/12 horas durante 29 días, con remisión completa de la sintomatología.

Fig. 3. Amplificación por PCRk con primers 13A/13B para la identificación de género *Leishmania*. (M) marcador molecular de 500 pb; (B) blanco de reacción; (N) control negativo de reacción; (P) control positivo de reacción; (1) Muestra de paciente.



Conclusiones

La amplia variedad de manifestaciones clínicas en la LT obligan a realizar el diagnóstico diferencial con numerosas enfermedades. Además se debe tener en cuenta la superposición de patologías, fundamentalmente en aquellos pacientes que presentan poca respuesta al tratamiento. En estos casos, es importante realizar toda la batería de exámenes las veces que sea necesario para llegar a un correcto diagnóstico.

Bibliografía

1. Passardi S, Rey Campero M, Bourren P, Massone C, Rodríguez EA. Lupus eritematoso túbido. *Dermatología Argentina*. 2012; 18(1):65–67.
2. Rodríguez-Caruncho C, Bielsa I. Lupus eritematoso túbido, una entidad en proceso de definición. *Actas Dermosifiliogr*. 2011; 102(9):668–674.
3. Rodríguez-Caruncho C, Bielsa I, Fernández-Figueras MT, Roca J, Carrascosa JM, Ferrándiz C. *Lupus erythematosus túbido: a clinical and histological study of 25 cases*. *Lupus*. 2015; 24 (7):751-5.
4. Organización Panamericana de la Salud. *Leishmaniasis en las Américas — Recomendaciones para el tratamiento*. Washington, DC: OPS; 2013. 43 p. (consulta julio de 2016). Disponible en <http://www.paho.org/hq/index.php>.
5. García Bustos MF, González Prieto G, Ramos F, Mora MC, Hashiguchi Y, Parodi C, Monroig S y Barrio A. *Clinical and epidemiological features of leishmaniasis in northwestern-Argentina through a retrospective analysis of recent cases*. *Acta Tropica*. 2016; 154:125–132.
6. Ministerio de Salud de la Nación – Resolución N°386/2004 (Manual de Procedimientos para el Nivel Gerencial y Profesional sobre Leishmaniasis). Disponible en http://www.msal.gov.ar/pngcam/resoluciones/msres386_2004.pdf.
7. García Bustos MF, Barrio A, Parodi C, Moreno S, Basombrio MA. *Miltefosine versus meglumine antimoniate in the treatment of mucosal leishmaniasis*. *Medicina (B Aires)* 2014; 74:371–377.
8. Monroig, S., Valdez, E y Basombrio, MA. *Investigación de casos de Leishmaniasis en ORL en el Norte Argentino*. *Revista Federación Argentina de Sociedades de Otorrinolaringología-Año 17 (FASO)*. 2010; (3): 93.
9. Barrio A, Mora MC, Ramos F, Moreno S, Samson R, Basombrio MA. *Use of kDNA-based polymerase chain reaction as a sensitive and differentially diagnostic method of American Tegumentary Leishmaniasis in disease-endemic areas of northern Argentina*. *Am J Trop Med Hyg*. 2007; 77(4):636-9.
10. Barrio, A., García Bustos, M.F., Mora, M.C., Parodi, C.M., Ramos, F., Moreno, S., et al. *Identification by PS-PCR of Leishmania Species and its Correlation with Clinical, Epidemiologic, and Therapeutic Characteristics in Salta, Argentina*. *Revista Argentina de Salud Pública*. 2009, 1: 30-33.