

Pathologie 2009 · [Suppl 2] 30:146–153
 DOI 10.1007/s00292-009-1230-4
 Online publiziert: 2. Oktober 2009
 © Springer Medizin Verlag 2009

G. Kristiansen

Department Pathologie, Institut für klinische Pathologie,
 Universitätsspital Zürich (USZ), Schweiz

Immunhistochemische Algorithmen in der Prostatadiagnostik

Was gibt es Neues?

Die weltweit ansteigende Inzidenz des Prostatakarzinoms, das inzwischen die häufigste maligne Neoplasie des Mannes darstellt, spiegelt sich auch in der alltäglichen Routine des diagnostischen Pathologen in der großen Zahl von Stanzbiopsien und Prostatektomiepräparaten wider [1, 2]. Die konventionelle histologische Untersuchung ist nach wie vor Goldstandard der Diagnostik; weitere molekulare prognostische oder prädiktive Marker, wie sie beispielsweise beim Mammakarzinom längst Standard sind, spielen beim Prostatakarzinom bislang keine Rolle. Dies wird sich vermutlich in der Zukunft ändern, da dringend neue Biomarker für das Karzinom benötigt werden, ein Bedarf, der durch zahlreiche Studien und neue Prognosemarkerkandidaten belegt wird [3-8].

Diagnostische Anforderungen

Um einem Teil der Prostatakarzinompatienten eine Übertherapie zu ersparen und einem anderen Teil eine intensiviertere früh einsetzende Therapie zukommen lassen zu können, ist eine individualisierte Einschätzung der Tumoraggressivität wichtig [9, 10, 11]. Bislang gibt keine verlässlichen Marker, die eine Prädiktion des Therapieansprechens je nach Therapiemodalität (Operation vs. Radiatio) ermöglichen und eine Abschätzung der entsprechenden Lebensqualität erlauben.

Dies wird in manchen prospektiven Studien untersucht, deren Daten allerdings erst in einigen Jahren vorliegen werden [12, 13].

Im Folgenden werden immunhistochemische Optionen in drei typischen diagnostischen Situationen erörtert. In der Biopsiediagnostik sind vor allem Marker zur Absicherung der Dignität gefordert, um auch kleinherdige Karzinominfiltrate sicher als solche zu erkennen bzw. von benignen Veränderungen abzugrenzen:

- Im Regelfall handelt es sich um nicht-vorbehandelte Patienten.
- Diagnostische Schwierigkeiten können aber auch nach vorangegangener Therapie (Bestrahlung und/oder Androgenblockade) auftreten, die das histologische Bild von Tumor und Normalgewebe verändert haben kann.
- Schließlich werden prostataspezifische Marker benötigt, um Metastasen bezüglich ihrer Herkunft abzuklären bzw. intraprostatische Metastasen und Infiltrate anderer Tumoren auszuschließen.

Marker zur Sicherung der Dignität

Nichtvorbehandelte Patienten

Differenzialdiagnosen

In Stanzbiopsien der Prostata ist ein breites Spektrum vielfältiger Differenzialdiagnosen zu beachten, die bei rein kon-

ventionell-morphologischer Beurteilung Schwierigkeiten bereiten können.

Atypische Mikroacini. Sie können ein Gleason-3-Muster-Karzinom darstellen. Abzugrenzen sind vor allem dicht stehende normale Drüsen, atrophe oder partial-atrophe Drüsen, eine Adenose (atypische adenomatöse Hyperplasie) oder hochgradige prostatistische intraepitheliale Neoplasie- (HG-PIN-)Ausläufer. Ferner sind eine Basalzellhyperplasie, Samenblasen-/ Samenleiteranteile, eine Hyperplasie des Collicus seminalis, Cowper-Drüsen oder nephrogene Reste zu erwägen.

Atypische Makroacini. Atypische Makroacini mit kribriformen oder soliden Epithelproliferaten können Anteile eines invasiven azinären „High-grade“- (Gleason-Muster-4/5-)Adenokarzinoms, eines duktales Adenokarzinoms der Prostata oder aber eines intraduktalen Karzinoms sein. Hier gilt es, differenzialdiagnostisch eine HG-PIN, eine Basalzellhyperplasie, eine kribriforme Klarzellschleimhyperplasie oder ein Urothelkarzinom abzugrenzen.

Infiltrative Einzelzellen. Seltener sind infiltrative Einzelzellen zu beobachten, die einem Gleason-5-Muster-Karzinom entsprechen können. Differenzialdiagnostisch ist eine Entzündung, eine hämatologische Neoplasie oder ein kleinzelliges Karzinom zu diskutieren.

Solide Zellverbände. Bei soliden Zellverbänden kann es sich ebenso um ein Gleason-5-Muster-Karzinom handeln. Differenzialdiagnostisch kommen ein Xanthom, ein Urothelkarzinom, ein Karzinoid oder ein Paragangliom in Betracht.

Spindelzellläsionen. Spindelzellläsionen der Prostata, die insgesamt eher selten sind, können Anteile eines sarkomatoid dedifferenzierten Prostatakarzinoms sein. Differenzialdiagnostisch kommt eine myofibroblastäre Proliferation, ein Stromasarkom oder ein Leiomyosarkom infrage.

Basalzyltokeratine 34βE12, CK5/6 und Transkriptionsfaktor p63

Bei den oben beschriebenen Differenzialdiagnosen kann die immunhistochemische Untersuchung hilfreich sein. Seit der Erstbeschreibung von Basalzylmarkern als diagnostisches Instrument der Prostataveränderungen vor ca. 30 Jahren haben sich diese, vor allem die Basalzyltokeratine 34βE12 und CK5/6 sowie der Transkriptionsfaktor p63, einen festen Platz im diagnostischen Repertoire erobert [14-19]. Invasive Prostatakarzinome sind in aller Regel, im Gegensatz zu angrenzendem benignem Parenchym, basalzylnegativ; dies macht man sich hier zu nutze. Ein typisches diagnostisches Problem mit atypischen Mikroacini in einem stark entzündlichen Hintergrund ist in **Abb. 1a** gezeigt; die immunhistochemische Darstellung (CK5/6) lässt das basalzylnegative invasive Adenokarzinom gut erkennen (**Abb. 1b**). Ob man Basalzyltokeratine oder den Transkriptionsfaktor p63 zur Darstellung der Basalzylzellen bevorzugt, ist vermutlich eine Frage des Geschmacks. Nach dem Dafürhalten der Autoren ist p63 der etwas sensitivere Marker, der auch in den häufig hyperplastischen Drüsen der transitionalen Zone, die ebenfalls in Stanzbiopsien erfasst sein können, eine zuverlässigere Basalzylmarkierung gewährleistet als Basalzyltokeratine (**Abb. 1c**). Nicht allzu bekannt ist, dass Prostatakarzinome sehr selten positiv für Basalzylmarker sind (**Abb. 1d,e**). Bis zu 0,3% der Karzinome haben einer neueren Arbeit zufolge eine fokale CK5/6-Positivität; eigene (unpublierte) Daten zeigen in ca. 1% der Pros-

Pathologie 2009 · [Suppl 2] 30:146–153 DOI 10.1007/s00292-009-1230-4
© Springer Medizin Verlag 2009

G. Kristiansen

Immunhistochemische Algorithmen in der Prostadiagnostik.

Was gibt es Neues?

Zusammenfassung

Die Immunhistochemie hat sich zu einem unverzichtbaren Hilfsmittel in der Prostatabiopsiediagnostik entwickelt. Da der Basalzylverlust als ein definierendes Kennzeichen von Malignität angesehen wird, können vor allem Basalzylmarker in der Differenzialdiagnose benigner und maligner Läsionen hilfreich sein. Basalzylzytokeratine und p63 haben daher schon lange einen festen Platz im diagnostischen Repertoire von Uropathologen. Wünschenswert wäre jedoch, diese Negativmarker durch zusätzliche komplementäre Positivmarker zu ergänzen, um die diagnostische Genauigkeit weiter zu erhöhen. Der am weitesten verbreitete Positivmarker ist die α-Methylazyl-CoA-Razemase (AMACR),

die im Prostatakarzinom stark aufreguliert ist und sogar mit p63 in einer einzigen Immunfärbung kombiniert werden kann. Dieser Beitrag gibt einen kurzen und kritischen Überblick über gegenwärtige diagnostische Biomarker des Prostatakarzinoms und schlägt darüber hinaus „Golgi-Phosphoprotein 2“ (GOLPH2) und „fatty acid synthase“ (FASN) als zusätzliche diagnostische Marker vor.

Schlüsselwörter

Prostatakarzinom · Immunhistochemie · α-Methylazyl-CoA-Razemase · Golgi-Phosphoprotein 2 · Fettsäuresynthase

Immunohistochemical algorithms in prostate diagnostics.

What's new?

Abstract

Immunohistochemistry has become an indispensable tool in biopsy diagnostics of prostate tissues. In particular the use of basal cell markers can be useful to differentiate benign and malignant lesions as a lack of basal cells is considered a hallmark of malignancy. Basal cell cytokeratins and p63 have therefore a long standing place in the diagnostic portfolio of most genito-urinary pathologists. However, to complement the use of these negative markers by additional positive immunohistochemistry markers of malignancy would be desirable to further increase diagnostic accuracy. The most widely used positive marker

is alpha-methylacyl-CoA racemase (AMACR), which is strongly upregulated in prostate cancer and which can even be combined with p63 in a single immunostaining. This article briefly and critically reviews current diagnostic prostate cancer biomarkers and also suggests golgi phosphoprotein 2 (GOLPH2) and fatty acid synthase (FASN) as additional diagnostic markers.

Keywords

Prostate cancer · Immunohistochemistry · α-Methylacyl-CoA racemase · Golgi phosphoprotein 2 · Fatty acid synthase

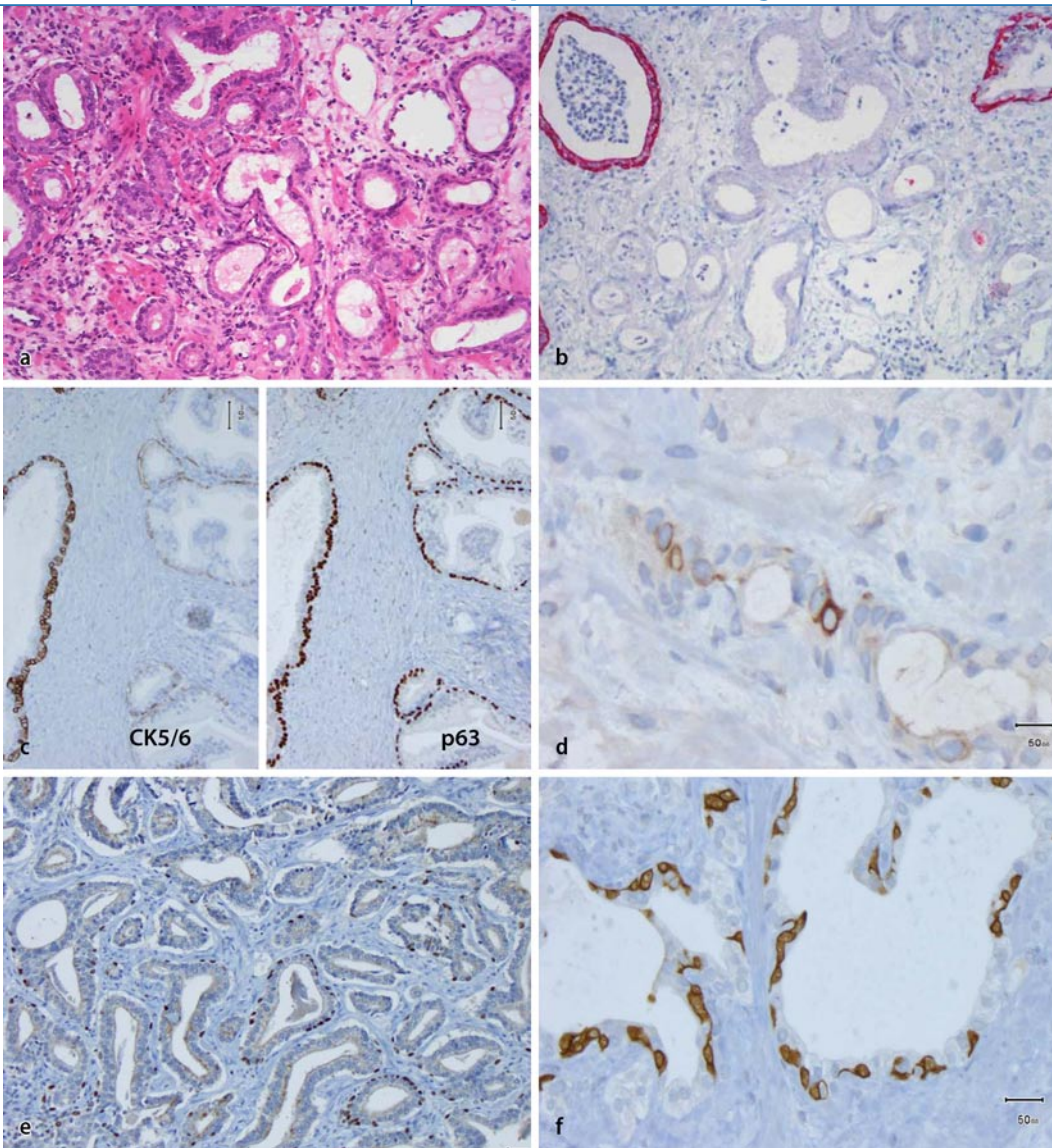


Abb. 1 ◀ Wert von Basalzellmarkern im Prostatakarzinom. **a** Entzündlich überlagertes atypisches mikroazinäres Proliferat (HE, Vergr. 200:1); **b** derselbe Fall, hier mit immunhistochemischer CK5/6-Darstellung (Verg. 200:1); **c** Vergleich von CK5/6 und p63 im Bereich des „interfaces“ zwischen peripherer Zone (jeweils links) und hyperplastischer Transitionalzone (jeweils rechts; Vergr. 200:1); **d** invasives Prostatakarzinom, CK5/6-Expression in einzelnen Zellen (Vergr. 400:1); **e** invasives Prostatakarzinom mit diskontinuierlicher p63-Immunreaktivität (Vergr. 200:1); **f** CK5/6-p63-Doppelmarkierung (Vergr. 400:1)

tatakarzinome p63-positive Zellen [20, 21]. Häufig liegen diese Zellen in einer basalzelluntypischen, luminalen Verteilung vor. Diese Ausnahmefälle zeigen, dass man sich nicht blind auf die immunhistochemischen Befunde verlassen darf und die konventionelle morphologische Beurteilung gerade hier immer noch diagnoseweisend ist. Durch Kombination von Basalzellzytokeratinen mit p63 lässt sich eine weitere geringe Erhöhung der Sensitivität zur Detektion von Basalzellen erreichen. In **Abb. 1f** wird deutlich, dass einige Zellen zytoplasmatisch markiert werden, der Kern jedoch ausgespart ist; bei anderen Zellen findet sich allein das nukleäre p63-Signal. Die Mehrzahl der Zellen wird jedoch durch beide Marker markiert.

α-Methylazyl-CoA-Razemase

Neben den Basalzellmarkern hat sich in den letzten Jahren α-Methylazyl-CoA-Razemase (AMACR) als Positivmarker des Prostatakarzinoms zunehmend etabliert. Sie wurde erstmalig im Jahr 2000 als differenziell exprimiertes Transkript der Prostata beschrieben und in der Folge von zwei weiteren Arbeitsgruppen als neuer Gewebemarkers des Prostatakarzinoms vorgeschlagen [15, 22-27]. Der immunhistochemische AMACR-Nachweis kann in der Tat sehr schöne, kontrastreiche Bilder liefern (**Abb. 2a**), die auch den Laien geradezu intuitiv das stark markierte invasive Karzinom erkennen lassen. Häufiger sind jedoch die Kontraste zwischen benignem und malignem Epithel nicht ganz so stark ausgeprägt (**Abb. 2b**). Allerdings ist auch eine HG-PIN oder eine einfache

Hyperplasie häufig AMACR-positiv; dies schränkt den Nutzen ein (**Abb. 2c**). Vor allem aber gibt es vollständig AMACR-negative Prostatakarzinome und eine erhebliche Heterogenität in der Immunreaktivität (**Abb. 2d**; [28]).

An einer großen konsekutiven Kohorte radikaler Prostatektomiepräparate (n=640) wurde eine systematische Analyse der diagnostischen Wertigkeit von AMACR durch Vergleich der Expression in Normal- und Tumorgewebe durchgeführt [29]. Hier zeigte sich in 95% der Fälle eine stärkere Expression von AMACR im Karzinom als im angrenzenden Normalgewebe; dies belegt eindrucksvoll den diagnostischen Wert dieses Markers. Nur 5% der Fälle sind vollständig negativ für AMACR, und weitere 5% haben zumindest herdförmig vollständig AMACR-

Abb. 2 ▶ Diagnostischer Wert des p63-AMACR-Cocktails in prostatiscen Geweben. **a** Stark AMACR-positives Prostatakarzinom (Vergr. 200:1); **b** mäßig stark AMACR-positives Prostatakarzinom (Vergr. 200:1); **c** links AMACR-Immunreaktivität in einer HG-PIN, rechts AMACR-positiv hyperplastische Drüsen (Vergr. 400:1); **d** AMACR-negatives, schaumzelliges Adenokarzinom der Prostata (Vergr. 400:1)

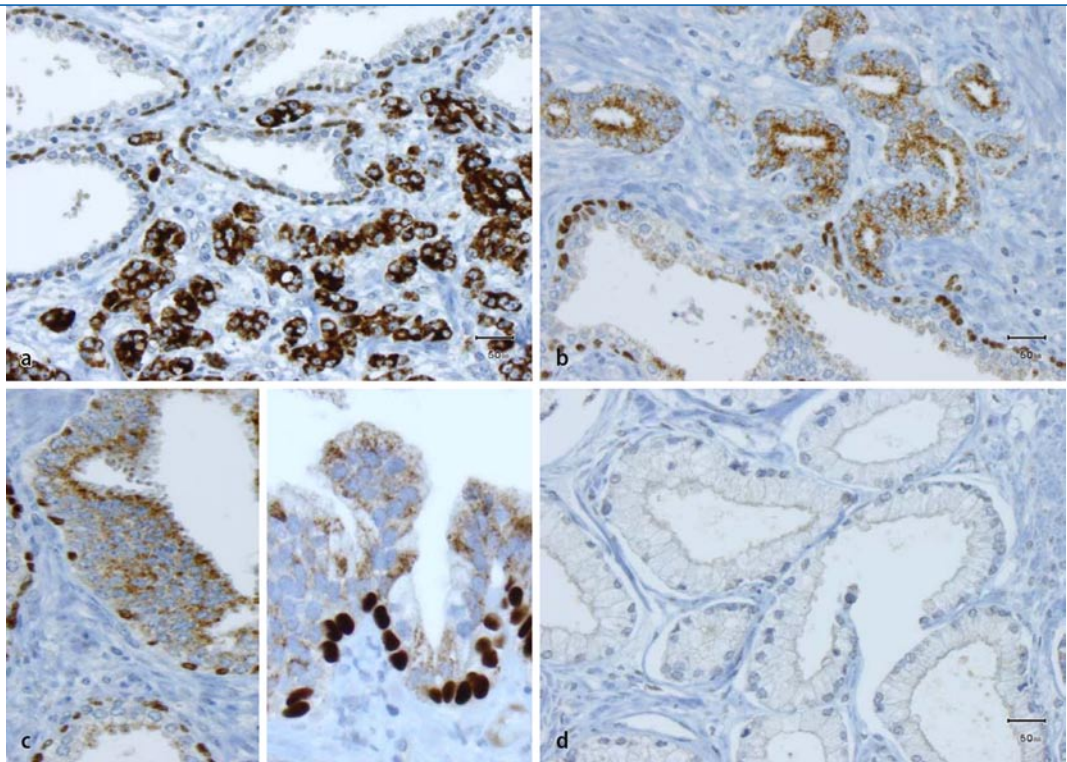
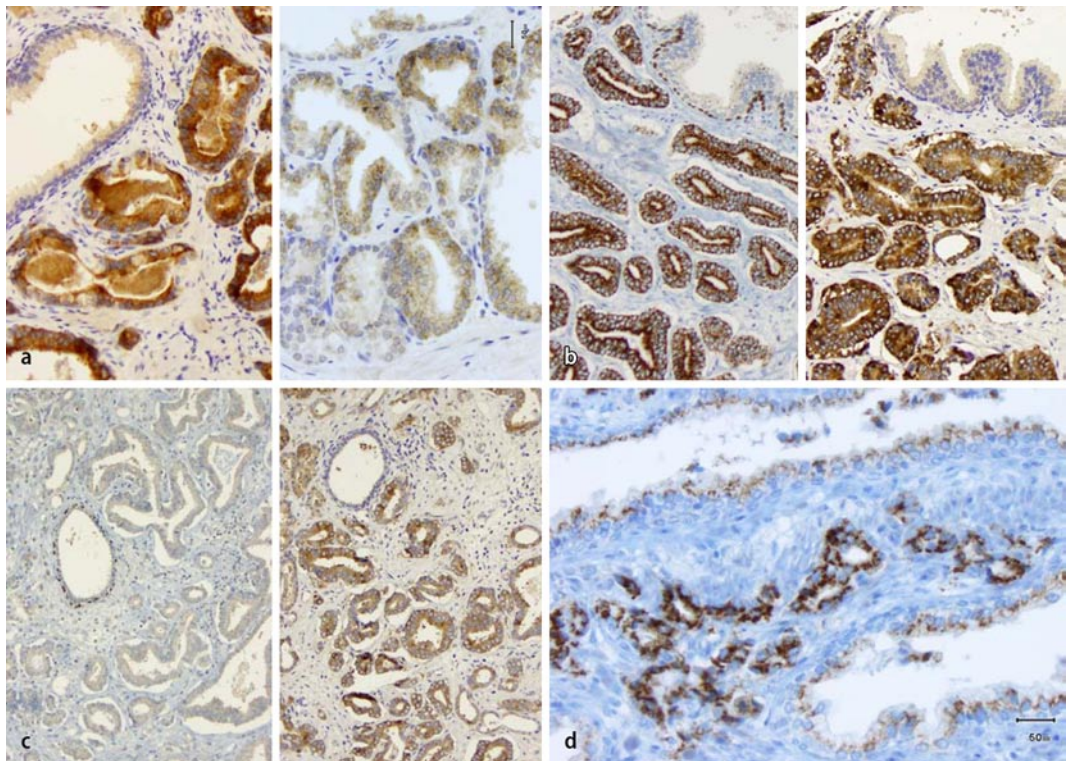


Abb. 3 ▶ Neuer Markerkandidat im Prostatakarzinom. **a** TARP in Prostatageweben: links kräftige Immunreaktivität in den invasiven Karzinomdrüsen, rechts mäßig kräftige TARP-Expression auch in hyperplastischen Normaldrüsen (Vergr. 200:1); **b** Vergleich von Fettsäuresynthase (FASN) rechts mit der korrespondierenden Stelle des p63-AMACR-Cocktails (Vergr. 200:1); **c** links Beispiel eines weitgehend AMACR-negativen Prostatakarzinoms, rechts korrespondierende Stelle mit der FASN-Immunreaktion (Vergr. 100:1); **d** Golgi-Phosphoprotein-2- (GOLPH2-) Überexpression im Prostatakarzinom (Bildmitte), angrenzend schwächere GOLPH2-Immunreaktivität in normalen Epithelien (Vergr. 200:1)



negative Anteile. Eine intratumorale Heterogenität der Expression, willkürlich definiert durch Intensitätsschwankungen um einen Bewertungspunkt in mehr als einem Viertel der untersuchten Tumorfläche, findet sich in ca. 45% der Fälle. Diese hohe Heterogenitätsrate ist natürlich pro-

blematisch und wirft die Frage nach alternativen Markern auf.

Weitere Markerkandidaten

Weitere Markerkandidaten, die sich in einer vorangegangenen Studie [8] als differenziell exprimierte Transkripte des Prostatakarzinoms erwiesen hatten und da-

her auch auf Proteinebene möglicherweise einen diagnostischen Nutzen haben könnten, wurden systematisch an der oben genannten Kohorte untersucht.

„TCR- γ alternate reading frame protein“. Das „TCR- γ alternate reading frame protein“ (TARP), ein brust- und

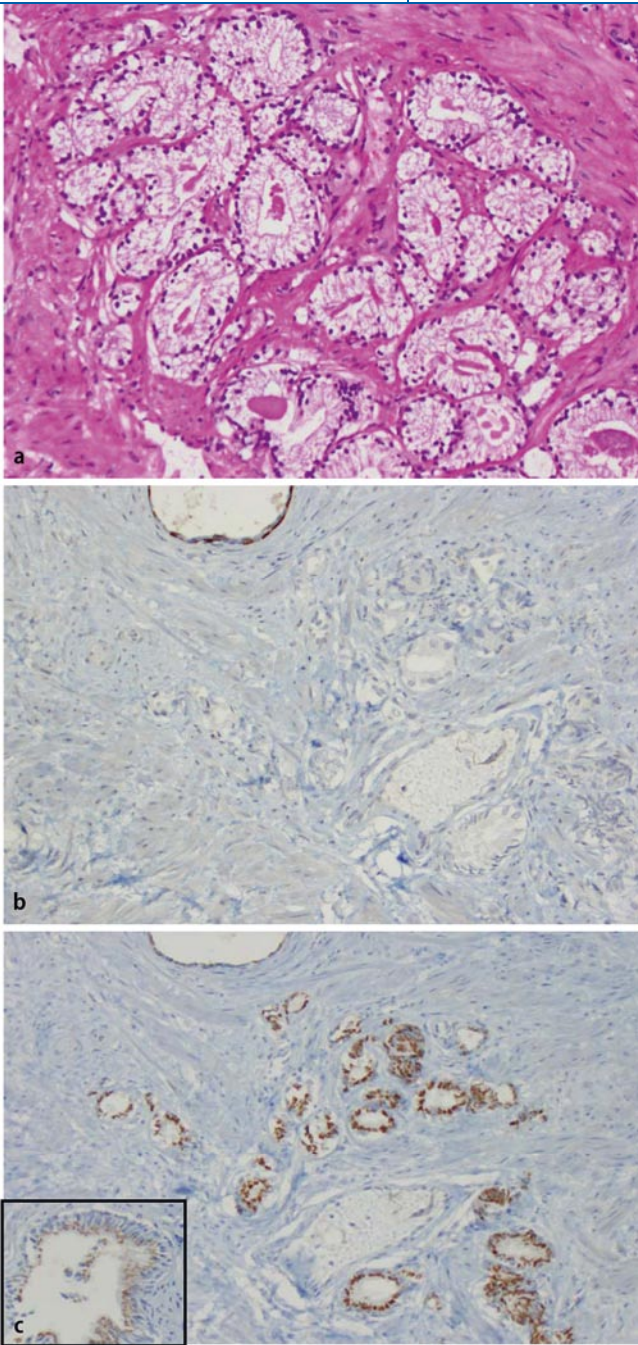


Abb. 4 ◀ Diagnostischer Wert von GOLPH2. **a** Atypisches mikroazinäres Proliferat in einem TURP-Span (HE, Vergr. 200:1), **b** p63-AMACR-Cocktail ohne Immunreaktivität im Vergleich zur oben im Bild dargestellten atrophen Normaldrüse; **c** GOLPH2-Überexpression in den atypischen Mikroacini, *Einsatz unten links* angrenzende normale Drüse aus der näheren Umgebung zum Vergleich (**a–c** Vergr. 200:1)

prostataspezifisches Antigen [30, 31], war zwar in 85% der Prostatakarzinome überexprimiert, zeigte allerdings häufig einen geringen Kontrast zwischen benignem und malignem Epithel. Seine stellenweise starke Positivität in hyperplastischen benignen Drüsen und Drüsen mit fraglicher Epitheldysplasie/“Low-grade“-PIN schränkt seinen diagnostischen Nutzen weiter ein (**Abb. 3a**; Manuskript eingereicht).

Fettsäuresynthese. Die Aufregulation der Fettsäuresynthese („fatty acid syntha-

se“, FASN) im Prostatakarzinom ist schon mehrfach beschrieben worden. Eine sorgsame Analyse seiner diagnostischen Eignung im Vergleich zu AMACR stand jedoch bislang aus [32–39]. Im direkten Vergleich beider Marker zeigt sich in vielen Fällen ein nahezu gleichartiges Bild (**Abb. 3b**). Allerdings gibt es auch Fälle, in denen die FASN der AMACR klar überlegen ist (**Abb. 3c**). Hier könnte der eigentliche diagnostische Nutzen der immunhistochemischen FASN-Darstellung liegen, da 30 von 33 AMACR-negativen

Karzinomen durch einen FASN-Nachweis richtig identifiziert wurden.

Golgi-Phosphoprotein 2. Die Überexpression von Golgi-Phosphoprotein 2 (GOLPH2) im Prostatakarzinom ist durch Genexpressionsanalysen schon länger bekannt; seine Eignung als Gewebemarkers wurde jedoch erst im letzten Herbst gleich durch drei Arbeiten aufgezeigt [29, 40, 41]. Golgi-Phosphoprotein 2, dessen Funktion noch weitgehend unbekannt ist, kommt im Normalgewebe vor allem im Epithel des Golgi-Apparats in geringer Menge vor; im angrenzenden Prostatakarzinom lässt sich ein deutlich kräftigeres und raumgreifenderes Signal nachweisen (**Abb. 3d**). Ganz analog zur FASN finden sich viele Fälle, die eine gleichsinnige Aufregulation von AMACR und GOLPH2 aufweisen. Von 31 AMACR-negativen Karzinomen zeigte sich in 26 Fällen eine GOLPH2-Aufregulation, die gleichfalls dessen möglichen diagnostischen Nutzen begründet. Schwächen von GOLPH2 sind die starke Überexpression auch in hyperplastischem Normalgewebe und seine Expression in jeglichem Normalgewebe, sodass allein eine vergleichende Untersuchung von zweifelsfrei als benigne zu identifizierenden Drüsen mit fraglich karzinomsuspekten Drüsen eine diagnostisch wertvolle Hilfe sein kann. Im Vergleich zu Basalzellmarkern oder AMACR stellt dies somit andere Anforderungen an die morphologische Expertise des Untersuchers. In **Abb. 3e** ist ein Beispiel eines AMACR-negativen, jedoch stark GOLPH2-positiven Karzinoms der Prostata dargestellt.

Schlussfolgerungen

Die eigenen präliminären Analysen zeigen, dass GOLPH2 und FASN sich als neue diagnostische Positivmarker des Prostatakarzinoms eignen. Beide detektieren einzeln jeweils über 92% aller Karzinomfälle. In Kombination mit p63 und AMACR werden über 99% der malignen Drüsen als solche richtig zugeordnet. Eine weitere Validierung dieser Marker an seltenen Karzinomsubtypen und insbesondere an benignen Krebsimitatorläsionen erfolgt im Rahmen der täglichen Routineanwendung im Universitätsspital in Zürich.

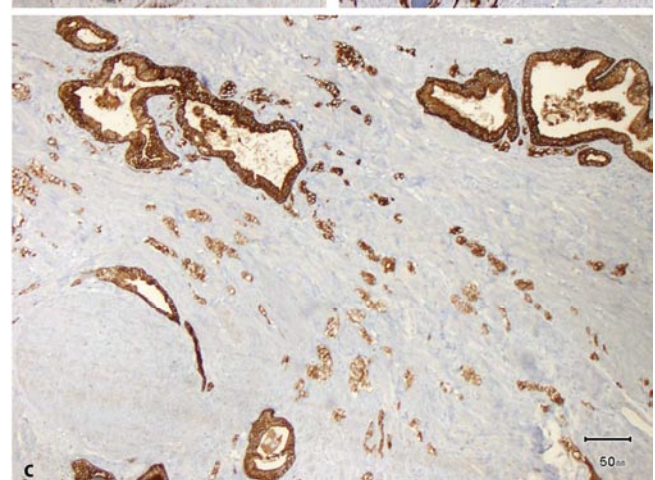
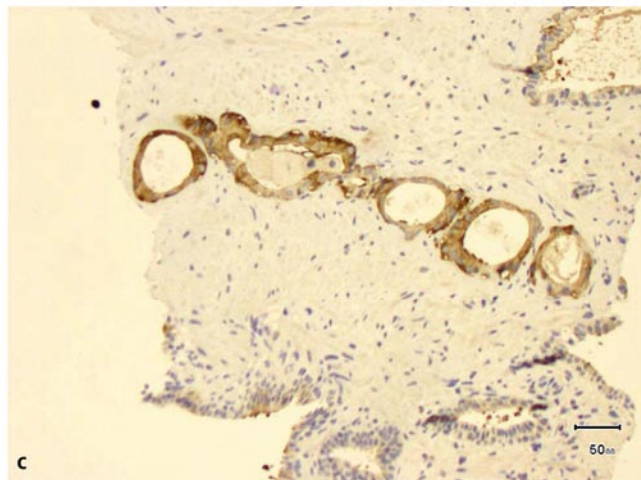
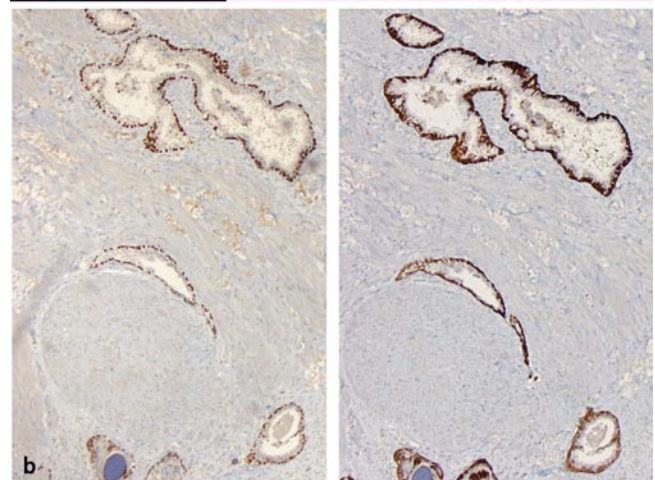
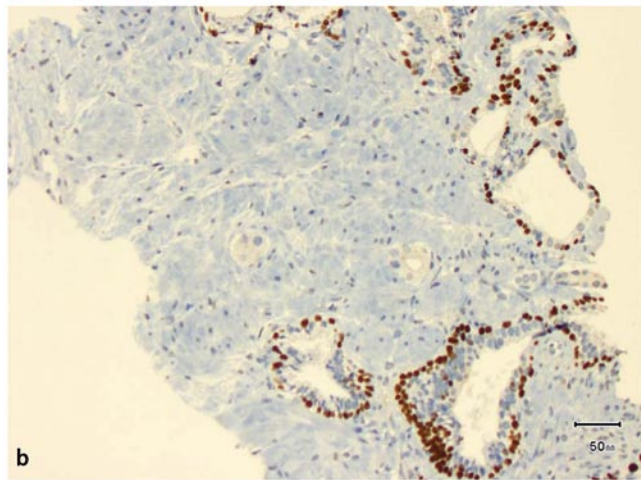
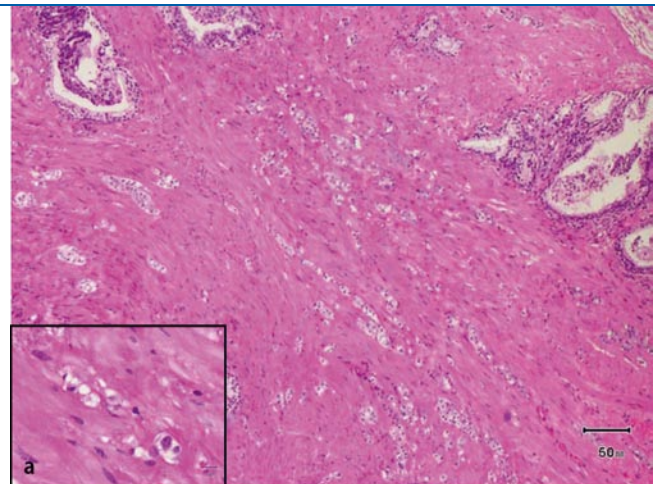
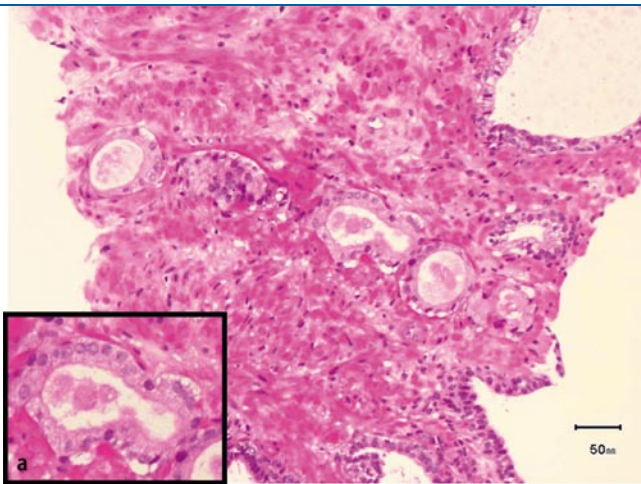


Abb. 5 ▲ Diagnostischer Wert der FASN. **a** Atypisches mikroazinäres Proliferat mit Kernatypie (*Einsatz unten links*); **b** korrespondierende Stelle, immunohistochemischer Befund mit p63-AMACR-Cocktail: keine Nachweise einer Basalzellige, jedoch auch keine AMACR-Immunreaktivität; **c** weiterer konsekutiver Schnitt, FASN-Immunreaktion: deutliche Markierung der atypischen Drüsen, hingegen nur geringe Reaktion in den angrenzenden normalen Drüsen (**a–c** Vergr. 200:1)

Abb. 6 ▲ Antiandrogen behandeltes Adenokarzinom der Prostata (HE-Färbung). **a** *Einsatz unten links* deutlich sichtbare zytolytische Therapieeffekte; **b** *links* p63-AMACR-Nachweis mit vollständigem Basalzellverlust und wesentlicher AMACR-Überexpression, *rechts* fast noch schönerer Kontrast im CK5/6-Nachweis; **c** Nachweis des Basalzellzytokeratins (AE1/AE3), das die invasiven, therapiebedingt alterierten Drüsen deutlich hervortreten lässt (**a–c** Vergr. 100:1)

Beispiele aus der Praxis

In **Abb. 4a** ist ein kleines atypisches mikroazinäres Proliferat, das sich unifokal in TURP-Materialien fand, dargestellt. In

den weiteren Schnittstufen für die immunhistochemische Untersuchung war dieses Areal nur noch teilweise erfasst worden, daher ergibt sich die inkongruente Dar-

stellung der immunhistochemischen p63/AMACR-Nachweise, die zwar einen deutlichen Verlust der p63-Immunreaktivität, nicht jedoch eine Aufregulation

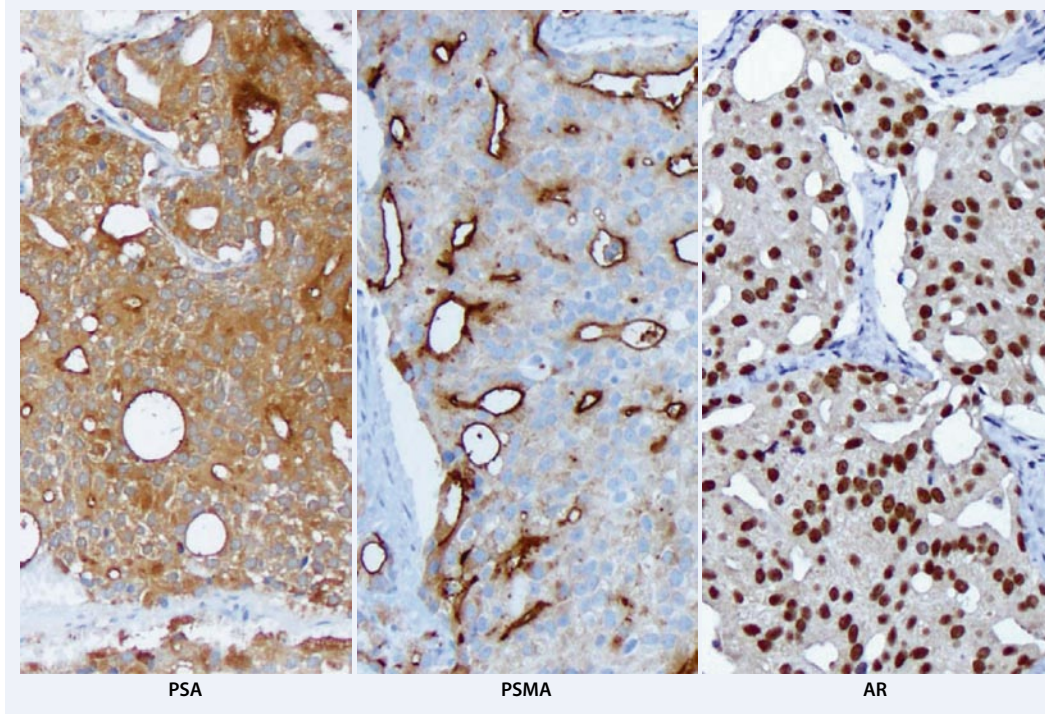


Abb. 7 ◀ Zervikale Metastase eines Adenokarzinoms der Prostata. *Links* starke Überexpression des prostataspezifischen Antigens (PSA); *Bildmitte* kräftige und membranständige Expression des prostataspezifischen Membranantigens (PSMA); *rechts* zusätzlich kräftige Androgenrezeptor- (AR-)Expression (alle Vergr. 200:1)

von AMACR zeigt. Im immunohistochemischen GOLPH2-Nachweis eines konsekutiven Schnittes (▣ **Abb. 4c**) zeigt sich jedoch deutlich die kräftige Überexpression von GOLPH2 im Vergleich zu angrenzenden Normaldrüsen (▣ **Abb. 4, Einsatz unten links**).

Im nächsten Beispiel eines Stanzbiopsats (▣ **Abb. 5a, unten links**) findet sich ein kleiner Ausläufer atypischer Mikroacini mit eindeutiger Kernatypie. Der immunhistochemische AMACR-Befund zeigt bei unvollständiger Darstellung der noch erhaltenen Drüsen keine Basalzellen, jedoch auch keine AMACR-Überexpression. Eindeutig fällt dagegen das Ergebnis der FASN-Immunreaktion aus (▣ **Abb. 5c**), sodass sich auch hier ein Adenokarzinom der Prostata sichern lässt.

Zürcher Schema zur Diagnostik des Prostatakarzinoms

Das Zürcher Schema zur Diagnose des Prostatakarzinoms basiert zunächst auf einer konventionellen Analyse der morphologischen Strukturen, gefolgt von einer kombinierten p63-AMACR-Immunreaktion (Kombination von AMACR-Kaninchen polyklonal; Fa. Biologo, Kronshagen, Deutschland, Verdünnung 1:200. p63-Klon-Mischung 4A4-Y4A3; Fa. Neomarkers Fremont, USA), gefolgt von einer

FASN- (Klon 3F2-1F3, Fa. Abnova Corp., Taipei, Taiwan) und GOLPH2-Immunreaktion (Klon 5B10; Fa. Abnova Corp., Taipei, Taiwan). Mit dieser Kombination gelingt es in den allermeisten Fällen, zu einer diagnostischen Aussage zu kommen. Einschränkend muss jedoch angemerkt werden, dass insbesondere FASN und GOLPH2 beide noch nicht hinreichend an Karzinomimitatorläsionen validiert sind. Streng genommen, trifft dies auch für den inzwischen weit verbreiteten Marker AMACR zu, dem neuere Arbeiten eine positive Immunreaktion auch in der partialen Atrophie der Prostata, einer benignen Läsion, in bis zu 30% der Fälle bescheinigen [42].

Vorbehandelte Prostatakarzinome

Die seltenere Situation eines behandelten Prostatakarzinoms, sei es nach androgener Blockadetherapie oder nach stattgehabter Radiatio, ist meist diagnostisch einfacher, auch wenn Therapieeffekte erhebliche Regressionszeichen des Karzinoms hervorrufen können (▣ **Abb. 6a**). Hier findet sich ebenfalls ein Verlust von Basalzellmarkern, allerdings auch häufig von AMACR (▣ **Abb. 6b**). Die invasive Natur der Läsion lässt sich jedoch in den meisten Fällen durch ein Panzytokeratin (▣ **Abb. 6c**) zweifelsfrei belegen.

Diesem Antikörper kommt daher die wesentlichere Bedeutung nach den Basalzellmarkern zu.

Beurteilung von Metastasen

Die dritte diagnostische Situation, in der prostataspezifische Marker zum Einsatz kommen, liegt in der Abklärung von Metastasen bzw. der Absicherung des Primarius. Hier hat sich das prostataspezifische Antigen (PSA) als tatsächlich weitgehend prostataspezifisch gut bewährt. Allerdings ist es gerade bei zunehmender Tumordifferenzierung häufig nur schwach exprimiert oder kann gar ganz verloren gehen, was seine relativ geringe Sensitivität begründet. Hier ist in den letzten Jahren das prostataspezifische Membranantigen (PSMA) vielfach als weiterer Marker empfohlen und verwendet worden. Dies ist insofern sinnvoll, als das PSMA gerade mit zunehmender Tumordifferenzierung aufreguliert und auch in Metastasen zu meist kräftig exprimiert wird. Nachteilig ist jedoch die fehlende Prostataspezifität, da auch andere Tumoren, wie z. B. papilläre Nierenzellkarzinome, Blasenkarzinome und gastrointestinale Karzinome PSMA-positiv sein können [43]. Am Universitätsspital Zürich (USZ) wird die Kombination aus PSA, PSMA und dem Androgenrezeptor, der in den allermeis-

ten Prostatakarzinomen überexprimiert wird, verwendet (■ Abb. 7).

Fazit für die Praxis

Immunhistochemische Untersuchungen spielen in der Prostatadiagnostik eine zunehmend wichtigere Rolle; sie dürfen jedoch nicht unkritisch und nicht ungeachtet des morphologischen Kontextes eingesetzt werden. Neben Basalzellmarkern (Zytokeratinen und p63) sowie AMACR können auch FASN oder GOLPH2 diagnostisch nützlich sein. Das Zürcher Schema zur Diagnostik des Prostatakarzinoms basiert zunächst auf einer konventionellen Analyse der morphologischen Strukturen, gefolgt von einer Kombination aus p63-AMACR-, FASN- und GOLPH2-Immunreaktion. Hiermit gelingt es in den allermeisten Fällen, zu einer diagnostischen Aussage zu kommen. Je nach diagnostischer Fragestellung und morphologischem Kontext kann auch mit weiteren Markern kombiniert werden, um Metastasen abzuklären sowie andere Primärtumoren auszuschließen oder zu bestätigen. Die Beschreibung weiterer prostataspezifischer Marker wäre wünschenswert.

Korrespondenzadresse

Prof. Dr. G. Kristiansen

Department Pathologie, Institut für klinische Pathologie, Universitätsspital Zürich (USZ)
Schmelzbergstr. 12, 8091 Zürich
Schweiz
glen.kristiansen@usz.ch

Interessenkonflikt. Der korrespondierende Autor gibt an, dass kein Interessenkonflikt besteht.

Literatur (Auswahl)

- Jemal A, Siegel R, Ward E et al (2009) Cancer statistics, 2009. *CA Cancer J Clin* 59:225–249
- Dhanasekaran SM, Barrette TR, Ghosh D et al (2001) Delineation of prognostic biomarkers in prostate cancer. *Nature* 412:822–826
- Kristiansen G, Pilarsky C, Wissmann C et al (2005) Expression profiling of microdissected matched prostate cancer samples reveals CD166/MEMD and CD24 as new prognostic markers for patient survival. *J Pathol* 205:359–376
- Klotz L (2007) Active surveillance for favorable-risk prostate cancer: who, how and why? *Nat Clin Pract Oncol* 4:692–698
- Umbehre M, Kessler TM, Sulser T et al (2008) Pro-COC: the prostate cancer outcomes cohort study. *BMC Urol* 8:9
- Brawer MK, Peehl DM, Stamey TA, Bostwick DG (1985) Keratin immunoreactivity in the benign and neoplastic human prostate. *Cancer Res* 45:3663–3667
- Epstein JI (2004) Diagnosis and reporting of limited adenocarcinoma of the prostate on needle biopsy. *Mod Pathol* 17:307–315
- Signoretti S, Waltregny D, Dilks J et al (2000) p63 is a prostate basal cell marker and is required for prostate development. *Am J Pathol* 157:1769–1775
- Osunkoya AO, Hansel DE, Sun X et al (2008) Aberrant diffuse expression of p63 in adenocarcinoma of the prostate on needle biopsy and radical prostatectomy: report of 21 cases. *Am J Surg Pathol* 32:461–467
- Ali TZ, Epstein JI (2008) False positive labeling of prostate cancer with high molecular weight cytokeratin: p63 a more specific immunomarker for basal cells. *Am J Surg Pathol* 32:1890–1895
- Xu J, Stolk JA, Zhang X et al (2000) Identification of differentially expressed genes in human prostate cancer using subtraction and microarray. *Cancer Res* 60:1677–1682
- Rubin MA, Zhou M, Dhanasekaran SM et al (2002) alpha-Methylacyl coenzyme A racemase as a tissue biomarker for prostate cancer. *JAMA* 287:1662–1670
- Murphy AJ, Hughes CA, Lannigan G et al (2007) Heterogeneous expression of alpha-methylacyl-CoA racemase in prostatic cancer correlates with Gleason score. *Histopathology* 50:243–251
- Kristiansen G, Fritzsche FR, Wassermann K et al (2008) GOLPH2 protein expression as a novel tissue biomarker for prostate cancer: implications for tissue-based diagnostics. *Br J Cancer* 99:939–948
- Maeda H, Nagata S, Wolfgang CD et al (2004) The T cell receptor gamma chain alternate reading frame protein (TARP), a prostate-specific protein localized in mitochondria. *J Biol Chem* 279:24561–24568
- Wolfgang CD, Essand M, Vincent JJ et al (2000) TARP: a nuclear protein expressed in prostate and breast cancer cells derived from an alternate reading frame of the T cell receptor gamma chain locus. *Proc Natl Acad Sci U S A* 97:9437–9442
- Epstein JI, Carmichael M, Partin AW (1995) OA-519 (fatty acid synthase) as an independent predictor of pathologic state in adenocarcinoma of the prostate. *Urology* 45:81–86
- Shurbaji MS, Kalbfleisch JH, Thurmond TS (1996) Immunohistochemical detection of a fatty acid synthase (OA-519) as a predictor of progression of prostate cancer. *Hum Pathol* 27:917–921
- Swinnen JV, Roskams T, Joniau S et al (2002) Overexpression of fatty acid synthase is an early and common event in the development of prostate cancer. *Int J Cancer* 98:19–22
- Rossi S, Graner E, Febbo P et al (2003) Fatty acid synthase expression defines distinct molecular signatures in prostate cancer. *Mol Cancer Res* 1:707–715
- Baron A, Migita T, Tang D, Loda M (2004) Fatty acid synthase: a metabolic oncogene in prostate cancer? *J Cell Biochem* 91:47–53
- Shah US, Dhir R, Gollin SM et al (2006) Fatty acid synthase gene overexpression and copy number gain in prostate adenocarcinoma. *Hum Pathol* 37:401–409
- Di Vizio D, Sotgia F, Williams TM et al (2007) Caveolin-1 is required for the upregulation of fatty acid synthase (FASN), a tumor promoter, during prostate cancer progression. *Cancer Biol Ther* 6:1263–1268
- Migita T, Ruiz S, Fornari A et al (2009) Fatty acid synthase: a metabolic enzyme and candidate oncogene in prostate cancer. *J Natl Cancer Inst* 101:519–532
- Wei S, Dunn TA, Isaacs WB et al (2008) GOLPH2 and MYO6: putative prostate cancer markers localized to the Golgi apparatus. *Prostate* 68:1387–1395
- Varambally S, Laxman B, Mehra R et al (2008) Golgi protein GOLM1 is a tissue and urine biomarker of prostate cancer. *Neoplasia* 10:1285–1294
- Wang W, Sun X, Epstein JI (2008) Partial atrophy on prostate needle biopsy cores: a morphologic and immunohistochemical study. *Am J Surg Pathol* 32:851–857
- Kinoshita Y, Kuratsukuri K, Landas S et al (2006) Expression of prostate-specific membrane antigen in normal and malignant human tissues. *World J Surg* 30:628–636

Das vollständige Literaturverzeichnis ...

... finden Sie in der html-Version dieses Beitrags im Online-Archiv auf der Zeitschriftenhomepage www.DerPathologe.de