

## Leitthema

Chirurg 2007 · 78:194–202  
 DOI 10.1007/s00104-006-1297-x  
 Online publiziert: 20. Februar 2007  
 © Springer Medizin Verlag 2007

D. Oertli

Departement Chirurgie, Universitätsspital Basel, Basel

# Lymphadenektomie der Axilla

**Am Beispiel des Mammakarzinoms kann die Entwicklung der onkologischen Chirurgie und Lymphadenektomie sehr gut aufgezeigt werden. Die daraus hervorgegangenen chirurgischen Prinzipien sind auf die meisten anderen soliden Malignome übertragbar. In dieser Arbeit wird vornehmlich auf die Lymphadenektomie beim Mammakarzinom eingegangen, das kutane Melanom am Rande behandelt und andere, seltene Indikationen nicht berücksichtigt.**

Die Wichtigkeit der regionären, lymphogenen Tumorausbreitung des Mammakarzinoms wurde bereits im 19. Jahrhundert erkannt. 1867 forderte der britische Chirurg Charles Moore die En-bloc-Entfernung des Primärtumors zusammen mit dem axillären Lymphabflussgebiet [34]. William Halsted hat dieses Prinzip bei seinen Patientinnen in Baltimore konsequent angewendet, dabei seine Operationsmethode der radikalen Mastektomie und Lymphadenektomie beschrieben und zeigen können, dass postoperativ damit 75% seiner Patientinnen lokoregionär rezidivfrei blieben [17].

## Lymphknotenstatus als Indikator für Prognose und Notwendigkeit der adjuvanten Therapie

Der axilläre Lymphknotenstatus ist der wichtigste prognostische Faktor des invasiven Mammakarzinoms [7]. Zwei Langzeitstudien zeigten eine klare Korrelation zwischen Überlebensrate und histologisch positiven oder negativen Lymphknoten [5, 52]. Die alleinige klinische Beurteilung der Axilla ist notorisch unzu-

verlässig. Dies zeigt die NSABP-B4-Studie mit einer hohen Rate falsch-positiver (27%) und falsch-negativer (39%) Lymphknoten [10]. Bildgebende Verfahren sind heute noch nicht in der Lage, zuverlässig den axillären Nodalstatus nachzuweisen. Weder die Technetium-99m-MIBI-Szintigraphie noch die Positronenemissionstomographie zeigten bisher eine genügende diagnostische Treffsicherheit mit entsprechender Sensitivität, Spezifität und negativem prädiktivem Wert im Vergleich mit der Histologie [16]. Aufgrund biologischer Marker konnte auch kein genügend aussagekräftiges Muster gefunden werden, das die axilläre Metastasierung und somit die Indikation zu einer selektiven Axilladisektion mit genügend hoher Sicherheit voraussagen kann [41].

### ➤ Mindestens 10 axilläre Lymphknoten sollten entfernt und untersucht werden

Um korrekt über den Lymphknotenstatus informiert zu sein, sollten – im konventionellen Vorgehen – mindestens 10 axilläre Lymphknoten entfernt und untersucht werden [20]. Mit der axillären Dissektion der Level I und II nach Berg [3] (Abb. 1) wird bei 97% der Patientinnen ein korrektes Staging erreicht wobei die Axillarezidivrate auf unter 2% sinkt [25].

### Technik der Axilladisektion

Zur Axilladisektion wird der Arm der Patientin steril abgedeckt und frei gelagert (Abb. 2). Bei 90° nach ventral hoch gehaltenem Oberarm entspannt sich die Pektoralismuskulatur vollständig und gibt den Blick in die kranialen Axil-

laanteile (Level II und III nach Berg) frei [3]. Beim operativen Zugang geben wir der Längsinzision in der Mitte zwischen Pektoralis- und Latissimuswulst den Vorzug (Abb. 3). Sie erstreckt sich auf einer Linie zwischen der Kuppe der Achselhöhle bei 90° abduziertem Arm und der lateralen Mammafalte. Bei adipöser Patientin mit einer großen Distanz zwischen dem Pektoralis- und Latissimuswulst stellt eine quer verlaufende Inzision eine gute Alternative dar. Die Längsinzision wird zuweilen zu weit ventral gesetzt und kann dann bei Elevation des Armes zu einer unerwünschten Segelbildung führen. Nach Durchtrennung des subkutanen Fettgewebes werden die Fascia claviculopectoralis inzidiert und der laterale Rand des M. pectoralis major dargestellt (Abb. 4).

### — Bei der Präparation des Pektoraliswulstes und dessen dorsolateraler Fläche im Spatium intermusculare zum M. pectoralis minor hin muss an den Verlauf des N. pectoralis lateralis gedacht werden.

Er zieht in 1/3 der Fälle um den lateralen Rand des M. pectoralis minor herum und in 2/3 der Fälle durch den Pectoralis minor hindurch zum laterokaudalen Anteil des M. pectoralis major [35]. Eine Verletzung dieses feinen Nerven kann, besonders bei schlanken Frauen, zu einer sichtbaren Atrophie der lateralen Anteile des M. pectoralis major führen und kann sich so funktionell nachteilig auswirken. Die Präparation zielt dann auf den Unterarm der V. axillaris, wobei die nach kaudal abgehenden Venenäste ligiert und abgesetzt werden (Abb. 5). Das thorako-

Hier steht eine Anzeige.



Hier steht eine Anzeige.



dorsale Gefäß-Nerven-Bündel, welches dorsal in der Axillagrube auf dem M. latissimus dorsi verläuft, wird aufgesucht, mit einem Gummizügel angeschlungen und von dort nach distal freipräpariert. Medial davon auf der ventralen Fläche des M. subscapularis wird in der Rinne zwischen dem M. serratus anterior und M. subscapularis der dort verlaufende N. thoracicus longus nach kaudal präpariert. Die laterale Begrenzung der Präparation ist durch den lateralen Rand des M. latissimus dorsi gegeben.

Die Erhaltung eines interkostobrachi- alen, sensiblen Nervenastes ist von Vorteil (■ **Abb. 6**). Der Sensibilitätsausfall und die langdauernden unangenehmen Hypo- und Hyperästhesien im dorsome- dialen Bereich des Oberarmes lassen sich dadurch reduzieren. Eingesehen wird ferner das Spatium zwischen M. pectoralis minor und major, unter vorsichtiger Schonung des N. pectoralis lateralis bei anteflektiertem Oberarm. Bei diesem Schritt kann die oberste Axilla im Level III ausgetastet werden. Eine Lymphadenektomie in diesem Bereich erfolgt nur bei verdächtigem Befund mit verhärteten oder vergrößerten Lymphknoten. Die Anzahl entfernter Lymphknoten ist dieselbe, ob der M. pectoralis durchtrennt wurde oder nicht [31]. Er wird deshalb heute in der Regel belassen.

### Morbidität der Axilladisektion

Nach Axilladisektion können Früh- und Spätkomplikationen auftreten. Häufigkeit und Schweregrad dieser Komplikationen hängen vom Ausmaß der Axilla- disektion ab. Armprobleme nach Brust- chirurgie (Schmerzen, Sensibilitätsstö- rung, Schultersteifigkeit, Lymphödem) sind häufiger bei gleichzeitiger axillärer Lymphadenektomie als bei alleiniger Tu- morektomie oder Mastectomia simplex. In einer 18-monatigen Follow-up-Studie war die durchschnittliche Häufigkeit von Armproblemen in der Gruppe mit Axilla- disektion 2,5 pro Patientin im Vergleich zu 0,9 pro Patientin ohne Axilladisektion ( $p=0,0001$ ) [32]. Taubheitsgefühl und Dysästhesien an der dorsomedialen Sei- te des Oberarms können nach Verletzung interkostobrachi- aler Nerven auftreten, was fast als Regelfall anzusehen ist [49].

In einer Untersuchung ein Jahr postope- rativ hatten fast 80% der Patientinnen ein Taubheitsgefühl im Versorgungsgebiet der interkostobrachi- alen Nerven [28]. In einer Untersuchung von 432 Patientinnen im Stadium I oder II, die 2–5 Jahre post- operativ tumorfrei waren, hatten 30% wie- derholt Schmerzen in Brust, Axilla oder Thorax (17% leichte, 11% moderate und 2% starke Schmerzen) [54]. Die Radio- therapie spielt hierbei ebenso eine Rol- le für die Auslösung von Schmerzen in der Brust und Rippen. Mit einer gewissen Einschränkung der Schulterbeweglich- keit muss in 17% der Fälle gerechnet wer- den [28]. Ein eingesteiftes Schultergelenk nach Axilladisektion ist heute extrem sel- ten [41].

### Das Lymphödem ist die folgenschwerste Komplikation nach Axilladisektion.

Die publizierte Häufigkeit hängt auch von der angewandten Definition (subjek- tive vs. objektive Befunde) ab und liegt zwischen 6 und 30% [29]. Wird hingegen das Lymphödem als „klinisch offensicht- lich“ definiert, sinkt die Häufigkeit auf 2– 7% [49]. In einer Serie wird berichtet, dass bei 10% der Patientinnen ein objektiv be- obachtbares, aber nicht schweres Lymph- ödem auftrat [18]. Die alleinige Bestrah- lung der Axilla kann auch ein Lymphö- dem verursachen. Erfolgt sie postopera- tiv nach offener Axilladisektion, kann die Morbidität erhöht sein, insbesondere nach ausgedehnter Axillachirurgie [41]. In einer Nachkontrolle 6 Jahre postoperativ war das Lymphödemrisiko bei alleiniger Bestrahlung 4%, bei Bestrahlung mit vor- ausgegangener Axilladisektion der Le- vel I und II 6% und bei Bestrahlung mit vorausgegangener Axilladisektion der Level I bis III 36% [27]. Eine postopera- tive Radiotherapie sollte deshalb nur bei Patientinnen mit hohem Rezidivrisiko er- wogen werden.

Wundinfekte sind häufiger bei älteren, adipösen oder mangelernährten Frauen, wie auch bei längerer Verweildauer von Wunddrainagen, vorangegangener Brust- chirurgie, nach Radiotherapie der Region, Biopsie oder wiederholter Serompunkti- onen. Eine perioperative Antibiotikapro- phylaxe senkt die Wundinfektrate und ist

D. Oertli  
**Lymphadenektomie der Axilla**

**Zusammenfassung**

Die axilläre Lymphknotendisektion dient der lokalen Tumorkontrolle und dem Staging. Bei Mammakarzinom, malignem Melanom und vielen anderen soliden Tumoren stellt der nodale Status der wichtigste prädiktive und prognostische Faktor dar. Wegen der Morbidität dieses Eingriffes erfolgt die Lymphadenektomie im axillären Bereich heute selektiv, d. h. geleitet durch die histologische Aufarbeitung des Wachtpostenlymphknotens (Sentinel-node-Biopsie). Die chirurgische Technik der Axilladisektion wird dargestellt, Komplikationen und die onkologischen Ergebnisse für das Mammakarzinom und das maligne Melanom zusammengefasst.

**Schlüsselwörter**

Chirurgie · Axilladisektion · Sentinel-Lymphknotenbiopsie · Mammakarzinom · Malignes Melanom

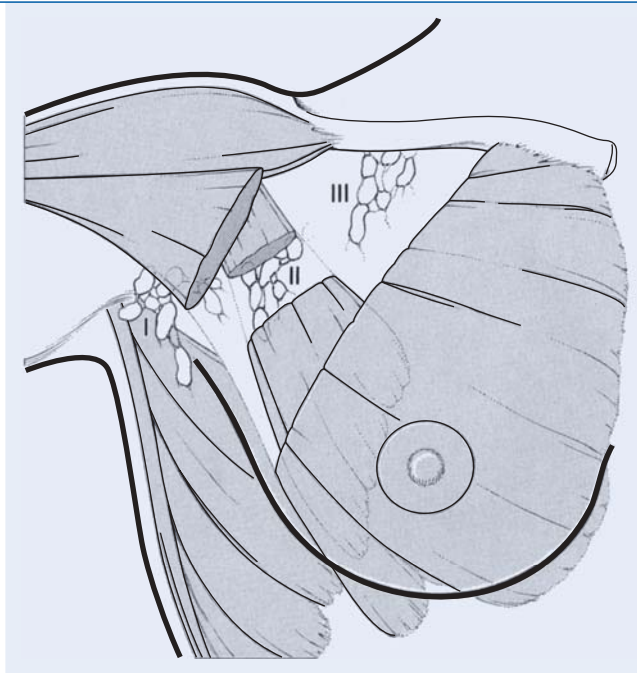
**Axillar lymphadenectomy**

**Abstract**

Axillary dissection aims at local tumor control and staging. Among breast cancer, malignant melanoma and other solid malignancies, the nodal status is still the most important predictive and prognostic factor. Today, because of its morbidity, axillary lymphadenectomy is indicated only when the sentinel lymph node is involved by metastasis after histopathologic investigation. The surgical technique of axillary dissection is presented, complications and oncologic outcomes are summarised after dissection for breast carcinoma and malignant melanoma, respectively.

**Keywords**

Axillary lymphadenectomy · Breast neoplasms · Malignant melanoma · Sentinel node biopsy · Surgery



**Abb. 1** ▶ Levelinteilung der Axillalymphknoten (nach Berg [3]). Sie erfolgt über die topographische Beziehung der Lymphknoten zum M. pectoralis minor: Level I: lateral und kaudal; Level II: dorsal; Level III: medial und kranial (nach [58])

deshalb bei einer entsprechenden Risikokonstellation angezeigt [42].

**Onkologische Resultate**

**Regionäre Rezidive**

Tumorrezidive kommen in der Axilla nach Brustchirurgie ohne Axillausräumung relativ häufig vor. In einer retrospektiv durchgeführten Studie war die 10-Jahres-Rezidivrate in der Axilla nach Tumorektomie ohne axilläre Dissektion 28% [2]. Eine retrospektive Analyse ergab nach mittlerer Beobachtungszeit von 5 Jahren für prognostisch günstige Primärtumore (<als 3 cm, keine tastbaren Lymphknoten, postmenopausal) eine Rezidivhäufigkeit von 6,7% [1]. In der NSABP4-Studie betrug die axilläre Rezidivrate bei Patientinnen mit klinisch nicht tastbaren Lymphknoten, die ohne Axilladisektion mastektomiert worden waren, 18%. Die Mastektomie und Axillarevision hingegen ergab eine Rezidivrate von 1% (negativer Nodalstatus) und bei Patientinnen mit positiven Lymphknoten eine Rezidivrate von 3,1% [10].

Mehrere Studien bestätigen, dass die formale Axilladisektion das Rezidivrisiko stärker vermindert als das blinde Sampling weniger axillärer Lymphknoten. In einer Studie mit über 3000 Patientinnen ohne klinisch palpable Lymphknoten betrug die 5-Jahres-Wahrschein-

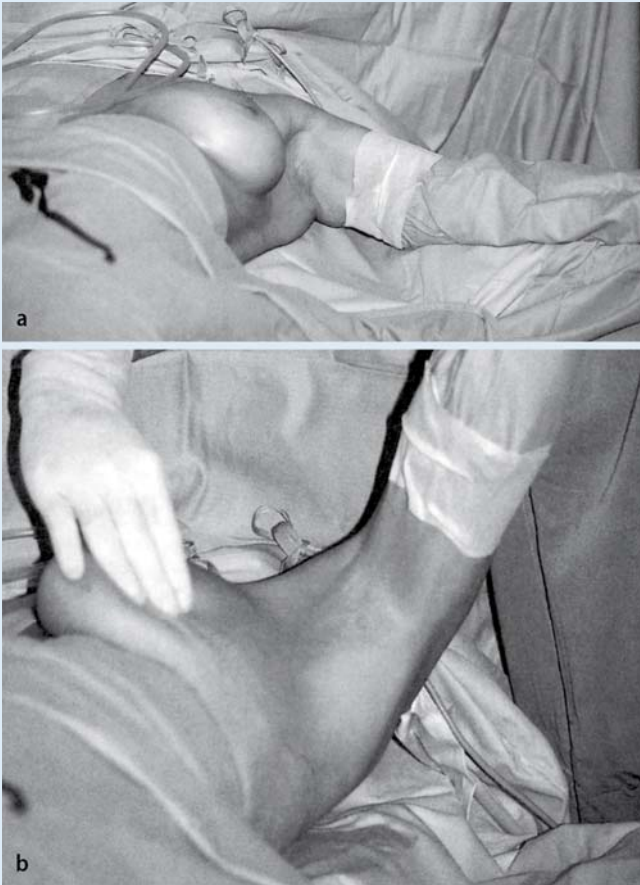
lichkeit für ein axilläres Rezidiv 3% bzw. 19%, wenn mehr als 10 Lymphknoten bzw. keine Lymphknoten entfernt wurden [16]. In der NSABP-Bo4-Studie erlitt keine Patientin mit mehr als 6 entfernten Lymphknoten ein axilläres Rezidiv [10]. Kjeargaard forderte aufgrund einer Untersuchung bei über 3000 Patientinnen 10 und mehr resezierte histologisch analysierte Lymphknoten, da nach mittlerer Beobachtungszeit von 24 Monaten die Rezidivrate bei 0% lag [22].

**Überleben**

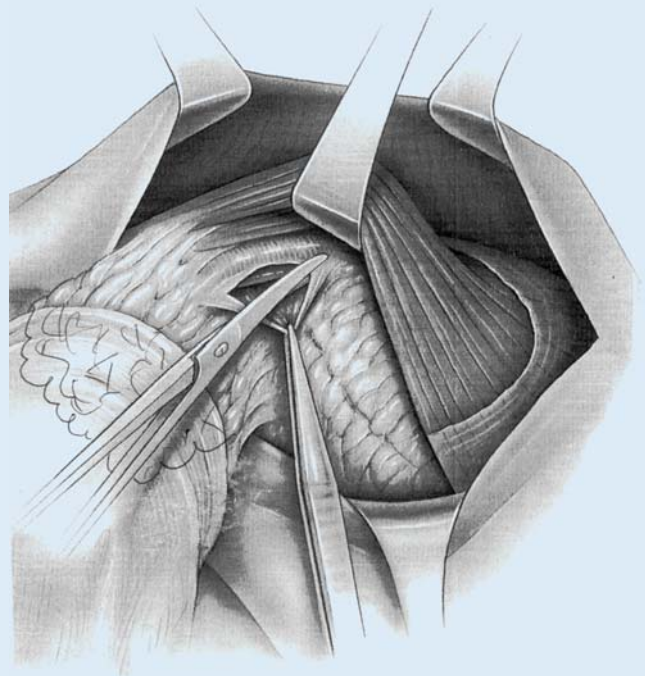
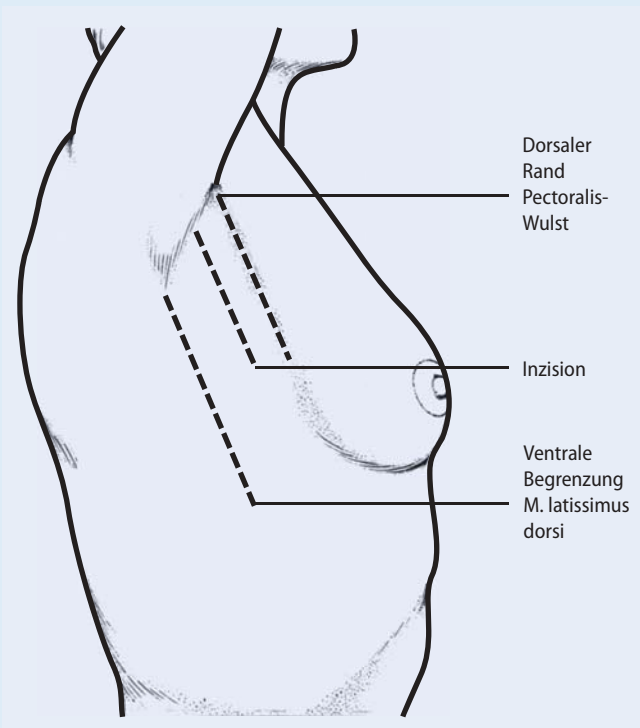
Da die Axilladisektion das axilläre Rezidivrisiko vermindert, könnte daraus auch geschlossen werden, dass sie das Überleben ebenfalls positiv beeinflusst. Aufgrund bestehender Daten kann eine Verlängerung des Überlebens nicht angenommen werden.

➤ **Eine Verlängerung des Überlebens kann nicht angenommen werden**

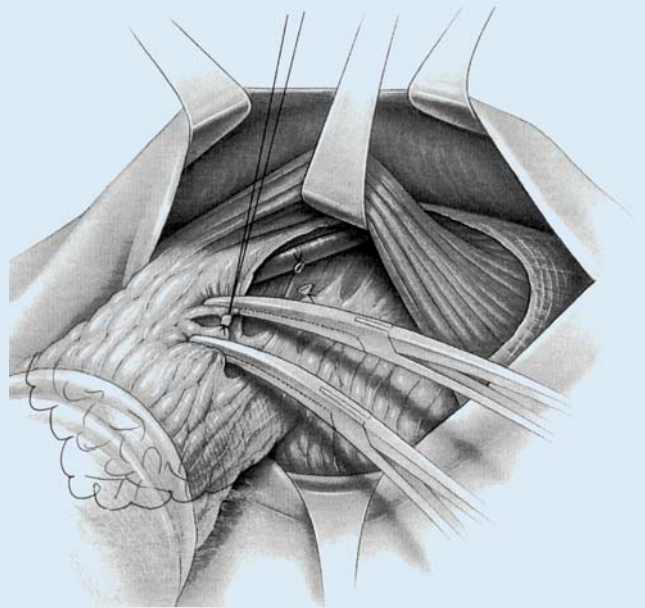
In der NSABP-Bo4-Studie wurden <70-jährige Patientinnen mit Frühkarzinomen und klinisch negativer Axilla in 3 verschiedene Therapiegruppen randomisiert: Die Patientinnen von 2 Gruppen mastektomiert mit, eine Gruppe mastektomiert ohne Axilladisektion [10]. Das 10-Jahres-Überleben betrug 58% für diejenigen mit



**Abb. 2** ▲ Lagerung bei Axilladisektion: Der Arm der betroffenen Seite wird mobil und steril abgedeckt. Durch Hochheben des Armes (Anteversion und Elevation im Schultergelenk) entspannt sich die Pektoralismuskulatur und erlaubt den operativen Zugang zur hohen Axilla (nach [57])



**Abb. 4** ▲ Technik der Axilladisektion; erste Schritte: Freilegen des Pectoralis-major-Wulstes und Inzision der Fascia claviculopectoralis und Präparation in die Tiefe Richtung Vena axillaris (mit freundlicher Genehmigung nach [56])



**Abb. 5** ▲ Präparation und Durchtrennung der von der V. axillaris abgehenden Äste. Darauf folgend wird dorsal davon das thorakodorsale Gefäß-Nerven-Bündel aufgesucht, angeschlungen und geschont (mit freundlicher Genehmigung nach [56])

**Abb. 3** ◀ Hautinzision zur Axilladisektion. Der Schnitt erfolgt etwas ventraler der Mitte zwischen dorsaler Begrenzung des M. pectoralis major und des ventralen Wulstes des M. latissimus dorsi (mod. nach [58])

Mastektomie und Axilladisektion und 54% für diejenigen mit alleiniger Mastektomie ( $p > 0,05$ ). Eine randomisierte Studie mit 658 Patientinnen mit Frühkarzinom suggeriert einen positiven Effekt der Axilladisektion auf das Überleben [5]. Die Patientinnen wurden in eine Gruppe Tumorektomie mit Axilladisektion und Bestrahlung der Restbrustdrüse und in eine Gruppe mit Tumorektomie mit Nachbestrahlung der Restbrustdrüse und der Axilla randomisiert. Im 5-Jahres-Überleben zeigte sich ein kleiner, aber statistisch signifikanter Vorteil ( $p = 0,014$ ) für die Patientinnen mit chirurgischer Axilladisektion (96,6% vs. 92,6%). Es ist aber möglich, dass dieser kleine Vorteil dadurch verursacht wurde, dass in dieser Gruppe 11 Patientinnen zusätzlich mittels adjuvanter Chemotherapie behandelt wurden.

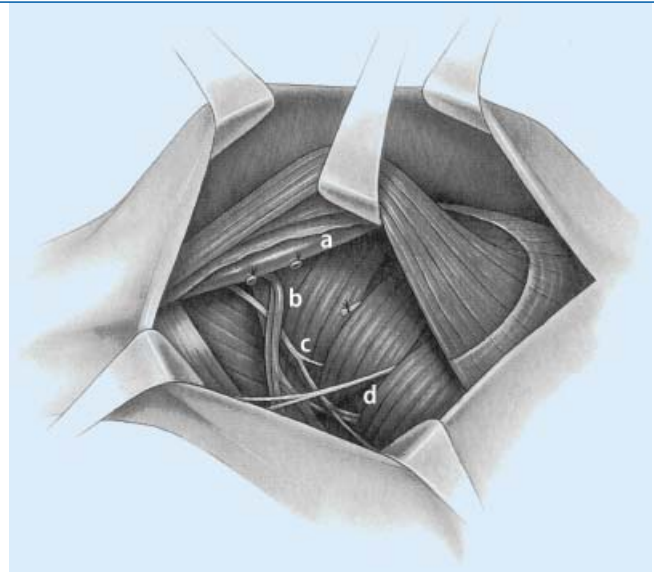
In der Serie von 3128 Patientinnen von Graversen et al. lässt sich ein Überlebensvorteil ableiten. Die Patientinnen, bei denen weniger als 5 Lymphknoten aus der Axilla entfernt wurden, hatten eine erhöhte Axillarezidivrate und ein schlechteres 5-Jahres-Überleben als die Patientinnen mit ausgedehnterer Axillachirurgie [16]. Eine initiale Axilladisektion oder axilläre Bestrahlung bewirkt einen – allerdings diskreten – günstigen Effekt auf das Langzeitüberleben [44].

### Verzicht auf die Axilladisektion

Die Häufigkeit des axillären Lymphknotenbefalles bei Mammakarzinomen kleiner als 1 cm Maximaldurchmesser variiert in der Literatur zwischen 10% und 18% [2, 45]. Tumoren kleiner als 0,5 cm weisen noch seltener (3%) axilläre Lymphknotenmetastasen auf [47]. Bei einem Tumordurchmesser unter 1 cm sollte der axilläre nodale Status trotzdem erhoben werden bei Patientinnen, die jünger als 40 Jahre sind, und bei Tumorhistologien mit lymphovaskulärer Invasion, da der axilläre Lymphknotenbefall hier häufiger ist [12].

Wenn sich aus dem chirurgischen Axillastaging bei klinisch unauffälliger Axilla keine Konsequenzen für die adjuvante Therapie ergeben, kann entsprechend der Konsensuskonferenz von St. Gallen 1998 [15] auf eine Axilladisektion verzichtet werden. Berechtigt ist die Frage, inwieweit bei betagten Patientinnen (>75 Jahre) ein

**Abb. 6** ► Nach allseitiger Freipräparation des Lymphknotenfetts (ggf. unter Durchtrennung einzelner quer verlaufender Nn. intercostobrachiales) wird der Blick frei in die ausgeräumte Axillahöhle. Geschonte Strukturen: **a** V. axillaris, **b** thorakodorsales Gefäß-Nerven-Bündel, **c** N. thoracicus longus, **d** N. intercostobrachialis (mit freundlicher Genehmigung modifiziert nach [56])



axilläres Staging überhaupt Sinn macht. Oft wird hier auf die adjuvante Chemotherapie verzichtet oder es steht bereits präoperativ fest, dass keine weitere Therapie durchgeführt werden kann [39]. Bei diesen Patientinnen mit klinisch unauffälliger Axilla kann auf eine Axilladisektion verzichtet werden.

### Selektive Indikation zur Axilladisektion

Mit einem über viele Jahre bestehenden Lymphödemisrisiko von 10–20% [37] und angesichts der in der gleichen Größenordnung bestehenden chronischen Schmerzen und funktionellen Einschränkungen ist auch angesichts immer kleinerer Tumoren und aufkommender alternativer Techniken zur Axillachirurgie die Frage nach der Rechtfertigung einer grundsätzlichen offenen konventionellen Lymphknoten-ausräumung der Level I und II zu stellen. Zwar korreliert der axilläre Lymphknotenbefall statistisch mit der Tumorgroße. Aber im Einzelfall ist ein kleiner Primärtumor noch kein Garant für eine günstige Prognose. Die Selektion jener Patientinnen, bei welchen eine Ausräumung der axillären Lymphknotenlevel I und II indiziert ist, bedient sich der Tatsache, dass beim Mammakarzinom der Lymphknotenbefall geordnet von der tumornächsten Lymphknotenstation zur nächst höher gelegenen abläuft. Von vollständigen Axilla-ausräumungen aller 3 Niveaus kennt man seit Jahren den sehr niedrigen Prozentsatz von sog. Skip-Metastasen, wo

eine Lymphknotenstation übersprungen wird und bei negativen Level I und II der Level III befallen ist. Veronesi wies aufgrund von 1500 vollständigen Axillarevisionen nach, dass nur in 1,3% der Fälle Level I oder II nicht befallen waren, wohl aber Level III [51].

Der Sentinel- oder Wachtpostenlymphknoten ist derjenige Lymphknoten, welcher im Bereich der drainierenden regionalen Lymphknoten als erster aus dem Tumor abströmende Karzinomzellen beherbergt, die sich dann in ihm erkennbar etablieren können [48]. Nachdem diese Sentinel-Technik beim malignen Melanom erfolgreich etabliert war, setzte Krag diese Tracermethode zur Lokalisation des SLN beim Mammakarzinom ein [24]. Giuliano identifizierte darauf den SLN mittels einer peritumoral injizierten Färbetechnik. Der lipophile Farbstoff (Lymphphazurin) folgt den Lymphbahnen zum ersten drainierenden Lymphknoten. Die Isotopentechnik hat den Vorteil, dass präoperativ ein Szintigramm hergestellt werden kann, aufgrund dessen in Verbindung mit intraoperativ eingesetzter Gamma-sonde jener Lymphknoten, der die meiste Radioaktivität akkumuliert, ziemlich genau schon perkutan identifizierbar ist. Der Schnitt zum Aufsuchen dieses SLN kann deshalb gezielter und kleiner gesetzt werden. Am präzisesten und sichersten scheint die Kombination beider Techniken [9].

Aufgrund des lymphgefäßreichen retroareolären Plexus der Brust gelingt mit der retroareolären Injektion der axilläre SLN-

Nachweis zu einem höheren Prozentsatz als bei der intraparenchymatösen (peritumorale) Injektion. Ein parasternaler Abfluss und SLN-Darstellung in der Region der Mammaria-interna-Gefäße gelingt allerdings nur mit intraparenchymatöser Injektion. Mehrere Konkordanzstudien, die die peritumorale mit der subareolären Injektion des Tracers verglichen haben, zeigten sehr hohe Identifikationsraten für den SLN und konkordante Ergebnisse zwischen 95 und 99% der Fälle [4].

### ➤ Mit der Isotopentechnik kann perkutan der SLN identifiziert werden

*Multifokale* Tumoren gelten nicht mehr als Kontraindikation für das SLN-Verfahren, wie kürzlich in einer Konsensuskonferenz amerikanischer Experten festgehalten worden ist [46]. Ob bei *multizentrischen* Tumoren das SLN-Verfahren angewendet werden darf, ist derzeit noch mit wenig Daten belegt [30]. Falsch-negative Befunde wurden in Validierungsstudien zwischen 0 und 8% beschrieben [50]. Kontraindikationen für das SLN-Verfahren sind tastbare, tumorbefallene Lymphknoten und Primärtumoren, welche größer als 3 cm im Durchmesser sind. Die intraoperative Gewebsinjektion des Blaufarbstoffes Isosulfan-Blau oder Patent-Blau kann mit dem Sauerstoffmonitoring des peripheren Pulsoxymeters wegen möglicher Dunkelfärbung des zirkulierenden Blutes interferieren. Anaphylaktische Reaktionen mit Kreislaufdepression, Erythem, Urtikaria und perioralem Ödem kommen mit weniger als 1% sehr selten vor [7].

Das histologische Ergebnis (ggf. Schnellschnittuntersuchung) steuert dann das weitere Vorgehen: Bei Befall der Lymphknoten erfolgt die Ausräumung der Level I und II [53]. Ist keine Metastasierung in den SLN feststellbar, beschränkt sich der Eingriff auf die Behandlung des Primärtumors. Um mit einer gewissen Sicherheit die falsch-negative Rate an histologischen Befunden niedrig halten zu können, muss während der Lernphase auf die SLN-Bestimmung eine normale Axilla-ausräumung (in der Regel 20–30 Fälle) erfolgen [46].

In seinem Übersichtsartikel zum SLN stellte McMasters fest, dass die falsch-negative Rate bezogen auf die jeweils positiven axillären Lymphknoten zwischen 0 und 12,5% liegt [34]. In 33 bis 67% der Fälle war der SLN der einzig positive Lymphknoten. Die gesamte Übereinstimmung (Summe der richtig-positiven und richtig-negativen SLN-Biopsien geteilt durch die Anzahl Patientinnen, bei denen der SLN identifiziert worden war) beträgt zwischen 96 und 100%. Der negativ-prädiktive Wert (Anzahl Frauen mit negativem axillärem Status geteilt durch die Anzahl Frauen mit negativem SLN multipliziert mit 100) beträgt zwischen 94 und 100%. Spezifität und positiv-prädiktiver Wert liegen stets bei 100, die Sensitivität (Anzahl positiver SLN geteilt durch die Anzahl Frauen mit axillärem pN1-Status multipliziert mit 100) liegt zwischen 88 und 100% [34].

In seiner Multicenterstudie zur Validierung der Tracertechnik fanden Krag et al. [23] nicht überraschend eine große Variation in der Erfolgsrate bei 11 verschiedenen Chirurgen. Die falsch-negative Rate lag dabei zwischen 28,6 und 0%. Jüngere Arbeiten zeigen vertretbar niedrige falsch-negative Befunde der SLN-Biopsie mit einem negativ-prädiktiven Wert von 97% und einer diagnostischen Genauigkeit (Accuracy) von 97% [13].

Die Wertigkeit der SLN-Biopsie und der selektiven Indikationsstellung zur Axilladissektion zeigt sich letztlich im postoperativen Verlauf bezüglich des Auftretens axillärer Tumorrezidive. Viele seit 2000 publizierte Serien beweisen die Zuverlässigkeit dieses Verfahrens mit einer axillären Tumorrezidivrate von weniger als 1%. In unserem eigenen Krankengut mit 150 Patientinnen und einer medianen Nachbeobachtungszeit von 42 Monaten entwickelte lediglich eine Patientin ein Axillarezidiv entsprechend 0,7% der Fälle [26].

### Axilladissektion beim Melanom

Die Indikation zur Axilladissektion ist bei allen Patienten mit einem malignen Melanom am Stamm oder den oberen Extremitäten gegeben, bei denen die regionären axillären Lymphknoten entweder mikroskopisch oder makroskopisch befallen

sind. Die Dissektion wird primär in kurativer Absicht zur lokalen Tumorkontrolle und sekundär zum Tumorstaging durchgeführt. Generell betrifft die Lymphadenektomie alle 3 axillären Level [31]. Mit diesem Vorgehen kann eine axilläre Tumorkontrolle in 83–97% der Fälle erreicht werden [20, 25, 28].

### — Ein wichtiger Prädiktor für mögliche Lokalrezidive nach radikaler Lymphadenektomie ist allerdings die Breslow-Dicke des Primärtumors >4 mm [40].

Durch die Einführung der SLN-Biopsie kommt der elektiven Lymphknotendissektion beim Melanom im Stamm- und Extremitätenbereich außerhalb von klinischen Studien keine Bedeutung mehr zu. Das Verfahren ist für klinisch lymphknotennegative Patienten geeignet, die unter Verwendung aller üblichen diagnostischen Verfahren (Palpation, Sonographie) keine Hinweise für manifeste Lymphknotenmetastasen aufweisen. Skip-Metastasen kommen nur in wenigen Ausnahmefällen vor [38]. Multicenterstudien zeigten, dass die rezidivfreie Überlebenszeit eindeutig mit dem Status des Wächterlymphknotens korreliert [14].

### Fazit für die Praxis

**Der axilläre Lymphknotenstatus ist der wichtigste prognostische Faktor des invasiven Mammakarzinoms. Es besteht eine klare Korrelation zwischen Überlebensrate und histologisch positiven oder negativen Lymphknoten. Nach Axilladissektion können Früh- und Spätkomplikationen auftreten. Häufigkeit und Schweregrad dieser Komplikationen (Armprobleme – Schmerzen, Sensibilitätsstörung, Schultersteifigkeit, Lymphödem) hängen vom Ausmaß der Axilladissektion ab. Für die Auslösung von Schmerzen in der Brust und Rippen spielt die Radiotherapie ebenso eine Rolle. Die Sentinel-Technik kombiniert mit der Isotopentechnik ermöglicht präoperativ jenen Lymphknoten perkutan zu identifizieren, der die meiste Radioaktivität akkumuliert – der Schnitt zum Aufsuchen dieses SLN kann deshalb gezielter und kleiner gesetzt werden.**

**Bei allen Patienten mit einem malignen Melanom am Stamm oder den oberen Extremitäten, bei denen die regionären axillären Lymphknoten entweder mikroskopisch oder makroskopisch befallen sind, ist die Indikation zur Axilladis-sektion gegeben. Die Dissektion wird primär in kurativer Absicht zur lokalen Tumorkontrolle und sekundär zum Tumor-staging durchgeführt.**

## Korrespondierender Autor

**Prof. Dr. D. Oertli**

Departement Chirurgie, Universitätsspital Basel, Spitalstrasse 21, 4031 Basel, Schweiz  
doertli@uhbs.ch

**Interessenkonflikt.** Es besteht kein Interessenkonflikt. Der korrespondierende Autor versichert, dass keine Verbindungen mit einer Firma, deren Produkt in dem Artikel genannt ist, oder einer Firma, die ein Konkurrenzprodukt vertreibt, bestehen. Die Präsentation des Themas ist unabhängig und die Darstellung der Inhalte produktneutral.

## Literatur

- Ahmad M, Mirza S, Foo IT (1999) Pulsed dye laser treatment of telangiectasia after radiotherapy for breast carcinoma. *Br J Plast Surg* 52: 236–237
- Baxter N, McCready D, Chapman JA et al. (1996) Clinical behavior of untreated axillary nodes after local treatment for primary breast cancer. *Ann Surg Oncol* 3: 235–240
- Berg JW (1955) The significance of axillary node levels in the study of breast carcinoma. *Cancer* 8: 776–768
- Borgstein PJ, Meijer S, Sijpers RJ, van Diest PJ (2000) Functional lymphatic anatomy for sentinel node biopsy in breast cancer: echoes from the past and the periareolar blue method. *Ann Surg* 232: 81–89
- Cabanes PA, Salmon RJ, Vilcoq JR et al. (1992) Value of axillary dissection in addition to lumpectomy and radiotherapy in early breast cancer. The Breast Carcinoma Collaborative Group of the Institut Curie. *Lancet* 339: 1245–1248
- Carter CL, Allen C, Henson DE (1989) Relation of tumor size, lymph node status, and survival in 24,740 breast cancer cases. *Cancer* 63: 181–187
- Cimmino VM, Brown AC, Szocik JF et al. (2001) Allergic reactions to isosulfan blue during sentinel node biopsy – a common event. *Surgery* 130: 439–442
- Clark GM, McGuire WL (1989) New biologic prognostic factors in breast cancer. *Oncology (Williston Park)* 3: 49–54
- Cox C, White L, Allred N et al. (2006) Survival outcomes in node-negative breast cancer patients evaluated with complete axillary node dissection versus sentinel lymph node biopsy. *Ann Surg Oncol* 13: 708–711
- Fisher B, Redmond C, Fisher ER et al. (1985) Ten-year results of a randomized clinical trial comparing radical mastectomy and total mastectomy with or without radiation. *N Engl J Med* 312: 674–681
- Fisher B, Wolmark N, Bauer M et al. (1981) The accuracy of clinical nodal staging and of limited axillary dissection as a determinant of histologic nodal status in carcinoma of the breast. *Surg Gynecol Obstet* 152: 765–772
- Gajdos C, Tartert PI, Bleiweiss JJ (1999) Lymphatic invasion, tumor size, and age are independent predictors of axillary lymph node metastases in women with T1 breast cancers. *Ann Surg* 230: 692–696
- Gemignani ML, Borgen PI (2001) Is there a role for selective axillary dissection in breast cancer? *World J.Surg.* 25: 809–818
- Gershenwald JE, Thompson W, Mansfield PF et al. (1999) Multi-institutional melanoma lymphatic mapping experience: the prognostic value of sentinel lymph node status in 612 stage I or II melanoma patients. *J Clin Oncol* 17: 976–983
- Goldhirsch A, Glick JH, Gelber RD, Senn HJ (1998) Meeting highlights: International Consensus Panel on the Treatment of Primary Breast Cancer. *J Natl Cancer Inst* 90: 1601–1608
- Graversen HP, Blichert-Toft M, Andersen JA, Zedeler K (1988) Breast cancer: risk of axillary recurrence in node-negative patients following partial dissection of the axilla. *Eur J Surg Oncol* 14: 407–412
- Guller U, Nitzsche EU, Schirp U et al. (2002) Selective axillary surgery in breast cancer patients based on positron emission tomography with 18F-fluoro-2-deoxy-D-glucose: not yet! *Breast Cancer Res Treat* 71: 171–173
- Halsted WS (1895) The results of operations for the cure of cancer of the breast performed at the Johns Hopkins Hospital from 1889 to 1894. *Johns Hopkins Hosp Rep* 297(4): 1894–1895
- Ivens D, Hoe AL, Podd TJ et al. (1992) Assessment of morbidity from complete axillary dissection. *Br J Cancer* 66: 136–138
- Karakousis CP, Hena MA, Emrich LJ, Driscoll DL (1990) Axillary node dissection in malignant melanoma: results and complications. *Surgery* 108: 10–17
- Kiricuta CI, Tausch J (1992) A mathematical model of axillary lymph node involvement based on 1446 complete axillary dissections in patients with breast carcinoma. *Cancer* 69: 2496–2501
- Kjaergaard J, Blichert-Toft M, Andersen JA et al. (1985) Probability of false negative nodal staging in conjunction with partial axillary dissection in breast cancer. *Br J Surg* 72: 365–367
- Krag D, Weaver D, Ashikaga T et al. (1998) The sentinel node in breast cancer—a multicenter validation study. *N Engl J Med* 339: 941–946
- Krag DN, Weaver DL, Alex JC, Fairbank JT (1993) Surgical resection and radiolocalization of the sentinel lymph node in breast cancer using a gamma probe. *Surg Oncol* 2: 335–339
- Kretschmer L, Preusser KP (2001) Standardized axillary lymphadenectomy improves local control but not survival in patients with palpable lymph node metastases of cutaneous malignant melanoma. *Langenbecks Arch Surg* 386: 418–425
- Langer I, Marti WR, Guller U et al. (2005) Axillary recurrence rate in breast cancer patients with negative sentinel lymph node (SLN) or SLN micrometastases: prospective analysis of 150 patients after SLN biopsy. *Ann Surg* 241: 152–158
- Larson D, Weinstein M, Goldberg I et al. (1986) Edema of the arm as a function of the extent of axillary surgery in patients with stage I-II carcinoma of the breast treated with primary radiotherapy. *Int J Radiat Oncol Biol Phys* 12: 1575–1582
- Lawton G, Rasque H, Ariyan S (2002) Preservation of muscle fascia to decrease lymphedema after complete axillary and ilioinguofemoral lymphadenectomy for melanoma. *J Am Coll Surg* 195: 339–351
- Lin PP, Allison DC, Wainstock J et al. (1993) Impact of axillary lymph node dissection on the therapy of breast cancer patients. *J Clin Oncol* 11: 1536–1544
- Lyman GH, Giuliano AE, Somerfield MR et al. (2005) American Society of Clinical Oncology guideline recommendations for sentinel lymph node biopsy in early-stage breast cancer. *J Clin Oncol* 23: 7703–7720
- Mack LA, McKinnon JG (2004) Controversies in the management of metastatic melanoma to regional lymphatic basins. *J Surg Oncol* 86: 189–199
- Markandoo P, Smith P, Chaudary MA, Fentiman IS (1998) Preservation of pectoralis minor in axillary clearance for breast cancer. *Br J Surg* 85: 1547–1548
- Maunsell E, Brisson J, Deschenes L (1993) Arm problems and psychological distress after surgery for breast cancer. *Can J Surg* 36: 315–320
- McMasters KM, Giuliano AE, Ross MI et al. (1998) Sentinel-lymph-node biopsy for breast cancer—not yet the standard of care. *N Engl J Med* 339: 990–995
- Moore C (1867) On the influence of inadequate operations on the theory of cancer. *R Med Chir Soc Lond* 1: 244
- Moosman DA (1980) Anatomy of the pectoral nerves and their preservation in modified mastectomy. *Am J Surg* 139: 883–886
- Morrow M (1996) Role of axillary dissection in breast cancer management. *Ann Surg Oncol* 3: 233–234
- Morton DL, Wen DR, Wong JH et al. (1992) Technical details of intraoperative lymphatic mapping for early stage melanoma. *Arch.Surg* 127: 392–399
- Naslund E, Fernstad R, Ekman S et al. (1996) Breast cancer in women over 75 years: is axillary dissection always necessary? *Eur J Surg* 162: 8678–71
- Nathansohn N, Schachter J, Gutman H (2005) Patterns of recurrence in patients with melanoma after radical lymph node dissection. *Arch Surg* 140: 1172–1177
- Petrek JA, Blackwood MM (1995) Axillary dissection: current practice and technique. *Curr Probl Surg* 32: 257–323
- Platt R, Zaleznik DF, Hopkins CC et al. (1990) Perioperative antibiotic prophylaxis for herniorrhaphy and breast surgery. *N Engl J Med* 322: 153–160
- Ravdin PM, De Laurentiis M, Vendely T, Clark GM (1994) Prediction of axillary lymph node status in breast cancer patients by use of prognostic indicators. *J Natl Cancer Inst* 86: 1771–1775
- Recht A, Houlihan MJ (1995) Axillary lymph nodes and breast cancer: a review. *Cancer* 76: 1491–512
- Rivadeneira DE, Simmons RM, Christos PJ et al. (2000) Predictive factors associated with axillary lymph node metastases in T1a and T1b breast carcinomas: analysis in more than 900 patients. *J Am Coll Surg* 191: 1–6
- Schwartz GF, Giuliano AE, Veronesi U (2002) Proceedings of the consensus conference on the role of sentinel lymph node biopsy in carcinoma of the breast, April 19–22, 2001, Philadelphia, Pennsylvania. *Cancer* 94: 2542–2551
- Silverstein MJ, Gierson ED, Waisman JR et al. (1994) Axillary lymph node dissection for T1a breast carcinoma. Is it indicated? *Cancer* 73: 664–667



48. Tanis PJ, Nieweg OE, Valdes Olmos RA, Kroon BB (2001) Anatomy and physiology of lymphatic drainage of the breast from the perspective of sentinel node biopsy. *J Am Coll Surg* 192: 399–409
49. Temple LK, Baron R, Cody HS III et al. (2002) Sensory morbidity after sentinel lymph node biopsy and axillary dissection: a prospective study of 233 women. *Ann Surg Oncol* 9: 654–662
50. Tousimis E, Van Zee KJ, Fey JV et al. (2003) The accuracy of sentinel lymph node biopsy in multicentric and multifocal invasive breast cancers. *J Am Coll Surg* 197: 529–535
51. Veronesi U, Luini A, Galimberti V et al. (1990) Extent of metastatic axillary involvement in 1446 cases of breast cancer. *Eur J Surg Oncol* 16: 127–233
52. Veronesi U, Saccozzi R, Del Vecchio M et al. (1981) Comparing radical mastectomy with quadrantectomy, axillary dissection, and radiotherapy in patients with small cancers of the breast. *N Engl J Med* 305: 6–11
53. Veronesi U, Zurrada S, Mazzarol G, Viale G (2001) Extensive frozen section examination of axillary sentinel nodes to determine selective axillary dissection. *World J Surg* 25: 806–808
54. Warmuth MA, Bowen G, Prosnitz LR et al. (1998) Complications of axillary lymph node dissection for carcinoma of the breast: a report based on a patient survey. *Cancer* 83: 1362–1368
55. Wilson RE, Donegan WL, Mettlin C et al. (1984) The 1982 national survey of carcinoma of the breast in the United States by the American College of Surgeons. *Surg Gynecol Obstet* 159: 309–318
56. Bruch HP (1997) Chirurgie der Körperoberfläche – Breitner Chirurgische OP-Lehre, Bd VII, 2. Aufl. Urban und Schwarzenberg, München
57. Oertli D (2006) Benigne und maligne Tumoren der Mamma. In: Siewert JR, Rothmund M, Schumpeck V (Hrsg) *Praxis der Viszeralchirurgie. Onkologische Chirurgie*. Springer Heidelberg, S 712
58. Schildberg FW, Löhle F (1996) Grundlagen und Wert der Lymphadenektomie beim Mammakarzinom. *Chirurg* 67: 771–778

## Evolution of Robotic Surgery in Europe: The Crafoord Conference 18.-20. April 2007, Lund/Schweden



Die erste Crafoord Conference “Evolution of Robotic Surgery in Europe” – ein multidisziplinäres Forum zu den Fortschritten und Ergebnissen der Roboterchirurgie in Europa – wird vom 18.-20. April 2007 in Lund/Schweden unter Leitung von I. Ihse und A. Bergenfelz stattfinden.

Veranstaltungsort ist die Universitätsklinik von Lund. Die Konferenz ist die erste gesamteuropäische multidisziplinäre Veranstaltung zu diesem Thema mit Experten aus den Bereichen allgemeine und viszerale Chirurgie, Urologie, Gynäkologie, orthopädische Chirurgie und Kinderchirurgie. Neben speziellen Veranstaltungen zu Training und Zukunftsaussichten werden Plenarsitzungen und Workshops für die einzelnen Subdisziplinen stattfinden.

Eingeladene Referenten: L. Bresler (Nancy), I. Broeders (Utrecht), P.C. Giulianotti (Grosseto), S. Horgan (Chicago), A. Najmaldin (Leeds) J. Magrina (Scottsdale), H. Olsen (Aarhus), V. Patel (Columbus), J.C. Rückert (Berlin), P.M. Schlag (Berlin), P. Wiklund (Stockholm)

Informationen über das wissenschaftliche Programm und Anmeldung zum Symposium erhalten Sie unter: [www.mal-mokongressbyra.se](http://www.mal-mokongressbyra.se)

Quelle: Malmö Kongressbyrå AB

## Brustrekonstruktion aus körpereigenem Gewebe

Zur Therapie des Mammakarzinoms ist oft eine vollständige Amputation der Brust notwendig. Plastische Chirurgen haben nun bei einer Patientin mit der so genannten DIEP-Flap („Deep-Inferior-Epigastri-Perforator“-Lappen)-Methode eine verfeinerte mikrochirurgische Technik angewandt, die eine Brustrekonstruktion mit körpereigenem Gewebe ohne den Einsatz von Implantaten ermöglicht.

Bei der von der Abteilung für Plastische, Hand- und Wiederherstellungschirurgie durchgeführten Operation nach der DIEP-Flap-Methode wird die Brust mit Haut- und Fettgewebe der vorderen Bauchwand oder des Gesäßes aufgebaut. Das muskelfreie Transplantat wird von der ursprünglichen Blutversorgung vollständig abgetrennt und unter dem Mikroskop an die Brustwandarterie angeschlossen. Schließlich wird aus dem Transplantat eine Brust geformt.

Die Operation kann gleichzeitig mit der onkologisch sicheren Entfernung des Brusttumors durchgeführt werden. Dank der Verwendung von Eigengewebe, ist die Komplikationsrate sehr gering. Die Frauen haben kein Fremdkörpergefühl, die Brustform ist natürlich und altert mit. Zudem sind bislang – anders als bei Silikonimplantaten – keine Langzeitkomplikationen beobachtet worden.

Quelle: *Medizinische Hochschule Hannover*, [www.klinikum-hannover.de/osk/phw/](http://www.klinikum-hannover.de/osk/phw/)