

Gastroenterologie 2010 · 5:318–325
DOI 10.1007/s11377-010-0400-5
© Springer-Verlag 2010

Redaktion
M. Fried, Zürich

D. Dindo¹ · O. Riesterer² · A. Weber³ · D. Hahnloser¹

¹ Klinik für Viszeral- und Transplantationschirurgie, UniversitätsSpital Zürich

² Klinik für Radio-Onkologie, UniversitätsSpital Zürich

³ Klinik für klinische Pathologie, UniversitätsSpital Zürich

Humanes Papillomavirus und Analkarzinom

Diagnose, Screening und Therapie

Als Ursache des Zervixkarzinoms gilt unbestritten das humane Papillomavirus (HPV). In den letzten Jahrzehnten konnte die Inzidenz des Zervixkarzinoms durch die Einführung standardisierter Screeninguntersuchungen in entwickelten Ländern um 70% gesenkt werden, doch bleibt es mit jährlich 275.000 Todesfällen weltweit eines der häufigsten Karzinome der Frau [1]. Diese Screeninguntersuchungen haben die Erkennung und Entfernung von Präkanzerosen, insbesondere der hochgradigen zervikalen intraepithelialen Neoplasie (CIN 2–3), zum Ziel. Die höchste Inzidenz von Zervixkarzinomen findet sich demnach in Ländern, in denen diese Screeninguntersuchungen noch nicht etabliert sind.

Neben dem Zervixkarzinom gibt es verschiedene andere Karzinome, deren Ursache in der Infektion mit HPV liegt. Dazu gehören das Karzinom des Penis, des Oropharynx, der Vulva, Vagina und des Anus. Das Analkarzinom hat in den letzten Jahrzehnten durch seine sprunghaft angestiegene Inzidenz an Bedeutung gewonnen. In den 1970er Jahren lag die Inzidenz in der Normalbevölkerung bei etwa 1 pro 100.000 Menschen; Männer waren etwas weniger betroffen als Frauen (1,06 pro 100.000 verglichen mit 1,39 pro 100.000). Die Inzidenz hat sich mittlerweile verdoppelt, wobei die Verteilung bei beiden Geschlechtern nun ausgeglichen ist (2,04 pro 100.000 und 2,06 pro 100.000; [2]).

Als Risikofaktoren für das Analkarzinom gelten der Nikotinabusus, anale Feigwarzen (Condylomata acuminata) in der Anamnese und analer Geschlechtsverkehr [3, 4]. Es ist somit nicht erstaunlich, dass die Inzidenz des Analkarzinoms vor allem in der männlichen homosexuellen Bevölkerung hoch ist. Vor der Aids-Epidemie im Jahr 1982 war die Inzidenz des Analkarzinoms in der männlichen homosexuellen Bevölkerung in San Francisco 3,7 pro 100.000 (Alter 40–64; 1973–1978). Die Inzidenz ist seither auf 20,6 pro 100.000 gestiegen (1996–1999; [5]). Diese Zahlen entsprechen der Inzidenz des Zervixkarzinoms bei Frauen vor der Einführung der routinemäßigen zervikalen zytologischen Screeninguntersuchungen [6]. Aktuelle Zahlen sprechen sogar von Inzidenzen von 137 pro 100.000 [7] und 225 pro 100.000 in der HIV-positiven homosexuellen Bevölkerung [8].

Die Erklärung dieser massiven Zunahme der Inzidenz des Analkarzinoms ist in der hoch aktiven antiretroviralen Therapie (HAART) zu sehen, die eine längere Lebenserwartung HIV-positiver Patienten mit sich bringt und somit den Vorläuferläsionen mehr Zeit zur Progression lässt. Eine höhere Inzidenz des Analkarzinoms ist jedoch auch bei immunsupprimierten Patienten beobachtet worden [9]. Darüber hinaus gelten Frauen, die ein Vulvakarzinom bzw. ein Zervixkarzinom in der Vorgeschichte haben, ebenfalls gefährdet für die Entwicklung eines Analkarzinoms – Ausdruck der gemeinsamen Ätiologie [10].

Zervixkarzinom und Analkarzinom

Der Analkanal und die Zervix haben embryologische und histologische Gemeinsamkeiten. Beide entwickeln sich aus der sog. Kloakenmembran und beide sind anatomische Orte, wo endodermales und ektodermales Gewebe aufeinander treffen. Auch biologisch ist das Analkarzinom dem Zervixkarzinom in vielerlei Hinsicht ähnlich.

Neben der gemeinsamen Ätiologie ist die Prädispositionsstelle der Karzinome vergleichbar. Die Transformationszone der Zervix und des Analkanals – die Zone des Überganges des Plattenepithels ins Zylinderepithel – sind die hauptsächlichen Lokalisationen der HPV-induzierten Veränderungen. Im Analkanal entspricht dies anatomisch dem Bereich der Linea dentata.

Wie auch beim Zervixkarzinom wird auch für das Analkarzinom angenommen, dass seine Entstehung über Vorläuferläsion (Präkanzerosen) verläuft. In Analogie zur Zervix, wo Dysplasien in 3 Stadien (CIN I–III) klassifiziert werden, werden auch die analen intraepithelialen Neoplasien (AIN) in 3 Stadien eingeteilt:

- AIN I bezeichnet Veränderungen der Basalzellen, die auf das untere Drittel des Epithels beschränkt sind;
- bei AIN II findet man die Zellveränderungen in den ersten zwei Dritteln des Epithels;
- bei AIN III ist das gesamte Epithel betroffen (■ **Abb. 1**).

Zu den typischen Zellveränderungen zählen die Kernpolarität, der Kernpleomorphismus, Hyperchromatismus und die für die Virusinfektion typische Kolozytose (zytoplasmatisches Halo um den Kern herum als Ausdruck einer aktiven replikativen Virusinfektion). AIN I entspricht histologisch einer niedriggradigen Dysplasie, während AIN II–III als hochgradige Dysplasien eingestuft werden. Zytologisch spricht man von einer LSIL (low-grade squamous intraepithelial lesion), wenn Zeichen eines HPV-Infekts bzw. einer AIN I vorliegen, und von einer HSIL (high-grade squamous intraepithelial lesion), wenn es Zeichen einer AIN II oder III gibt (Abb. 2). Niedriggradige Läsionen können eine spontane Regredienz zeigen, während dies bei hochgradigen Läsionen kaum vorkommt [11].

Epidemiologie der analen HPV-Infektion

Im Gegensatz zur altersabhängigen Prävalenz der zervikalen HPV-Infektion bei Frauen, die nach dem 30. Lebensjahr abfällt [12], ist die Prävalenz der analen HPV-Infektion bei HIV-negativen homosexuellen Männern mit 50–60% konstant hoch [13]. Bei homosexuellen HIV-positiven Männern ist die Prävalenz fast 100% [14]. Auch bei Frauen ist der anale HPV-Befall nicht selten. Eine Studie hat gezeigt, dass die Inzidenz des analen HPV-Infekts bei gesunden Frauen vergleichbar ist mit der Inzidenz der zervikalen Infektion [15]. Diese Daten lassen aber darauf schließen, dass die Progressionsrate der analen HPV-Infektion zum Karzinom viel geringer ist als bei der Zervix.

Das Auftreten von analen Dysplasien korreliert mit dem Auftreten gewisser HPV-Subtypen. Mittlerweile sind mehr als 120 verschiedene HPV-Subtypen bekannt, wobei die Infektion mit „Hochrisikotypen“ mit der Entstehung von analen Dysplasien assoziiert ist.

— Zu den HPV-Hochrisikotypen gehören vor allem die Subtypen 16 und 18, die auch für die meisten Zervixdysplasien und -karzinome verantwortlich sind.

Die Infektion mit mehreren HPV-Subtypen gilt als zusätzlicher Risikofaktor

Gastroenterologie 2010 · 5:318–325 DOI 10.1007/s11377-010-0400-5
© Springer-Verlag 2010

D. Dindo · O. Riesterer · A. Weber · D. Hahnloser

Humanes Papillomavirus und Analkarzinom. Diagnose, Screening und Therapie

Zusammenfassung

Die Inzidenz des Analkarzinoms nimmt weltweit zu, vor allem bei männlichen homosexuellen Patienten. Als hauptsächlicher Risikofaktor für die Entstehung des Analkarzinoms gilt die anale Infektion mit dem humanen Papillomavirus (HPV). Die Prävalenz der analen HPV-Infektion bei HIV-negativen homosexuellen Männern beträgt 50–60%. Bei HIV-positiven homosexuellen Männern liegt die Prävalenz bei nahezu 100%. Die HPV-assoziierte anale intraepitheliale Neoplasie (AIN) gilt als Vorläuferläsion des Analkarzinoms. Bei etwa 20% der HIV-negativen homosexuellen Männer lässt sich eine AIN diagnostizieren, wobei bei 5–10% eine hochgradige Epitheldysplasie (AIN II–III) vorkommt. Die Prävalenz der hochgradigen AIN ist jedoch mit bis zu 50%

bei HIV-positiven homosexuellen Patienten bedeutend höher. Trotz der Häufigkeit von HPV-bedingten analen Epitheldysplasien und der zunehmenden Fälle von Analkarzinomen gibt es aber noch immer keinen Konsens bezüglich des Screenings, der Therapie und der Überwachung von Patienten mit AIN. Im Falle eines Analkarzinoms ist unabhängig vom HPV- oder HIV-Status heute noch immer die Radiochemotherapie mit 5-FU und Mitomycin C Standard.

Schlüsselwörter

Anale intraepitheliale Neoplasie · Analkarzinom · AIN · HPV/HIV-Status · Radiochemotherapie

Human papillomavirus and anal cancer. Diagnosis, screening and therapy

Abstract

The incidence of anal cancer is increasing worldwide, especially in male homosexual patients. The main risk factor for development of anal cancer is anal infection with the human papillomavirus (HPV). The prevalence of anal HPV infection in HIV-negative homosexual men is 50–60%, while in HIV-positive homosexual men the prevalence is nearly 100%. HPV-related anal intraepithelial neoplasia (AIN) is the putative precursor of anal cancer. AIN can be found in approximately 20% of HIV-negative homosexual men and 5–10% of these patients have high-grade dysplasia (AIN II–III). The prevalence of high-

grade dysplasia in HIV-positive homosexual men is, however, significantly higher being up to 50%. Despite the prevalence of HPV-related anal dysplasia and the increasing number of patients with anal cancer, there is still a lack of consensus regarding screening, surveillance and therapy of patients with AIN. The standard treatment for anal cancer is still radiochemotherapy with 5-FU and mitomycin C independent of the HPV or HIV status.

Keywords

Anal intraepithelial neoplasia · Anal cancer · AIN · HPV/HIV status · Radiochemotherapy

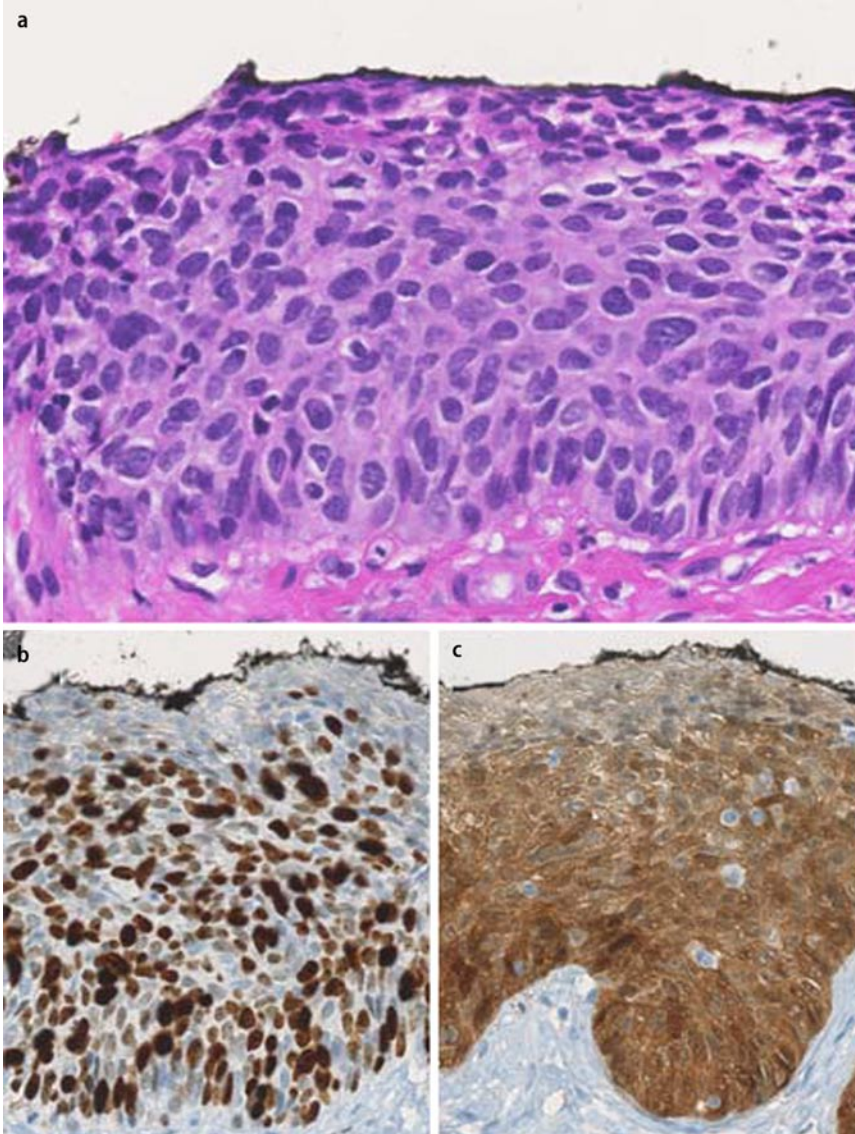


Abb. 1 ▲ AIN III: **a** Dysplastisches Veränderungen mit fehlender Ausreifung, Verlust der Polarität und Kernatypien bis in das obere Epitheldrittel (HE-Färbung). **b** Die immunhistochemische Färbung für den Proliferationsmarker Ki-67 zeigt eine Anfärbbarkeit bis in das obere Epitheldrittel (normales Epithel zeigt nur eine basale Anfärbbarkeit). **c** Die immunhistochemische Färbung für p16 zeigt eine diffuse, intensive zytoplasmatische und nukleäre Anfärbbarkeit bis in die oberen 2 Drittel des Epithels (normales Epithel zeigt keine Reaktivität mit Antikörpern gegen p16)

Analer HPV-Infekt	➔	Anale Dysplasie	➔	Analkarzinom
Inzidenz: MSM, HIV-negativ 50-60% MSM, HIV-positiv 100%		Kondylom AIN 1 } LSIL		Inzidenz: 1-2/100000
		AIN 2 AIN 3 } HSIL		(MSM, HIV-positiv 70-225/100000

Abb. 2 ▲ Anale Infektion mit dem humanen Papillomavirus

[16] für dysplastische Veränderungen. Koinfektionen mit verschiedenen HPV-Subtypen finden sich in der männlichen homosexuellen Bevölkerung sehr häufig [16].

Epidemiologie der analen intraepithelialen Neoplasie

Bei HIV-negativen homosexuellen Männern liegt die Prävalenz der AIN bei etwa 20%, in 5–10% der Fälle wird eine AIN II–III diagnostiziert. Die Prävalenz der hochgradigen AIN ist jedoch mit bis zu 50% bei der HIV-positiven Bevölkerung bedeutend höher [17].

In einer kürzlich erschienenen Studie wurden 448 HIV-positiv homosexuelle Männer untersucht. Bei nur 26% der Patienten konnten keine dysplastischen Veränderungen nachgewiesen werden [18]. Bei rund einem Drittel der Patienten fand sich eine AIN I, bei einem anderen Drittel eine AIN II–III. Bei 2,5% der Patienten wurde ein Analkarzinom diagnostiziert.

Es gibt relativ wenige Daten bezüglich der Inzidenz und Prävalenz der AIN bei Frauen. Eine AIN kann bei 21% der HIV-positiven Frauen und bei 6% der HIV-negativen Frauen mit Hochrisikoverhalten gefunden werden [19]. Als Hochrisiko ist dabei rezeptiver analer Geschlechtsverkehr und eine HPV-Infektion der Zervix zu werten. Wie bei der zervikalen HPV-Infektion ist der HPV-Typ 16 auch verantwortlich für die meisten hochgradigen analen intraepithelialen Neoplasien und die meisten Analkarzinome [20].

Screening

HIV-positive Patienten und Patienten unter Immunsuppression sind bezüglich der Entwicklung eines Analkarzinoms Hochrisikopatienten. Bisherige Studien zeigen eine sehr hohe Prävalenz von analen HPV-Infektionen und hochgradigen AIN. Zudem scheint eine Progression einer hochgradigen AIN in ein Analkarzinom möglich zu sein. Aus diesem Grund werden Screeninguntersuchungen für diese Patientengruppen empfohlen. Allerdings ist die Progression hochgradigen AIN in ein Karzinom nicht bewiesen. Deshalb gibt es bislang keine anerkannten Richtlinien bezüglich analer Screeninguntersuchungen.

Anlehnend an die Untersuchungen zur Vorsorge des Zervixkarzinoms wird von einigen Autoren bei Hochrisikopatienten die Durchführung einer analen Bürstenzytologie und eine Untersuchung mit dem Kolposkop empfohlen („High-Resolution Anoscopy“, HRA). Die Durchführung von regelmäßigen analen Bürstenzytologien hat sich in hypothetischen Modellen bei HIV-positiven und auch HIV-negativen homosexuellen Männern als kosteneffektiv erwiesen [21, 22]. Prospektive Studien zur Kosteneffizienz wurden jedoch bislang nicht durchgeführt. Ebenso fehlen Daten bezüglich Kosteneffizienz bei Frauen und anderen Risikogruppen.

Obwohl die Sensitivität und Spezifität der analen Zytologie vergleichbar ist mit derjenigen der zervikalen Zytologie, ist ihre Aussagekraft umstritten. In einer kürzlich erschienenen Studie wurde gezeigt, dass der alleinige zytologische Abstrich zu wenig sensitiv ist, um eine anale Dysplasie auszuschließen: Die Studie ergab eine Sensitivität von 61% und eine Spezifität von 60% mit einem positiven und negativen prädiktiven Wert von 56% bzw. 64% bei HIV-positiven Patienten [23]. In anderen Studien wurde die Aussagekraft jedoch als deutlich höher eingestuft, mit einer Sensitivität und Spezifität von über 80%. Diese Unterschiede lassen sich unter anderem durch eine nicht zu vernachlässigende „interobserver variability“ bei der pathologischen Begutachtung und durch unterschiedliche Abnahmetechniken erklären. Die Flüssigzytologie (liquid-based cytology) hat dabei eine deutlich höhere Sensitivität im Vergleich zur konventionellen Zytologie.

Der zytologische Abstrich sollte immer mit einer klinischen Untersuchung kombiniert werden. Die HRA hat sich dabei der konventionellen Proktoskopie als überlegen gezeigt. Diese Untersuchung ermöglicht die Inspektion der Analregion bzw. des Analkanals mit bis zu 20-facher Vergrößerung. Mit der HRA können subklinische Dysplasien detektiert und behandelt werden, wodurch standardisierte Biopsieentnahmen (anales Mapping) meist unnötig werden. Eine Studie hat gezeigt, dass 50% der Dysplasien verpasst werden, wenn die Untersuchung ohne HRA, also nur mit dem Proktoskop, durchgeführt wird [24]. Eine eigene Umfrage, die wir

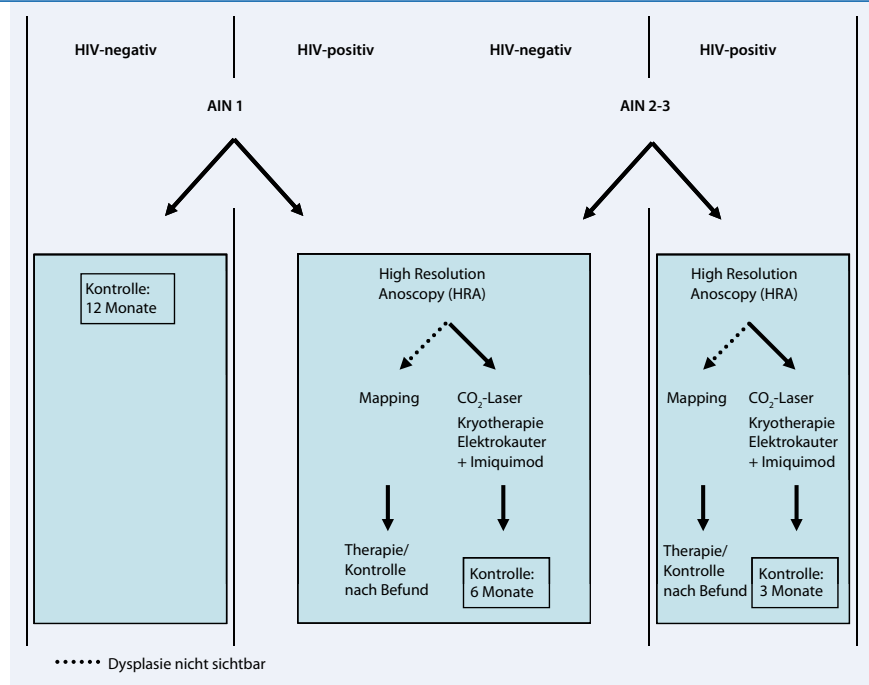


Abb. 3 ▲ Therapiealgorithmus der analen Dysplasie

bei über 6000 koloproktologisch tätigen Chirurgen und Dermatologen in Europa und Australien durchgeführt haben, ergab jedoch, dass lediglich 23% der Befragten die HRA zur Diagnose von analen Dysplasien verwenden [25].

Ein weiterer Schritt in der Diagnostik der analen HPV-Infektion ist die HPV-Typisierung mittels In-situ-Hybridisierung oder PCR. Die Relevanz dieser Typisierung ist jedoch noch umstritten, insbesondere in Bezug auf die qualitative Virusbestimmung. Neuere Daten über die Dysplasie der Zervix lassen vermuten, dass die quantitative Bestimmung der Viruslast allenfalls zusätzliche Hinweise für das Risikopotenzial einer HPV-Infektion liefern könnte. Solche Untersuchungen gibt es bislang für die anale Dysplasie allerdings nicht. Aktuell führen rund 13% der koloproktologischen Chirurgen und Dermatologen in Europa und Australien routinemäßig eine Virustypisierung durch [25].

Progression der AIN zum Karzinom

Die Progressionsrate ist noch weitgehend unbekannt. In einer kleinen Studie von Scholefield et al. entwickelten 3 von 6 immunsupprimierten Patienten über 5 Jahre ein Analkarzinom [26]. In einer ande-

ren Studie wurden 72 Patienten mit einer hochgradigen Dysplasie klinisch verfolgt. Acht (13%) Patienten zeigten eine Progression in ein Analkarzinom [24]. In einer anderen Studie, in die 446 HIV-positive homosexuelle Patienten eingeschlossen wurden, entwickelte keiner der Patienten, bei denen die hochgradige Dysplasie therapiert wurde, ein Analkarzinom. Allerdings bekamen 5 Patienten ein Karzinom, die eine Therapie der Dysplasie verweigerten [18].

Therapie

Behandlungsstrategien bei AIN

Das therapeutische Management einer analen Dysplasie wird kontrovers diskutiert. Noch fehlt ein Konsens, wie und ab welchem Stadium eine AIN behandelt werden soll [25], da ihr biologisches Verhalten noch weitgehend unbekannt ist. Die Progressionsrate einer Dysplasie zum Karzinom ist nicht bekannt. Grundsätzlich gibt es zwei Vorgehensweisen:

1. abwartendes Verhalten mit intensiver Patientennachkontrolle zur frühzeitigen Diagnose eines Analkarzinoms;
2. aggressive Strategie mit Zerstörung aller dysplastischen Areale zur Karzinomprävention.

Tab. 1 Radiochemotherapie und alleinige Radiotherapie beim Analkarzinom

Studie	Patienten (n)	TNM	Variable	RT/5FU/MitoC (%)	RT allein (%)	p
UKCCCR [30]	585	Alle Stadien	5-J LK	61	49	<0,0001
			5-J GÜ	65	58	0,25
EORTC [31]	110	T2–4 NX	CR	80	54	–
			5-J LRK ^c	68	50	0,02
		oder T1–2 N1–3	5-J CFÜ ^c	72	40	0,002
			5-J GÜ ^c	58	54	0,17
RTOG 98–11 [33]	682	T2–4 NXM0	5-J LRK	75/67 ^a	–	0,07
			5-J CFÜ	90/81 ^a	–	0,02
			5-J FMR	15/19 ^a	–	0,14
			5-J GÜ	75/70 ^a	–	0,1
			≥HT Grad 3	61/42 ^a	–	<0,001
ACT II [34]	940	Alle Stadien	5-J KFÜ	60/54 ^a	–	0,17
			CR	94/95 ^a	–	–
			≥HT Grad 3	25/13 ^a	–	<0,001
Ortholan [32]	69	Tis/T1N0	3-J KFÜ	75 ^{a,b}	–	n.s.
			5-J GÜ	–	94	–
			5-J KFÜ	–	89	–
			5-J CFÜ	–	85	–

^aKonkomitierend mit Cisplatin anstelle von Mitomycin C behandelte Patienten. ^bPräliminäres Ergebnis, schließt alle Patienten ein. ^c5-Jahres-Werte, aus Kaplan-Meier-Kurven geschätzt. LK Lokale Kontrolle, GÜ Gesamtüberleben, KFÜ krankheitsfreies Überleben, CFÜ kolostomiefreies Überleben; LRK: lokoregionäre Kontrollrate, FMR Fernmetastasierungsrate, CR komplette Response; HT hämatologische Toxizität.

Bislang fehlen Daten, die die Vorteile eines Analkarzinomscreenings klar aufzeigen würden, was das Etablieren von klinischen Richtlinien erschwert. Gegen ein expektatives Vorgehen spricht, dass eine Radiochemotherapie bei HIV-positiven Patienten u. U. schlechter toleriert wird und mit substanzialer Morbidität und Mortalität einhergeht. Des Weiteren wurde in einem Markov-Modell gezeigt, dass Screeninguntersuchungen – jährlich bei HIV-positiven homosexuellen Männern und alle 2–3 Jahre bei HIV-negativen Männern – die Lebenserwartung erhöhen, in gleichem Ausmaß, wie es auch für die Trimethoprim-sulfamethoxazol-Gabe zur Pneumocystis-carinii-Prophylaxe demonstriert werden konnte [21, 22].

Da es keine gesicherte Evidenz zum Screening und zur Behandlung der AIN gibt, ist der Therapiealgorithmus in **Abb. 3** lediglich als Vorschlag zur klinischen Praxis zu werten. Prinzipiell kann die Therapie von der Immunitätslage des Patienten, der Lokalisation (intraanal, perianal) sowie auch vom AIN-Stadium abhängig gemacht werden.

Eine AIN I muss nicht zwingend behandelt werden, da sie spontan regredient

sein kann und kein direkter Vorläufer eines Analkarzinoms darstellt. Eine Therapie ist nur dann zu empfehlen, wenn entsprechende Symptome wie Brennen oder Juckreiz vorhanden sind. Im Fall eines expektativen Vorgehens sollten die Patienten jedoch 6-monatlich (HIV-positive Patienten) bzw. 12-monatlich (HIV-negative Patienten) nachkontrolliert werden.

■ Patienten mit einer hochgradigen Dysplasie (AIN II–III) müssen einer Therapie zugeführt werden.

Je nach Ausmaß des befallenen Arealis bzw. dessen Lokalisation (intraanal, perianal) stehen verschiedene therapeutische Optionen zur Verfügung. Topisch anwendbare Substanzen, in erster Linie Imiquimod oder Podophyllin, sind vor allem für kleinflächige Läsionen geeignet. Die Erfolgchancen bei alleiniger topischer Applikation sind jedoch beschränkt. In einer Metaanalyse konnte für den Immunmodulator Imiquimod eine komplette Remissionsrate von 48% gezeigt werden, bei einer Rezidivrate von 36% [27]. Aufgrund der eher ernüchternden klinischen Resultate verwenden wir Imiquimod nicht pri-

mär, sondern nur in Kombination mit einer ablativen Therapie. Imiquimod kann aber ergänzend nach erfolgter Destruktion einer Dysplasie (z. B. mittels CO₂-Laser) angewendet werden [28]. Dieses adjuvante Prinzip verfolgen wir an unserer Klinik.

Bei kleineren perianalen oder auch intraanal Befunden wenden wir die Kryotherapie an, die allerdings oft repetitiv durchgeführt werden muss. Bei großflächigem perianalen Befall sind destruktive Verfahren angezeigt, wie der CO₂-Laser oder die Elektrokoagulation. Bei HIV-positiven Patienten kann allerdings auch eine „Watch-and-wait-Strategie“ sinnvoll sein, da die Rezidivrate hier bis zu 90% beträgt [29]. In solchen Situationen ist aber eine engmaschige, 3- bis 6-monatliche Nachkontrolle mittels HRA und Biopsien zwingend.

Behandlung des Analkarzinoms

Im Fall eines Übergangs von AIN III in ein flächiges Carcinoma in situ (CIS) des Analkanals mit oder ohne Mikroinvasion ist eine Radiotherapie (RT) indiziert. Beim Analkanalkarzinom wird heutzutage weitgehend unabhängig vom Stadium sowie unabhängig vom HPV- oder HIV-Status eine kombinierte Radiochemotherapie verabreicht.

In **Tab. 1** sind die Therapieergebnisse relevanter Studien zur alleinigen Radiotherapie und zur Radiochemotherapie des Analkarzinoms [30, 31, 32, 33, 34, 35] aufgeführt. In der Studie von Ortholan et al. [32] betrug das kolostomiefreie 5-Jahres-Überleben im Stadium Tis/T1 (Tumorgöße ≤2 cm) und nach alleiniger Radiotherapie nur 85%, so dass auch bei kleinen Tumoren die Kombination von Chemo- und Radiotherapie zu empfehlen ist. Der Chemotherapiestandard ist seit den 1990er Jahren Fluorouracil und Mitomycin in Kombination mit RT (basierend auf 3 randomisierten Studien, die eine zwischen 13 und 22% verbesserte lokale Kontrolle durch die kombinierte Behandlung im Vergleich zur alleinigen RT zeigten [30, 31]). Der Unterschied im Gesamtüberleben betrug dagegen nur 4–7% und war in allen 3 Studien nicht signifikant.

In einer 2008 publizierten großen randomisierten Studie ([33]; **Tab. 1**) wur-

Hier steht eine Anzeige.



den 682 Patienten mit moderner Megavoltradiotherapie behandelt (Randomisation zwischen konkomittierend Fluorouracil und Mitomycin in der 1. und 5. Woche vs. 2 Induktionszyklen Fluorouracil/Cisplatin, gefolgt von konkomittierend Fluorouracil/Cisplatin in den Wochen 1 und 5). Ziel dieser Studie war, den Stellenwert der Induktionstherapie zu untersuchen und ob das hämatotoxische Mitomycin durch Cisplatin ersetzt werden kann. Die Rate an hochgradiger (\geq Grad 3) hämatologischer Akuttoxizität war im Cisplatin-Arm signifikant tiefer (61% vs. 42%, $p=0,0013$), jedoch musste bei signifikant mehr Patienten aufgrund von Rezidiven eine Kolostomie durchgeführt werden (10% vs. 19%, $p=0,02$). Relevante Spätnebenwirkungen an Darm und Haut traten in dieser Studie nur bei 2–3% der Patienten, Spätnebenwirkungen der Blase (schwere Hämaturie, Dysurie, hohe Frequenz) bei weniger als 1% der Patienten auf.

Die Resultate einer weiteren großen randomisierten Studie mit 940 Patienten ([34]; **Tab. 1**) und zwei Randomisationsschritten (1. Mitomycin vs. Cisplatin; 2. plus/minus zwei Zyklen Erhaltungstherapie mit Fluorouracil/Cisplatin) wurden kürzlich als Abstrakt präsentiert, ohne signifikanten Unterschied bezüglich krankheitsfreiem Überleben in den Mitomycin versus Cisplatin Armen – bei allerdings kurzem Follow-up.

— Basierend auf diesen Studien bleibt Mitomycin anstelle von Cisplatin der Standard.

Beim Analkanalkarzinom sollte die RT-Dosis im Bereich des Primärtumors und der befallenen Lymphknoten je nach Tumorstadium 55–59 Gy betragen, im Bereich des elektiven Lymphabflusses 36–45 Gy. Die elektiv zu behandelnden Lymphknoten beinhalten den lokoregionären und pelvinen Lymphabfluss inklusive der inguinalen Lymphknoten. Technisch wurde bis vor wenigen Jahren mit sog. 3D-konformaler Radiotherapie bestrahlt. Dabei wurde in einer ersten Serie großvolumig der pelvine Lymphabfluss im Becken unter Einschluss der inguinalen Lymphknoten mit opponierenden Feldern a.p./p.a. behandelt. Die

se Technik schloss große Teile des Dünndarms und die gesamte Blase mit ein. Im Anschluss wurden in einer 2. und 3. Serie z. B. die Leisten mit Elektronenfeldern sowie der Primärtumor mit Photonen und/oder mit interstitieller Brachytherapie aufdosiert. Die fraktionierte interstitielle Brachytherapie ist eine invasive Methode, die potenziell schmerzhaft ist und einen mehrtägigen Krankenhausaufenthalt erfordert.

Intensitätsmodulierte Radiotherapie.

Seit einigen Jahren verwenden wir zur Therapie des Analkarzinoms ausschließlich die sog. intensitätsmodulierte Radiotherapie (IMRT). Die IMRT ermöglicht durch Einsatz hoher Computerleistung, vieler Einstrahlrichtungen und dynamischer Multileaf-Kollimatoren eine homogene Dosisverteilung im Zielvolumen, bei gleichzeitig sehr guter Schonung der angrenzenden normalen Gewebe. Dadurch können z. B. konkave Dosisverteilungen im Bereich der iliakalen Lymphknoten unter optimaler Schonung des Dünndarms und der Blase erreicht werden. Das Analkarzinom eignet sich gut für die Anwendung der zielgerichteten und aufwendigen IMRT, da sich der Analkanal während der Bestrahlung kaum bewegt, was eine präzise Lagerung und Bestrahlung erlaubt. Auch sind große und komplexe Bestrahlungsvolumina möglich. Seit Anwendung der IMRT ist die Akuttoxizität der Patienten spürbar gesunken. In einer Serie von 53 Patienten, die mit IMRT und Chemotherapie behandelt wurden, hatten 93% der Patienten ein komplettes Ansprechen [35]. Die Rate an hochgradiger gastrointestinaler Akuttoxizität war mit 15% deutlich tiefer als z. B. die 35% in einer früheren randomisierten Studie [31], in der die Patienten noch mit konventioneller Technik (3D-konformal) behandelt wurden. Die akute Hauttoxizität unterscheidet sich dagegen nicht wesentlich zwischen mit IMRT bzw. 3D-konformal behandelten Patienten, da die perianale Haut zum Zielvolumen gehört. Bezüglich Spättoxizität der IMRT beim Analkanalkarzinom liegen bisher keine verlässlichen Daten vor.

Viele ältere Studien schlossen Analkan- und Analrandkarzinome ein, ohne zwischen beiden Lokalisationen zu strati-

fizieren. Im Gegensatz zum Analkanalkarzinom wird das „kleine“ Analrandkarzinom (T_1 , ≤ 2 cm) mittels weiter lokaler Exzision behandelt. In lokoregionär fortgeschrittenen Stadien ist die Radiotherapie in Kombination mit Mitomycin C und Fluorouracil die Therapie der Wahl. Der inguinale Lymphabfluss wird immer, der tiefe pelvine Lymphabfluss stadienabhängig in das RT-Volumen eingeschlossen. In kleineren Patientenserien mit fortgeschrittenen Analrandkarzinomen betragen die lokalen Kontrollraten nach alleiniger Radiotherapie oder Radiochemotherapie 52–100%, die 5-Jahres-Überlebensraten 52–87% und die Rate an kolostomiefreien Patienten im Verlauf 80% [36].

➤ Kleine Analrandkarzinome (T_1 , ≤ 2 cm) werden mittels weiter lokaler Exzision behandelt

Bezüglich Radiochemotherapie bei HIV-positiven Patienten gibt es mehrere kleine retrospektive Studien. In einer multizentrischen Kohortenstudie [37] hatten 40 HIV-positive Patienten nach 5 Jahren eine signifikant schlechtere lokale Tumorkontrolle im Vergleich zu 81 HIV-negativen Patienten (38% vs. 87%, $p=0,008$) sowie eine höhere Rate an hochgradiger Hauttoxizität (35% vs 17%, $p=0,04$) und hämatologischer Toxizität (33% vs. 12%, $p=0,08$). Allerdings dauerte die Bestrahlung in dieser retrospektiven Serie bei HIV-positiven Patienten aufgrund von Therapieunterbrechungen länger, es wurden mehr Dosiskompromisse gemacht, und es konnte aufgrund der Komorbidität weniger Mitomycin C gegeben werden. In einer anderen Studie wurde dagegen über ein ähnlich gutes Ansprechen und eine vergleichbare Toxizität bei 14 HIV-positiven gegenüber 19 HIV-negativen Patienten berichtet [38]. Die erhöhte Rate an Akuttoxizität bei HIV-positiven Patienten korrelierte in einer weiteren Studie mit einer CD4-Zell-Zahl <200 [39].

Seit der Einführung der hochaktiven antiretroviralen Therapie werden jedoch kaum noch Patienten mit niedriger CD4-Zell-Zahl behandelt. In einer Serie von 9 HIV-positiven Patienten unter hochaktiver antiretroviraler Therapie wurde eine dosiseskalierte Radiotherapie von 60–70 Gy mit 5FU/Cisplatin kombiniert. In

dieser Serie wurde nach 33 Monaten eine hohe komplette Kontrollrate (8 von 9 Patienten) beobachtet [40]. Dafür, dass HIV-Patienten heutzutage konsequent und mit voller Dosierung behandelt werden, sprechen demnach folgende Gründe:


- HIV-positive Patienten sind meistens jünger und haben eine gute Prognose;
- unter hochaktiver antiretroviraler Therapie treten kaum noch niedrige CD4-Zell-Zahlen auf;
- die IMRT ermöglicht eine vergleichsweise schonende Bestrahlung.

Fazit für die Praxis

Die Prävalenz von analen, HPV-bedingten Epitheldysplasien (AIN) ist bei Hochrisikopatienten sehr hoch. Zu diesen zählen vor allem die HIV-positiven homosexuellen Männer. Die Prävalenz des Analkarzinoms bei diesen Patienten ist in den letzten Jahrzehnten stark angestiegen. Trotzdem gibt es noch immer keinen Konsens bezüglich Screening, Therapie und Überwachung von Patienten mit AIN. Im Falle des Analkarzinoms ist heute eine Radiochemotherapie Standard. Weil diese Therapie jedoch vor allem bei HIV-positiven AIN-Patienten potenziell toxischer ist, sollte hier während der Behandlung eine konsequente Überwachung selbstverständlich sein.

Korrespondenzadresse

Dr. D. Dindo



Klinik für Viszeral- und Transplantationschirurgie, UniversitätsSpital Rämistr. 100, 8091 Zürich Schweiz
daniel.dindo@usz.ch

Interessenkonflikt. Der korrespondierende Autor gibt an, dass kein Interessenkonflikt besteht.

Literatur

1. Schiffmann M, Castle PE, Jeronimo J et al (2007) Human papillomavirus and cervical cancer. *Lancet* 370 (9590): 890–907
2. Johnson LG, Madeleine MM, Newcomer LM et al (2004) Anal cancer incidence and survival: the surveillance, epidemiology, and end results experience, 1973–2000. *Cancer* 101: 281–288
3. Daling JR, Madeleine MM, Johnson LG et al (2004) Human papillomavirus, smoking, and sexual practices in the etiology of anal cancer. *Cancer* 101: 270–280
4. Holly EA, Whittemore AS, Aston DA et al (1989) Anal cancer incidence: genital warts, anal fissure or fistula, hemorrhoids, and smoking. *J Natl Cancer Inst* 81: 1726–1731
5. Cress RD, Holly EA (2003) Incidence of anal cancer in California: increased incidence among men in San Francisco, 1973–1999. *Prev Med* 36: 555–560
6. Melbye M, Rabkin C, Frisch M, Biggar RJ (1994) Changing patterns of anal cancer incidence in the United States, 1940–1989. *Am J Epidemiol* 139: 772–780
7. D'Souza G, Wiley DJ, Li X et al (2008) Incidence and epidemiology of anal cancer in the multicenter AIDS cohort study. *J Acquir Immune Defic Syndr* 48: 491–499
8. Diamond C, Taylor TH, Aboumrad T et al (2005) Increased incidence of squamous cell anal cancer among men with AIDS in the era of highly active antiretroviral therapy. *Sex Transm Dis* 32: 314–320
9. Adami J, Gäbel H, Lindelöf B et al (2003) Cancer risk following organ transplantation: a nationwide cohort study in Sweden. *Br J Cancer* 89: 1221–1227
10. Melbye M, Sprøgel P (1991) Aetiological parallel between anal cancer and cervical cancer. *Lancet* 338: 657–659
11. Palefsky JM, Holly EA, Ralston ML et al (1998) High incidence of anal high-grade squamous intra-epithelial lesions among HIV-positive and HIV-negative homosexual and bisexual men. *AIDS* 12: 495–503
12. Schiffman MH (1992) Recent progress in defining the epidemiology of human papillomavirus infection and cervical neoplasia. *J Natl Cancer Inst* 84: 394–398
13. Chin-Hong PV, Vittinghoff E, Cranston RD et al (2005) Age-related prevalence of anal cancer precursors in homosexual men: the EXPLORE study. *J Natl Cancer Inst* 97: 896–905
14. Palefsky JM, Holly EA, Ralston ML et al (2001) Prevalence and risk factors for anal human papillomavirus infection in human immunodeficiency virus (HIV)-positive and high-risk HIV-negative women. *J Infect Dis* 183: 383–391
15. Hernandez BY, McDuffie K, Zhu X et al (2005) Anal human papillomavirus infection in women and its relationship with cervical infection. *Cancer Epidemiol Biomarkers Prev* 14: 2550–2556
16. Palefsky JM, Holly EA, Ralston ML, Jay N (1998) Prevalence and risk factors for human papillomavirus infection of the anal canal in human immunodeficiency virus (HIV)-positive and HIV-negative homosexual men. *J Infect Dis* 177: 361–367
17. Palefsky JM, Holly EA, Efird JT et al (2005) Anal intraepithelial neoplasia in the highly active antiretroviral therapy era among HIV-positive men who have sex with men. *AIDS* 19: 1407–1414
18. Kreuter A, Potthoff A, Brockmeyer NH et al (2010) Anal carcinoma in HIV-positive men: results of a prospective study from Germany. *Br J Dermatol* (Epub ahead of print)
19. Hessel NA, Holly EA, Efird JT et al (2009) Anal intraepithelial neoplasia in a multisite study of HIV-infected and high-risk HIV-uninfected women. *AIDS* 23: 59–70
20. Frisch M, Fenger C, van den Brule AJ et al (1999) Variants of squamous cell carcinoma of the anal canal and perianal skin and their relation to human papillomaviruses. *Cancer Res* 59: 753–757
21. Goldie SJ, Kuntz KM, Weinstein MC et al (1999) The clinical effectiveness and cost-effectiveness of screening for anal squamous intraepithelial lesions in homosexual and bisexual HIV-positive men. *JAMA* 281: 1822–1829
22. Goldie SJ, Kuntz KM, Weinstein MC et al (2000) Cost-effectiveness of screening for anal squamous intraepithelial lesions and anal cancer in human immunodeficiency virus-negative homosexual and bisexual men. *Am J Med* 108: 634–641
23. Nahas CS, Silva Filho EV da, Segurado AA et al (2009) Screening anal dysplasia in HIV-infected patients: is there an agreement between anal pap smear and high-resolution anoscopy-guided biopsy? *Dis Colon Rectum* 52: 1854–1860
24. Watson AJ, Smith BB, Whitehead MR et al (2006) Malignant progression of anal intra-epithelial neoplasia. *ANZ J Surg* 76: 715–717
25. Dindo D, Nocito A, Schettle M et al (2010) What should we do about anal condyloma and anal intraepithelial neoplasia? Results of a survey. *Colorectal Dis* (Epub ahead of print)
26. Scholefield JH, Castle MT, Watson NF (2005) Malignant transformation of high-grade anal intraepithelial neoplasia. *Br J Surg* 92: 1133–1136
27. Mahto M, Nathan M, O'Mahony C (2010) More than a decade on: review of the use of imiquimod in lower anogenital intraepithelial neoplasia. *Int J STD AIDS* 21: 8–16
28. Hoyme UB, Hagedorn M, Schindler AE et al (2002) Effect of adjuvant imiquimod 5% cream on sustained clearance of anogenital warts following laser treatment. *Infect Dis Obstet Gynecol* 10: 79–88
29. Chang GJ, Berry JM, Jay N et al (2002) Surgical treatment of high-grade anal squamous intraepithelial lesions: a prospective study. *Dis Colon Rectum* 45: 453–458
30. (n a) (1996) Epidermoid anal cancer: results from the UKCCCR randomised trial of radiotherapy alone versus radiotherapy, 5-fluorouracil, and mitomycin. UKCCCR Anal Cancer Trial Working Party. UK Co-ordinating Committee on Cancer Research. *Lancet* 348: 1049–1054
31. Bartelink H, Roelofs F, Eschwege F et al (1997) Concomitant radiotherapy and chemotherapy is superior to radiotherapy alone in the treatment of locally advanced anal cancer: results of a phase III randomized trial of the European Organization for Research and Treatment of Cancer Radiotherapy and Gastrointestinal Cooperative Groups. *J Clin Oncol* 15: 2040–2049
32. Ortholan C, Ramaoli A, Peiffert D et al (2005) Anal canal carcinoma: early-stage tumors <or=10 mm (T1 or Tis): therapeutic options and original pattern of local failure after radiotherapy. *Int J Radiat Oncol Biol Phys* 62: 479–485
33. Ajani JA, Winter KA, Gunderson LL et al (2008) Fluorouracil, mitomycin, and radiotherapy vs fluorouracil, cisplatin, and radiotherapy for carcinoma of the anal canal: a randomized controlled trial. *JAMA* 299: 1914–1921
34. James R, Wan S, Glynn-Jones R et al (2009) A randomized trial of chemoradiation using mitomycin or cisplatin, with or without maintenance cisplatin/5FU in squamous cell carcinoma of the anus (ACT II). *J Clin Oncol* 27: 18 s (ASCO abstract)
35. Salama JK, Mell LK, Schomas DA et al (2007) Concurrent chemotherapy and intensity-modulated radiation therapy for anal canal cancer patients: a multicenter experience. *J Clin Oncol* 25: 4581–4586
36. Newlin HE, Zlotecki RA, Morris CG et al (2004) Squamous cell carcinoma of the anal margin. *J Surg Oncol* 86: 55–62; discussion 63
37. Oehler-Janne C, Huguet F, Provencher S et al (2008) HIV-specific differences in outcome of squamous cell carcinoma of the anal canal: a multicentric cohort study of HIV-positive patients receiving highly active antiretroviral therapy. *J Clin Oncol* 26: 2550–2557
38. Seo Y, Kinsella MT, Reynolds HL et al (2009) Outcomes of chemoradiotherapy with 5-Fluorouracil and mitomycin C for anal cancer in immunocompetent versus immunodeficient patients. *Int J Radiat Oncol Biol Phys* 75: 143–149
39. Hoffman R, Welton ML, Klencke B et al (1999) The significance of pretreatment CD4 count on the outcome and treatment tolerance of HIV-positive patients with anal cancer. *Int J Radiat Oncol Biol Phys* 44: 127–131
40. Blazy A, Hennequin C, Gornet JM et al (2005) Anal carcinomas in HIV-positive patients: high-dose chemoradiotherapy is feasible in the era of highly active antiretroviral therapy. *Dis Colon Rectum* 48: 1176–1181