

## Kasuistiken

Orthopäde 2007 · 36:582–588  
 DOI 10.1007/s00132-007-1075-6  
 Online publiziert: 19. April 2007  
 © Springer Medizin Verlag 2007

## Redaktion

V. Ewerbeck, Heidelberg

L.E. Ramseier · G.U. Exner

Orthopädische Universitätsklinik Zürich, Balgrist, Zürich

# Verlängerung des kongenital kurzen Femurs (PFFD) mittels Hybridfixateur unter Einbeziehung des Kniegelenks

Kontrakturen und Luxationen in Knie- und Hüftgelenk sind schwer wiegende Probleme bei der Behandlung des kongenital kurzen Femurs (PFFD) [5, 6]. Insbesondere das Kniegelenk scheint wegen der fehlenden oder insuffizienten Kreuzbänder beim PFFD speziell gefährdet zu sein [7, 12, 13, 15]. Achsenabweichungen ist besondere Beachtung zu schenken [14].

Grill u. Dungal [5] beschreiben einen Fall, bei dem eine Kniegelenksluxation bereits vor der Verlängerung bestand. Diese Fehlstellung wurde simultan bei der Verlängerung mit Hilfe eines das Kniegelenk überbrückenden Fixateur externe, der an einem Unterschenkelgips montiert war, behandelt. Ein weiterer Patient, bei dem eine sekundäre Dislokation des Kniegelenks mit einem gelenküberbrückenden Fixateur behandelt wird, ist im Buch von Pfeil et al. [11] beschrieben.

Wir stellen 4 Patienten vor, bei denen 5 Verlängerungen des Femurs durch Kalusdistraction behandelt wurden. Bei all diesen Verlängerungen wurde ein Kniegelenk überbrückender Fixateur externe verwendet, um das Knie vor einer sekundären Subluxation zu schützen. Der Fixateur war mit einem Scharniergelenk auf Höhe des Knies ausgestattet, sodass während der Verlängerung eine Flexion/Extension im Kniegelenk möglich war.

## Patienten und Methode

Nach der Einteilung von Pappas [10] wurden die 4 Patienten mit PFFD in 3 Fällen der Klasse VII und in einem Fall der Klas-

se III zugeordnet. Das Alter bei Beginn der Verlängerung lag zwischen 2,5 und 11 Jahren. Alle Patienten wiesen radiologisch einen hypoplastischen lateralen Femurkondylus auf. In der klinischen Untersuchung war stets ein insuffizientes vorderes Kreuzband feststellbar. Eine Magnetresonananzuntersuchung (MRI) des vorderen Kreuzbandes wurde jedoch nicht durchgeführt.

Während der Verlängerung erhielten alle Patienten eine physiotherapeutische Behandlung zur Erhaltung der Knie- und Hüftgelenkbeweglichkeit. Falls Streckdefizite im Kniegelenk auftraten, wurde während der Nacht der Fixateur externe in Extensionsstellung fixiert.

Details der einzelnen Patienten sind in den entsprechenden Fallbeschreibungen dargestellt.

## Fall 1

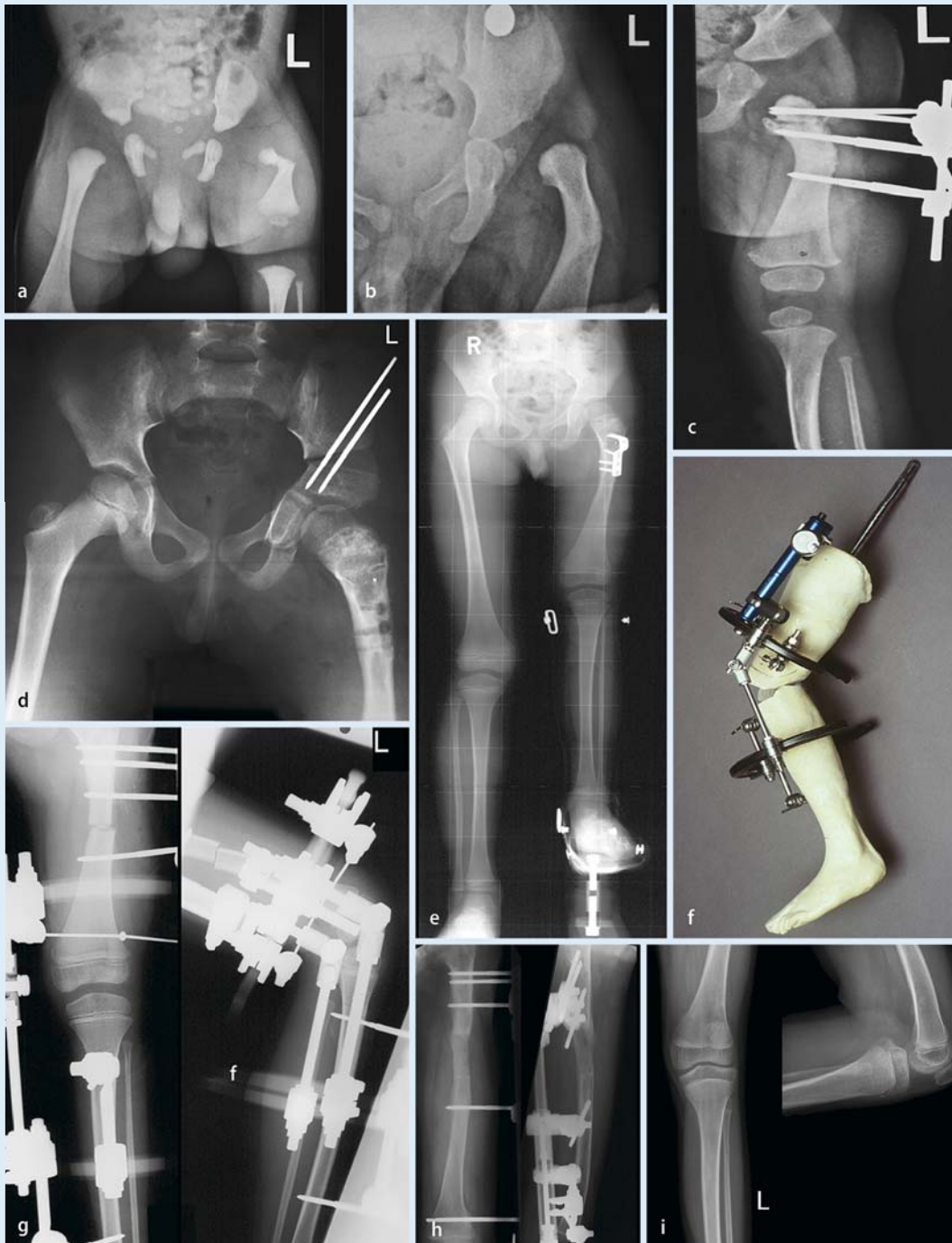
Das Grundleiden dieses Patienten wurde von van der Lem [17] und Exner et al. [2] im Detail beschrieben. Nach Pappas [10] wurde dieser PFFD als Klasse III klassiert. Die Bildgebung bei Geburt (**Abb. 1a**) und 1-jährig (**Abb. 1b**) zeigte einen Varus, mit ungenügender Ossifikation des Schenkelhalses. Nach einer subtrochantären Valgisationsosteotomie (**Abb. 1c**) im Alter von 1 Jahr ossifizierte der Schenkelhals. Im 4. Lebensjahr wurde eine erneute Varusfehlstellung operativ korrigiert. Zur Korrektur des dysplastischen Acetabulums wurde im Alter von 6,5 Jahren eine periacetabuläre Tripleosteotomie

durchgeführt (**Abb. 1d**). Die Beinlängendifferenz zu diesem Zeitpunkt betrug 11 cm (**Abb. 1e**). Der Patient und seine Eltern wünschten nun die Verlängerung. Das Verlängerungssystem ist in **Abb. 1f** dargestellt. Es besteht aus der Kombination eines unilateralen Verlängerungssystems (Monotube<sup>®</sup>) mit einem Ringfixateur (Triax<sup>®</sup>). An der Tibia wurde der Ring mit 2 Schanzschrauben fixiert. Die beiden Ringe wurden mit einem Scharniergelenk verbunden. Die Lage des Drehzentrums wurde im posterioren Femurkondylbereich festgelegt. Röntgenbilder in Flexion und Extension des Kniegelenks legten die Lage des Drehpunktes fest. Dieses Fixateursystem erlaubte einen Bewegungsumfang von Flexion/Extension 90°/0°/0° (**Abb. 1g**).

Nach 2 Monaten wurde das Scharniergelenk gelockert um die Wachstumsfugen, die allenfalls unter Druck lagen, wieder freizugeben. Die Verlängerung wurde dann noch bis 9 cm fortgesetzt. 3,5 Monate nach Kortikotomie wurden das Scharniergelenk und der tibiale Fixateur entfernt. Der femorale Fixateur wurde noch für weitere 2,5 Monate belassen. Die anteroposteriore Knieinstabilität war, wie erwartet, unverändert. Das Gelenkalignment blieb normal. Die Hüft- und Kniegelenkbeweglichkeit erreichte den gleichen Umfang wie präoperativ. Im Alter von 11 Jahren hatte der Patient wieder eine Beinlängendifferenz von 6 cm. Der Patient wünschte nochmals eine Verlängerung, die mit gleicher Technik durchgeführt wurde (**Abb. 1h**). Nach durch-

Hier steht eine Anzeige.





**Abb. 1** ▲ **a** Patient Nr. 1: Die Beckenübersicht bei Geburt zeigt den PFFD. **b** Im Alter von 1 Jahr kam es zur spontanen Korrektur des diaphysären Varus des linken Femurs. Es verblieb jedoch eine verminderte Ossifikation des Schenkelhalses. **c** Radiologische Dokumentation der ersten subtrochantären Valgusosteotomie, Stabilisation mit Fixateur externe. **d** Beckenaufnahme mit 6,5 Jahren. Kurze Zeit nach durchgeführter Tripleosteotomie zur Korrektur des dysplastischen Acetabulums und der Verbesserung des Containsments. **e** Die Ganzbeinaufnahme zeigt die Situation ein halbes Jahr vor der Verlängerung. Die Platte der zweiten korrigierenden Valgusosteotomie ist noch nicht entfernt worden. **f** An einem Modell des Patientenbeins wird die Montage des Fixateur externe demonstriert. **g** Das Laterale Röntgenbild des Knies mit Fixateur externe zeigt den Bewegungsumfang und das Kniealignment. **h** Ansicht des Femurs während der zweiten Verlängerung mit 11 Jahren. **i** Bei der letzten Kontrolle dokumentiert: radiologisch einwandfreie Kniegelenkzentrierung

geführter Verlängerung besteht im Alter von 13 Jahren eine Beinlängendifferenz von 1,5 cm. Die Kniefunktion ist klinisch wie auch radiologisch einwandfrei (▣ Abb. 1i).

## Fall 2

Die Patientin mit kurzem hypoplastischem Femur und fehlender Fibula wurde nach der Einteilung von Pappas [10] dem Typ VII zugeordnet. Die Behandlung der Fibulahemimelie dieser Patientin wurde von Exner [1] publiziert. Die Femurverlängerung wurde bereits mit 2,3 Jahren geplant, um dies gleichzeitig mit einer Varisation bei ausgeprägter Hypoplasie des lateralen Femurkondylus kombinieren zu können. Verlängerung und Varisation der Tibia sind später zur Korrektur der Fehlstellung in der Tibia geplant. Es wurde genau dieselbe Technik wie in Fall 1 verwendet, mit Ausnahme von kleineren Fixateurelementen. Die Verlängerung wurde am 7. Tag nach Kortikotomie begonnen, mit der Geschwindigkeit von 1 mm pro Tag – aufgeteilt in 4 Fraktionen. Die Fixation erlaubte einen Bewegungsumfang im Kniegelenk von 60°/0°/0° Flexion/Extension, der während der Verlängerung beibehalten werden konnte. Nach 3 cm Verlängerung musste die Achse um 20° durch den Distraktionskallus variiert werden. Gleichzeitig wurden die das Kniegelenk stabilisierenden Anteile des Fixateurs entfernt.

6 Monate nach der Kortikotomie wurde bei stabil erscheinendem Kallus der Fixateur entfernt. 4 Tage später stürzte das Mädchen und zog sich eine Fraktur durch den Kallus zu. Die Fraktur wurde nochmals mit einem Fixateur für 2 Monate stabilisiert. 2 Jahre nach Kortikotomie lief das Mädchen schmerzfrei mit einer Orthese. Die Bildgebung während und nach Abschluss der Verlängerung werden in ▣ Abb. 2a und 2b gezeigt. Nach durchgeführter Verlängerung der Tibia mit einem Ringfixateur (Spatialframe<sup>®</sup>) besteht eine gute Kniegelenkzentrierung mit freier Beweglichkeit (▣ Abb. 2c).

## Fall 3

Neben dem PFFD (Klasse VII nach Pappas [10]) leidet dieses Kind an einer Bra-

## Zusammenfassung · Abstract

Orthopäde 2007 · 36:582–588 DOI 10.1007/s00132-007-1075-6  
© Springer Medizin Verlag 2007

L.E. Ramseier · G.U. Exner

### Verlängerung des kongenital kurzen Femurs (PFFD) mittels Hybridfixateur unter Einbeziehung des Kniegelenks

#### Zusammenfassung

**Hintergrund.** Kontrakturen und Luxationen in Knie- und Hüftgelenk sind bekannte Komplikationen bei der Verlängerung des proximalen fokalen Femurdefekts (PFFD). Insbesondere ist das Kniegelenk wegen der fehlenden oder insuffizienten Kreuzbänder beim PFFD gefährdet. Achsenabweichungen muss ebenfalls besondere Beachtung geschenkt werden.

**Patienten und Methoden.** Bei 4 Patienten (Alter 2,5–11 Jahre) mit PFFD (Pappas-Klasse III (1 Patient), Klasse VII (3 Patienten)) wurden 5 Verlängerungen mit Achsenkorrektur durchgeführt. Es wurde ein kniegelenküberbrückender Fixateur externe (Monotube, Triax<sup>®</sup>) verwendet, der Tibia und Femur mit einem Scharniergelenk verbindet und das Kniegelenk vor Kontraktur oder Luxation schützt. Die Verlängerungen lagen zwischen 3 und 11 cm.

**Resultate.** Alle Patienten erreichten nach Verlängerung die vorherige Knie- und Hüft-

beweglichkeit. Eine Hüftgelenkkontraktur kann während der Verlängerung die Einbeziehung des Hüftgelenks in das Fixateursystem notwendig machen. Dies war bei den in diesem Beitrag beschriebenen 4 Patienten nicht erforderlich.

**Schlussfolgerung.** Vier konsekutive Verlängerungen bei angeborenem longitudinalem Femurdefekt erfolgten unter Luxationsschutz des Kniegelenks durch ein kniegelenküberbrückendes Flexionsbewegungen erlaubendes Fixateursystem. Bei diesen Patienten konnte eine Kontraktur bzw. Luxation vermieden werden. Wir denken, dass ein solches System bei entsprechenden Verlängerungen in Betracht gezogen werden sollte.

#### Schlüsselwörter

Proximaler fokaler Femurdefekt · Verlängerung · Kniegelenkinstabilität · Fixateur externe mit beweglichem Kniegelenk

### Lengthening of proximal femoral focal deficiency using a hybrid fixation with inclusion of the knee joint

#### Abstract

**Background.** A major problem in lengthening a short femur in proximal focal deficiency of the femur (PFFD) is the development of contractures and dislocation of the hip and knee joint. The knee joint is particularly prone to dislocation because of the cruciate ligament insufficiency associated with PFFD. Axis deviations also need specific attention.

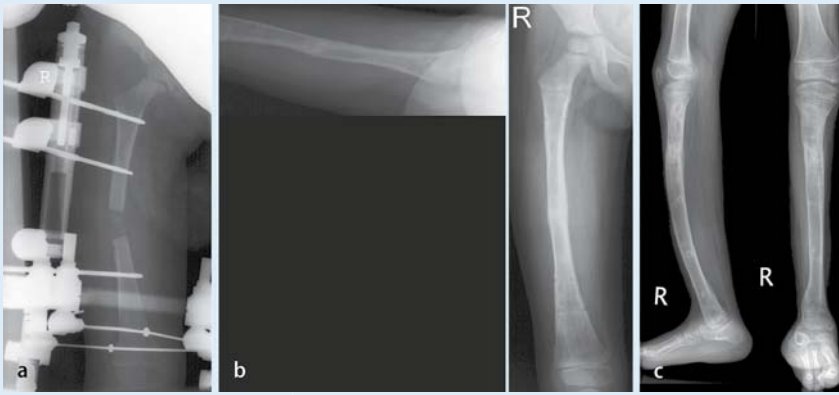
**Patients and Methods.** In four patients (age 2.5–11 years) with PFFD (PAPPAS class III in one patient and VII in three patients), five femoral lengthenings with mechanical axis corrections were performed by the callositas technique using a hybrid fixation system (Monotube/Triax<sup>®</sup>) connecting the femur and the tibia with a fixed hinged knee joint to protect the knee against contracture and dislocation.

**Results.** All patients retained their hip and knee function. Hip flexion contracture during lengthening may make inclusion of the hip joint into the fixation system necessary, but was not carried out in the four patients presented.

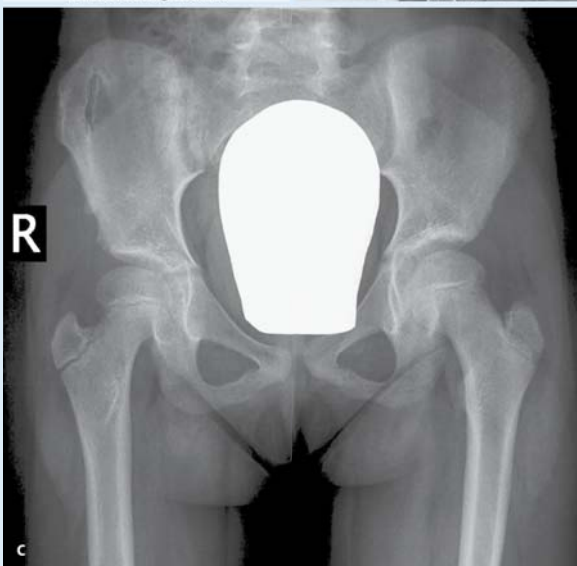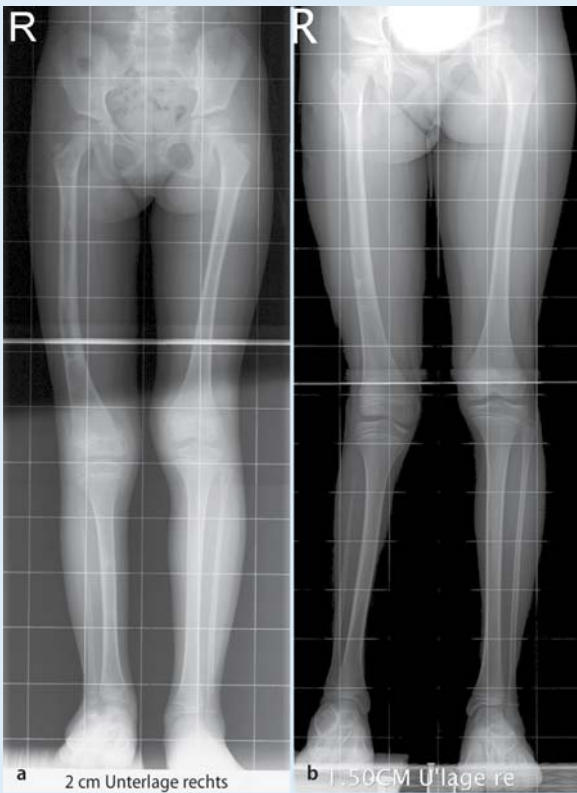
**Conclusion.** Four consecutive lengthenings of the femur with focal deficiency were carried out under protection by a hinged knee bridging external fixator. A dislocation could be prevented in all patients. We consider that such a system could be used during these lengthening procedures.

#### Keywords

Proximal femoral focal deficiency · Lengthening · Knee joint instability · External fixation with mobile knee joint



**Abb. 2** ▲ Patient Nr. 2:  
**a** Das Röntgenbild des rechten Beines zeigt den Fixateur externe und die durchgeführte Kortikotomie.  
**b** 2 Monate nach Entfernung des Fixateurs (9 Monate nach Kortikotomie) zeigt das Röntgenbild eine Remodellierung des Markkanals sowie korrekte Achsenverhältnisse.  
**c** Nach abgeschlossener Verlängerung der Tibia besteht weiterhin eine gute Kniegelenkzentrierung



**Abb. 3** ◀ **a** Die Ganzbeinaufnahme nach abgeschlossener Verlängerung zeigt gute Achsenverhältnisse und eine Beinverkürzung von 2 cm.  
**b** Bei der letzten Kontrolle besteht eine unveränderte Beinlängendifferenz und eine leichte Valgusfehlstellung.  
**c** Gute Zentrierung des Hüftkopfes in der Pfanne mit leichter acetabulärer Dysplasie

chisyndaktylie der rechten Hand. Zudem besteht eine hypoplastische Fibula, eine talokalkaneale Coalitio und ein stabiler vierstrahliger Fuß. Im Kniegelenk fand sich klinisch eine anteroposteriore Instabilität. Im Alter von 6 Jahren bestand eine Beinlängendifferenz von 4 cm. Es wurde – wie bei Patient Nr. 1 – eine Verlängerung des Femurs vorgenommen. Nach 2 Monaten (Verlängerung 5,5 cm) stellte sich ein zunehmendes Extensionsdefizit der Hüfte ein. Darum wurde ein subkutaner Release des M. tensor fasciae latae mit gleichzeitiger Achsenkorrektur durchgeführt. Der tibiale Anteil des Fixateurs wurde entfernt und die Verlängerung gestoppt. 5 Monate nach Kortikotomie wurde bei radiologisch stabil erscheinendem Kallus der Fixateur entfernt. Einige Tage nach Entfernung des Fixateurs stürzte die Patientin unglücklich und zog sich eine Fraktur durch den Verlängerungskallus zu. Die Therapie bestand in der geschlossenen Reposition und Applikation eines Fixateur externe. Dieser wurde nach 2 Monaten entfernt (■ Abb. 3a). Der nachfolgende Verlauf war unauffällig. Das Kind konnte 3 Monate später bereits skifahren. 4,5 Jahre nach Kortikotomie bzw. 4 Jahre nach Entfernung des Fixateurs besteht eine seitengleich symmetrische Hüft- und Kniegelenkbeweglichkeit, bei einer Beinlängendifferenz von 2 cm (■ Abb. 3b, c).

**Fall 4**

Neben dem hypoplastischen Femur fehlte bei diesem Mädchen die gesamte Fibula. Der Defekt wird nach Pappas der Klasse VII zugeordnet [10]. Mit 2 Jahren entwickelte sich eine dorsolaterale Subluxation des Fußes. Die Behandlung dieses Problems ist in [1] publiziert. Im Alter von 6,5 Jahren bestand eine Beinlängendifferenz von 10,5 cm. Während der Verlängerung entwickelte sich eine zunehmende Varusdeformität, die mit der Entfernung des tibialen Fixateurs korrigiert wurde. Dies geschah bei einer Verlängerung von 6 cm. Wegen fehlender Kallusbildung musste 6 Monate nach Kortikotomie ein Knochenmarkstransfer durchgeführt werden. 3 Monate später wurde eine Platte angebracht. Beim letzten Follow-up 2,5 Jahre nach Behandlungsbeginn ist die

Kortikotomie radiologisch ausgeheilt. Im Moment wird die Verlängerung der Tibia mit einem Ringfixateur (Spatialframe<sup>®</sup>) durchgeführt.

## Diskussion

Bei 4 Patienten mit proximalem fokalem Femurdefekt (PFFD) wurde die Verlängerung des Femurs durch Kallusdistraction durchgeführt. Bei allen wurde ein Fixateur extern gebraucht, der zum Schutz des Kniegelenks vor Luxation an der Tibia fixiert wurde. Ein Bewegungsumfang zwischen 90°/0°/0° und 60°/0°/0° Flexion/Extension wurde durch das System zugelassen. Während der Verlängerung entwickelte sich bei allen Patienten eine milde Hüftgelenkkontraktur, die sich vollständig erholte. Die Kniegelenke blieben stets stabil. Sie zeigten bei der Entfernung des Fixateurs ein leichtes Flexionsdefizit, das sich jeweils im Verlauf normalisierte.

Das Kniegelenk ist anatomisch kein reines Scharniergelenk. Wir haben jedoch aufgrund von Röntgenaufnahmen in Extension und Flexion eine Achse quer durch den hinteren Femurkondylenanteil definiert und das Fixateursystem entsprechend montieren können. In Anbetracht der Elastizität des Systems erscheint uns diese kleine Abweichung vom Physiologischen vertretbar, speziell unter Berücksichtigung der bekannten Probleme ohne Schutz des Kniegelenks.

Während der Verlängerung kann wegen einer Hüftgelenkkontraktur die Einbeziehung des Hüftgelenks in das Fixateursystem notwendig werden. Dies war bei uns jedoch nie erforderlich.

Die Verlängerung bei PFFD bzw. des „congenital short femur“ (CSF) stellt hohe Anforderungen an den behandelnden Orthopäden, da spezifische Probleme bei diesen Fehlbildungen vorhanden sind, nämlich Instabilitäten im Sprung-, Knie- oder Hüftgelenk. Eine Verlängerung sollte nur dann durchgeführt werden, wenn diese Gelenke stabil sind (oder während der Verlängerung stabilisiert werden), um während der Distraction vor Subluxation geschützt zu sein. Dies bedeutet manchmal vorbereitende operative Eingriffe am Sprung- oder Hüftgelenk [1, 16].

Im Weiteren besteht eine erhöhte Komplikationsrate (Fraktur; Deformierung) durch den verlängerten Kallus [3, 8]. Noonan et al. [3] beschrieben in ihrer Studie eine 45%ige Komplikationsrate im Bereich des Kallus und eine Gesamtkomplikationsrate von 10,5% bei Verlängerung einer angeborenen Beinlängendifferenz.

Möglichkeiten zur Verminderung dieser hohen Komplikationsrate sind längeres Belassen des Fixateurs, Bracing nach Entfernung des Fixateurs oder Verlängerung über einen intramedullären Nagel [4, 9].

Die verschiedenen Therapiemöglichkeiten müssen vor Behandlungsbeginn mit den Angehörigen klar besprochen werden. Wenn sich die Eltern zur Verlängerung entschließen, muss ihnen klar sein, dass oft mehrere Operationen, verteilt auf die ganze Kindheit, notwendig sein werden, um eine annähernd ausgeglichene Beinlänge zu erhalten. Die oft erforderlichen Operationen umfassen die vorbereitenden Operationen an Sprunggelenk, Fuß und Hüfte, um stabile Grundlagen zur Verlängerung zu erreichen, die Verlängerungsoperation an sich sowie ggf. Epiphysiodesen auf der Gegenseite.

## Fazit für die Praxis

**Vier konsekutive Verlängerungen bei angeborenem longitudinalem Femurdefekt erfolgten unter Luxationsschutz des Kniegelenks durch ein kniegelenküberbrückendes Flexionsbewegungen erlaubendes Fixateursystems. Bei diesen Patienten konnte eine Kontraktur bzw. Luxation vermieden werden. Wir denken, dass ein solches System bei entsprechenden Verlängerungen in Betracht gezogen werden sollte.**

## Korrespondierender Autor

**Dr. L.E. Ramseier**

Orthopädische Universitätsklinik Zürich, Balgrist Forchstr. 340, 8008 Zürich  
Leonhard.ramseier@balgrist.ch

**Interessenkonflikt.** Es besteht kein Interessenkonflikt. Der korrespondierende Autor versichert, dass keine Verbindungen mit einer Firma, deren Produkt in dem Artikel genannt ist, oder einer Firma, die ein Konkurrenzprodukt vertreibt, bestehen. Die Präsentation des Themas ist unabhängig und die Darstellung der Inhalte produktneutral.

## Literatur

1. Exner GU (2003) Bending osteotomy through the distal tibial physis in fibular hemimelia for stable reduction of the hindfoot. *J Pediatr Orthop B* 12: 27–32
2. Exner GU, Lem D van der, Wetz HH (1995) Classification of the so called proximal femoral focal deficiency (PFFD) as a spectrum of a longitudinal deficiency. In: Lokietek W (ed) EPOS 14th Meeting, Papers and Abstracts 1995. University Press, Wetteren, Belgium, pp 4–12
3. Glorion C, Pouliquen JC, Langlais J et al. (1996) Femoral lengthening using the callotasis method: study of the complications in a series of 70 cases in children and adolescents. *J Pediatr Orthop* 16: 161–167
4. Gordon JE, Goldfarb CA, Luhmann SJ et al. (2002) Femoral lengthening over a humeral intramedullary nail in preadolescent children. *J Bone Joint Surg Am* 84: 930–937
5. Grill F, Dungal P (1991) Lengthening for congenital short femur results of different methods. *J Bone Joint Surg Br* 73: 439–447
6. Hosalkar HS, Jones S, Chowdhury M et al. (2003) Quadricepsplasty for knee stiffness after femoral lengthening in congenital short femur. *J Bone Joint Surg Br* 85: 261–264
7. Koman LA, Meyer LC, Warren FH (1982) Proximal femoral focal deficiency: natural history and treatment. *Clin Orthop* 162: 135–143
8. Noonan KJ, Leyes M, Forriol F, Canadell J (1998) Distraction osteogenesis of the lower extremity with use of monolateral external fixation. A study of two hundred and sixty-one femora and tibiae. *J Bone Joint Surg Am* 80: 793–806
9. Paley D, Herzenberg JE, Paremian G, Bhave A (1997) Femoral lengthening over an intramedullary nail. A matched-case comparison with Ilizarov femoral lengthening. *J Bone Joint Surg Am* 79: 1464–1480
10. Pappas AM (1983) Congenital abnormalities of the femur and related lower extremity malformations: classifications and treatment. *J Pediatr Orthop* 3: 45–60
11. Pfeil J, Grill F, Graf R (Hrsg) (1996) Extremitätenverlängerung Deformitätenkorrektur Pseudarthrosenbehandlung. Springer, Berlin Heidelberg New York Tokio, S 130–153
12. Saleh M, Goonatillake HD (1995) Management of congenital leg length inequality: value of early axis correction. *J Pediatr Orthop B* 4: 150–158
13. Sanpera I Jr, Fixsen JA, Sparks LT, Hill RA (1995) Knee in congenital short femur. *J Pediatr Orthop B* 4: 159–163
14. Stanitski DF, Kasab S (1997) Rotational deformity in congenital hypoplasia of the femur. *J Pediatr Orthop A* 17: 525–527
15. Stevens PM, Arms D (2000) Postaxial hypoplasia of the lower extremity. *J Pediatr Orthop A* 20: 166–172
16. Suzuki S, Kasahara Y, Seto Y et al. (1994) Dislocation and subluxation during femoral lengthening. *J Pediatr Orthop* 14: 343–346
17. Van der Lem D (1994) Der sogenannte proximale fokale Femurdefekt. Eine neue vereinfachte Klassifizierung aufgrund der Langzeiterfahrung der Klinik Balgrist an zwanzig Patienten. Med. Dissertation, Universität Zürich

Hier steht eine Anzeige.

