

Kasuistiken

Urologe 2010 · 49:1393–1397
 DOI 10.1007/s00120-010-2321-9
 Online publiziert: 14. Mai 2010
 © Springer-Verlag 2010

S. Subotic¹ · E. Reichenbach-Klinke²

¹ Urologische Klinik, Universitätsspital Basel, Basel

² Urologische Abteilung, Klinikum Kempten, Lehrkrankenhaus der Universität Ulm, Ulm

Doppelnieren mit Nierenbeckenabgangsstenose im Kindesalter

Retroperitoneoskopische Pyeloplastik

Anamnese

Ein 12-jähriger Junge wurde uns mit dem Verdacht auf eine Nierenbeckenabgangsstenose rechts ambulant vorgestellt. Er selber klagte über seit einem Jahr zunehmende Flankenschmerzen rechts. Die Schwangerschaft sowie frühe Kindheit waren unauffällig gewesen. Insbesondere traten keine Harnwegsinfekte oder Entwicklungsstörungen auf.

Klinischer Befund

Der Junge präsentierte sich in einem altersgerechten Allgemein- und Ernährungszustand, klagte jedoch über Flankenschmerzen rechts. Ansonsten zeigten sich bei der körperlichen Untersuchung bis auf ein leicht klopfschmerzhaftes Nierenlager keine Auffälligkeiten.

Diagnostik

Sonographisch zeigte sich eine Nierenbeckenkelchektasie Grad III rechts bei unauffälliger Darstellung der Gegenniere. Bereits hier wurde der Verdacht auf eine Doppelnierenanlage gestellt. In der farb-kodierten Duplexsonographie konnte ein Resistance-Index (RI) von 0,89 nachgewiesen und damit der Verdacht auf eine Nierenbeckenabgangsstenose erhärtet werden. Die präoperative dynamische Nierenfunktionsszintigraphie bestätigte ein Abflusshindernis des unteren Doppelnierenanteils rechts. Die Funktionsanteile waren bei normwertiger Gesamtfunktion seitengleich.

Therapie und Verlauf

Wegen der in der Nierenszintigraphie nachgewiesenen symptomatischen Nierenbeckenabgangsstenose entschlossen wir uns zur retroperitoneoskopischen Pyeloplastik des unteren dilatierten und abflussgestörten Doppelnierenanteils.

Im Rahmen des operativen Eingriffs führten wir präoperativ eine retrograde Darstellung sowie DJ-Einlage rechts durch. Zystoskopisch konnten keine Auffälligkeiten nachgewiesen werden. Bei der Darstellung des oberen Hohlsystems zeigte sich jedoch die bereits bekannte Doppelnierenanlage mit einem hohen Ureter fissus rechts (■ **Abb. 1**). Die DJ-

Einlage erfolgte in den unteren dilatierten Doppelnierenanteil.

Operatives Vorgehen

Der Eingriff wurde in Seitenlage des Kindes retroperitoneoskopisch durchgeführt. Der Zugang zum Retroperitoneum erfolgte über das muskelfreie Dreieck zwischen M. obliquus externus, Latissimus dorsi und dem Beckenkamm im sog. Petit-Dreieck, welches sich auch bei Kindern gut darstellen lässt.

Benutzt wurden zwei 10-mm- und ein 5-mm-Trokar, die dreieckförmig angeordnet wurden. Die rechte (10 mm) und linke Hand (5 mm) bildeten dabei die ven-

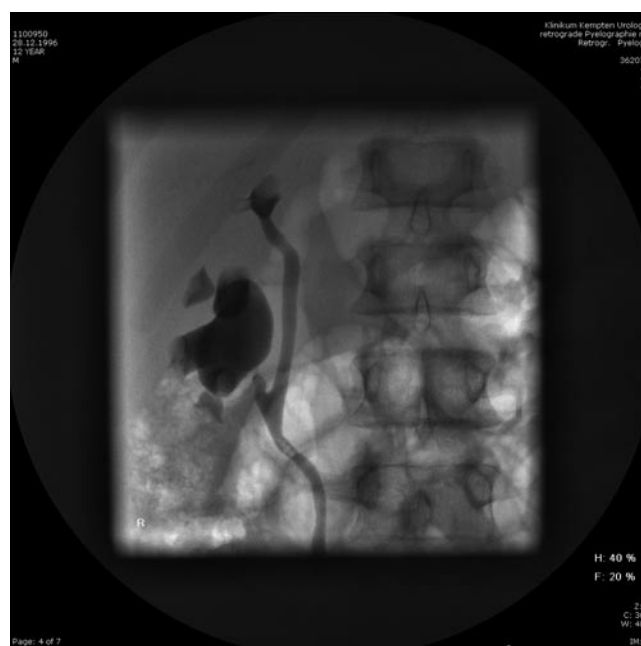


Abb. 1 ▶ Retrograde Darstellung des hohen Ureter fissus, Doppelnierenanlage und Nierenbeckenabgangsstenose des unteren Anteils

Hier steht eine Anzeige.



trale Basis, der Optiktrokar (10 mm) die dorsale Spitze des Dreiecks (■ **Abb. 2**). Grundsätzlich kann mit einer 5-mm-Optik gearbeitet werden, wobei der 10-mm-Trokar dem Transfer der Nadel dient und den Gebrauch von 10-mm-Klips in Ausnahmesituationen erlaubt.

Nach sorgfältiger Darstellung der Nierenbeckenabgangsstenose und hohem Ureter fissus wurden zunächst die beiden Ureteren separiert und der stenotische Anteil reseziert. Als Ursache für die Abgangsenge fanden wir ein ventral gelegenes, aberrierendes Gefäß (■ **Abb. 3**). Für die Rekonstruktion des Nierenbeckens entschieden wir uns für eine klassische Kontinuitätsunterbrechende Pyeloplastik nach Anderson-Hynes. Dabei erfolgt die Naht mittels 6 Einzelknopfnähten und einem PDS-4-0RB-Faden (■ **Abb. 4**). Der DJ-Katheter wurde im unteren Doppelnierenanteil replaziert und belassen.

Alternativ kann jedoch auch mit einer fortlaufenden Naht in der eigentlich für die vesikourethrale Anastomose bei der laparoskopischen radikalen Prostatektomie beschriebenen Technik nach van Velthoven durchgeführt werden. Dabei werden 2 nadeltragende Fäden (4-0/5-0RB) extrakorporal verknotet, mit dem einen Faden wird die Hinterwand und mit dem anderen die Vorderwand der Anastomose fortlaufend genäht und zum Schluss mit einem intrakorporalen Knoten zusammengeführt.

Die Operationszeit betrug 182 min. Der intra- und postoperative Verlauf war komplikationslos, so dass der Junge am 3. postoperativen Tag mit liegendem DJ nach Hause entlassen wurde. Die DJ-Katheter-Entfernung erfolgte etwas verzögert (nach 6 Wochen), da der junge Patient mit seinen Eltern in die Ferien gefahren war. Beim Auslassversuch zeigten sich freie Abflussverhältnisse. In der weiteren Verlaufskontrolle führten wir eine Lasix-ING nach 3 Monaten durch. Dort konnten freie Abflussverhältnisse bds. ohne weiteren Nachweis einer Nierenbeckenabgangsstenose rechts verifiziert werden (■ **Abb. 5**).

Diskussion

Ureterabgangsstenosen und Doppelanlagen zählen jeweils zu den häufigsten An-

omalien des oberen Harntraktes; Doppelanlagen der oberen Harnwege treten mit einer Inzidenz von 0,5–0,8% auf [3]. Selten hingegen ist das Auftreten einer Kombination aus beiden genannten Fehlbildungen, hierzu gibt es nur wenige Berichte [2, 3, 4, 5, 7, 10]. Die genaue Inzidenz der Ureterabgangsenge in doppelt angelegten ableitenden Harnwegen ist nicht bekannt, wurde aber von Gonzales et al. [3] auf der Basis retrospektiver Daten auf 2% geschätzt [3]. Eine Ureterabgangsstenose scheint häufiger, wie auch im vorliegenden Fall, im unteren als im oberen Anteil vorzukommen [10].

Als Goldstandard in der operativen Therapie der Ureterabgangsenge im Kindesalter gilt die offene Pyeloplastik. W hingegen in den letzten Jahren minimalinvasive bzw. laparoskopische Verfahren in der Erwachsenenurologie zunehmend Akzeptanz und Verbreitung finden, kommen diese bei Kindern nur in spezialisierten Zentren zur Anwendung [1, 6, 8, 9]. Aus der Hand des in laparoskopischen Nahttechniken erfahrenen Operateurs zeigt die laparoskopische Pyeloplastik gleich gute Ergebnisse, wie aus der offenen Chirurgie bekannt [1, 6, 8, 9].

Wegen der zumeist beengten Verhältnisse im Retroperitoneum wird bevorzugt der transperitoneale Zugang von den meisten Autoren gewählt. Erfolgsraten werden von 87–100% angegeben. Signifikante Daten für einen Vorteil des transperitonealen oder retroperitonealen Vorgehens bestehen jedoch nicht.

Auch wenn in der Literatur nicht belegt wird, dem transperitonealen Zugang die erhöhte Gefahr der Verletzung von Bauchorganen angelastet. Schlussendlich entscheidet die Präferenz und Erfahrung des Operateurs die Wahl des Zugangs. Wegen der langjährigen Erfahrung mit dem retroperitoneoskopischen Zugang und einer Vielzahl von durchgeführten Niereneingriffen (Nephrektomie, Nierenteilresektion und Pyeloplastik) hatten wir uns für diesen Zugang entschieden. Eine Indikation zum transperitonealen Vorgehen sehen wir jedoch bei dem Vorliegen einer Hufeisenniere [1].

In Anbetracht der wenigen Fallbeispiele zur Therapie der Nierenbeckenabgangsenge bei gleichzeitigem Vorliegen einer Doppelnierenanlage ist eine

Urologe 2010 · 49:1393–1397
DOI 10.1007/s00120-010-2321-9
© Springer-Verlag 2010

S. Subotic · E. Reichenbach-Klinke Doppelniere mit Nierenbeckenabgangsstenose im Kindesalter. Retroperitoneoskopische Pyeloplastik

Zusammenfassung

Die laparoskopische Pyeloplastik für die Therapie der Nierenbeckenabgangsstenose bei Kindern gilt nach wie vor als einer der anspruchsvollsten Eingriffe in der Urologie. Wir berichten über einen 12-jährigen Jungen mit Nierenbeckenabgangsstenose, Doppelniere und hohem Ureter fissus. Der Junge stellte sich wegen seit einem Jahr zunehmender Flankenschmerzen rechts und zuvor diagnostizierter Nierenbeckenabgangsstenose des unteren Doppelnierenanteils bei uns vor. Wir führten eine retroperitoneoskopische Pyeloplastik nach Anderson-Hynes durch.

Schlüsselwörter

Nierenbeckenabgangsstenose · Doppelniere · Kind · Retroperitoneoskopische Pyeloplastik · Anderson-Hynes

Kidney duplication with ureteropelvic junction obstruction in childhood. Retroperitoneoscopic pyeloplasty

Abstract

Laparoscopic pyeloplasty for the treatment of ureteropelvic junction obstruction (UPJO) in children is still one of the most demanding operations in urology. We report on a 12-year-old boy with UPJO in a duplicated collecting system with high ureter fissus. He was admitted with a 1-year history of recurrent flank pain and dilation of the lower duplicated collecting system. We performed a retroperitoneoscopic Anderson-Hynes pyeloplasty.

Keywords

Ureteropelvic junction obstruction · Duplicated collecting system · Children · Retroperitoneoscopic pyeloplasty · Anderson-Hynes

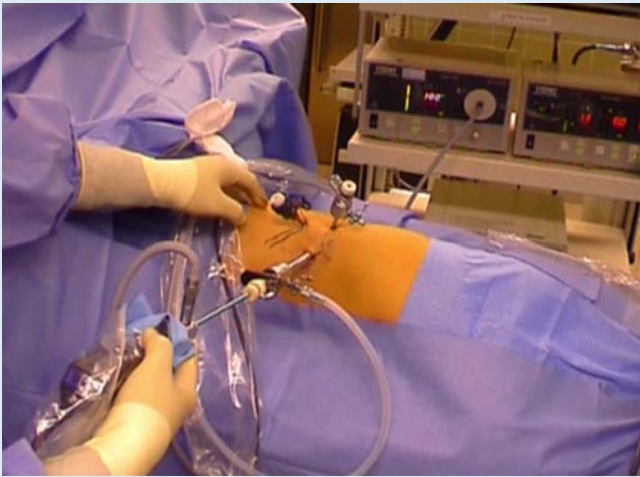


Abb. 2 ▲ Trokarposition: hier mit einem 3-mm-Trokar für die linke Hand, 5-mm-Trokar für die rechte Hand und 10-mm-Optiktrokar

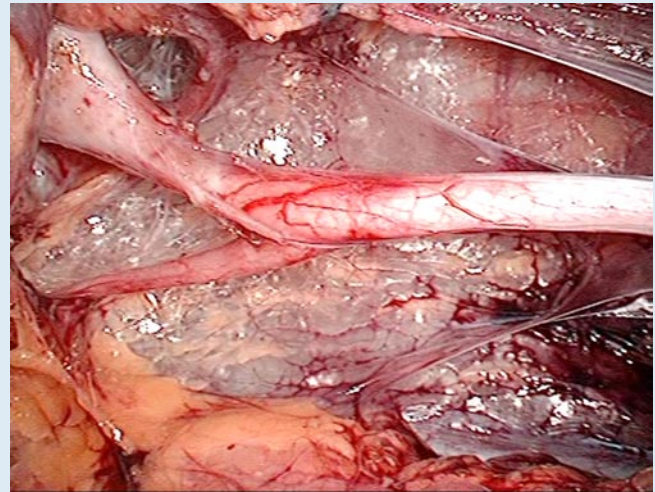


Abb. 3 ▲ Retroperitoneale Darstellung des hohen Ureterfissus: ektatisches Nierenbecken mit Abgangsnenge und ventral gelegenem Gefäß

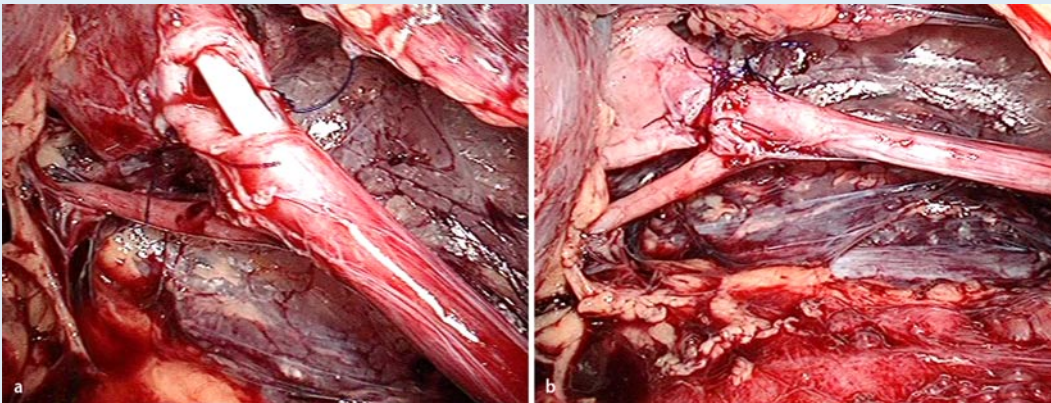


Abb. 4 ◀ a Replatzierter Doppel-J-Katheter nach der Naht der Hinterwand, b operatives Ergebnis

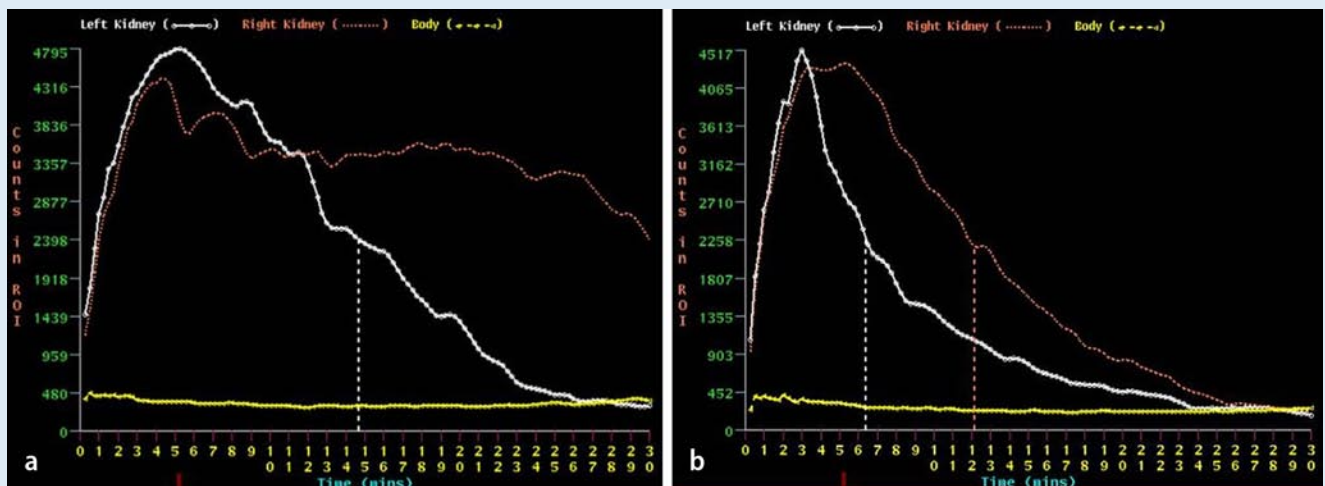


Abb. 5 ▲ a Lasix-ING präoperativ, b Lasix-ING postoperativ

definitive Aussage über den idealen Zugang (transperitoneal vs. retroperitoneal) nicht sicher zu treffen. Grundsätzlich spielt die Körpergröße des Kindes eine nicht zu unterschätzende Rolle, wobei eine eindeutige Untergrenze nicht gezogen werden kann [8]. Betrachtet man in diesem Zusammenhang die von Metzelder et

al. [4] publizierten Daten, ist auch aus unserer Sicht bei einem Säugling ein transperitoneales Vorgehen vorzuziehen.

Uns sind lediglich 4 Fallberichte bekannt, in denen wie im vorliegenden Fall eine Ureterabgangsnenge in einer Doppelanlage mittels eines laparoskopischen Operationsverfahrens therapiert wurde

[2, 4, 5, 7]. In 3 dieser 4 Fallberichte lag ein Ureter duplex vor, hier wurde jeweils der transperitoneale Zugang gewählt [2, 4, 5]. Nur in einem Bericht wurden die Eingriffe bei Kindern (2 Kinder im Alter von 6 Jahren und 9 Monaten) vorgenommen [4]. Zwei Berichte beschreiben transperitoneale laparoskopische Pyeloplastik

Hier steht eine Anzeige.



Tab. 1 Fallberichte zu laparo- und retroperitoneoskopischen Pyeloplastiken bei Doppelnierenanlage

Autor	Alter	Geschlecht	Fehlbildung	Technik	Trans-/retroperitoneoskopisch	Operationszeit (min)	Komplikationen
Bove et al. 2004 [2]	27 Jahre	M	Ureter duplex	Pyeloplastik	T	k.A.	Nein
Sahai et al. 2006 [7]	41 Jahre	W	Ureter fissus	Pyelopyelostomie	R	210	Nein
Metzelder et al. 2007 [4]	6 Jahre, 9 Monate	M	Ureter duplex	Pyeloplastik (AH)	T	115/155	Nein
Modi et al. 2007 [5]	40 Jahre	M	Ureter duplex	Pyeloplastik (AH)	T	140	Nein
Eigener Fallbericht	12 Jahre	M	Ureter fissus	Pyeloplastik (AH)	R	182	Nein

AH Anderson-Hynes, T transperitoneoskopisch, R retroperitoneoskopisch, M männlich, W weiblich, k.A. keine Angaben.

tiken bei Erwachsenen mit Ureter duplex [2, 5], ein Bericht schildert den Fall eines erwachsenen Patienten, bei dem ein hoher Ureter fissus mit Ureterabgangsstenose im oberen Anteil mittels einer retroperitoneoskopischen Pyelopyelostomie behandelt wurde [7]. Die Fallberichte sind in **Tab. 1** zusammengefasst.

Nach unserer Erkenntnis beschreibt der vorliegende Fallbericht erstmalig die retroperitoneoskopische kontinuierliche Pyeloplastik nach Anderson-Hynes bei einem Kind mit gleichzeitigem Vorliegen eines hohen Ureter fissus und einer Ureterabgangsenge im unteren Anteil. Auch bei einer seltenen anatomischen Konstellation konnte ein klassisches operatives Prinzip retroperitoneoskopisch erfolgreich angewendet werden.

Fazit für die Praxis

Nach wie vor gilt die offene Pyeloplastik nach Anderson-Hynes als der Goldstandard zur Therapie der kindlichen Nierenbeckenabgangsstenose. Mit der Weiterentwicklung laparoskopischer Techniken und der zunehmenden Erfahrung der Operateure ist jedoch in geübten Händen die retroperitoneoskopische Pyeloplastik eine durchaus in Erwägung zu ziehende Alternative. Dabei sind selbst Eingriffe wie der an einer Doppelniere mit stenotischen unterem Anteil durchführbar und von Vorteil für ein ausgewähltes Patientengut.

Korrespondenzadresse

Dr. S. Subotic

Urologische Klinik, Universitätsspital Basel, Spitalstraße 21, CH-4031 Basel, Schweiz
subotics@uhbs.ch

Interessenkonflikt. Der korrespondierende Autor gibt an, dass kein Interessenkonflikt besteht.

Literatur

1. Bonnard A, Fouquet V, Carricaburu E et al (2005) Retroperitoneal laparoscopic versus open pyeloplasty in children. *J Urol* 173:1710–1713
2. Bove P, Ong AM, Rha K et al (2004) Laparoscopic management of ureteropelvic junction obstruction in patients with upper urinary tract anomalies. *J Urol* 171:77–79
3. Gonzales F, Canning DA, Hyun G, Casale P (2006) Lower pole pelvi-ureteric junction obstruction in duplicated collecting systems. *BJU Int* 97:161–165
4. Metzelder ML, Petersen C, Ure BM (2007) Laparoscopic pyeloplasty is feasible for lower pole pelvi-ureteric obstruction in duplex systems. *Pediatr Surg Int* 23:907–909
5. Modi P, Goel R, Rizvi SJ (2007) Laparoscopic pyeloplasty for ureteropelvic junction obstruction of lower moiety in duplex system. *J Endourol* 21:1037–1040
6. Rassweiler J, Subotic S, Feist-Schwenk M et al (2007) Minimally invasive treatment of ureteropelvic junction obstruction: long-term experience with an algorithm for laser endopyelotomy and laparoscopic retroperitoneal pyeloplasty. *J Urol* 177:1000–1005
7. Sahai A, Raghuram S, Minarik L et al (2006) Laparoscopic pyeloplasty and pyelopyelostomy for ureteropelvic junction obstruction in a duplicated collecting system. *Urology* 67:9–11
8. Subotic S, Schulze M, Gözen A et al (2008) Laparoskopische Pyeloplastik bei der Behandlung der Nierenbeckenabgangsstenose im Kindesalter. *Urologe* 47:718–723
9. Teber D, Subotic S, Schulze M et al (2006) Stellenwert der Laparoskopie in der Urologie. *Urologe* 45:1145–1154
10. Ulchaker J, Ross J, Alexander F, Kay R (1996) The spectrum of ureteropelvic junction obstructions occurring in duplicated collecting systems. *J Pediatr Surg* 31:1221–1224