

Originalien

Schmerz 2006 · 20:277–284
 DOI 10.1007/s00482-005-0435-6
 Online publiziert: 2. September 2005
 © electronic version (html)
 Springer Medizin Verlag 2005
 © print & online pdf
 Deutsche Gesellschaft zum Studium
 des Schmerzes 2006. Published by
 Springer Medizin Verlag
 - all rights reserved

G. Feigl^{1,3} · W. Rosmarin¹ · R. Likar²

¹ Institut für Anatomie, Medizinische Universität, Graz

² Department für Anästhesie und Intensivmedizin, LKH Klagenfurt


³ Division d' Anatomie, CMU, Genève

Blockade des Ganglion cervicale superius des Truncus sympathicus

Ursachen für Fehlblockaden

Die Blockade des Ganglion cervicale superius (GCS) des Truncus sympathicus (TS) stellt eine sehr spezielle Therapieform dar. Sie wird bei zahlreichen, oft langwierigen und die Patienten in der Lebensqualität stark beeinträchtigenden Krankheiten wie der Rhinitis atrophicans cum foetore (Ozäna) [10], der Menièr-Krankheit [10], bei vasomotorischen Schwindelanfällen [10], den idiopathischen Gesichtsschmerzsyndromen [8] oder auch beim Vasospasmus der zerebralen Arterien [14] mit Erfolg angewandt. Weitere Indikationen sind die Trigeminusneuralgie [11], die akute Zosterneuralgie [7] und die postzosterische Neuralgie [7].

Anatomie und Begriffsdefinition. In Verbindung mit dem GCS existieren zahlreiche verschiedene Namen für Bindegewebsräume und Faszien. Daher werden die hier verwendeten Begriffe und die für die Blockadetechnik besonders wichtige topographische Anatomie kurz erläutert.

Das GCS liegt im seitlich des Pharynx gelegenen Spatium paravertebrale lateropharyngeum ( **Abb. 1**), welches sich als Spatium retropharyngeum hinter den Pharynx fortsetzt [4]. Nach vorne ist das Spatium parapharyngeum durch die Fascia stylopharyngea (F) und die Pharynxwand zur medialen Fossa infratemporalis und zur lateralen Fossa retromandibularis abgegrenzt. Nach hinten findet der Raum in der Lamina oder Fascia praever-

tebralis (P) seinen Abschluss. Dahinter liegt der gleichnamige Bindegewebsraum (Spatium praevertebrale), welcher die prävertebralen Muskeln beinhaltet. Das GCS liegt dicht von vorne an die Fascia praevertebralis angelagert.

Blockadetechnik. Zur Erreichung des GCS ist die transorale Blockadetechnik [7, 10, 12], auch als GLOA (ganglionäre lokale Opidanalgesie) [7] bezeichnet, sehr gut geeignet. Bei dieser von Pejič [10] erstmals detailliert beschriebenen Technik wird eine speziell für Mandeloperationen genutzte Nadel [10] in den hinter dem Arcus palatopharyngeus befindlichen Recessus pharyngeus (Rosenmüller) geführt und durch die Pharynxwand in das Spatium parapharyngeum gestochen. Diese Nadel wird heutzutage durch eine Sprotte-Kanüle mit Abstandhalter ersetzt [12]. Opidvolumina zwischen 1 [7] und 5 ml [10] werden appliziert.

Die variierenden Volumina haben wir zum Anlass dieser Untersuchung genommen, in welcher wir das Ausbreitungsmuster verschiedener Volumina darstellen und ein Volumen präzisieren, welches bei strikt lokaler Ausbreitung das GCS total umspült. Aufgrund der Ausbreitungsmuster und der speziellen Anatomie dieser Region wurden Hinweise auf eventuelle Gründe für die Schwankungsbreite der Erfolgsquote [8, 10, 11] bei speziellen Indikationen, wie der Trigeminusneural-

gie, erwartet. Wichtig ist hier besonders die Tatsache, dass die Sprotte-Kanüle den Abstandhalter um 8 mm überragt. Daraus ergibt sich das Ziel, mögliche Fehler während der Durchführung der Blockadetechnik aufzuzeigen und Vorschläge zu deren Optimierung vorzulegen.

Material und Methode

Material

Von Mai bis August 2004 wurden am Institut für Anatomie, Graz, 40 nach Thiel [13] konservierte Köpfe, 25 weibliche und 15 männliche Präparate, untersucht. Das Alter lag zwischen 32 und 98 Jahren (Mittelwert: 82,88 Jahre). Diese spezielle Konservierungsmethode erhält die Flexibilität der Leichen. Gewebe bewahren zudem ihre natürliche Konsistenz, sodass Faszenwiderstände wie am Lebenden deutlich spürbar sind [13]. Bindegewebsräume werden weder durch Aufquellen noch durch Schrumpfen verändert [13]. Injektionsuntersuchungen an nach Thiel konservierten Leichen ergeben dasselbe Ausbreitungsmuster wie am Lebenden [15].

Alle Köpfe waren im unteren Halsbereich vom Torso abgetrennt worden, sodass keinerlei für die Untersuchung wichtigen Strukturen verletzt worden waren. Von der Gesamtzahl der Köpfe bildeten 35 eine radiologisch und 5 eine anatomisch untersuchte Gruppe.

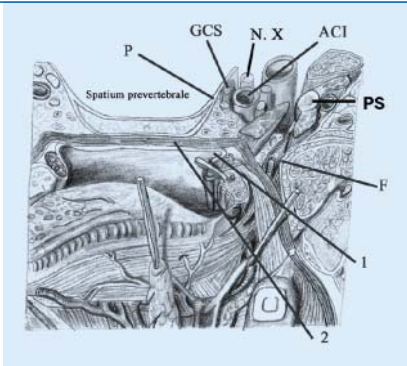


Abb. 1 ▲ Anatomische Strukturen im linken Spatium parapharyngeum: ACI A. carotis interna, N. X N. vagus, GCS Ganglion cervicale superius, P Lamina praevertebralis, F Fascia stylopharyngea, I Recessus pharyngeus, 2 Pharynxwand PS, Processus styloideus

[12] mit Abstandhalter. Der Kopf wurde mundwärts nach oben liegend in einem mit Tüchern ausgefüllten Styroporing gelagert, um ein Verrutschen während der Blockadetechnik und der anschließenden Untersuchung zu vermeiden.

Bei der radiologisch untersuchten Gruppe wurde die A. carotis communis am Schnittrand des Halses aufgesucht und, sofern möglich, eine Metallsonde in die A. carotis interna bis zum Canalis caroticus vorgeschoben, um einen Anhaltspunkt für die Strukturen im Spatium parapharyngeum zu haben. Die Zunge wurde nach unten herausgezogen und mittels einer Klemme fixiert. Der Abstandhalter

Nadel ebenfalls bis zum Anschlag vorgeschoben. Dabei wurden 2 Widerstände verspürt. Entweder wurde die Nadel am Anschlag belassen, in der Erwartung einer Injektion des prävertebralen Raums, oder vor der Injektion um 1–2 mm zurückgezogen. Mit dieser Positionskorrektur erwarteten wir eine Injektion in das Spatium parapharyngeum. Anschließend wurden die mit verschiedenen Volumina gefüllte Spritze angesetzt, die für die jeweilige Gruppe vorgesehene Menge verabreicht und die radiologische Untersuchung oder die anatomische Präparation durchgeführt. Die Ausbreitungsmuster, Ausbreitungshöhen und erreichten Räume, Anzahl der Widerstände und mögliche Positionsänderungen der Nadel wurden protokolliert.

In der aus 35 Köpfen bestehenden radiologisch untersuchten Gruppe ergaben sich 3 Untergruppen:

1. 30 linke Kopfhälften, in die 1 ml unverdünntes Kontrastmittel (KM) Jopamiro® (300 mg/ml) eingespritzt wurden
2. die jeweilig gegenseitigen 30 rechten Kopfhälften, in die 2 ml KM (1:1,5 verdünnt mit physiologischer Kochsalzlösung) appliziert wurden
3. 10 Kopfhälften, in die 5 ml unverdünntes KM injiziert wurden

An den 5 linken Kopfhälften wurde die Stichrichtung ein wenig nach medial verändert. Die Nadel wurde dabei bis zum Anschlag geführt, in dieser Position belassen und versucht, gezielt nach 2 Widerständen in das Spatium praevertebrale zu injizieren. Rechts erwarteten wir bei der von Pejčić [10] beschriebenen Stichrichtung nach Auftreten nur eines Widerstands eine Injektion in das Spatium parapharyngeum. Eine Verdünnung war in dieser Gruppe nicht nötig, da keinerlei Vermischung des KM auf-

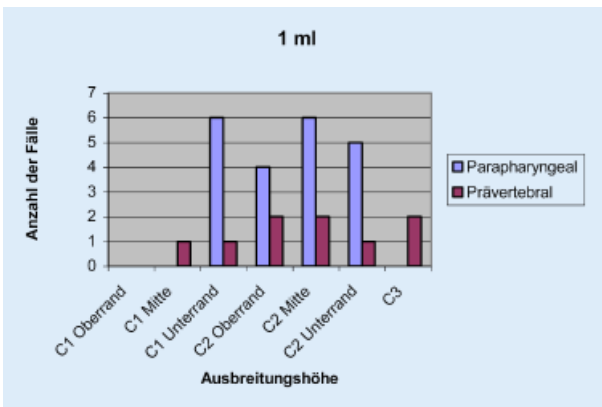


Abb. 2 ◀ Untergruppe 1: Instillation von 1 ml Kontrastmittel

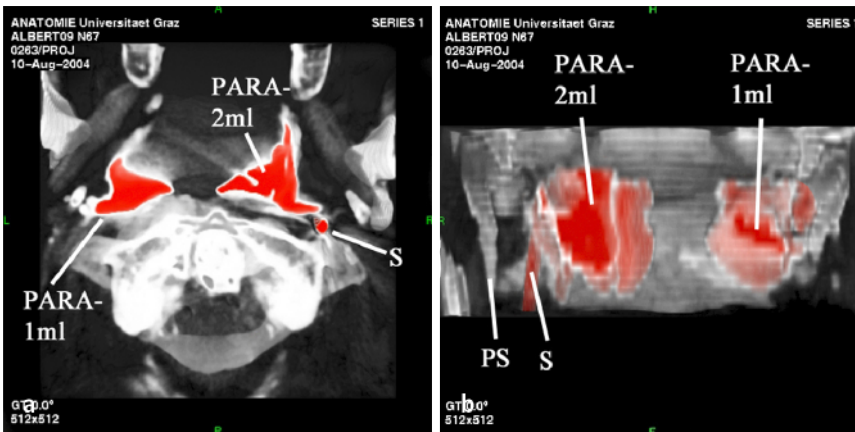


Abb. 3 ▲ a Parapharyngeales dreieckiges Ausbreitungsmuster sowohl mit 1 als auch mit 2 ml Kontrastmittel, deutliche Abgrenzung nach lateral; Hinweis auf Vorhandensein der Fascia stylopharyngea; rechte Seite: Sonde (S) in A. carotis interna, b 3D-Rekonstruktion, Ansicht von vorne: keine signifikanten Unterschiede der Ausdehnung bei 1 ml und 2 ml Kontrastmittel

Methode

An allen Köpfen wurde beidseitig die intraorale Technik nach Pejčić [10] durchgeführt. Dabei verwendeten wir eine Sprötze-Nadel mit 24 gg_x3 1/2“ (90 mm)

wurde in den lateralen oberen Recessus pharyngeus geführt und die Nadel durch die Pharynxwand, welche einen Widerstand darstellt, bis zum Anschlag durchgestochen. Bei etwas mehr nach medial veränderter Stichrichtung wurde die

grund verschieden injizierter Räume zu erwarten war.

Direkt nach jeder Applikation vom KM wurden die Köpfe im CT, einem Siemens Somatom AR.T, untersucht und das Ausbreitungsmuster in Form von Schnittbildern mit einer Schichtdicke von 2 mm und zusätzlich durch eine 3D-Rekonstruktion mittels Siemens Virtuoso, einer speziellen Software, verifiziert.

In der anatomisch untersuchten Gruppe wurden in 10 Kopfhälften 2 ml mit Pintasolblau gefärbtes Wasser injiziert, davon 8-mal in das Spatium parapharyngeum und 2-mal in den prävertebralen Raum.

Die anatomische Präparation wurde von lateral aus durchgeführt, um eine frühzeitige Eröffnung der injizierten Bindegewebsräume zu vermeiden. Die Mandibula wurde am Kiefergelenk sowie am Corpus abgesetzt, die Glandula parotidea in toto entfernt und die Fossa infratemporalis von den gesamten Weichteilen bis auf den Stamm des N. mandibularis befreit. Anschließend wurde schichtweise in die Tiefe präpariert.

Ergebnisse

Das Geschlecht und das Alter betreffend konnten wir keinerlei Unterschiede beobachten.

Radiologisch untersuchte Gruppe

Untergruppe 1. Bei 21 Kopfhälften (67%) wurden 1 ml KM in das Spatium parapharyngeum eingespritzt (■ Abb. 2). Beim Vorschieben der Nadel war nur 1 Widerstand spürbar. In allen Fällen dokumentierten wir eine laterale Stichrichtung oder bei medialer Abweichung ein Zurückziehen der Nadel. Während der Injektion gab es keinen Widerstand.

Das KM breitete sich in 15 Fällen von der Schädelbasis bis auf die Höhe der Axis aus, in 6 Fällen nur bis zum Unterrand des Atlas (■ Abb. 3). Nach dorsal erreichte das Kontrastmittel maximal den Hinterrand der A. carotis interna. Bei 9 Kopfhälften (27%) wurde es in das Spatium praevertebrale eingebracht, wobei es sich ohne Konstanz von der Schädelbasis weg bis maximal auf die Höhe des Oberrands des 3. Halswirbels ausdehnte (■ Abb. 4).

Zusammenfassung · Abstract

Schmerz 2006 · 20:277–284 DOI 10.1007/s00482-005-0435-6

© electronic version (html) Springer Medizin Verlag 2005

© print & online pdf Deutsche Gesellschaft zum Studium des Schmerzes 2006

Published by Springer Medizin Verlag - all rights reserved

G. Feigl · W. Rosmarin · R. Likar

Blockade des Ganglion cervicale superius des Truncus sympathicus. Ursachen für Fehlblockaden

Zusammenfassung

Hintergrund. Für die transorale Blockade des Ganglion cervicale superius (GCS) wurden die Ausbreitungsmuster von 3 verschiedenen Volumina untersucht. Ziele waren, ein ideales Volumen und Ursachen für Fehlblockaden zu finden.

Material und Methode. Es wurden 40 konservierte Köpfe untersucht. In 35 injizierten wir das Kontrastmittel Jopamiro®. In 30 Köpfe wurden linksseitig 1 ml, rechtsseitig 2 ml und in 5 Köpfe 5 ml injiziert, wobei rechts das Spatium parapharyngeum (SPP) und links das Spatium praevertebrale (SPV) erreicht wurden. Alle Köpfe wurden mittels CT, Schnittbilder sowie 3D-Rekonstruktion, untersucht. In 5 Köpfe injizierten wir 2 ml blau gefärbtes Wasser für eine anschließende Dissektion.

Ergebnis. 1 und 2 ml zeigten sehr ähnliche Ausbreitungsmuster. Das SPP wurde durch eine nach lateral geführte Stichrichtung oder, bei Abweichung nach medial, durch ein Zurückziehen der Nadel erreicht. Bei 2 Widerständen erreichten wir das SPV und somit nicht mehr das GCS. Mit 5 ml erreichten wir zahlreiche andere Kopffregionen.

Schlussfolgerung. Ein Volumen von 1 ml scheint ausreichend. Die Stichtechnik muss streng eingehalten werden, sonst erhöht sich das Risiko einer Fehlapplikation.

Schlüsselwörter

Ganglion cervicale superius · Lokalanästhesie · Transorale Blockade · Ganglionäre lokale Opidanalgesie · Stichtechnik

Block of the superior cervical ganglion of the Truncus sympathicus. Why it often is not possible!

Abstract

Background. For the transoral block of the superior cervical ganglion (SCG) of the sympathetic trunk we investigated the dissemination of three of three different volumes. The aim was to find an ideal volume and reasons for a failure of the technique.

Material and Methods. 40 preserved heads were investigated. 35 were injected with the contrast agent Jopamiro®. 1 ml was applied on the left side of 30 heads, 2 ml on all right sides. 5 heads were injected with 5 ml into the parapharyngeal space (PPS) on the right and into the prevertebral space (PVS) on the left side. All heads were investigated by CT-Scans and 3D reconstruction. 5 cadavers were injected with 5 ml blue coloured water for dissection.

Results. 1 or 2 ml showed very similar dissemination. To reach the PPS, the needle had to be pushed laterally or, if the direction was changed more medially, the needle had to be pulled back. Feeling two resistances, the PVS was reached instead of the SCG. 5 ml spread to other regions of the head.

Conclusion. 1 ml seems to be sufficient to block the SCG. The guidelines have to be strictly followed to avoid failure of the block. 5 ml disseminate to unexpected and undesirable regions.

Keywords

Superior cervical ganglion · Regional anaesthesia · Transoral block · Local opioid therapy · Guidelines

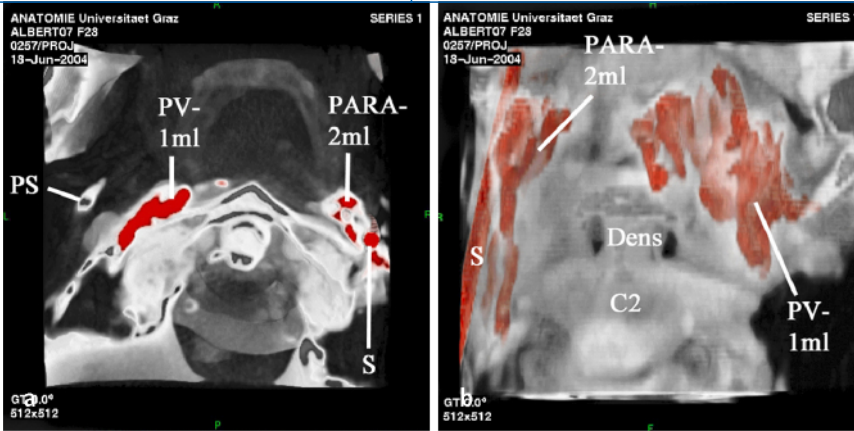


Abb. 4 ▲ **a** Horizontalschnitt mit 2 Ausbreitungsmustern: parapharyngeal auf der rechten Seite (PARA-2 ml) und prävertebral (PV-1 ml), weitere Orientierung: in der A. carotis interna befindliche Sonde (S), auf linker Seite Processus styloideus (PS), **b** 3D-Rekonstruktion, Ansicht von vorne

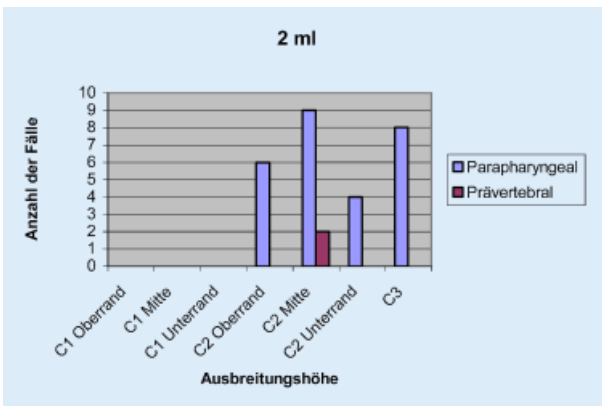


Abb. 5 ◀ Untergruppe 2: Instillation von 2 ml Kontrastmittel

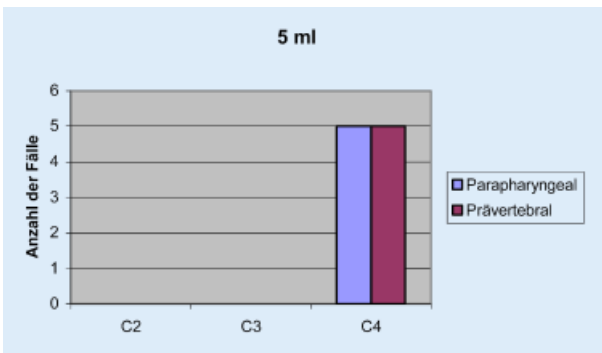


Abb. 6 ◀ Untergruppe 3: Instillation von 5 ml Kontrastmittel

Bei letzteren Kopfhälften zeigte sich, dass die Stichrichtung immer nach medial verschoben war, es 2 Widerstände, der Pharynxwand und der Lamina praevertebralis entsprechend, beim Einführen der Nadel gab, und die Nadel nicht zurückgezogen wurde, bevor das Mittel appliziert wurde. Auch während der Applikation wurde ein deutlicher Widerstand beobachtet.

Untergruppe 2. Bei 28 Kopfhälften (94%) gelangten die 2 ml KM in das Spatium parapharyngeum (■ Abb. 5). Es trat nur ein

Widerstand beim Vorschieben der Nadel auf, und es war keinerlei Widerstand beim Injizieren wie bei der ersten Untergruppe feststellbar.

Das Ausbreitungsmuster erstreckte sich auch hier von der Schädelbasis weg. Die maximale Ausdehnung reichte in 20 Fällen bis auf die Höhe der Axis, und in 8 Fällen dehnte sich das KM bis zum 3. Halswirbel aus (■ Abb. 3, 4). Nach dorsal umspülte das KM die A. carotis interna, reichte aber nie bis zu den Foramina intervertebralia. In 2 Fällen (6%) gelangte

es in das Spatium praevertebrale. Beide Male dehnte es sich bis auf die Corpusmitte der Axis aus, und zwar nach medial versetzt. Die Nadel wurde bis zum Anschlag geführt, und es traten 2 Widerstände beim Einstechen und 1 markanter Widerstand während der Applikation auf.

Untergruppe 3. Bei allen rechten Kopfhälften wurden 5 ml KM in das Spatium parapharyngeum eingebracht (■ Abb. 6). Konstant erreichte die Flüssigkeit immer, von der Schädelbasis ausgehend, die Höhe des 4. Halswirbels (C4). Auch umliegende Kopffregionen wurden mit erreicht, wie die Fossa infratemporalis (3-mal) und die Fossa retromandibularis (3-mal). Zusätzlich dehnte sich das Mittel nach dorsal bis zu 2–3 Foramina transversaria und auch zumindest zu 2 Foramina intervertebralia aus (■ Abb. 7). An allen linken Seiten wurden 5 ml KM in das Spatium praevertebrale injiziert. Hier war aufgrund der topographischen Gegebenheiten der Weg nach dorsal vorbestimmt. Immer lagerte sich das Mittel an 2–3 Foramina transversaria an und umlagerte zumindest 1–3 Zwischenwirbellöcher (■ Abb. 7). Zusätzlich reichte es noch weit zwischen die Nackenmuskulatur hinein. Auch hier dehnte es sich in vertikaler Richtung konstant bis auf die Höhe von C4 aus.

Anatomisch untersuchte Gruppe

Bei einer Injektion in das Spatium parapharyngeum und vorhandener Fascia stylopharyngea dehnte sich die Flüssigkeit widerstandslos, aber räumlich genau determiniert aus und lagerte sich um die großen Strukturen, wie das GCS, die A. carotis interna, den N. vagus, die V. jugularis interna, den N. glossopharyngeus, den N. accessorius und den N. hypoglossus. Andere Räume wie die Fossa infratemporalis oder die Fossa retromandibularis wurden nicht erreicht (■ Abb. 8).

Anders gestaltete sich das Ausbreitungsmuster bei fehlender oder nur teilweise ausgebildeter Fascia stylopharyngea. Dann gelangte das KM auch schon bei 2 ml in die Fossa infratemporalis (■ Abb. 9). Bei einer Injektion in den prävertebralen Raum wurden alle Strukturen, insbesondere das GCS im Spatium parapharyngeum, überhaupt nicht

Hier steht eine Anzeige.



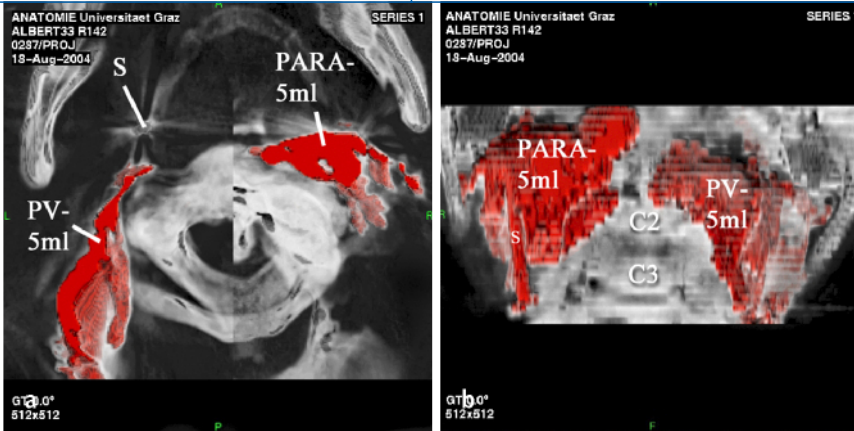


Abb. 7 **a** Horizontalschnitt nach beiderseitiger Gabe von 5 ml Kontrastmittel, rechts im Spatium parapharyngeum (weiter kaudal befindlicher Schnitt), links im Spatium praevertebrale; rechts nach lateral beträchtliche Ausdehnung bis in Fossa retromandibularis, links Ausbreitung nach dorsal bis weit zwischen Nackenmuskulatur, **b** 3D-Rekonstruktion, Ansicht von vorne, weit nach kaudal und lateral reichende Ausdehnung des Kontrastmittels

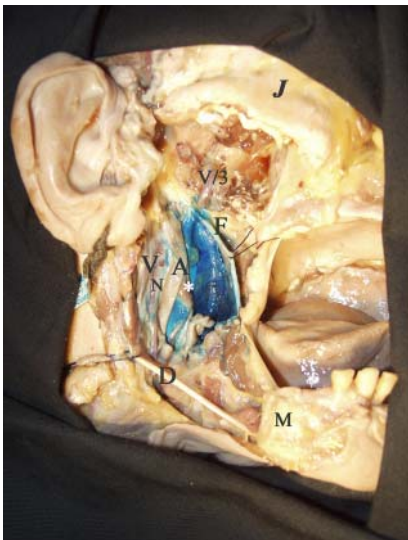


Abb. 8 **a** Ausbreitungsmuster von 2 ml im Spatium parapharyngeum bei vorhandener Fascia stylopharyngea (F), Ansicht von lateral auf rechte seitliche Gesichtsregion, Mandibula (M) abgetrennt, Orientierungspunkte: Arcus zygomaticus (J), nach kaudal weggezogener M. digastricus (D); A A. carotis interna, N N. vagus, VV jugularis interna, Stern GCS, V/3 N. mandibularis

erreicht, denn die Fascia praevertebralis stellt eine deutliche Barriere zwischen prävertebralem und parapharyngealem Raum dar (Abb. 10).

Diskussion

Eine erfolgreiche Blockade des GCS hängt von mehreren Faktoren ab.

Technik. Als sehr wichtig zu beurteilen ist die genaue Einhaltung der intra-

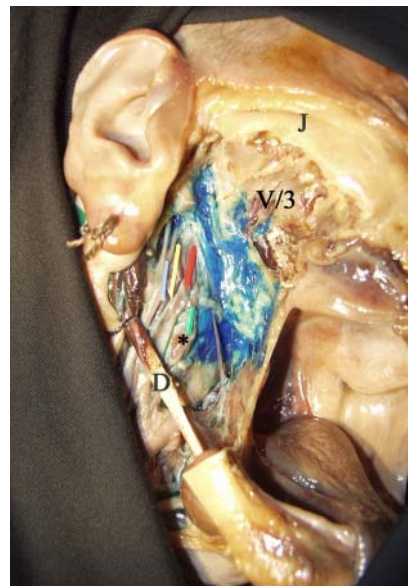


Abb. 9 **a** Ausbreitungsmuster von 2 ml bei fehlender Fascia stylopharyngea, grün mit Stern GCS, rot A. carotis interna, gelb N. vagus, blau V. jugularis interna

oralen Technik nach Pejić [10] und Maier [7]. Die dort beschriebene Stichrichtung sollte nach lateral und dorsal erfolgen. Bei einem geringen Abweichen nach medial ist die Gefahr einer Injektion in den dahinter gelegenen prävertebralen Raum gegeben. Dies beweist das Untersuchungsergebnis in Gruppe 3 der radiologisch untersuchten Köpfe. In dieser haben wir bewusst eine veränderte Stichrichtung gewählt und gezielt in das Spatium praevertebrale injiziert. Da die prävertebrale Fas-

zie ein unüberwindliches Hindernis für das Kontrastmittel darstellt, kann das GCS nicht mehr blockiert werden.

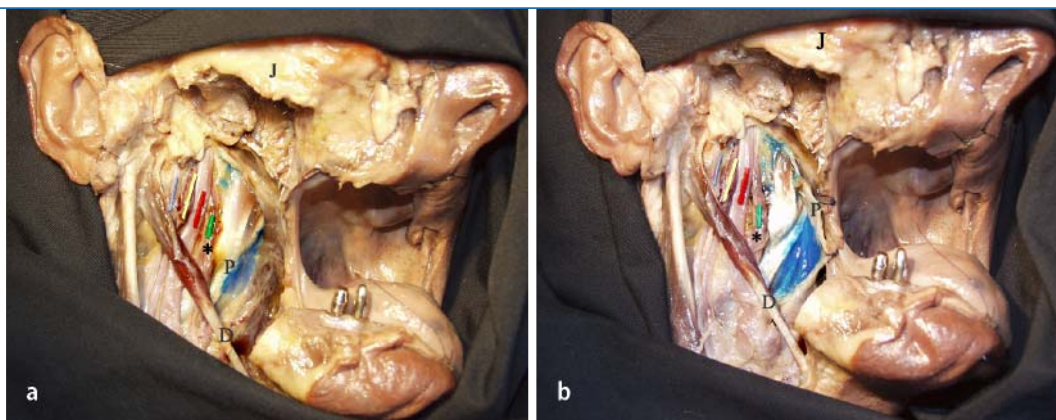
Die geringe Aufmerksamkeit für dieses so immens wichtige Detail erklärt sich durch die mangelhafte Beschreibung der Topographie des GCS. Selbst fundierte anatomische Bücher [1, 6] geben, ebenso wie umfassende Beschreibungen des Truncus sympathicus [3, 5], keine Hinweise darauf. Lediglich Anton Hafferl [4] beschrieb die schon in der Einleitung erwähnte topographische Beziehung dieses Ganglions, welche für die Effizienz der transoralen Blockade des GCS von größter Wichtigkeit ist.

Vermeidung einer Fehlinjektion. Die Verwendung der Sprötte-Kanüle [12] mit dem dazugehörigen Abstandhalter ist als alleinige vorbeugende Maßnahme für eine Fehllage nicht ausreichend. Die um 0,8 cm den Abstandhalter überragende und bis zum Anschlag geführte Nadel genügt, um bei medialem Abweichen in den prävertebralen und damit falschen Raum hinter das GCS zu gelangen.

Die Konsequenz wurde bereits im vorigen Absatz erläutert. Wir haben als sehr hilfreiche Variante bei Abweichen der Stichrichtung nach medial die Nadel um 1–2 mm zurückgezogen und eine Injektion in den parapharyngealen Raum erreicht. Um einer manuellen Korrektur vorzubeugen, sollte eine Verkürzung der Sprötte-Kanüle um 2 mm in Erwägung gezogen werden. Als wichtige Orientierungshilfe während der Stichtechnik müssen die 2 Widerstände, die ein Erreichen des Spatium praevertebrale anzeigen, hervorgehoben werden.

Rolle des Volumens. Ein weiterer beachtenswerter Punkt ist das Ausbreitungsmuster des Mittels in Relation zum Volumen. Bei 1–2 ml zeigt sich ein sehr konstantes Ausbreitungsmuster entlang des parapharyngealen Raums bis hin zu C3, welches der Länge und Ausdehnung des GCS entspricht [1, 5]. Schon bei 2 ml werden die um die A. carotis interna gelagerten Hirnnerven IX und X erreicht, was sowohl die Schluckbeschwerden als auch die Übelkeit erklären würde. Man dringt ohne Probleme bis in die Fossa infratemporalis und damit auch zum N. mandibula-

Abb. 10 ▶ Injektion von 2 ml KM in das Spatium praevertebrale: **a** Lamina praevertebralis (P) als Trennwand zum Spatium parapharyngeum, **b** abgehobene Fascia praevertebralis als deutliches dickes Bindegewebsblatt erkennbar



ris vor. Dies erklärt die Therapiemöglichkeit der Trigeminusneuralgie [8, 11].

Die Ausbreitung nach vorne ist allein von der Ausbildung der Fascia stylopharyngea abhängig, die als Barriere zur Fossa infratemporalis und Fossa retromandibularis zu verstehen ist. Durch die Inkonsistenz der Fascia stylopharyngea [4] lassen sich schwankende Therapieerfolge der GLOA bei der Trigeminusneuralgie [11] und der Behandlung der peripheren Paralyse des N. VII [10] erklären. Spacek et al. [11] beschrieben bei der Therapie der Trigeminusneuralgie keine Besserung in bis zu 37% der Fälle. Maier u. Gleim [8] berichteten bei der Therapie von akuter Zosterneuralgie 13% therapieresistente Patienten. Pejić [10] beobachtete bei 152 behandelten Patienten unterschiedlicher Indikation 24 ohne sichtbaren Therapieerfolg. Bei diesen muss die oben diskutierte Fehllage der Nadel als Ursache mit in Betracht gezogen werden. Daher sollte bei einer mit GLOA behandelten, aber therapieresistenten Trigeminusneuralgie sehr bald eine andere Behandlungsmethode in Erwägung gezogen werden.

Eine Erhöhung des applizierten Volumens auf 4–5 ml [7, 10] zeigte unkontrollierbare und unerwartete Ausbreitungsmuster bis in ungeahnte Areale. Die Ausbreitung bis zu den Foramina intervertebralia lässt auch ein Eindringen bis in den Wirbelkanal nicht ausschließen. Somit besteht bei hohen Volumina das Risiko, dass das Mittel bis in den Epiduralraum vordringt.

Das häufig angewandte Volumen von 2 ml ist für eine Blockade des GCS vollkommen ausreichend und kann sogar auf 1 ml reduziert werden.

Intraorale vs. laterale Blockadetechnik.

Obwohl Gefahren bei der intraoralen Technik vorhanden sind, bleibt sie bei Einhaltung der Richtlinien verbunden mit den in dieser Arbeit beschriebenen Erkenntnissen eine einfache, besonders elegante Methode der Blockade des GCS. Sie ist den von Orsoni [9] und Treggiari et al. [14] beschriebenen lateralen Zugängen sicherlich vorzuziehen. Bei diesen durchdringt man sehr frequentierte Regionen, wie die Fossa retromandibularis und das medial davon gelegene Spatium parapharyngeum. Auf das hohe Komplikationsrisiko wiesen Day u. Theodosopoulos [2] in ihrem Herausgeberkommentar hin, mit der Aufforderung alternative Zugänge zu finden und diese zu optimieren. Pejić [10] erwähnte ebenfalls die Gefahrenquellen und hohe Komplikationsraten bei lateralen Zugängen. Diese Meinungen sollten zum Anlass genommen werden, die transorale Technik weiter auszufeuern und zu perfektionieren.

Ein Beitrag dazu ist sicherlich diese Untersuchung. Sie zeigt die wichtige Rolle der Anatomie in Verbindung mit den klinischen Fächern, hier speziell der Anästhesie. Insbesondere ist die herausragende Konservierung eine wichtige Grundlage für die präsentierten Ergebnisse, die durch andere Konservierungsmethoden nicht möglich wären [13]. Es können auch ganz spezielle Blockadetechniken realitätsgetreu untersucht werden. Dies zeigt unsere Untersuchung der Ausbreitungsmuster von Injektionsflüssigkeiten bei der transoralen Blockade des GCS. Sie wäre an Leichen mit klassischer Konservierung aufgrund fehlender Beweglichkeit unmöglich. Die Präparationsergebnisse und fotografische Dokumentation sollen als Unterstützung der Anästhesisten dienen, Fehler

und auch Komplikationen zu vermeiden. Auch können sie zur besseren Aufklärung der Patienten dienen und die Erläuterung erfolgloser Blockaden erleichtern. Somit kommen die Ergebnisse dieser Arbeiten sowohl dem Anästhesisten als auch dem Patienten zugute.

Fazit für die Praxis

Grundvoraussetzung für die Durchführung der transoralen Blockade sind, wie überall in der Regionalanästhesie,

- eine genaue Kenntnis der topographischen Anatomie,
- die Einhaltung aller vorgegebenen Richtlinien,
- besonderes Pflichtbewusstsein und
- allergrößte Sorgfalt bei der Durchführung jeglicher Blockade.

Speziell für die transorale Blockade muss die laterale Stichrichtung strikt eingehalten werden. Bei einer Abweichung nach medial besteht ein erhöhtes Risiko einer Fehllage und Fehlinjektion in einen falschen Raum mit einem sich daraus ergebenden Misserfolg der Blockade. Das Volumen betreffend erscheint für eine alleinige Blockade des GCS 1 ml an Lokalanästhetikum völlig ausreichend. Die doppelte Menge genügt, um auch weiter entfernte Regionen, wie die Fossa infratemporalis, zu erreichen, sofern die Anatomie es zulässt.

Korrespondierender Autor

Dr. G. Feigl
Division d' Anatomie, CMU
Rue Michel Servet 1, 1211 Genève
Georg.Feigl@medecine.unige.ch

Interessenkonflikt. Der korrespondierende Autor versichert, dass keine Verbindungen mit einer Firma, deren Produkt in dem Artikel genannt ist, oder einer Firma, die ein Konkurrenzprodukt vertreibt, bestehen.

Literatur

1. Becker F, Grund JA (1957) Autonomes Nervensystem. In: Lanz T von, Wachsmuth W (Hrsg) Praktische Anatomie/Band: Kopf. Springer, Berlin Heidelberg New York, S 517
2. Day AL, Theodosopoulos PV (2003) Sympathetic block for Vasospasm. Stroke 34: 966–967
3. Gustorff B, Hoerauf KH (2003) Regionale Schmerztherapie. In: Niesel HC, Van Aken H (Hrsg) Lokalanästhesie, Regionalanästhesie, Regional Schmerztherapie. Thieme, Stuttgart New York, S 616
4. Hafferl A (1969) Das Spatium parapharyngeum. In: Hafferl A (Hrsg) Lehrbuch der topographischen Anatomie. Springer, Berlin Heidelberg New York, S 195–200
5. Jamieson DW, Smith DB, Anson JB (1952) The cervical sympathetic ganglia: an anatomical study of 100 cervicothoracic dissections. Q Bull Northwest Univ Med Sch 26: 219–227
6. Leonhardt H (1988) Halsteil des Truncus sympathicus. In: Rauber A, Kopsch F (Hrsg) Anatomie des Menschen, Bd IV. Thieme, Stuttgart New York, S 17, 134
7. Maier C (1996) Ganglionäre lokale Opioidanalgesie (GLOA): ein neues Therapieverfahren bei persistierenden neuropathischen Schmerzen. 50 Tabellen. Thieme, Stuttgart New York
8. Maier C, Gleim M (1998) Diagnostik und Therapie des sympathisch unterhaltenen Schmerzes. Schmerz 12: 282–303
9. Orsoni PE (1938) Essai sur la chirurgie du ganglion cervical supérieur du sympathique. These, Paris
10. Pejić S (1965) Transoral block of the cervico-encephalic sympathetic system in otorhinolaryngology. Srpski Arhiv Za Celokupno Lekarstvo 93: 719–730
11. Spacek A, Hanl G, Groiss O, Koinig H, Kress HG (1998) Akupunktur und ganglionäre locale Opioidanalgesie (GLOA) bei Trigeminusneuralgie. Wien Med Wochenschr 19: 447–449
12. Sprotte G (1986) Kausaltherapie der gestörten Nozizeption. In: Bergmann H (Hrsg) Schmerztherapie – eine interdisziplinäre Aufgabe. Springer, Berlin Heidelberg New York, S 45–54
13. Thiel W (1992) Die Konservierung ganzer Leichen in natürlichen Farben. Ann Anat 174: 185–195
14. Treggiari MM, Romand JA, Martin JB, Reverdin A, Rüfenacht DA, De Tribolet N (2003) Cervical sympathetic block to reverse delayed ischemic neurological deficits after aneurysmal subarachnoid hemorrhage. Stroke 34: 961–966
15. Umfahrer P, Santler G, Preidler K, Weiglein A (2002) Anatomische und magnetresonanztomographische Untersuchung einer neuen Technik der Leitungsanästhesie des Nervus mandibularis. Stomatologie 99: 169–180

Klapp Abgabe und Übernahme einer Arztpraxis

Heidelberg: Springer Medizin Verlag 2006,
3. Aufl., 194 S., (ISBN 3-540-25689-X),
39.00 EUR



Auch bei der Abgabe oder Übernahme einer Arztpraxis sind die Zeiten vorbei, in denen der hierzu notwendige Vertrag vom Umfang her auf den (anderweitig bekanntlich in Mode gekommenen,

fast schon sprichwörtlichen) Bierdeckel passte. Seit dem haben Bücher wie das von Klapp bereits in 3. Auflage vorgelegte Buch Konjunktur.

Wenn der Abgeber und der Übernehmer einer Arztpraxis und die zugehörigen Berater heute ihr jeweiliges Ziel erreicht haben, dann dürfen Sie sich durchaus wie Herrenreiter fühlen, denen es gelungen ist, diesen mit höchst unterschiedlichen (aber vielen) Hindernissen des Gesetzgebers und anderer Normgeber bestückten Parcours gemeistert zu haben. Eindrucksvoll arbeitet Klapp die Vielzahl von Problemkreisen ab, die es bei dieser Transaktion zu berücksichtigen gilt, wobei anzumerken bleibt, dass nicht in jedem Fall der Übergabe einer Arztpraxis auch alle Probleme einschlägig sein dürften. Immerhin belegt die Darstellung des Gesamtkomplexes „Praxisabgabe/Praxisübernahme“ die Sinnhaftigkeit des Sprichwortes „Am Arzt und Anwalt sparen nur die Narren“. Ohne Zuziehung kompetenter Berater (des Rechtsanwaltes wie des Steuerberaters) lässt sich dieses Gebiet nämlich (selbst wenn es in grauer Vorzeit einmal möglich gewesen sein sollte) nicht mehr erfolgreich meistern.

Das Buch trägt auch den durch das Gesundheitsmodernisierungsgesetz und ein liberalisiertes ärztliches Berufsrecht erst möglich gewordenen zahlreichen Kooperationsformen in der ärztlichen Berufsausübung Rechnung, die sich auch auf die Rechtsformen ausgewirkt haben, in welchen der Betrieb einer ärztlichen Praxisführung jetzt möglich ist.

Fazit: Dieses Werk richtet sich vorrangig an den betroffenen Arzt, erst in zweiter Linie an den Juristen. Dass der Autor die zum Teil überaus komplexe Zusammenhänge

verständlich darstellt, kann ihm nicht hoch genug angerechnet werden und hängt wohl nicht zuletzt mit seiner jahrelangen Erfahrung auf diesem Spezialgebiet zusammen. Der Leser und die Leserin werden es ihm danken.

H.-D. Lippert (Ulm)