

Leitthema: Herzklappenerkrankungen

Radiologe 2013 · 53:864–871
 DOI 10.1007/s00117-012-2469-y
 Online publiziert: 5. September 2013
 © Springer-Verlag Berlin Heidelberg 2013

S. Gordic · H. Alkadhi

Institut für Diagnostische und Interventionelle Radiologie, Universitätsspital Zürich, Zürich

Untersuchungstechniken und Stellenwert der CT bei der Diagnostik von Herzklappenerkrankungen

Die primäre Bildgebungsmodalität zur Evaluation der Herzklappen ist die Echokardiographie. In dezidierten Fällen kann aber auch die Computertomographie (CT) wichtige Informationen über Morphologie und Funktion der Herzklappen liefern. So werden mittels CT-Angiographie (CTA) die anatomischen Verhältnisse der Aortenwurzel einschließlich der Aorten- sowie der Mitralklappe sehr genau abgebildet. Die CTA ist zudem in der Lage, Hinweise über das Ausmaß einer Stenose oder Insuffizienz der Aortenklappe zu liefern. Während die detaillierte Darstellung der Herzklappen lange Zeit eher Nebenprodukt einer koronaren CTA war, hat die weite Verbreitung des minimal-invasiven Aortenklappenersatzes (TAVI, perkutan oder transapikal) den Stellenwert der CTA in der Klappendiagnostik gefestigt.

Technische Grundlagen der Herz-CT

Die präzise Darstellung des Herzens im Rahmen einer koronaren CT-Angiographie (CTA) stellt hohe technologische Anforderungen an die CT. Eine artefaktfreie Darstellung sich schnell bewogender, kleiner Strukturen, wie etwa der Koronargefäße und Herzklappen, bedarf einer hohen örtlichen und zeitlichen Auflösung. Um das Herz phasenkonsistent abzubilden, ist es zudem notwendig, die Datenaufnahme

bzw. die Rekonstruktion mit dem Elektrokardiogramm (EKG, engl. ECG) des Patienten zu synchronisieren.

Die beiden wichtigsten Synchronisations- bzw. Aufnahmetechniken bei der koronaren CTA sind die retrospektive EKG-Synchronisation (EKG-Gating) und das prospektive EKG-Triggern. Die retrospektive EKG-Synchronisation ist mit einer höheren Strahlendosis verbunden, kann aber prinzipiell Rekonstruktionen jeder Phase des Herzzyklus liefern. Das prospektive EKG-Triggern ist grundsätzlich mit einer niedrigeren Effektivdosis

verbunden, ist aber artefaktanfällig bei höheren oder unregelmäßigen Herzfrequenzen.

Retrospektive EKG-Synchronisation (EKG-Gating)

Für die retrospektive EKG-Synchronisation wird unter kontinuierlicher Tischbewegung ein Spiral-CT-Datensatz aufgenommen. Gleichzeitig wird das EKG des Patienten registriert. Somit können Daten aus jeder Phase des Herzzyklus zur Bildrekonstruktion verwendet werden – bei-

Tab. 1 Morphologische Herzklappenveränderungen

Pathologie	CT-Befund
Degeneration der Aortenklappe	Verdickung und Verkalkung des Klappenapparats
Bikuspide Aortenklappe	
– Mit Raphe	Bei 75% aller bikuspiden Klappen zwischen der rechts- und linkskoronaren Tasche Unterscheidung zur trikuspiden Klappe meist nur mit Hilfe systolischer Rekonstruktionen möglich
– Ohne Raphe	Problemlos in diastolischen Rekonstruktionen diagnostizierbar
Infektiöse Endokarditis	
– Vegetation	Unregelmäßig begrenzte hypodense Läsion, oftmals multipel, meist – jedoch nicht zwingend – mobil
– Abszess/ Pseudoaneurysma	Myokardiale oder perianuläre Verdickung oder Raumforderung, oft inhomogen, oft kontrastmittelgefüllt im Sinne eines Pseudoaneurysmas
– Fistel	Verbindung zweier normalerweise voneinander getrennter Räume/ Kammern/Vorhöfe
– Perforation	Defekt einer Tasche oder eines Segels, in der CT schwierig zu detektieren
Degeneration Mitralklappe	Verkalkung des Mitralanulus, primär des posterioren Annulus, Verdickungen/Verkalkungen der Segel
Mitralklappenprolaps	Vorwölbung der Konvexität eines Segels über die Mitralannulusebene in Richtung linker Vorhof

Hier steht eine Anzeige.



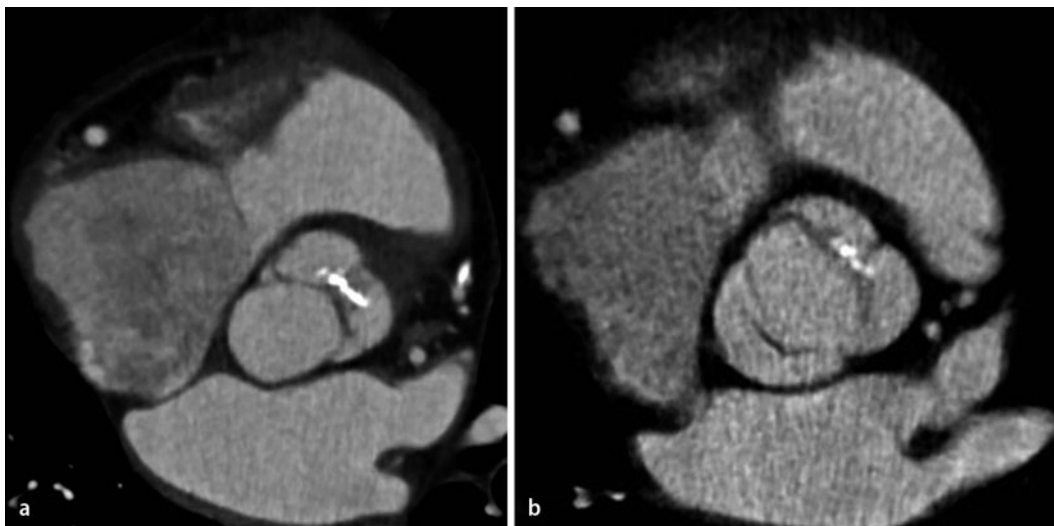


Abb. 1 ◀ **a, b** CTA-Datensatz einer bikuspiden Aortenklappe mit Raphe zwischen der rechts- und links-koronaren Tasche. Die Klappe erscheint in der Diastole (**a**) trikuspid, während die Rekonstruktion in der Systole die Diagnose einer bikuspiden Aortenklappe mit Raphe erleichtert (**b**). CTA CT-Angiographie

spielsweise zur genaueren Untersuchung der kardialen Funktion. Einzelne irreguläre Herzschläge können bei der Rekonstruktion ausgeschlossen werden. Der Nachteil der EKG-gegateten Spiral-CT besteht in einer im Vergleich zur prospektiven Aufnahmetechnik höheren Strahlendosis [13]. Diese kann durch die EKG-gesteuerte Dosismodulation (so genanntes EKG-Pulsing) verringert werden. Dabei wird der Röhrenstrom derart moduliert, dass er nur während einer definierten Phase des Herzzyklus (in der Regel in der Diastole) den Nominalwert erreicht, während er in den übrigen Anteilen des Herzzyklus auf Werte zwischen 4 und 25% des Nominalwerts gesenkt wird [22].

Prospektives EKG-Triggern („Step-and-shoot“-Modus)

Bei der EKG-synchronisierten, sequenziellen Untersuchung werden nur Daten in derjenigen prospektiv gewählten Phase des Herzzyklus akquiriert, die zur Bildrekonstruktion verwendet wird [4, 9] – dabei wird bei stehendem Tisch ein Scanbereich von einer Detektorbreite EKG-getriggert abgebildet und der Tisch nach Abschalten der Röntgenröhre entlang der z-Achse um eine Detektorbreite bewegt. In dieser Position wird die CT-Akquisition dann wiederum durch das EKG getriggert. Diese Schritte werden wiederholt, bis der gewünschte Scanbereich vollständig abgedeckt ist. Da in diesem Aufnahmemodus v. a. die Daten erhoben werden, die für die gewünschte Rekonstruk-

tion erforderlich sind („niedriges Oversampling“), ist die Effektivdosis deutlich niedriger als bei einer retrospektiv gegateten Spiralakquisition. Da der Zeitpunkt für den Start des CT-Scans nach einer R-Zacke aus den Längen der vorangehenden Herzzyklen vorherberechnet wird, stößt die Methode bei Patienten mit Arrhythmien oder Extrasystolen an ihre Grenzen. Es ist zudem zu beachten, dass nur für einen engen Bereich des RR-Intervalls Rekonstruktionen möglich sind. Hierdurch ist es nicht möglich, Serien zur Darstellung der kardialen Funktion zu rekonstruieren. Sollen explizit Bilder für die Beurteilung der Herzklappen in der Systole angefertigt werden, muss das Fenster der Datenakquisition in die Systole gelegt oder alternativ auf die retrospektive EKG-Synchronisation (EKG-Gating) zurückgegriffen werden.

Prospektive EKG-Synchronisation mit schnellem Tischvorschub

Bei CT-Geräten mit Dual-source-Konfiguration kann unter gewissen Umständen auch für die koronare CTA eine Aufnahmetechnik mit schnellem Tischvorschub gewählt werden. Hier füllt die zweite Röhre die durch den raschen Tischvorschub theoretisch entstehenden Lücken in der Datenerfassung der ersten Röntgenröhre. In der Praxis sind hiermit Pitchwerte von bis zu 3,4 realisierbar, die Untersuchung des gesamten Herzens gelingt so in etwa 0,25 s. Bei niedrigen Herzfrequenzen (<60–65 bpm) ist dies für eine

bewegungsfreie Abbildung des Herzens ausreichend. Diese Methode führt durch Verzicht auf jegliches Oversampling im Vergleich mit den zuvor erwähnten Aufnahmetechniken zu einer weiteren deutlichen Reduktion der Effektivdosis [21]. Auch hier gilt es jedoch zu bedenken, dass Bilder z. B. der Herzklappen nur in einer Phase des Herzzyklus (in der Regel die Diastole) zur Verfügung stehen.

Herzklappenmorphologie

Die Morphologie der Aorten- und Mitralklappe kommt bei der koronaren CTA exzellent zur Darstellung. Für eine Beurteilung der Trikuspidal- oder Pulmonalklappe sollte eine gleichförmige Kontrastierung beider Ventrikel angestrebt werden, ähnlich den Kontrastmittelprotokollen beim sog. „triple rule out“.

Eine orientierende Beurteilung der Herzklappenmorphologie kann problemlos auf der Grundlage prospektiv akquirierter Niedrigdosisprotokolle erfolgen. Die Möglichkeit einer zusätzlichen systolischen Rekonstruktion ist bei bikuspiden Aortenklappen mit Raphe und beim Mitralklappenprolaps sinnvoll – hier ist eine sichere diagnostische Einordnung ohne systolische Rekonstruktion häufig nicht möglich.

Aortenklappe

Degeneration der Aortenklappe

Verdickungen und Verkalkungen des Klappenapparats zeichnen die degenerativen Veränderungen der Aortenklappe

aus (■ **Tab. 1**; [6]). Steifheit und verminderte Beweglichkeit der Klappentaschen und Adhäsionen der Kommissuren sind die Folgen. Das Ausmaß der Verkalkungen des Klappenapparats korreliert mit dem kardiovaskulären Risikoprofil, dem Ausmaß der systemischen Arteriosklerose sowie der Koronarsklerose des Patienten [5, 18]. Zudem besteht eine positive Korrelation zum echokardiographisch gemessenen Stenosegrad der Aortenklappe [14].

Bikus- vs. trikuspidale Aortenklappe

Die bikuspidale Aortenklappe ist eine Anlagevariante, bei der die Aortenklappe aus 2 (anstatt üblicherweise 3) Taschen besteht. Bei ca. 75% aller bikuspiden Klappen liegt eine Raphe vor (■ **Tab. 1**). Diese stellt den Ort der kongenitalen Fusion zweier Taschen dar und befindet sich am häufigsten zwischen der rechts- und linkskoronaren Tasche (■ **Abb. 1**). Bikuspidale Aortenklappen tendieren dazu, im Rahmen frühzeitiger degenerativer Veränderungen stenotisch oder insuffizient zu werden [8].

Die Unterscheidung einer bikuspiden Aortenklappe mit Raphe von einer trikuspiden Klappe kann schwierig sein und erfordert in der Regel Bilder in der Systole. Bei Anwendung prospektiv akquirierter Niedrigdosisprotokolle, bei denen in der Regel nur Bilder in der Diastole vorliegen, ist die Unterscheidung oftmals nicht möglich.

Transkatheter-Aortenklappenimplantation (TAVI)

Die Transkatheter-Aortenklappenimplantation (TAVI) ist ein neuartiges Behandlungsverfahren für Patienten mit hochgradiger Aortenklappenstenose, bei denen eine Kontraindikation für einen operativen Herzklappenersatz oder ein deutlich erhöhtes (peri)operatives Risiko besteht [19]. Bei dieser Methode wird über einen transarteriellen peripheren oder einen transapikalen Zugang eine künstliche Aortenklappe über die native Klappe eingesetzt.

Eine präoperative Risikominimierung durch sorgfältige Planung des Eingriffs ist von größter Bedeutung. Hier spielt die CT eine zentrale Rolle. Neben der genauen Vermessung des Aortenannulus wird der Abstand der Koronarostien vom Annulus bestimmt, um ein potenziell letales „oversteering“ der Koronarostien und konsek-

Radiologe 2013 · 53:864–871 DOI 10.1007/s00117-012-2469-y
© Springer-Verlag Berlin Heidelberg 2013

S. Gordic · H. Alkadhi

Untersuchungstechniken und Stellenwert der CT bei der Diagnostik von Herzklappenerkrankungen

Zusammenfassung

Klinisches/methodisches Problem. Die Herz-CT wird in erster Linie anlässlich einer Koronarabklärung durchgeführt. Sie ist aber auch in der Lage, wichtige Informationen über die Morphologie und teilweise auch Herzklappenfunktion zu liefern.

Radiologische Standardverfahren. Die primäre Modalität zur Evaluation der Herzklappen ist die Echokardiographie, gefolgt von der Magnetresonanztomographie.

Methodische Innovationen. Durch die kontinuierliche technische Weiterentwicklung der CT-Geräte erfolgte eine markante Verbesserung der räumlichen und zeitlichen Auflösung, welche für die artefaktfreie Darstellung schnell bewegender und kleiner Strukturen, wie etwa der Koronargefäße und Herzklappen, entscheidend sind.

Leistungsfähigkeit. Die CT liefert eine ausgezeichnete Bildqualität der Aorten- und Mi-

tralklappe und erlaubt somit eine präzise Beurteilung ihrer Morphologie. Zudem ermöglicht die CT eine gute Beurteilung der Aortenklappenfunktion mit einer Graduierung von Stenose und Insuffizienz.

Bewertung. Die CT ist nicht die primäre Modalität zur Beurteilung der Herzklappen. Sie kann aber wichtige Informationen über ihre Morphologie und Funktion liefern.

Empfehlung für die Praxis. Sind die Echokardiographie und/oder die Herzmagnetresonanztomographie eingeschränkt beurteilbar, inkonklusiv oder nicht durchführbar, ist die Herz-CT eine gute Alternative zur Bildgebung der Herzklappen.

Schlüsselwörter

Herz-CT · Aortenstenose · Aorteninsuffizienz · Bikuspidale Aortenklappe · TAVI („transcatheter aortic valve implantation“)

Investigation techniques and importance of CT for diagnostics of cardiac valvular diseases

Abstract

Clinical/methodical issue. Cardiac computed tomography (CT) is the first-line modality for coronary assessment. In addition valvular morphology and function can be evaluated.

Standard radiological methods. The method of choice for the evaluation of cardiac valves is echocardiography, followed by magnetic resonance imaging.

Methodical innovations. Recent technical improvements and advances in temporal resolution allow a detailed anatomical and functional evaluation of the cardiac valves.

Performance. Cardiac CT provides an excellent image quality of the aortic and mitral valve thus enabling an evaluation of the morphology. In addition, cardiac CT allows an assessment of aortic valve function with respect to the grading of stenosis and regurgitation.

Achievements. Cardiac CT is not considered the first-line modality for the evaluation of cardiac valves; however, beyond coronary assessment CT provides important information on the morphology and function of cardiac valves.

Practical recommendations. Cardiac CT can be a useful imaging alternative for patients in whom other more commonly used methods, such as echocardiography and magnetic resonance imaging fail to provide the necessary information.

Keywords

Cardiac computed tomography · Aortic valve stenosis · Aortic valve insufficiency · Bicuspid aortic valve · Transcatheter aortic valve implantation

ktiv eine Okklusion der Koronarien zu verhindern. Des Weiteren sind die Bestimmung der minimalen Gefäßdurchmesser der Aorta sowie der Iliakalgefäße und der Schweregrad der Atherosklerose der Aorta wesentliche Faktoren, um die Durchführbarkeit des Eingriffs zu be-

urteilen bzw. um Komplikationen zu vermeiden [20].

Endokarditis

Veränderungen bei Endokarditis werden sowohl bei der nativen Klappe als auch bei Klappenprothesen durch die CT aus-

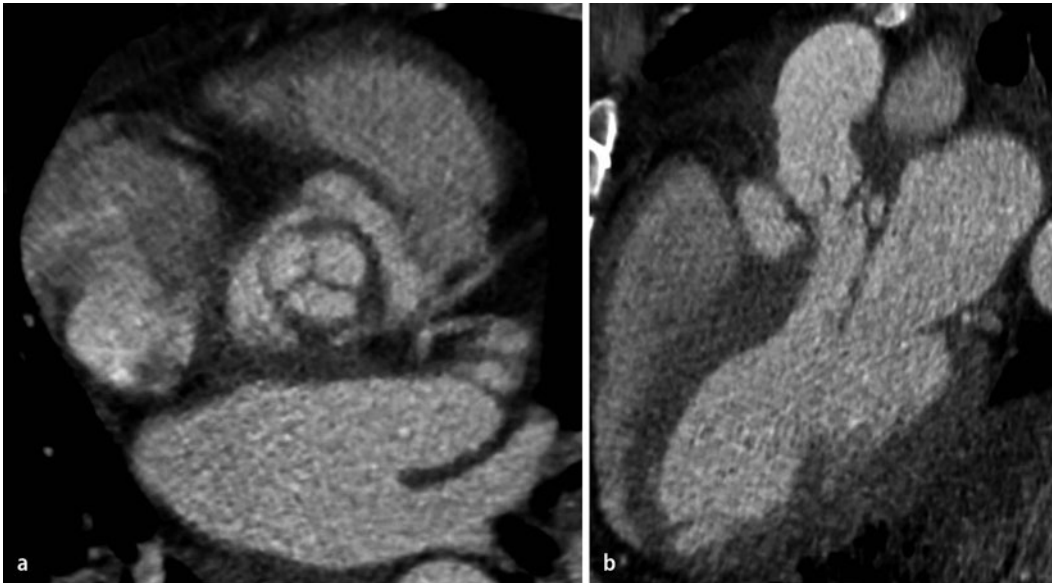


Abb. 2 ◀ **a, b** CTA eines Patienten mit akuter, infektiöser Endokarditis einer biologischen Herzklappenprothese. Die Bilder parallel (**a**) und perpendicular (**b**) zum linksventrikulären Ausflusstrakt zeigen Vegetationen sowie ein großes paravalvuläres Pseudoaneurysma. CTA CT-Angiographie

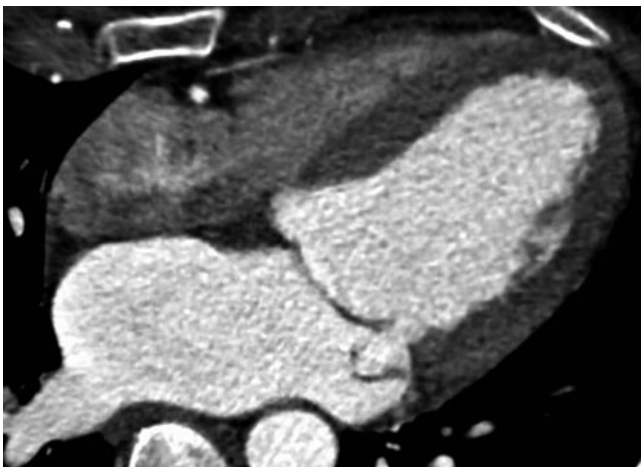


Abb. 3 ◀ CTA-Datensatz in systolischer Rekonstruktion bei einem Patienten mit Prolaps des posterioren Segels über die Mitralanulusebene in Richtung des linken Vorhofs. CTA CT-Angiographie

gezeichnet detektiert und charakterisiert (▣ **Abb. 2**, ▣ **Tab. 1**; [10]).

Die zusätzliche nichtinvasive – und somit risikofreie – Abbildung der Koronararterien ist neben der Darstellung morphologischer Veränderungen des Klappenapparats eine große Stärke der CT bei Patienten mit akuter Endokarditis. So kann eine koronare Herzerkrankung vor Operation einer Klappenendokarditis auf nichtinvasive Weise, d. h. ohne Gefahr der Embolisation von Vegetationen durch Kathetermanipulation, ausgeschlossen werden.

Mitralklappe

Degeneration

Die Verkalkung des Mitralanulus sowie Verdickungen und Verkalkungen der Se-

gel sind typische degenerative Veränderungen der Mitralklappe [7]. Die Verkalkung des posterioren Anulus, welcher am häufigsten betroffen ist, führt lediglich in ausgeprägten Fällen zu einer klinisch relevanten Mitralinsuffizienz [7].

Die präzise Erfassung der Ausdehnung einer schweren Verkalkung des Mitralanulus mit der CT ist für die Operationsplanung vor Mitralklappenersatz oder -rekonstruktion hilfreich.

Prolaps

Die systolische Verlagerung eines abnorm verdickten Mitralsegels in den linken Vorhof nennt man Mitralklappenprolaps (▣ **Abb. 3**). Es wird definitionsgemäß zwischen einem „bulging“, d. h. dem Vorwölben der Konvexität eines Segels um >2 mm über die Mitralanulusebe-

ne und einem richtigen Prolaps, d. h. dem Vorwölben des freien Endes eines Mitralsegels >2 mm über die Mitralanulusebene unterschieden. Diese beiden Begriffe werden allerdings häufig synonym verwendet und unter dem Überbegriff Mitralklappenprolaps subsumiert.

Bei Verdacht auf Mitralklappenprolaps muss die Beurteilung der Mitralklappe in systolischen Rekonstruktionen erfolgen (5–20% des RR-Intervalls). Die Diagnose Mitralklappenprolaps kann deshalb nicht gestellt werden, wenn lediglich diastolische Rekonstruktionen zur Verfügung stehen.

Trikuspidal- und Pulmonalklappe

Die Bildgebung der Trikuspidalklappe ist ungeachtet der kontinuierlichen technologischen Weiterentwicklungen der CT begrenzt. Die Ursache dafür liegt in den Aufhärtungsartefakten im rechten Vorhof und rechten Ventrikel, welche durch den inhomogenen, starken Kontrastmitteleinfluss verursacht werden.

Die Bildqualität bei der Darstellung der Pulmonalklappe ist in der Regel gut. Die Seltenheit von Pathologien der Pulmonalklappe beim Erwachsenen grenzt den Nutzen der CT jedoch ein.

Herzklappenfunktion

Die Herz-CT, welche in erster Linie eine morphologische Bildgebungsmodalität darstellt, ist auch in der Lage, funktionel-

Tab. 2 Funktionelle Herzklappenveränderungen

Pathologie	CT-Befund
Aortenstenose	Systolische Öffnungsfläche: AVA („aortic valve area“)
– Leicht	>1,5 cm ²
– Moderat	1–1,5 cm ²
– Schwer	<1 cm ²
– Kritisch	<0,7 cm ²
Aorteninsuffizienz	Diastolische Regurgitationsfläche: ROA („regurgitant orifice area“)
– Leicht	<0,25 cm ²
– Moderat	0,25–0,75 cm ²
– Schwer	>0,75 cm ²

le Informationen über die Herzklappen zu liefern [23]. Dies gilt primär für die Aortenklappe. Daten über die funktionelle Beurteilung der Mitralklappe sind limitiert, Literatur über die funktionelle Diagnostik der Trikuspidal- und Pulmonalklappe mit der CT liegen nicht vor.

Die Beurteilung der Herzklappenfunktion erfordert eine Datenakquisition in mehreren Phasen des RR-Intervalls. Nur so können die entscheidenden Datensätze mit maximaler oder minimaler Klappenöffnung bzw. -schluss korrekt rekonstruiert und analysiert werden.

Aortenklappe

Aortenstenose

Die Aortenstenose stellt eine der häufigsten Herzklappenerkrankungen der älteren Bevölkerung dar, und hochgradige, symptomatische Formen haben mit einer Einjahresüberlebensrate von 60% bzw. einer 5-Jahres-Überlebensrate von 32% eine schlechte Prognose [24]. Die Öffnungsfläche der Aortenklappe („aortic valve area“ oder AVA) kann mit der Herz-CT in systolisch rekonstruierten Bildern dargestellt und planimetrisch quantifiziert werden (■ **Abb. 4**).

Zur transthorakalen und transösophagealen Echokardiographie zeigen die planimetrischen Messungen zur Gradierung

der Aortenstenose mit der CT eine gute Korrelation [11, 12, 17]. Mittels CT planimetrisch gemessene Werte der AVA von unter 0,7 cm² weisen auf eine kritische, Werte von unter 1 cm² auf eine schwere, Werte zwischen 1 und 1,5 cm² auf eine moderate, und Werte von über 1,5 cm² auf eine leichte Aortenstenose hin (■ **Tab. 2**; [3]). Wichtig zu beachten ist, dass die anatomische AVA gemessen in der CT die funktionell ermittelte AVA der Echokardiographie um ca. 0,1 cm² überschätzt [15].

Aorteninsuffizienz

Die Aorteninsuffizienz ist typischerweise die Folge einer Aortenwurzdilatation, einer bikuspiden Aortenklappe, einer Endokarditis oder des rheumatischen Fiebers. Das morphologische Korrelat der sog. „regurgitant orifice area“ (ROA) ist der inkomplette Klappenschluss. Dieser kann in der CT in diastolischen Rekonstruktionen abgebildet und planimetrisch vermessen werden (■ **Abb. 5**; [1]).

Hier steht eine Anzeige.

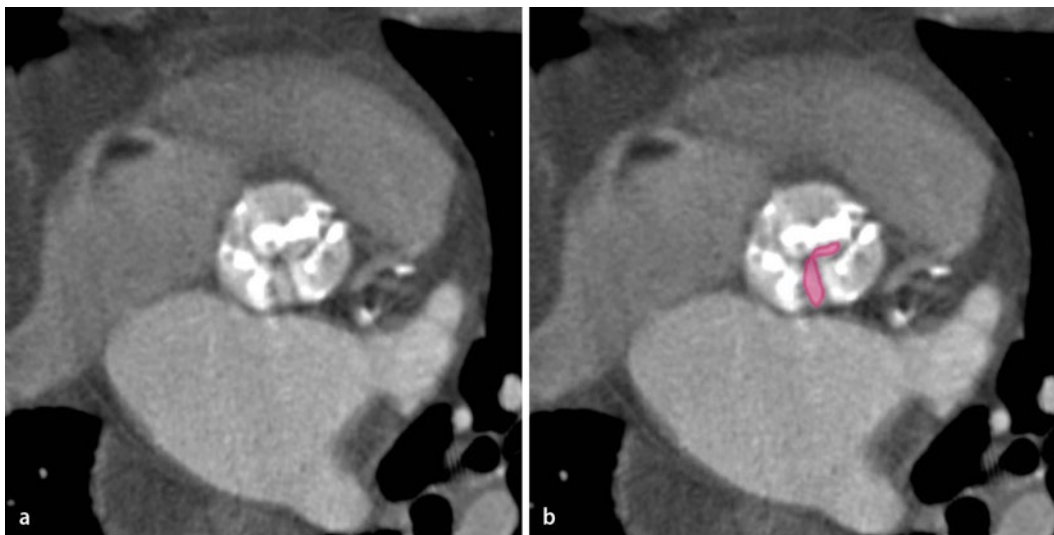


Abb. 4 ◀ **a, b** CTA-Datensatz mit Rekonstruktion in der Systole. **a** Restriktion der Aortenklappenöffnung bei erheblich verdickten und verkalkten Taschen. **b** Die planimetrische Messung der systolischen Öffnungsfläche (AVA, rote ROI) ergibt einen Wert von $0,8 \text{ cm}^2$, was für eine schwere Aortenstenose spricht. CTA CT-Angiographie, ROI, „region of interest“

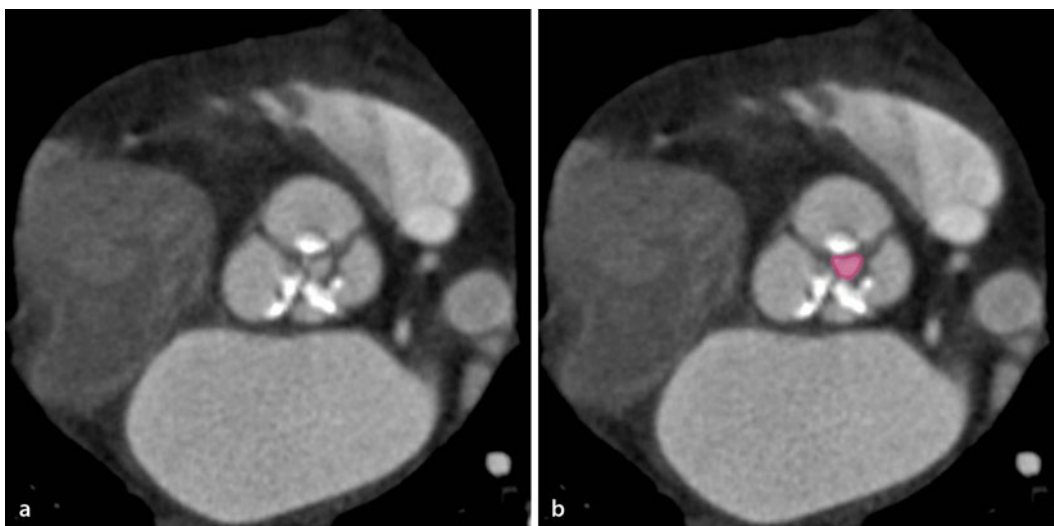


Abb. 5 ◀ **a, b** CTA-Datensatz mit Rekonstruktion in mittlerer Diastole. **a** Die Aortenklappe schließt unvollständig. **b** Die planimetrische Messung der Regurgitationsfläche (ROA, rote ROI) ergibt einen Wert von $0,22 \text{ cm}^2$, was für eine leichte Aorteninsuffizienz spricht. CTA CT-Angiographie, ROI, „region of interest“

Schwellenwerte von jeweils $0,25$ und $0,75 \text{ cm}^2$ erlauben gemäß aktueller, jedoch noch limitierter Studienlage die Unterscheidung zwischen leichter, moderater und schwerer Aorteninsuffizienz mit der CT (■ **Tab. 2**; [1]).

Die Graduierung der Aortenstenose und -insuffizienz mit der Herz-CT ist eine geeignete bildgebende Alternative bei einer technisch eingeschränkten, inkonklusiven oder nicht durchführbaren Echokardiographie oder MRT.

Mitralklappe

Mitralstenose

Die Mitralstenose ist typischerweise die Folge eines rheumatischen Fiebers und ist charakterisiert durch eine Obstruktion des linksventrikulären Einflusses.

Die sehr limitierte Literatur zu planimetrischen Messungen der sog. „mitral valve area“ (MVA) in der Diastole mit der CT deutet darauf hin, dass der Schweregrad der Mitralstenose mit der CT quantifizierbar ist [16].

Mitralinsuffizienz

Die Mitralinsuffizienz ist meist die Folge eines Mitralklappenprolapses, einer rheumatischen oder koronaren Herzerkrankung, einer Endokarditis oder einer Dilatation des linken Ventrikels.

Die Beurteilung der Mitralklappe in der CT wird durch die schnelle Bewegung des Mitralklappenapparats sowie die große Bewegungsamplitude der Segel – insbesondere in der Systole – erschwert. Obschon es wenig und nur präliminäre Literatur über die Graduierung der Mitralinsuffizienz mit

der CT gibt [2, 10], zeigt die Praxis, dass die räumliche und zeitliche Auflösung der CT für eine adäquate und reproduzierbare Beurteilung der Mitralklappe derzeit nicht ausreicht. Das häufig koexistierende Vorhofflimmern bei Patienten mit Mitralinsuffizienz stellt ein weiteres Problem der CT-Bildgebung des Herzens und der Klappen dar.

Fazit für die Praxis

- Die Herz-CT ist nicht die primäre Modalität zur Beurteilung der Herzklappenmorphologie und -funktion.
- Im Rahmen einer Koronarabklärung liefert sie eine ausgezeichnete Bildqualität bei der Darstellung der Aorten- und Mitralklappe und ermöglicht

somit eine präzise Beurteilung ihrer Morphologie.

- Sie erlaubt eine gute Beurteilung der Aortenklappenfunktion mit einer Graduierung des Stenose- oder Insuffizienzgrades.
- Falls die Echokardiographie oder die Herz-MRT eingeschränkt, inkonklusiv oder nicht durchführbar sind, ist die Herz-CT eine gute Alternative.

Korrespondenzadresse



Dr. S. Gordic
 Institut für Diagnostische und Interventionelle Radiologie,
 Universitätsspital Zürich,
 Rämistr. 100, 8091 Zürich,
 Schweiz
 Sonja.Gordic@usz.ch

Einhaltung ethischer Richtlinien

Interessenkonflikt. S. Gordic und H. Alkadhi geben an, dass kein Interessenkonflikt besteht.

Dieser Beitrag beinhaltet keine Studien an Menschen oder Tieren.

Literatur

1. Alkadhi H, Desbiolles L, Husmann L et al (2007) Aortic regurgitation: assessment with 64-section CT. *Radiology* 245:111–121
2. Alkadhi H, Wildermuth S, Bettex DA et al (2006) Mitral regurgitation: quantification with 16-detector row CT – initial experience. *Radiology* 238:454–463
3. Alkadhi H, Wildermuth S, Plass A et al (2006) Aortic stenosis: comparative evaluation of 16-detector row CT and echocardiography. *Radiology* 240:47–55
4. Arnoldi E, Ramos-Duran I, Abro J et al (2010) Coronary CT angiography using prospective ECG triggering: high diagnostic accuracy with low radiation dose. *Radiologe* 50:500
5. Boon A, Cherix E, Lodder J et al (1997) Cardiac valve calcification: characteristics of patients with calcification of the mitral annulus or aortic valve. *Heart* 78:472–474
6. Carabello BA, Paulus WJ (2009) Aortic stenosis. *Lancet* (London, England) 373:956–966
7. Chandrasekhar Y, Westaby S, Narula J (2009) Mitral stenosis. *Lancet* 374:1271–1283
8. Fedak PW, Verma S, David TE et al (2002) Clinical and pathophysiological implications of a bicuspid aortic valve. *Circulation* 106:900–904
9. Feuchtner G, Goetti R, Plass A et al (2010) Dual-step prospective ECG-triggered 128-slice dual-source CT for evaluation of coronary arteries and cardiac function without heart rate control: a technical note. *Eur Radiol* 20:2092–2099

10. Feuchtner GM, Alkadhi H, Karlo C et al (2010) Cardiac CT angiography for the diagnosis of mitral valve prolapse: comparison with echocardiography. *Radiology* 254:374–383
11. Feuchtner GM, Dichtl W, Friedrich GJ et al (2006) Multislice computed tomography for detection of patients with aortic valve stenosis and quantification of severity. *J Am Coll Cardiol* 47:1410–1417
12. Feuchtner GM, Muller S, Bonatti J et al (2007) Sixty-four slice CT evaluation of aortic stenosis using planimetry of the aortic valve area. *AJR Am J Roentgenol* 189:197–203
13. Flohr TG, Schaller S, Stierstorfer K et al (2005) Multi-detector row CT systems and image-reconstruction techniques. *Radiology* 235:756–773
14. Koos R, Mahnken AH, Sinha AM et al (2004) Aortic valve calcification as a marker for aortic stenosis severity: assessment on 16-MDCT. *Am J Roentgenol* 183:1813–1818
15. Labounty TM, Sundaram B, Agarwal P et al (2008) Aortic valve area on 64-MDCT correlates with transesophageal echocardiography in aortic stenosis. *AJR Am J Roentgenol* 191:1652–1658
16. Messika-Zeitoun D, Serfaty J-M, Laissy J-P et al (2006) Assessment of the mitral valve area in patients with mitral stenosis by multislice computed tomography. *J Am Coll Cardiol* 48:411–413
17. Nikolaou K, Saam T, Rist C et al (2007) Einsatz der Dual-source-Computertomographie in der prä- und postoperativen kardiochirurgischen Diagnostik. *Radiologe* 47:310–318
18. Otto CM, Lind BK, Kitzman DW et al (1999) Association of aortic-valve sclerosis with cardiovascular mortality and morbidity in the elderly. *N Engl J Med* 341:142–147
19. Plank F, Friedrich G, Bartel T et al (2012) Benefits of high-pitch 128-slice dual-source computed tomography for planning of transcatheter aortic valve implantation. *Ann Thorac Surg* 94:1961–1966
20. Schoenhagen P, Tuzcu EM, Kapadia SR et al (2009) Three-dimensional imaging of the aortic valve and aortic root with computed tomography: new standards in an era of transcatheter valve repair/implantation. *Eur Heart J* 30:2079–2086
21. Sommer WH, Albrecht E, Bamberg F et al (2010) Feasibility and radiation dose of high-pitch acquisition protocols in patients undergoing dual-source cardiac CT. *AJR Am J Roentgenol* 195:1306–1312
22. Stolzmann P, Scheffel H, Schertler T et al (2008) Radiation dose estimates in dual-source computed tomography coronary angiography. *Eur Radiol* 18:592–599
23. Taylor AJ, Cerqueira M, Hodgson JM et al (2010) ACCF/SCCT/ACR/AHA/ASE/ASNC/NASCI/SCAI/SCMR 2010 appropriate use criteria for cardiac computed tomography. A report of the American College of Cardiology Foundation Appropriate Use Criteria Task Force, the Society of Cardiovascular Computed Tomography, the American College of Radiology, the American Heart Association, the American Society of Echocardiography, the American Society of Nuclear Cardiology, the North American Society for Cardiovascular Imaging, the Society for Cardiovascular Angiography and Interventions, and the Society for Cardiovascular Magnetic Resonance. *Circulation* 122:e525–e555
24. Zajarias A, Cribier AG (2009) Outcomes and safety of percutaneous aortic valve replacement. *J Am Coll Cardiol* 53:1829–1836

Ganzkörper-CT erhöht Überlebensrate bei Schwerstverletzten im Kreislaufschock

Schwerstverletzte haben eine signifikant höhere Überlebensrate, wenn sie während der Schockraumversorgung mittels Ganzkörper-Computertomographie (CT) untersucht werden. Eine Auswertung des TraumaRegisters® der Deutschen Gesellschaft für Unfallchirurgie (DGU) durch die Forschungsgruppe „Polytrauma“ am Klinikum rechts der Isar, München, belegt erstmals den positiven Effekt dieser Untersuchungsmethode auch im Kreislaufschock.

Dazu analysierten die Wissenschaftler Daten von 16.719 schwerverletzten Patienten und verglichen die tatsächliche und die erwartete Sterblichkeitsrate von schwerstverletzten Patienten mit und ohne Ganzkörper-CT.

Das Ergebnis: Patienten, die im Schock mittels Ganzkörper-CT diagnostiziert wurden, zeigten signifikant niedrigere Sterblichkeitsraten als zunächst erwartet. Darüber hinaus zeigte auch die Mortalitätsanalyse, dass die tatsächliche Sterblichkeit bei schwerverletzten Patienten im Kreislaufschock mit Ganzkörper-CT signifikant niedriger war als die erwartete, verglichen mit den Patienten, die keine Ganzkörper-CT erhielten.

Trotz der vermeintlichen Zeitverzögerung durch die Ganzkörper-CT ermöglicht also die Kenntnis des kompletten Verletzungsmusters des Patienten eine lebensrettende zielgerichtete Therapie.

Literatur:

Huber-Wagner S, Biberthaler P et al and the TraumaRegister DGU (2013) Whole-body CT in haemodynamically unstable severely injured patients – A retrospective, multicentre study. *PLOS ONE* 24;8:e68880

Quelle: Klinikum rechts der Isar der Technischen Universität München, www.unfallchirurgie.mri.tum.de