

Leitthema

Gefäßchirurgie 2012 · 17:115–121
 DOI 10.1007/s00772-011-0962-7
 Online publiziert: 10. März 2012
 © Springer-Verlag 2012

U. Derungs¹ · T.R. Wyss² · A. Stellmes¹ · J. Schmidli¹ · M.K. Widmer¹

¹ Universitätsklinik für Herz- und Gefäßchirurgie, Inselspital, Bern

² Departement Chirurgie, Kantonsspital Graubünden, Chur

Management von echten und falschen Aneurysmen bei Hämodialysehunts

Epidemiologische Studien zeigen, dass die Inzidenz der dialysepflichtigen, chronischen Niereninsuffizienz (ca. 21/100.000 Einwohner pro Jahr, Stand 2006) weiter steigt. Auch die Prävalenz der Dialysepflichtigkeit (aktuell ca. 81/100.000 Einwohner) nimmt zu. Die steigende Anzahl an Dialysepatienten führt zu einer Zunahme von Shuntneuanlagen und Revisionsoperationen [2].

Eine systematische Zusammenstellung zeigt eine Häufigkeit bis 6% (Mittelwert 4%) von echten und falschen Aneurysmen [8]. Eine einheitliche Definition und klare Empfehlungen zur Therapie finden wir in der Literatur nicht. Je nach Art, Größe und Lokalisation des Aneurysmas kann die Shuntfunktion gefährdet sein; Rupturen können sogar lebensbedrohlich werden. Anhand einer Literaturübersicht und gestützt auf eigene Erfahrungen beleuchten wir die Behandlung von echten und falschen Aneurysmen von Hämodialysehunts.

Einteilung

Autologe Hämodialysezugänge, sog. arteriovenöse Fisteln (AVF), weisen gegenüber arteriovenösen Grafts (AVG) bessere Offenheits- und niedrigere Infektraten auf [8, 16]. Bei AVGs kommt meist eine Prothese aus „expanded“ Polytetrafluorethylen (ePTFE) zur Anwendung. Während bei der AVF sowohl echte Aneurysmen als auch Pseudoaneurysmen

vorkommen, entwickeln sich beim AVG mit ePTFE lediglich Pseudoaneurysmen, da das Prothesenmaterial nicht sekundär dilatieren kann (Abb. 1).

Die veränderte Hämodynamik mit erhöhter Flussgeschwindigkeit und einem gesteigerten intraluminalen Druck nach autologer Shuntanlage verursacht im Rahmen der sog. Reifung charakteristische Veränderungen an der arterialisierten Shuntvene. Durch die Drucksteigerung kommt es zu einer Zunahme des Venendurchmessers mit Verdickung aller Wandschichten bei einer echten Gewebezunahme (Hypertrophie/Hyperplasie). Es handelt sich demzufolge nicht um eine passive Dehnung mit Wandausdünnung. Die Reifung schreitet kontinuierlich voran und ist in ihrem Ausmaß abhängig vom intraluminalen Druckwert. Nach Abschluss des Vorgangs ist

die Shuntvene einfacher zu kanülieren und deutlich resistenter gegenüber der repetitiven Punktion. Die gewollte Fluss-erhöhung führt zu vermehrten Scherkräften intraluminal mit begleitender Intima-verdickung, welche je nach Ausmaß auch zu einer relevanten Stenosierung führen kann. Es bleibt offen, welche Rolle die chirurgische Präparation mit Denervation der Venenwand in diesem Umbauprozess hat. Die mehrfachen Punktionen der AVF können durch eine Defektheilung mit Vernarbung zu einer lokalen Dilatation der arterialisierten Vene führen. Dabei ist für die Prognose respektive Funktionsdauer des AVF weniger die Frequenz der Punktionen, als die Punktionstechnik entscheidend [18]. Bei Arealpunktionen sind die Veränderungen lokalisierter, bei den Strickleiterpunktionen langstreckiger zu erwarten [10]. Deshalb kann die ideale

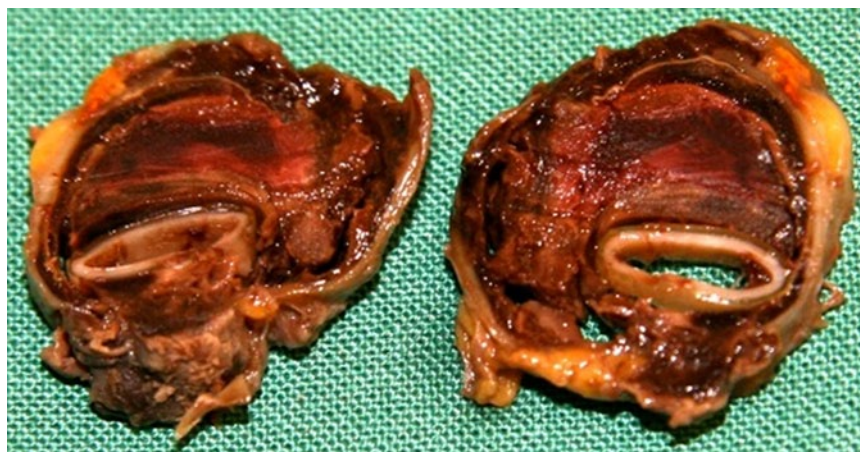

Abb. 1 ▲ Makropräparat einer entfernten PTFE-Prothese wegen eines Pseudoaneurysmas. (Mit freundlicher Genehmigung von Dr. med. J. Janzen, MPhil, VascPath, Bern)

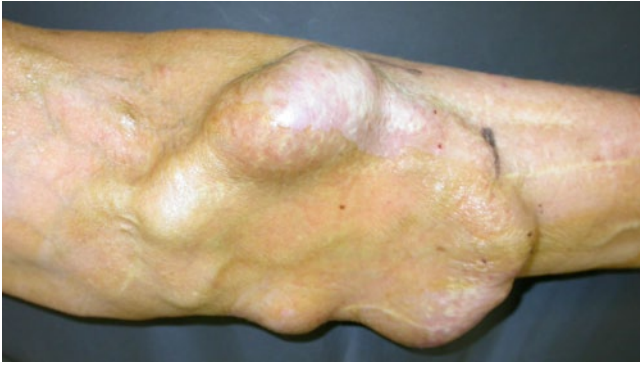

Abb. 2 ◀ Funktionierender Shunt mit massiv dilaterter Rindermesenterialvene rund 5 Jahre nach Implantation

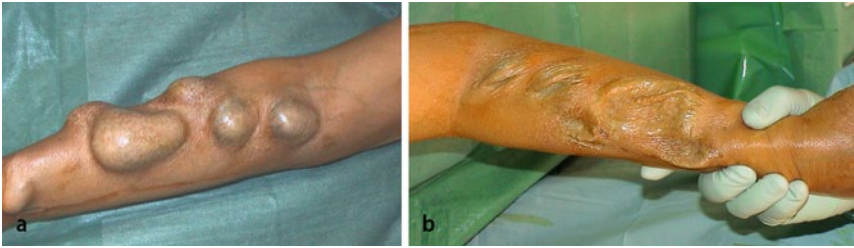


Abb. 3 ▲ Aneurymatisch erweiterte Cimino-Fistel. **a** AVF unter Druck; **b** kollabiertes Lumen bei komprimierter A. radialis. Die Haut ist dünn wie Pergament

Punktionstechnik die Lebensdauer einer Fistel, respektive der Vene selbst, verlängern und bei schmalen Kaliber die Morphologie der Fistelvene sogar verbessern. Grundsätzlich ist eine Dilatation der Fistelvene im Sinne der Reifung erwünscht. Die unsachgemäße Punktionstechnik, etwa mit zu enger Arealpunktion, begünstigt die Entstehung von Aneurysmen, während eine korrekte Technik präventiv wirkt.

» Eine unsachgemäße Punktionstechnik begünstigt die Entstehung von Aneurysmen

Zentrale oder periphere Stenosen können durch prästenotische Druckerhöhung oder poststenotische Flussveränderung mit Turbulenzen die Aneurysmabildung ebenfalls begünstigen. Auch AVF mit hohem Fluss neigen zu einer vermehrten Dilatation des Shuntgefäßes.

Die Abgrenzung zum Aneurysma ist, aufgrund der gewollten und generalisiert vorhandenen Dilatation der Shuntvene, zuweilen nicht einfach; insbesondere deshalb, weil keine allgemeingültige Definition für Shuntaneurysmen existiert.

Neben arteriovenösen Fisteln neigen auch biologische Prothesen, welche als

Hämodialysezugang implantiert werden, zur Dilatation und Aneurysmabildung ([22], ▶ **Abb. 2**).

Die selten vorkommenden Pseudoaneurysmen der AVF, sind häufig durch eine Verletzung der Fistelvenenhinterwand bedingt, deren Blutung durch Kompression nur schlecht gestillt werden kann. Gleich wie beim Pseudoaneurysma einer Prothese, ist das Wachstum bei einer simultan vorliegenden, nachgeschalteten Stenose beschleunigt und es besteht eine erhöhte Rupturgefahr. Kommt es zusätzlich zu einer punktionsbedingten Superinfektion im Hämatom, kann die Haut wegen des Drucks und der lokalen Inflammation mazerieren und eine Massenblutung auftreten.

Bei einer Kunststoffprothese wird der Punktionkanal primär mithilfe eines Thrombus und im Verlauf bindegewebig abgedichtet. Da bei jeder Punktion ein Stanzdefekt entsteht, kann die Prothese bei reiner Arealpunktion innerhalb kurzer Zeit komplett zerstört werden [12]. Eine konsequent durchgeführte Strickleiterpunktion zögert die unvermeidliche Graftdegeneration hinaus und beugt der Pseudoaneurysmenbildung vor. Hat ein AVG-Pseudoaneurysma mindestens den doppelten Prothesendurchmesser erreicht

oder droht die Perforation der Haut, sollte es behandelt werden [14, 15].

Grundsätzlich sollen Aneurysmen und Pseudoaneurysmen nicht direkt punktiert werden.

Diagnostik

Bei der Anamnese soll nach Punktionsschwierigkeiten, Dialysequalität, Größenprogredienz des Aneurysmas, Schmerzen oder Symptomen einer lokalen Kompression der neurovaskulären Strukturen gefragt werden. Die klinische Untersuchung fokussiert auf lokale Hautprobleme, Infektzeichen oder eine akute Rupturgefahr.

Das initiale bildgebende Standardverfahren ist die farbkodierte Duplexsonographie. Damit lassen sich neben Aneurysmagröße und -ausdehnung wandständige Thromben nachweisen und die Unterscheidung zwischen echtem und falschem Aneurysma treffen. Außerdem können der Fistelfluss mit der Frage nach einer High-Flow-Problematik sowie eventuell vorhandene relevante Stenosen im Verlauf der drainierenden Venen nachgewiesen werden. Bei sehr zentral gelegenen Stenosen, ist die Duplexsonographie limitiert. Hier kommen die Angiographie oder ein Schichtbildverfahren zum Einsatz. Bei der Angiographie besteht die therapeutische Option der Angioplastie einer begleitenden Stenose.

Indikationen zur Intervention

Den aktuellen Guidelines sind einige Empfehlungen für die Indikation einer Intervention zu entnehmen. Dabei wird zwischen AVF und AVG mit ePTFE unterschieden [9, 14, 15].

Eine Fistelrevision sollte bei echten Aneurysmen bei AVF in Betracht gezogen werden, wenn manifeste Veränderungen der darüberliegenden Haut (Nekrose, Ausdünnung, Ischämie, Infektion) vorliegen und bei imminenter Ruptur. Zusätzliche Indikationen sind das gleichzeitige Vorliegen von Anastomoseneinengungen oder einer relevanten Einschränkung der Punktionmöglichkeiten, respektive eine zu kurze Stechstrecke (▶ **Abb. 3**). Weitere Indikationen sind lokale Schmerzen, eine teilweise, respektive vollständige Throm-

U. Derungs · T.R. Wyss · A. Stellmes · J. Schmidli · M.K. Widmer

Management von echten und falschen Aneurysmen bei Hämodialyseshunt

Zusammenfassung

Hintergrund. Aneurysmen und Pseudoaneurysmen von Hämodialysezugängen treten mit einer Häufigkeit von bis zu 6% auf. Es besteht ein enger Zusammenhang mit der jeweiligen Punktionsstechnik. Wegen der zunehmenden Anzahl an Dialysepatienten, wird die Zahl der Fisteloperationen auch in Zukunft steigen.

Ziel. Anhand einer Literaturübersicht und gestützt auf eigene Erfahrungen soll die Behandlung von echten und falschen Aneurysmen von Hämodialyseshunt dargestellt werden.

Material und Methoden. Es erfolgte eine systematische Literaturrecherche in Pubmed/Medline. Folgende Suchbegriffe wurden teils in Kombination verwendet: „arteriovenous fistula“, „arteriovenous aneurysm“, „arteriovenous graft“, „haemodialysis access“ und „vascular access surgery“.

Ergebnisse. Eine einheitliche Definition und klare Empfehlungen zur Therapie finden wir in der Literatur nicht. Je nach Art, Größe und Lokalisation des Aneurysmas kann die Shuntfunktion gefährdet sein und es besteht Interventionsbedarf. Rupturen können sogar lebensbedrohlich werden.

Schlussfolgerung. Bedingt durch stetes Punktieren, neigen AVF zur Dilatation bis hin zur Aneurysmabildung. Solche Veränderungen müssen nur dann korrigiert werden, wenn die Haut über dem Shunt gefährdet ist, wenn eine Massenblutung droht oder aufgrund einer Wandthrombosierung eine nur ungenügende Punktionsstrecke vorhanden ist. Die Implantation eines ePTFE-Interponats war bisher ein gängiges Verfahren, doch hat die Aneurysmorrhaphie vermehrt Anhänger gefunden, weil damit ohne Fremdmaterial ein Shunt funktionstüchtig gehalten werden

kann. Bei Pseudoaneurysmen, meist verursacht durch punktionsbedingte, lokale Zerstörung eines PTFE-Grafts, kann ein lokaler Graftersatz erfolgen oder eine partielle Neuanlage mit Umfahrung, wenn zusätzlich ein lokaler Infekt vermutet wird. Alternativtherapien zur Chirurgie wie Stentgrafts sind aktuell noch nicht etabliert und müssen ihren Stellenwert erst noch beweisen.

Schlüsselwörter

Arteriovenöse Fistel · Arteriovenöser Graft · Hämodialyseshunt · Arteriovenöses Aneurysma · Hämodialyse · Shuntchirurgie

Management of hemodialysis access aneurysms and pseudoaneurysms

Abstract

Background. Hemodialysis access aneurysms and pseudoaneurysms occur with a frequency of up to 6% and there is a strong correlation with the puncture technique. In the future the number of shunt procedures is expected to rise due to the increasing number of dialysis patients.

Objective. The aim of this article is to describe the treatment options for hemodialysis access aneurysms and pseudoaneurysms on the basis of a literature review and our own experience.

Material and Methods. A systematic literature search in Pubmed/Medline was carried out to review relevant articles. Keywords used were „arteriovenous fistula“, „arteriovenous aneurysm“, „arteriovenous graft“, „hemodialysis access“ and „vascular access surgery“.

Results. A standard definition and clear guidelines do not exist in the literature. Depending on the type, size and localization of the aneurysm, access function could be at risk and interventions become necessary. Ruptures could be life-threatening.

Conclusion. Repetitive puncturing of arteriovenous fistulas causes dilatation and even aneurysmal changes of the vessel are possible. Prompt intervention is indicated for aneurysms and pseudoaneurysms which threaten the overlying skin, are at risk of hemorrhage or where no further suitable sites for puncture exist. The use of PTFE grafts for dialysis access has been a common practice for decades. Recently aneurysmorrhaphy has gained increasing attention as it does not require the use of prosthetic material. Puncture-related local destruction of PTFE grafts

is the main cause for hemodialysis access pseudoaneurysms. They can be salvaged by the use of a local graft replacement or, when there is increased risk of infection, this can be combined with rerouting. Currently, there is no sound evidence to support endovascular procedures, such as the use of stent-grafts for the treatment of hemodialysis access aneurysms.

Keywords

Arteriovenous fistula · Arteriovenous graft · Hemodialysis access · Arteriovenous aneurysm · Hemodialysis · Vascular access surgery

bosierung des Aneurysmas oder eine rasche Größenprogredienz.

Unter folgenden Umständen besteht bei den Pseudoaneurysmen eines AVG eine dringliche Interventionsindikation: Ausgedehnte Veränderungen der bedeckenden Haut mit eventuellen Infektzeichen oder ein freiliegender Graft, schlechte Schorfbildung nach Punktion und spontane Blutungen als Zeichen einer drohenden Ruptur. Zusätzliche Indikatio-

nen sind eine fortgeschrittene Graftdegeneration, eine Limitierung der Punktionsmöglichkeiten, eine lokale Kompressions-symptomatik sowie eine rasche Größenprogredienz.

Chirurgische Therapie

Bei der operativen Versorgung von Shuntaneurysmen gelten folgende Grundsätze:

- Eine native Fistel soll möglichst ohne Verwendung von Fremdmaterial erhalten werden.
- Bei Infektsituationen und der Notwendigkeit eines Interponats, können, nach Möglichkeit, Venensegmente oder eine Bioprothese verwendet werden („rerouting procedure“).
- Bei ausgedehnten Befunden sollen die vorhandenen Aneurysmen nur partiell korrigiert werden, damit ein Teil

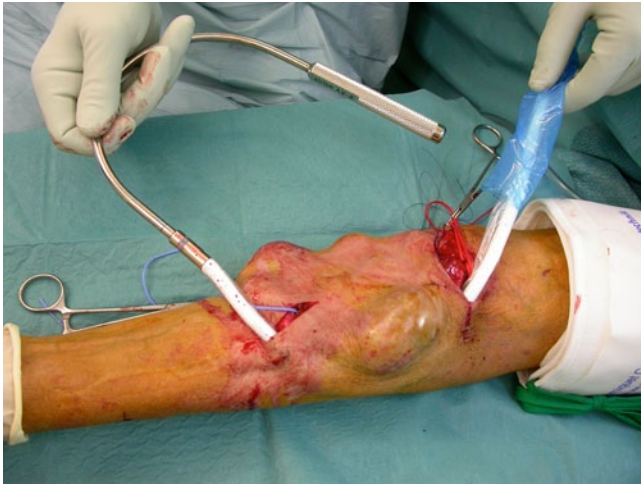

Abb. 4 ◀ Teilersatz der in **Abb. 2** gezeigten aneurysmatischen Rindermesenterialvene unter Verwendung eines PTFE-Grafts

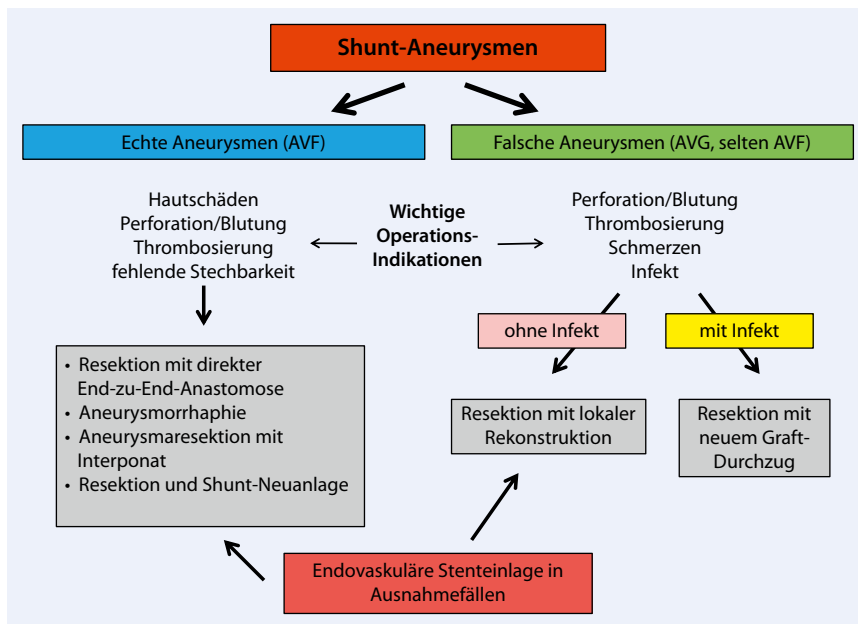


Abb. 5 ▲ Algorithmus zur Versorgung von Shuntaneurysmen

des Shunts weiterhin angestochen werden kann (**Abb. 4**). So kann die Implantation eines Dialysekatheters, mit ihren potenziellen Komplikationen, vermieden werden.

Bei echten Aneurysmen bestehen folgende etablierte Möglichkeiten entsprechend den gültigen Empfehlungen (**Abb. 5**, [11, 14, 15]):

Nicht selten geht eine lokalisierte, aneurysmatische Fistelerweiterung auch mit einer Elongation der noch normalkalibrigen oder nur leicht ektatischen, restlichen Fistelvene einher. In solchen Fällen können die Venenenden, nach Resektion des Aneurysmas, direkt anastomosiert werden. Liegt ein Aneurysma anastomo-

sennah, kann nach Aneurysmaresektion die proximale Neuanlage der Anastomose eine gute Option sein, vorausgesetzt, man verliert nicht zu viel an Punktionsstrecke. In den letzten Jahren wurde die Aneurysmorrhaphie mit Teilresektion der Aneurysmawand sehr populär. Auch langstreckige Aneurysmen lassen sich damit wieder zu einem akzeptablen Durchmesser reduzieren (**Abb. 6**). Wie viel Haut reseziert wird, hängt davon ab, wie ausgedünnt diese ist und ob Nekrosen oder Infektzeichen vorhanden sind.

Bei der Aneurysmorrhaphie werden gelegentlich, mit guten Resultaten, Linearstapler verwendet [6, 17]. Es handelt sich um kleine Serien mit einer guten Offenheitsrate (84–100%). Die Staplernah

jedoch zusätzlich fortlaufend überwacht und die Operationskosten sind durch das Staplermaterial entsprechend höher. In einer anderen Technik wird nach der Aneurysma-Raffung ein Metallgitter über die Vene gezogen, um einer erneuten Dilatation entgegenzuwirken. Trotz einer Patency von 100% stehen wir diesem Verfahren wegen der kleinen Fallzahl von sechs skeptisch gegenüber [4].

Die lange Zeit empfohlene Resektion eines Aneurysmas unter Verwendung eines Interponats, kann auch heute noch eine gute Lösung sein, wobei wir meist ePTFE-Prothesen und nur selten Biomaterial oder Venen verwenden. Eine elegante Variante ist die Verwendung einer benachbarten, normalkalibrigen Vene, die wir neu als Abflussvene gebrauchen („swing-by-technique“). Nur in seltenen Fällen muss eine Fistel aufgegeben und eine andere Lösung gefunden werden.

Simultan bestehende, hämodynamisch wirksame Stenosen sollten mittels Patchplastik erweitert werden, wobei wir resezierte Venenwand als Patchmaterial verwenden können. Zentrale Stenosen werden heute meist endovaskulär versorgt.

» Nur in seltenen Fällen muss eine Fistel aufgegeben werden

Eine zusätzliche klinisch relevante High-Flow-Problematik sollte unter kontinuierlicher Flussmessung ebenfalls korrigiert werden. Sie kann durch ein Banding mittels Naht, einen Prothesencuff oder den Einsatz einer konischen Prothese korrigiert werden. Bei einer elongierten Vene im Ellbogenbereich kann alternativ ein RUDI-Verfahren („revision using distal inflow“) erwogen werden [23].

Bei Pseudoaneurysmen von AVF ist analog zum klassischen Aneurysma spurium femoral meist eine Direktnaht möglich, wobei darauf geachtet werden sollte, durch eine geschickte Wahl der Inzision eine optimale Hautdeckung der exponierten Fistelvene am Ende der Operation zu ermöglichen. Bei großen Hämatomen und akuter Blutung kann eine initial angebrachte Blutsperre helfen, einen unnötigen Blutverlust zu vermeiden.

Bei Prothesenshunts besteht neben dem Pseudoaneurysma meist zusätz-

Hier steht eine Anzeige.



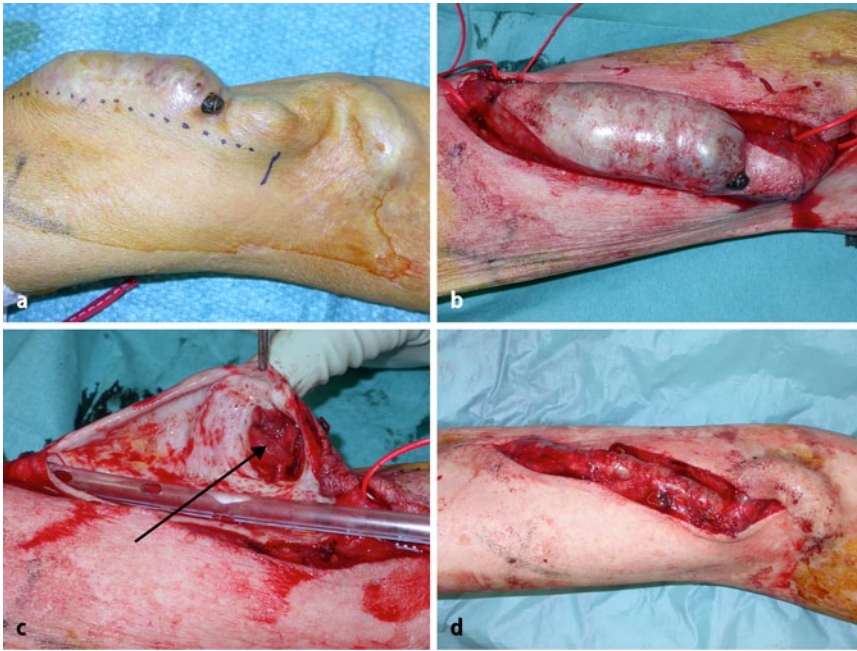


Abb. 6 ▲ Operationsschritte bei einer Aneurysmorrhaphie: **a** Lokalfund mit drohender Perforation. **b** Ausschneiden einer Hautspindel mit Präparation des Aneurysmas und gleichzeitiger Darstellung des Ein- und Ausstromgefäßes. **c** Resektion der Aneurysmawand. Mit einer Thoraxdrainage (20 F) kann die Lumengröße abgeschätzt und die Naht übersichtlich durchgeführt werden. Pfeil: Innenansicht der beinahe Perforationsstelle. **d** Rekonstruierte AVF vor dem Hautverschluss

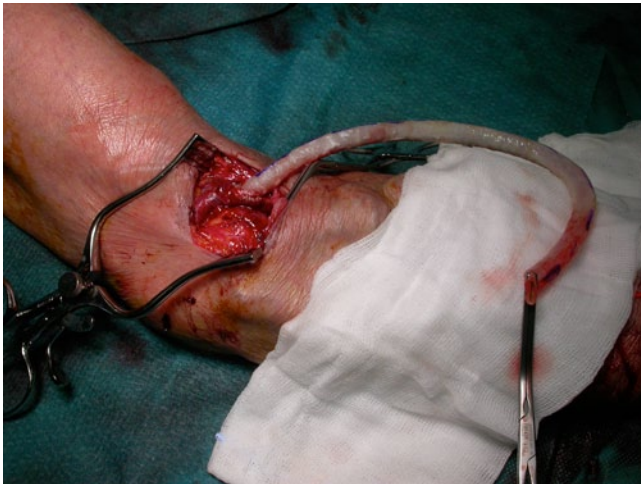

Abb. 7 ◀ Arteriell bereits anastomosierte Bioprothese vor dem subkutanen Durchzug, um eine PTFE-Prothese mit einem potenziell infizierten Pseudoaneurysma partiell zu ersetzen

lich eine mehr oder weniger ausgeprägte Grafitdegeneration. Das operative Vorgehen beinhaltet die Resektion des zerstörten Prothesensegments mit Implantation eines Interponats an gleicher Stelle (■ **Abb. 5**, [14, 15]). Bei Verdacht auf einen Infekt, muss der Bereich mit einem Bypass umgangen werden („rerouting procedure“) [21]. Dabei kann der Einsatz von Venensegmenten oder Bioprothesen das Risiko einer Reinfektion möglicherweise noch weiter senken (■ **Abb. 7**). Das infizierte Gebiet wird großzügig umfahren. Der Ausbau des infizierten Grafit-

anteils, inklusive des Aneurysma spuriums, erfolgt erst nach dem Einnähen des Interponats und dem Verschluss der Zusatzinzisionen, um eine Kontamination des neuen Grafts möglichst zu vermeiden.

Erfolgsraten

In der Literatur finden sich keine klaren, vergleichenden Daten bezüglich der Erfolgsraten der verschiedenen operativen Ansätze, wie zum Beispiel der Aneurysmorrhaphie gegenüber einer Resektion

mit End-zu-End-Anastomose oder einem Protheseninterponat.

Eine Zusammenstellung von 44 revisionsbedürftigen Hämodialyseshunt mit echten und falschen Aneurysmen zeigte postoperativ eine primäre Offenheit aller Shunts von 93%, 82%, 71%, 57%, 41% und 32% nach 3, 6, 9, 12, 18 und 24 Monaten [5]. Es handelte sich jedoch um eine heterogene Gruppe von Hämodialysezugängen mit verschiedenen operativen Eingriffen (Interponaten, Bypässen, Resektionen usw.). Eine Aufschlüsselung nach Operationen ist nicht erfolgt. Dennoch fanden sich einige bemerkenswerte Aspekte. Das Outcome war besser bei Revisionseingriffen mit autologem Material im Vergleich zum prothetischen Ersatz. Bei einer ePTFE-Graftlänge von < 6 cm fanden sich dieselben Resultate, wie sie mit Venen erzielt wurden. Daneben waren die Resultate am Unterarm und bei echten Aneurysmen ebenfalls besser. Die Autoren schlussfolgerten, dass sich eine Revision in der Regel lohnt, weil der Shunt meist erhalten werden konnte.

Alternative Therapieansätze

In den letzten Jahren wurde mehrfach über nichtchirurgische Therapieversuche bei Pseudoaneurysmen berichtet. Einerseits wurden vereinzelt Fallberichte über die Kompressionstherapie [24] oder eine Thrombininjektion in den Aneurysmahals unter Ultraschallkontrolle (bei simultaner Ballonprotektion) [3] publiziert, analog zum Vorgehen nach postinterventionellen Punktionsaneurysmen femoral. Daneben finden sich auch kleinere Serien und Fallberichte über Stentgraftimplantationen zur Ausschaltung von Pseudoaneurysmen [1, 7, 13, 20]. Vorgängig muss dabei ein Infekt zweifelsfrei ausgeschlossen werden. Nachteile bestehen allenfalls durch den Verlust an Stechstrecke. Die Meinungen über die Punktionsfähigkeit des „covered stents“ gehen jedoch auseinander. Unter Umständen führt die Punktion zu einer Implantatzerstörung und es kommt dadurch einerseits zu einem Rezidiv des Aneurysma spuriums und andererseits kann durch die intraluminalen Veränderungen der gesamte Hämodialysezugang gefährdet werden. Funktionell

wird durch die Stentgraftimplantation zumindest dieser Abschnitt zu einer Prothese umgewandelt mit all ihren Nachteilen (Offenheitsrate, Infekt). In einer Serie zur Stentgraftversorgung wurden 26 Patienten mit insgesamt 32 Stentgrafts eingeschlossen. Diese Studie zeigte eine Offenheit von 28% nach 6 Monaten. Zusätzlich benötigten 15% der Patienten trotzdem eine chirurgische Intervention [1]. In einer vor kurzem erschienen Studie mit 20 Patienten wurde die funktionelle Offenheitsrate mit 85% angegeben. Ausgedehnte Aneurysmen, die mit einer Hautschädigung einhergingen, wurden postinterventionell reseziert und die Shunts im Bereich der Endografts nach Abheilung zur Punktion frei gegeben [19]. Die Studie zeigt Ergebnisse, die mit der offenen Chirurgie hinsichtlich Offenheit und Reintervention konkurrieren können. Die Zukunft wird zeigen, bei welchen Indikationen ein endovaskuläres Verfahren zu bevorzugen ist, wobei zur Evaluation neben der Offenheit, die Punktionsmöglichkeiten, die Reinterventionsraten und letztlich die Kosten mitberücksichtigt werden müssen.

Fazit für die Praxis

- Aneurysmen und Pseudoaneurysmen von Hämodialysezugängen sind ein relativ häufiges Problem. Trotzdem finden sich in der Literatur weder eine einheitliche Definition noch klare Therapieempfehlungen. Es besteht eine enge Korrelation mit der jeweiligen Punktionsstechnik.
- Je nach Art, Größe und Lokalisation des Aneurysmas kann die Shuntfunktion gefährdet sein und es besteht Interventionsbedarf. Rupturen können sogar lebensbedrohlich werden.
- Es wird zwischen autologen und prothetischen Hämodialysezugängen unterschieden.
- Eine Korrektur bei AVF muss zwingend erfolgen, wenn die Haut über dem Shunt gefährdet ist, wenn eine Massenblutung droht oder aufgrund einer Wandthrombosierung eine nur ungenügende Punktionsstrecke vorhanden ist.
- Die Implantation eines ePTFE-Interponats ist ein gängiges Verfahren,

doch hat die Aneurysmorrhaphie vermehrt Anhänger gefunden, weil damit ohne Fremdmaterial ein Shunt funktionstüchtig gehalten werden kann.

- Bei Pseudoaneurysmen, meist verursacht durch punktionsbedingte, lokale Zerstörung eines PTFE-Grafts, kann ein lokaler Graftersatz erfolgen oder eine partielle Neuanlage mit Umfahrung, wenn zusätzlich ein lokaler Infekt vermutet wird.
- Alternativtherapien zur Chirurgie wie Stentgrafts sind aktuell noch nicht etabliert und müssen ihren Stellenwert noch beweisen.

Korrespondenzadresse



Dr. U. Derungs

Universitätsklinik für Herz- und Gefäßchirurgie, Inselspital
Freiburgstr. 10, 3010 Bern
Schweiz
urs.derungs@insel.ch

Interessenkonflikt. Der korrespondierende Autor gibt an, dass kein Interessenkonflikt besteht.

Literatur

1. Barshes NR, Annambhotla S, Bechara C et al (2008) Endovascular repair of hemodialysis graft-related pseudoaneurysm: an alternative treatment strategy in salvaging failing dialysis access. *Vasc Endovascular Surg* 42:228–234
2. Bundesverband Niere, QuaSi Jahresbericht 2006–2007: Nierenersatztherapie in Deutschland
3. Clark TW, Abraham RJ (2000) Thrombin injection for treatment of brachial artery pseudoaneurysm at the site of a hemodialysis fistula: report of two patients. *Cardiovasc Intervent Radiol* 23:396–400
4. Dedow E, Kaduk M (2006) The Biocompound Shunt as a method of treatment of a. v. fistula aneurysm – a critical assessment. *Zentralbl Chir* 131:42–44
5. Georgiadis GS, Lazarides MK, Panagoutsos SA et al (2008) Surgical revision of complicated false and true vascular access-related aneurysms. *J Vasc Surg* 47:1284–1291
6. Hakim NS, Romagnoli J, Contis JC et al (1997) Refashioning of an aneurysmatic arterio-venous fistula by using the multifibre GIA 60 surgical stapler. *Int Surg* 82:376–377
7. Hausegger KA, Tiessenhausen K, Klimpfinger M et al (1998) Aneurysms of hemodialysis access grafts: treatment with covered stents: a report of three cases. *Cardiovasc Intervent Radiol* 21:334–337
8. Huber TS, Carter JW, Carter RL et al (2003) Patency of autogenous and polytetrafluoroethylene upper extremity arteriovenous hemodialysis accesses: a systematic review. *J Vasc Surg* 38:1005–1011

9. Jindal K, Chan CT, Deziel C et al (2006) Hemodialysis clinical practice guidelines for the Canadian Society of Nephrology. *J Am Soc Nephrol* 17:1–27
10. Krönung G (1984) Plastic deformation of Cimini-fistula by repeated puncture. *Dial Transplant* 13:635–638
11. Lo HY, Tan SG (2007) Arteriovenous fistula aneurysm-plicate, not ligate. *Ann Acad Med Singapore* 36:851–853
12. Muller KM, Schmitz I (2003) Aneurysms in arterio-venous synthetic shunts after dialysis therapy. Morphology and pathogenesis. *Pathologie* 24:480–486
13. Najibi S, Bush RL, Terramani TT et al (2002) Covered stent exclusion of dialysis access pseudoaneurysms. *J Surg Res* 106:15–19
14. National Kidney Foundation (2006) K/DOQI Clinical Practice Guidelines for Hemodialysis Adequacy: update 2006. *Am J Kidney Dis* 48(Suppl 1):2–90
15. National Kidney Foundation (2006) K/DOQI Clinical Practice Guidelines for Vascular Access: update 2006. *Am J Kidney Dis* 48:248–273
16. Palder SB, Kirkman RL, Whittemore AD et al (1985) Vascular access for hemodialysis. Patency rates and results of revision. *Ann Surg* 202:235–239
17. Pierce GE, Thomas JH, Fenton JR (2007) Novel repair of venous aneurysms secondary to arteriovenous dialysis fistulae. *Vasc Endovascular Surg* 41:55–60
18. Quintaliani G, Buoncristiani U, Fagugli R et al (2000) Survival of vascular access during daily and three times a week hemodialysis. *Clin Nephrol* 53:372–377
19. Shemesh D, Goldin I, Zaghaf I et al (2011) Stent graft treatment for hemodialysis access aneurysms. *J Vasc Surg* 54:1088–1094
20. Silas AM, Bettmann MA (2003) Utility of covered stents for revision of aging failing synthetic hemodialysis grafts: a report of three cases. *Cardiovasc Intervent Radiol* 26:550–553
21. Stellmes A, Wyss TR, Schmidli J et al (2010) Biological graft in infected patients. In: *Best Practice in Vascular Access*. Edizioni Minerva Medica, Turin
22. Tahami VB, Hakki H, Reber PU et al (2007) Poly-tetrafluoroethylene and bovine mesenteric vein grafts for hemodialysis access: a comparative study. *J Vasc Access* 8:17–20
23. Widmer MK, Uehlinger D, Do DD et al (2008) Shuntchirurgie bei Hämodialysepatienten. *Gefasschirurgie* 13:213–224
24. Witz M, Werner M, Bernheim J et al (2000) Ultrasound-guided compression repair of pseudoaneurysms complicating a forearm dialysis arteriovenous fistula. *Nephrol Dial Transplant* 15:1453–1454